МИНИСТЕРСТВО ОБРАЗОВАНИЯ И НАУКИ
КЫРГЫЗСКОЙ РЕСПУБЛИКИ

ЖАЛАЛ-АБАДСКИЙ ГОСУДАРСТВЕННЫЙ УНИВЕРСИТЕТ
ИМЕНИ Б.ОСМОНОВА

УЧЕБНО-МЕТОДИЧЕСКОЕ ПОСОБИЕ ДЛЯ ПРАКТИЧЕСКИХ ЗАНЯТИЙ И САМОСТОЯТЕЛЬНОЙ РАБОТЫ СТУДЕНТОВ ПО ОПЕРАТИВНОЙ ХИРУРГИИ

Кафедра хирургии и травматологии
медицинского института

К.м.н. Эшмуратов А.Б. ,
Токтоназарова А.Т.

Манас 2026 г.

УДК 617-089(075.8)

Учебно -методическое пособие рассмотрено и одобрено на заседании учебно-методического совета Жалал-Абадского государственного университета имени Б.Осмонова , рекомендовано к печати.
№ ___1_ от _27.__10____2026г

Аннотация

Учебно-методическое пособие по оперативной хирургии предназначено для студентов медицинских вузов, ординаторов и начинающих хирургов, стремящихся углубить знания в области хирургических вмешательств. В пособии подробно рассматриваются современные принципы подготовки к операции, техника выполнения оперативных вмешательств, послеоперационный уход и профилактика осложнений. Особое внимание уделено контрольным вопросам, анализам клинических ситуаций и тестовым заданиям по темам. Материал систематизирован таким образом, чтобы способствовать формированию практических навыков, критического мышления и готовности к самостоятельной работе в хирургическом отделении.

Рецензент : Кандидат медицинских наук Кадыралиев С.О. Жалал-Абадский государственный университет им. Б.Осмонова .
Дипак Чаулагайн , Доктор медицины , магистр хирургии , кандидат медицинских наук , специалист по малоинвазивной хирургии. Жалал-Абадский международный университет.

Жалал-Абадский
государственный университет
имени Б.Осмонова
2026 г

Практическое занятие №1

Тема : Основы и особенности оперативной хирургии. Хирургический инструментарий. Обезболивание.

Цель занятия : Ознакомить студентов с: основами оперативной хирургии, классификацией хирургических операций , принципами обезболивания, а также этапами подготовки пациента и операционной бригады к хирургическому вмешательству.

Студент должен знать:

определение и задачи оперативной хирургии;
классификацию хирургических операций ;
основные хирургические инструменты;
стерилизацию хирургических инструментов;
виды обезболивания;
основные препараты для обезболивания и их механизм действия.

Студент должен уметь:

правильно подбирать и использовать хирургические инструменты, соблюдая технику безопасности и правила асептики; отрабатывать технику выполнения различных видов разрезов .

Студент должен владеть :

методами наложения швов;
техникой введения местного, общего и регионального обезболивания.

Материальное оснащение: Атлас по оперативной хирургии , хирургические инструменты, шовный материал .

План занятия :

Разбор темы по учебным вопросам :

1.Общая оперативная хирургия ;
2.Правила работы и методы использования хирургического инструментария ;
3.Основы обезболивания .

Самостоятельная работа студентов :

1. Методы разъединения и соединения тканей.
2. Стерилизация хирургических инструментов .
3. Препараты, используемые для местного и общего обезболивания.

Общая оперативная хирургия — это раздел хирургии, изучающий хирургические вмешательства, а также разрабатывающий и систематизирующий методы и правила их выполнения.

Хирургическая операция представляет собой механическое воздействие врача на ткани и органы пациента с лечебной, диагностической или восстановительной целью. Как правило, она осуществляется посредством разрезов и различных способов соединения тканей. Любое хирургическое вмешательство сопровождается сложным комплексом изменений и нарушений физиологических функций организма.

Оперативный доступ — это совокупность действий хирурга по рассечению тканей с целью обнажения органа, являющегося основным объектом вмешательства. Он характеризуется определёнными топографо-анатомическими и техническими особенностями. Оперативный доступ представляет собой начальный этап большинства операций, однако в ряде случаев вмешательство может начинаться сразу с основного оперативного приёма.

Требования к выбору оперативного доступа:

Доступ должен быть достаточно широким, чтобы обеспечить удобное и безопасное выполнение основного этапа операции. Он должен быть щадящим, то есть причинять минимально возможную травму при соблюдении первого условия. Доступ должен быть анатомически обоснованным — учитывать топографо-анатомические взаимоотношения органов и сопровождаться минимальным повреждением сосудов и нервов.

Он должен быть физиологичным: послеоперационный рубец не должен нарушать функции органов и тканей, вовлечённых в область вмешательства.
В ряде случаев важна косметичность доступа — разрез по возможности не должен ухудшать внешний вид пациента.

Оперативный приём — это совокупность действий хирурга, выполняемых непосредственно на органах и тканях, являющихся основным объектом вмешательства, направленных на решение главной задачи операции — диагностику или лечение заболевания. Оперативный приём считается ключевым этапом хирургического вмешательства.
Основные виды оперативных приёмов:
Удаление органа или патологического очага (–эктомия): нефрэктомия, гастрэктомия, спленэктомия.
Удаление части органа (резекция): резекция печени, резекция желудка, резекция кишечника.
Восстановительные операции: гастропексия, энтеропексия, колопексия, нефропексия.
Рассечение органа с целью удаления инородного тела или патологического образования (–томия): энтеротомия, гистеротомия.

Предоперационная подготовка

Предоперационный период — это промежуток времени от момента поступления пациента в стационар до начала хирургического вмешательства. Его продолжительность может варьироваться в зависимости от характера заболевания, тяжести состояния больного и срочности операции.
Цель предоперационной подготовки — снижение риска развития интраоперационных и послеоперационных осложнений.
Предоперационный период включает два основных этапа: диагностический и подготовительный. В ходе этих этапов решаются ключевые задачи подготовки пациента к операции.
1. Диагностический этап направлен на установление точного диагноза, определение показаний к хирургическому лечению и степени срочности вмешательства. Уточнение стадии заболевания, его распространённости и особенностей позволяет выбрать наиболее целесообразный объём и метод операции. Кроме того, правильная диагностика помогает определить, будет ли операция экстренной, срочной или плановой, что влияет на длительность предоперационного периода.
2. Подготовительный этап заключается в комплексной подготовке пациента к операции: по поводу основного заболевания, с учётом сопутствующей патологии органов и систем, проведение специальной подготовки (например, подготовка кишечника и др.).

Основные задачи предоперационного периода: установление точного диагноза; определение показаний к хирургическому лечению; выявление противопоказаний к операции; установление срочности вмешательства (экстренное, срочное, плановое); оценка функционального состояния жизненно важных органов и систем организма.

Хирургические разрезы — это целенаправленное рассечение тканей, выполняемое в ходе оперативного доступа с целью обнажения патологического очага или анатомической структуры, подлежащей хирургическому вмешательству. В оперативной хирургии разрез рассматривается как важнейший технический элемент операции, обеспечивающий адекватную визуализацию, свободу манипуляций и безопасность выполнения основного оперативного приёма. От правильного выбора направления, длины и глубины разреза во многом зависят травматичность вмешательства, риск интра- и послеоперационных осложнений, а также функциональные и косметические результаты лечения.

Виды разрезов и основные методы их выполнения

Размер и направление кожного разреза определяются выбранным оперативным доступом, целью вмешательства, топографо-анатомическими особенностями органа и его проекцией на поверхность тела. Учитывая подвижность кожи и подкожной клетчатки,

перед выполнением разреза кожу фиксируют I и II пальцами по линии предполагаемого рассечения. Разрез выполняют одним непрерывным, плавным движением скальпеля. Сначала производят вкол лезвия перпендикулярно поверхности кожи, затем инструмент наклоняют примерно под углом 45° и продолжают рассечение до конечной точки. Выкол также осуществляют перпендикулярно. Рассечение глубжележащих слоёв выполняют по аналогичному принципу, соблюдая послойность и анатомическую точность. В оперативной хирургии выбор вида хирургического разреза имеет большое значение, поскольку он обеспечивает доступ к патологическому очагу и создает условия для выполнения операции. Разрез должен обеспечивать достаточную экспозицию операционного поля при минимальной травматизации тканей и сохранении их анатомической и функциональной целостности.



В нейрохирургии для доступа к головному мозгу применяется краниотомия — вскрытие костей черепа. В зависимости от локализации патологического процесса используют различные варианты доступа: фронтальные, теменные, височные и затылочные. Такой выбор позволяет наиболее точно подойти к зоне поражения и снизить риск повреждения жизненно важных структур мозга.

Для операций на органах грудной клетки используется торакотомия — хирургическое вскрытие грудной полости. Наиболее распространены переднебоковой и заднебоковой доступы, применяемые при вмешательствах на лёгких, сердце и пищеводе. В ряде случаев используется чресрёберный доступ, который позволяет подойти к органам грудной клетки при травмах или различных заболеваниях.

В абдоминальной хирургии широко применяются продольные разрезы передней брюшной стенки. Наиболее распространённым является срединная лапаротомия, выполняемая по белой линии живота. Она может быть верхней, нижней или полной срединной и обеспечивает широкий доступ практически ко всем органам брюшной полости. Альтернативным вариантом является парамедианный разрез, который проводится латеральнее белой линии живота и отличается несколько меньшей травматичностью при сохранении хорошего хирургического доступа. Поперечные разрезы также занимают важное место в хирургической практике. Одним из наиболее известных является разрез по Пфанненштилю, который широко применяется в акушерстве и гинекологии, в частности при выполнении кесарева сечения. Он обеспечивает хороший доступ к органам малого таза и отличается благоприятным косметическим результатом. При операциях на органах верхнего этажа брюшной полости применяются подрёберные разрезы. Они позволяют получить удобный доступ к печени, жёлчному пузырю и селезёнке, что особенно важно при выполнении операций на гепатобилиарной системе. В хирургической практике используются и косые разрезы, направленные по естественным анатомическим линиям. Классическим примером является разрез по Волковичу–Дьяконову, который применяется при аппендэктомии и обеспечивает удобный доступ к червеобразному отростку через правую подвздошную область. Другим распространённым косым доступом является разрез по Кохеру, используемый при операциях на жёлчном пузыре и желчевыводящих путях.

Ушивание хирургических ран — это завершающий этап оперативного вмешательства, представляющий собой комплекс технических приёмов, направленных на сопоставление и фиксацию краёв раны с целью восстановления анатомической целостности тканей, обеспечения оптимальных условий для их заживления и профилактики послеоперационных осложнений. Основной задачей ушивания является точное послойное соединение рассечённых тканей с учётом их анатомо-физиологических особенностей.

Принцип послойности предполагает последовательное закрытие глубжележащих структур (фасций, мышц, апоневрозов) с последующим ушиванием подкожной клетчатки и кожи. Это способствует равномерному распределению нагрузки на швы, снижению риска несостоятельности раны и формированию полноценного рубца.

Ключевыми требованиями к ушиванию являются: адекватное сопоставление краёв раны без избыточного натяжения; сохранение кровоснабжения тканей; обеспечение гемостаза; соблюдение асептики; минимизация травматизации тканей. В зависимости от клинической ситуации применяют различные виды швов: узловые и непрерывные, однорядные и многорядные, погружные и кожные. Выбор шовного материала (рассасывающегося или нерассасывающегося) определяется характером тканей, степенью их натяжения и предполагаемыми сроками заживления.Рационально выполненное ушивание хирургической раны обеспечивает первичное заживление, уменьшает риск инфекционных осложнений, кровотечений и образования послеоперационных грыж, а также способствует достижению благоприятного функционального и косметического результата.

Основные способы ушивания ран. По срокам наложения швов различают : первичный шов — накладывается непосредственно после травмы или операции на чистую рану, как правило, в течение первых 24 часов. Отсроченный первичный шов — выполняется через 3–5 суток после предварительной антисептической обработки раны при отсутствии признаков инфекции. Вторичный шов — применяется при инфицированных, нагноившихся или гранулирующих ранах и накладывается спустя 7–14 дней после повреждения, после купирования воспалительного процесса.

По технике наложения: узловые швы — обеспечивают надёжное сопоставление тканей. Одиночные узловые швы представляют собой отдельные узлы, равномерно расположенные по всей длине раны. Матрацные швы (горизонтальные и вертикальные) применяются при выраженном натяжении тканей и обеспечивают повышенную прочность соединения. П-образный шов используется преимущественно при глубоких ранах. Непрерывные швы — накладываются одной нитью по всей длине раны, отличаются быстротой выполнения и применяются при протяжённых разрезах. Петлеобразный (кисетный) шов — используется для герметичного закрытия отверстий, например, культи аппендикса. Косметический (внутрикожный) шов — обеспечивает точное сопоставление краёв кожи и способствует формированию малозаметного рубца. Обвивной шов — применяется для герметичного ушивания стенок полых органов (желудка, кишечника).

Специальные виды швов — Z-образный и U-образный швы, позволяющие равномерно распределять натяжение тканей. В хирургии желудочно-кишечного тракта используются также швы по Ламберту, Пирогову и Альберту, обеспечивающие надёжную серозно-мышечную адаптацию стенок органов. К бесшовным способам закрытия ран относят методы, обеспечивающие соединение тканей без применения традиционного шовного материала. Склеивание тканей — осуществляется с использованием биологических (например, фибринового клея) или синтетических клеевых композиций на основе цианоакрилатов. Метод обеспечивает быструю герметизацию раневой поверхности и применяется преимущественно при малотравматичных вмешательствах.

Сшивание скобами — выполняется с помощью механических степлеров. Данный способ широко используется в хирургии желудочно-кишечного тракта и сосудистой хирургии, позволяя сократить время операции и обеспечить надёжную адаптацию тканей. Адгезивные пластырные повязки — применяются при небольших поверхностных ранах для сближения краёв без инвазивного вмешательства. Лазерная сварка тканей — основана на использовании энергии лазерного излучения для коагуляции и соединения тканей; находит применение преимущественно в микрохирургии и офтальмологии. Тканевые герметики на основе полиэтиленгликоля (PEG) — синтетические гидрогелевые композиции, применяемые для герметизации послеоперационных швов, профилактики ликвореи, а также для усиления линий анастомозов. Обеспечивают эластичное соединение и биодеградацию в заданные сроки. Радиочастотная и ультразвуковая коаптация тканей —

методы, основанные на термическом воздействии с контролируемой коагуляцией белков и «спайкой» тканевых структур. Используются в лапароскопической и сосудистой хирургии для одновременного рассечения и герметизации сосудов малого диаметра. Барьерные и гемостатические матриксы (коллагеновые, оксицеллюлозные) — применяются для закрытия раневых поверхностей и усиления гемостаза, особенно при паренхиматозных кровотечениях. Биоактивные покрытия с антимикробным компонентом — современные адгезивные системы могут содержать антисептические добавки (например, ионы серебра), что снижает риск инфекционных осложнений. Преимущества бесшовных методов: сокращение времени операции; уменьшение травматизации тканей; снижение выраженности воспалительной реакции; улучшение косметического результата; возможность применения в малоинвазивной и амбулаторной хирургии. Ограничения: невозможность применения при выраженном натяжении тканей; ограниченная прочность при глубоких и обширных ранах; зависимость эффективности от чистоты операционного поля.

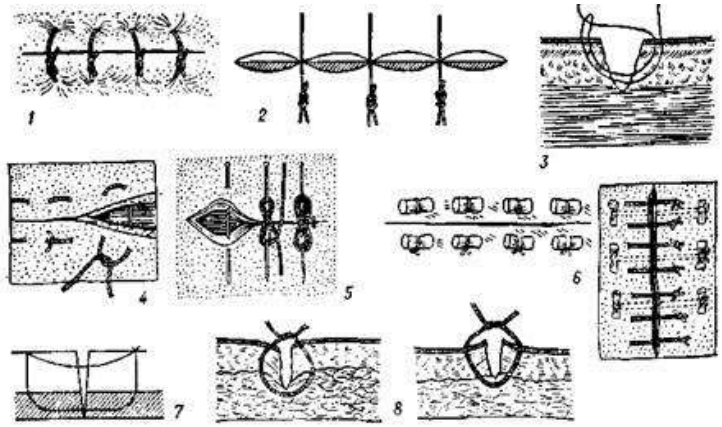

Выбор шовного материала в хирургии является важным этапом оперативного вмешательства, поскольку от его свойств зависит надежность соединения тканей, скорость заживления и риск послеоперационных осложнений. Шовные нити классифицируются по нескольким признакам. По происхождению они делятся на натуральные и синтетические. Натуральные материалы получают из органических компонентов; к ним относятся, например, кетгут и шелк. Они традиционно применяются в хирургии, однако могут вызывать более выраженную тканевую реакцию. Синтетические шовные материалы изготавливаются из полимерных соединений и характеризуются высокой прочностью, стабильностью и лучшей биосовместимостью. К таким материалам относятся полигликолевая кислота, полидиоксанон, викрил и другие современные нити.

Важным критерием является способность материала рассасываться в тканях организма. Рассасывающиеся нити постепенно разрушаются под действием ферментов или процессов гидролиза, поэтому не требуют удаления. Они широко применяются при ушивании внутренних органов, слизистых оболочек и в детской хирургии. К этой группе относятся кетгут, викрил, монокрил и полидиоксанон. Нерассасывающиеся материалы сохраняют свою прочность в тканях длительное время и остаются в организме или подлежат последующему удалению. Их используют при ушивании кожи, сухожилий и сосудов, где требуется длительная фиксация тканей. Примерами таких материалов являются шелк, нейлон, полиэстер, полипропилен и металлическая проволока. Шовные нити также различаются по структуре. Монофиламентные нити состоят из одного волокна, имеют гладкую поверхность и вызывают минимальную травматизацию тканей, однако их сложнее завязывать и фиксировать. К ним относятся, например, нейлон, полипропилен и полидиоксанон. Мультифиламентные нити состоят из нескольких переплетенных волокон. Они обладают большей гибкостью и удобством при завязывании узлов, но могут способствовать проникновению микроорганизмов в рану. К этой группе относятся шелк, викрил и полиэстер. Выбор конкретного материала определяется видом ткани и областью хирургического вмешательства. Для ушивания кожи чаще применяются нейлон,

полипропилен или шелк, для слизистых оболочек — рассасывающиеся материалы, такие как викрил или кетгут. При операциях на сухожилиях и фасциях используются прочные синтетические нити, например полиэстер или нейлон, а при сосудистых вмешательствах предпочтение отдают полипропилену. В хирургии желудочно-кишечного тракта широко применяются рассасывающиеся синтетические материалы, обеспечивающие надежное соединение тканей и постепенное растворение в организме.

Работа с хирургическим инструментарием требует строгого соблюдения профессиональных правил. Прежде всего необходимо поддерживать абсолютную стерильность инструментов, которая достигается путем последовательной дезинфекции и стерилизации. Правильный захват и использование инструментов имеют большое значение для точности хирургических движений и минимизации травмы тканей. Движения хирурга должны быть экономичными и четкими, без лишних манипуляций, что снижает нагрузку на ткани и повышает эффективность операции. Особую осторожность необходимо проявлять при работе с острыми и колющими инструментами, чтобы избежать случайных повреждений тканей или травм медицинского персонала. Кроме того, инструменты требуют бережного обращения, так как механические повреждения, перегрев или агрессивная очистка могут нарушить их функциональные свойства. Каждый инструмент применяется строго по назначению с учетом анатомических особенностей оперируемой области. Хирургический инструментарий условно разделяют на группы в зависимости от выполняемых функций. Инструменты, предназначенные для рассечения тканей, включают скальпели и хирургические ножницы, которые применяются для выполнения точных разрезов кожи и мягких тканей. В современной хирургии для рассечения и одновременной остановки кровотечения используются также электрохирургические коагуляторы и лазерные скальпели. Для захвата и удержания тканей применяются различные пинцеты, которые позволяют фиксировать ткани без значительного их повреждения. Временная остановка кровотечения и фиксация тканей осуществляется при помощи хирургических зажимов, например зажимов Кохера, Бильрота или Аллиса. Для расширения операционной раны и обеспечения хорошего доступа к операционному полю используются крючки и ранорасширители различных типов. Наложение швов осуществляется с помощью иглодержателей, которые обеспечивают точность и устойчивость при работе с хирургической иглой. Для удаления крови и других жидкостей из операционного поля применяются специальные отсасывающие устройства, такие как электроотсос или аспирационные трубки.

Неотъемлемой частью хирургического вмешательства является адекватное обезболивание. Оно достигается введением в организм анестезирующих или наркотических препаратов, которые воздействуют на различные отделы нервной системы. В зависимости от уровня воздействия различают общее и местное обезболивание. Общая анестезия, или наркоз, представляет собой состояние полного выключения сознания и болевой чувствительности вследствие угнетения центральной нервной системы. Этот метод используется при большинстве крупных хирургических операций.

Местная анестезия обеспечивает обезболивание ограниченной области тела без потери сознания. Ее действие основано на блокаде периферических нервных окончаний и нервных проводящих путей, по которым болевые импульсы передаются в центральную нервную систему. В клинической практике применяются различные методы местного обезболивания. Аппликационная анестезия осуществляется путем нанесения анестетика на слизистые оболочки, инфильтрационная — путем послойного введения препарата в ткани в зоне оперативного вмешательства. Проводниковая анестезия основана на блокаде нервных стволов и широко используется в стоматологии и травматологии. Спинномозговая анестезия достигается введением препарата в субарахноидальное пространство позвоночного канала и применяется при операциях на органах малого таза и нижних конечностях. Эпидуральная анестезия предполагает введение анестетика в эпидуральное

пространство позвоночника и используется при родах, ортопедических и некоторых хирургических операциях.

Контрольные вопросы :

1) Что такое оперативный прием и как он влияет на ход операции?
2) Какие виды оперативного доступа существуют (например, по типу разреза) и в чем их особенности?
3) Какие основные этапы включает в себя предоперационная подготовка пациента?
4) Какие типы разрезов (продольные, поперечные, косые) применяются в оперативной хирургии?
5) Какие методы рассечения тканей (острый, тупой, сиспользованием специальных инструментов) существуют и в каких случаях их применяют?
6) Чем отличаются непрерывный шов от узлового (переборочного, матрацного и др.)?
7) Какие преимущества имеет косметический (внутрикожный) шов и в каких случаях он предпочтителен?
8) Какие критерии (рассасываемость, прочность, биосовместимость, структура нити) влияют на выбор шовного материала?
9) В каких клинических ситуациях предпочтительнее использовать рассасывающиеся швы, а в каких – нерассасывающиеся?
10) Какие основные правила следует соблюдать при работе с хирургическим инструментарием?

Ситуационные задачи :

Задача № 1: Пациент с подозрением на острый аппендицит поступил в отделение неотложной хирургии.

Опишите, как вы будете организовывать оперативное вмешательствосучетом принципов общей оперативной хирургии.

Какие ключевые этапы операции (оперативный прием, выбор доступа, ушивание) вы считаете наиболее критичными и почему?

Задача № 2: Во время плановой операции на желудке необходимо обеспечить быстрый доступ к полости брюшной полости.

Сформулируйте этапы оперативного приема, которые вы проведете от начала хирургического вмешательства до начала рассечения тканей.

Как оперативный прием помогает снизить риск осложнений и оптимизировать процессоперации?

Задача№ 3: Пациент ранее перенёс несколько абдоминальных операций и у него выражена фиброзно-рубцовое изменение брюшной стенки.

Какой вид оперативного доступа вы выберете в данной ситуации и почему? Опишите альтернативные методы доступа, если стандартный разрез затруднен рубцевой тканью.

Задача № 4: Перед операцией на легких у пациента необходимо провести комплексную предоперационную подготовку.

Какие клинические и лабораторные исследования вы проведете для оценки рискаосложнений? Какие меры предосторожности (например, в плане голодания, обезвоживания, контроля функции дыхания) будут обязательными в данном случае?

Задача №5: При травме грудной клетки требуется экстренный доступ для устранения внутреннего кровотечения.

Какой тип разреза (продольный, поперечный, косой) будет оптимален для данной ситуации и почему? Опишите основные методы выполнения выбранного разреза и возможные осложнения, которые необходимо предотвратить.

Задача № 6: В ходе операции поудалению опухоли образовалась ранасучастием глубоких тканей и кожного покрова.

Какие методы ушивания ран (послойное ушивание, непрерывный/узловой шов, косметический шов) вы примените для разных слоев тканей? Обоснуйте выбор техники ушивания сточки зрения функционального и эстетического результата.

Задача № 7: При операции на кишечнике необходимо выполнить швы наоргане, который постоянно подвергается перистальтическим движениям.
Какой тип шовного материала (рассасывающий или нерассасывающий) будет предпочтителен в данном случае и почему?Какие факторы (прочность, биосовместимость, структура нити) учитываются при выборе материала для ушивания внутренних органов?
Задача №8: Во время операции ассистент заметил, чтоодин из инструментов выглядит поврежденным и может быть не полностью стерилен.
Какие действия вы предпримете в данной ситуации для обеспечения безопасности пациента? Опишите правилаорганизации рабочего места и методы контроля качества инструментов, которые помогут избежать подобных инцидентов.
Задача № 9: Перед операцией на позвоночнике у пожилого пациентасхронической сердечной недостаточностью необходимо обеспечить надежное обезболивание.
Какой вид обезболивания (общая, регионарная, местная) вы выберете и почему? Какие меры предосторожности и этапы подготовки к обезболиванию важны для минимизации риска осложнений у данного пациента?
Задача № 10 : Перед проведением неинвазивной косметической процедуры требуется местная анестезия.
Опишите технику введения местногоанестетика, начиная сподготовки кожи и заканчивая контролем за эффектом обезболивания.
Какие ошибки могут возникнуть при выполнении инъекции и как их избежать?

Тестовые задания :

1. Укажите, что изучает типовая анатомия, разработанная школой В.Н. Шевкуненко:
А. Системы органов.
Б. Вариации строения и расположения органов.
В. Окружающие орган анатомические образования в патологических условиях.
Г. Возрастные различия в величине, форме и расположении органов.
Д. Морфологическое строение отдельных областей человеческого тела.

2. Определите, что является предметом изучения хирургической анатомии:
А. Системы органов.
Б. Вариации строения и расположения органов.
В. Морфологию органа и окружающих его образований в патологических условиях.
Г. Возрастные различия в величине, форме и расположении органов.
Д. Морфологическое строение отдельных областей человеческого тела.

3. Укажите, что изучает возрастная анатомия:
А. Системы органов.
Б. Вариации строения и расположения органов.
В. Морфологию органа и окружающих его образований в патологических условиях.
Г. Возрастные различия в величине, форме и расположении органов.
Д. Морфологическое строение отдельных областей человеческого тела.

4. Определите, что изучает топографическая анатомия:
А. Системы органов.
Б. Вариации строения и расположения органов.
В. Морфологию органа и окружающих его образований в патологических условиях.
Г. Возрастные различия в величине, форме и расположении органов.
Д. Морфологическое строение отдельных областей человеческого тела.

5.Укажите, что понимается под скелетотопией:
А. Отношение анатомических образований к телу и его областям.
Б. Отношение анатомических образований к костному скелету.
В. Расположение анатомических образований по отношению друг к другу в рассматриваемой области.
Г. Последовательное рассечение тканей с поверхности в глубину.
Д. Изучение отношений важнейших образований организма к норме.

6.Определите, что означает понятие голотопии:
А. Отношение анатомических образований к телу и его областям.
Б. Отношение анатомических образований к костному скелету.
В. Расположение анатомических образований по отношению друг к другу в рассматриваемой области.
Г. Последовательное рассечение тканей с поверхности в глубину.
Д. Изучение отношений анатомических образований организма к норме.

7.Укажите, что характеризует синтопия:
А. Отношение анатомических образований к телу и его областям.
Б. Отношение анатомических образований к костному скелету.
В. Расположение анатомических образований по отношению друг к другу в определённой области.
Г. Последовательное рассечение тканей с поверхности в глубину.
Д. Изучение отношений анатомических образований организма к норме.

8. Определите, что изучает оперативная хирургия:
А. Отношение анатомических образований к телу и его областям.
Б. Отношение анатомических образований к костному скелету.
В. Расположение анатомических образований по отношению друг к другу.
Г. Технику выполнения хирургических операций.
Д. Отношение анатомических образований организма к норме.

9. Укажите, что означает ампутация:
А. Иссечение органа или конечности с обязательным сохранением периферической части органа.
Б. Удаление органа.
В. Отсечение периферической части органа на протяжении.
Г. Прокол органа.
Д. Вычленение периферической части органа на уровне сустава.

10. Определите, что понимается под экзартикуляцией:
А. Иссечение органа или конечности с сохранением периферической части органа.
Б. Удаление органа.
В. Отсечение периферической части органа.
Г. Прокол органа.
Д. Вычленение периферической части органа на уровне сустава.

11.Укажите, что означает резекция:
А. Иссечение органа или его части с обязательным сохранением периферического отдела.
Б. Полное удаление органа.
В. Отсечение периферической части органа.
Г. Прокол органа.
Д. Вычленение органа на уровне сустава.

12. Определите, какие элементы включает триада Н.Н. Бурденко при выполнении оперативного вмешательства:
А. Анатомическую доступность.
Б. Технические возможности.
В. Этиологические принципы.
Г. Патофизиологические механизмы.
Д. Физиологическую дозволенность.

13. Укажите, что подразумевается под анатомической доступностью:
А. Близкое расположение органа к разрезу.
Б. Возможность доступа к органу без повреждения тканей.
В. Поверхностное расположение органа.
Г. Возможность выполнить разрез для обнажения патологического очага без повреждения

жизненно важных структур.
Д. Разрез, обеспечивающий наиболее короткий путь к объекту вмешательства.

14.Определите, что понимается под физиологической дозволенностью операции:
А. Возможность сохранить функцию органа после операции.
Б. Необходимость сохранения функции органа после операции.
В. Компенсация функции органа другими органами.
Г. Возможность протезирования функции органа.
Д. Отсутствие значительного влияния удаления органа на гомеостаз.

15. Укажите, что понимается под выходом из операции:
А. Интраоперационная смена хирургических бригад.
Б. Удаление патологического очага из раны.
В. Прерывание операции в связи с интраоперационной находкой.
Г. Прерывание операции из-за неоперабельности.
Д. Завершение хирургического вмешательства на органе с восстановлением целостности тканей.

16. Определите, что называется оперативным доступом:
А. Основная часть хирургического вмешательства.
Б. Подготовка пациента к операции.
В. Этап операции, обеспечивающий рациональный подход к органу и достаточное пространство для работы.
Г. Способ удаления патологического очага.
Д. Полное удаление органа.

17.Укажите, что называется оперативным приёмом:
А. Этап операции, обеспечивающий минимальную травматизацию тканей.
Б. Метод и способ устранения патологического очага.
В. Обнажение органа.
Г. Методика выполнения операции.
Д. Особенности техники конкретной операции.

18. Определите, что представляет собой первичная хирургическая обработка раны:
А. Удаление раневого содержимого в течение первых 6 часов.
Б. Обработка раны сразу после травмы.
В. Первое хирургическое вмешательство на ране до появления признаков воспаления.
Г. Иссечение стенок раны.
Д. Удаление загрязнённых участков раны.

19. Укажите, что включает полная хирургическая обработка раны:
А. Иссечение стенок раны в пределах здоровых тканей.
Б. Иссечение дна раны в пределах здоровых тканей.
В. Иссечение стенок и дна раны в пределах здоровых тканей.
Г. Промывание раны антисептическими растворами.
Д. Промывание раны антибиотиками.

20. Определите, когда проводится ранняя хирургическая обработка раны:
А. В первые 6 часов после травмы.
Б. Через 12 часов после травмы.
В. До 18 часов после травмы.
Г. Через 24–36 часов после травмы.

21. Укажите, в какие сроки выполняется отсроченная хирургическая обработка инфицированной раны:
А. Через 6 часов после травмы.
Б. До 18 часов после травмы.
В. Через 18–24 часа после травмы.
Г. Через 24–48 часов после травмы.
Д. Позже 48 часов после травмы.

22.Определите, когда проводится поздняя хирургическая обработка инфицированной раны:
А. Через 18–24 часа после ранения.
Б. Через 24–36 часов после ранения.
В. Через 36–48 часов после ранения.
Г. Через 48 часов и позже после ранения.
Д. Позже 72 часов после ранения.

23. Укажите, что называется первичным швом:
А. Первый шов, накладываемый на рану.
Б. Первый шов на поверхностные ткани.
В. Первый шов на дно раны.
Г. Первый ряд швов на ране.
Д. Шов, наложенный на свежую чистую рану сразу после первичной хирургической обработки.

24. Выберите, какие требования предъявляются к шовному материалу:
А. Резорбтивность.
Б. Прочность.
В. Биосовместимость.
Г. Атравматичность.
Д. Косметичность.

25. Определите, какие операции относятся к экстренным:
А. Выполняемые во внерабочее время.
Б. Занимающие мало времени.
В. Назначаемые без обследования.
Г. Операции, без выполнения которых больной может погибнуть в ближайшее время.
Д. Выполняемые опытным хирургом в короткие сроки.

26. Укажите, что называется радикальной операцией:
А. Операция, выполненная одномоментно.
Б. Операция, полностью устраняющая патологический очаг.
В. Операция, устраняющая болевой синдром.
Г. Технически простая операция.
Д. Операция, которую может выполнить любой хирург.

27.Определите, что называется паллиативной операцией:
А. Операция, устраняющая угрожающий жизни основной симптом заболевания.
Б. Операция, устраняющая патологический очаг.
В. Наиболее простая по технике операция.
Г. Операция по поводу сопутствующего заболевания.
Д. Неправильно выбранная операция.

28. Выберите, какие из перечисленных операций относятся к паллиативным:
А. Резекция желудка при раке.
Б. Резекция желудка при язвенной болезни.
В. Панкреатодуоденальная резекция при раке фатерова соска.
Г. Гастростомия при раке пищевода.
Д. Гастроэнтеростомия при раке желудка.

29. Укажите, какие из перечисленных операций являются радикальными:
А. Резекция желудка при раке.
Б. Резекция желудка при язвенной болезни.
В. Панкреатодуоденальная резекция при раке фатерова соска.
Г. Гастростомия при раке пищевода.
Д. Гастроэнтеростомия при раке желудка.

30. Выберите, какие методы относятся к местной анестезии:
А. Эндотрахеальный наркоз.

Б. Внутривенный наркоз.
В. Спинномозговая анестезия.
Г. Проводниковая анестезия.
Д. Инфильтрационная анестезия

31. Укажите, каким способом достигается спинномозговая анестезия:
А. Введением препарата в спинной мозг.
Б. Введением препарата в мягкие ткани паравертебральной области.
В. Введением препарата в субарахноидальное пространство.
Г. Введением препарата в эпидуральное пространство.
Д. Введением препарата в спинномозговой канал.

32. Определите, в чем заключается инфильтрационная анестезия:
А. В тугой послойной инфильтрации мягких тканей.
Б. Во введении анестетика в инфильтрат.
В. В нанесении препарата на слизистые оболочки или кожу.
Г. В инфильтрации анестетика в нервное волокно или вокруг него.
Д. Во введении раствора анестетика под фасцию, образующую футляр для органа.

33. Укажите, каким способом достигается поверхностная (контактная) анестезия:
А. Тугой послойной инфильтрацией мягких тканей в области операции слабыми растворами анестетика.
Б. Инфильтрацией анестетика в нервное волокно или вокруг него.
В. Введением раствора анестетика под фасцию, образующую футляр для органа.
Г. Нанесением препарата на слизистые оболочки.
Д. Контактом нервного волокна с анестетиком.

34. Определите, каким способом выполняется футлярная анестезия:
А. Раствор анестетика вводят под фасцию, образующую футляр для органа.
Б. Производят тугую послойную инфильтрацию мягких тканей слабыми растворами анестетика.
В. Анестетик инфильтрируют в нервное волокно или вокруг него.
Г. Анестетик наносят на слизистые оболочки.
Д. Анестетик вводят в футляр спинного мозга.

35. Укажите, каким способом достигается проводниковая анестезия:
А. Введением раствора анестетика под фасцию, образующую футляр для органа.
Б. Тугой послойной инфильтрацией мягких тканей в области операции.
В. Инфильтрацией препаратом нервных стволов и сплетений.
Г. Нанесением анестетика на слизистые оболочки.
Д. Введением анестетика с помощью проводника.

36.Определите, при доступе к какому органу выполняется разрез по Кохеру:
А. Паховому каналу.
Б. Желчному пузырю.
В. Тонкой кишке.
Г. Матке.

37. Укажите, при операциях на каком органе чаще всего применяется разрез по Пфанненштилю:
А. Печени.
Б. Тонкой кишке.
В. Матке.
Г. Почке.

38. Определите, при каких операциях используется продольный срединный разрез:
А. При доступе к забрюшинному пространству.
Б. При пластике грыж.
В. При аппендэктомии.
Г. При операциях на щитовидной железе.

39. Укажите, при каком заболевании выполняется разрез по Волковичу–Дьяконову:
А. Грыже пищеводного отверстия.
Б. Остром аппендиците.
В. Камнях в мочевом пузыре.
Г. Резекции сигмовидной кишки.

40.Выберите, какой принцип следует учитывать при выполнении разреза кожи:
А. Разрез поперек линий Лангера.
Б. Разрез по линиям Лангера.
В. Разрез против направления волокон.
Г. Разрез без учета анатомических ориентиров.

41. Укажите, какой вид шва чаще всего применяется при ушивании операционных ран:
А. Узловой шов.
Б. П-образный шов.
В. Непрерывный шов.
Г. Кожный степлер.

42. Определите, в чем заключается преимущество непрерывного шва:
А. Высокая надежность и простота наложения.
Б. Медленное выполнение.
В. Легкость снятия.
Г. Возможность использования без анестезии.

43.Укажите, в каких случаях применяется П-образный шов:
А. При остановке кровотечения.
Б. При косметических операциях.
В. При ушивании ран желудка или кишечника.
Г. Для сшивания кожи.

44. Определите, в чем заключается особенность интрадермального шва:
А. Он накладывается на глубокие ткани.
Б. Используется при ушивании сухожилий.
В. Не требует снятия.
Г. Применяется для остановки кровотечения.

45. Выберите, какое основное требование предъявляется к хирургическому инструменту:
А. Эстетичный внешний вид.
Б. Высокая стоимость.
В. Устойчивость к коррозии.
Г. Ручная заточка.

46. Укажите, какой инструмент используется для захвата тканей:
А. Скальпель.
Б. Иглодержатель.
В. Зажим Микулича.
Г. Пинцет.

47. Определите, чем отличается зажим Кохера от других зажимов:
А. Отсутствием зубцов.
Б. Наличием зубцов на концах.
В. Использованием для рассечения тканей.
Г. Применением в косметологии.

48. Укажите, какой из перечисленных инструментов не относится к режущим:
А. Скальпель.
Б. Ножницы.
В. Кюретка.
Г. Зажим Бильрота.

49. Определите, как следует обрабатывать хирургические инструменты после операции:
А. Только ополаскивать водой.
Б. Протирать спиртом.
В. Проводить дезинфекцию, мытье и последующую стерилизацию.
Г. Хранить без обработки.

50. Укажите, при какой температуре проводится стерилизация инструментов в автоклаве:
А. 80°C
Б. 100°C
В. 121–132°C
Г. 150°C

Ответы :1-Б; 2-В; 3-Г; 4-Д; 5-Б; 6-А; 7-В; 8-Г; 9-В; 10-Д;11-А; 12-А, Б, Д; 13-Г, Д; 14-А; 15-Д; 16-В; 17-Г; 18-В; 19-В; 20-А; 21-Г; 22-Г; 23-Д; 24-А, Б, Г, Д; 25-Г; 26-Б; 27-А; 28-Г, Д; 29-А, Б, В; 30-В, Г, Д; 31-В; 32-А; 33-Г; 34-А; 35-В; 36—Б; 37—В; 38—А;39—Б; 40—Б; 41—А; 42—А; 43—В; 44—В; 45—В; 46—Г; 47—Б; 48—Г; 49—В ; 50—В; 51—А ; 52—В; 53—Б; 54—В; 55—Б; 56—В; 57—Г; 58—В; 59—Б; 60 — В.

Практическое занятие №2

Тема: **Общие вопросы оперативной хирургии верхней и нижней конечности.**

Цель занятия : Сформировать у студентов системные знания по анатомо-топографическим особенностям верхней и нижней конечности, принципам оперативного доступа, технике выполнения хирургических вмешательств, методам остановки кровотечения, обработки и ушивания ран, а также профилактике возможных интра- и послеоперационных осложнений.

Студент должен знать :

принципы хирургических вмешательств на сосудах;
оперативные доступы к кровеносным сосудам и нервным стволам конечностей;
способы ушивания сухожилий;

Студент должен уметь :

выбирать оптимальный хирургический доступ;
ушивать сосуды и накладывать швы на сосуды;
ПХО раны, мягких тканей конечности;
выполнять наложение первичного и вторичного сухожильного шва;
проводить оперативные вмешательства при абсцессах, флегмонах и панарициях.

Студент должен владеть:

техникой обнажения и наложения швов на сосуды , нервы и на сухожилия.

Материальное оснащение: Атласы по анатомии, макеты, хирургические инструменты, шовный материал.

План занятия:

Разбор темы по учебным вопросам :

1.Шунтирование кровеносных сосудов ;
2.Операции при пульсирующих гематомах и аневризмах .
3.Первичный и вторичный шов сухожилия;
4.Ушивание сосудов и нервов.
5.Ампутация и экзартикуляция верхней и нижней конечности.

Самостоятельная работа студентов:

1. Тромбэктомия из артерий конечностей.
2. Методы восстановления сухожилий сгибателей и разгибателей кисти.
3. Ампутация и экзартикуляция.

Шунтирование сосудов конечностей представляет собой реконструктивное хирургическое вмешательство, направленное на восстановление магистрального артериального кровотока при его нарушении вследствие стеноза или окклюзии артериального русла. Данный метод занимает важное место в сосудистой хирургии и широко применяется при хронических облитерирующих заболеваниях артерий.

Целью операции является профилактика прогрессирования ишемии тканей и предупреждение развития некротических осложнений, включая гангрену, посредством формирования обходного (шунтирующего) пути кровотока, минующего поражённый сегмент сосуда.

К основным показаниям к выполнению шунтирования относятся: облитерирующий атеросклероз артерий нижних конечностей; тромбоз бедренной и подколенной артерий; синдром диабетической стопы при наличии выраженного ишемического компонента; облитерирующий тромбоангиит (болезнь Бюргера); посттравматические окклюзии артерий конечностей**.** Виды шунтирующих вмешательств на артериях конечностей классифицируются в зависимости от уровня и протяжённости поражения сосудистого русла.

Выделяют следующие основные варианты реконструктивных операций:

Аортобифеморальное шунтирование — выполняется при окклюзионно-стенотическом поражении терминального отдела аорты и подвздошных артерий; обеспечивает восстановление кровотока к обеим нижним конечностям.

Феморо-подколенное шунтирование — показано при окклюзии или выраженном стенозе поверхностной бедренной артерии; анастомозы формируются между бедренной и подколенной артериями.

Феморо-берцовое шунтирование — применяется при поражении артерий голени с целью реваскуляризации дистальных отделов конечности.

Подколенно-берцовое (или берцово-берцовое) шунтирование — используется при дистальных формах хронической ишемии, включая поражение артерий стопы.

В зависимости от направления кровотока и особенностей ангиоархитектоники различают ортоградные и ретроградные методики наложения шунта.

В настоящее время в сосудистой хирургии активно внедряются гибридные технологии, сочетающие открытую реконструкцию с эндоваскулярными методами (ангиопластика, стентирование). При выборе шунтирующего материала предпочтение отдаётся аутовенозным трансплантатам (чаще всего большой подкожной вене), однако при их отсутствии применяются синтетические протезы из политетрафторэтилена (PTFE) или дакрона.

Расширяются показания к выполнению дистальных (инфрапоплитеальных) шунтов у пациентов с критической ишемией конечности, особенно при синдроме диабетической стопы. Для повышения проходимости шунтов используются методы интраоперационного контроля кровотока (допплерография, флоуметрия),

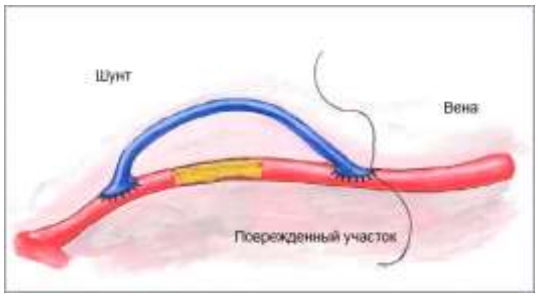

а также современные протоколы антитромботической терапии в послеоперационном периоде. Таким образом, современная стратегия реваскуляризации основывается на принципах индивидуализированного подхода, анатомической целесообразности и максимального сохранения конечности.

Операции при пульсирующих гематомах и аневризмах

Сосудистые патологии, сопровождающиеся нарушением целостности артериальной стенки, включая пульсирующие гематомы и аневризмы, относятся к жизнеугрожающим состояниям. Они могут осложняться массивным кровотечением, острой или хронической

ишемией тканей, тромбоэмболическими событиями и стойкой утратой функции конечности. Хирургическое лечение является ведущим методом коррекции данных состояний и требует чёткого знания топографической анатомии, принципов сосудистой реконструкции и современной ангиохирургической техники. Пульсирующая гематома представляет собой посттравматическое образование, сохраняющее сообщение с просветом повреждённой артерии. Вследствие постоянного поступления крови под давлением формируется ограниченная полость, клинически проявляющаяся пульсацией, увеличением объёма тканей и нередко симптомами компрессии нервно-сосудистых структур. Оперативное вмешательство направлено на устранение дефекта сосудистой стенки, восстановление магистрального кровотока и предупреждение ишемических и геморрагических осложнений.

Основные этапы операции: Адекватное обезболивание (чаще регионарная или общая анестезия) и соблюдение правил асептики и антисептики. Послойный хирургический доступ к зоне поражения с обязательной идентификацией сосудисто-нервного пучка. Контроль проксимального и дистального отделов артерии (временное пережатие сосудистыми зажимами или турникетами). Эвакуация гематомы и ревизия дефекта артериальной стенки. Реконструкция сосуда, которая может включать: наложение первичного сосудистого шва при небольшом линейном дефекте; пластику артерии аутовенозным трансплантатом; использование синтетических сосудистых протезов; шунтирование или протезирование участка артерии при протяжённом повреждении.

В последние годы значительно расширились возможности малоинвазивного лечения. При ложных аневризмах и ограниченных дефектах артериальной стенки всё чаще применяются эндоваскулярные методы: имплантация стент-графтов для исключения аневризматического мешка из кровотока; ультразвуковая компрессионная терапия или тромбиновая облитерация при постпункционных псевдоаневризмах; баллонная ангиопластика в сочетании с реконструкцией повреждённого сегмента. Интраоперационный контроль адекватности кровотока осуществляется с использованием допплерографии, ангиографии или флоуметрии, что позволяет снизить риск тромбоза реконструированного участка. Современные клинические рекомендации подчёркивают необходимость ранней реваскуляризации при признаках ишемии конечности, а также обязательное назначение антитромботической терапии (антиагреганты или антикоагулянты) в послеоперационном периоде для профилактики тромбозов и тромбоэмболических осложнений.

Аневризма представляет собой патологическое ограниченное расширение артерии, обусловленное истончением и структурной несостоятельностью её стенки. В зависимости от этиологии различают врождённые и приобретённые формы. К последним наиболее часто приводят атеросклеротические, дегенеративные, воспалительные и травматические изменения сосудистой стенки.

Выделяют два основных типа аневризм: Истинные аневризмы — формируются вследствие локального расширения артерии с вовлечением всех слоёв сосудистой стенки. Наиболее частыми этиологическими факторами являются атеросклеротическое поражение, дегенеративные изменения и воспалительные процессы.

Ложные (травматические) аневризмы — возникают при повреждении артериальной стенки, когда излившаяся кровь ограничивается окружающими тканями и формирует пульсирующую полость, стенки которой представлены фиброзной капсулой, а не полноценными слоями артерии.

Тактика хирургического лечения определяется типом аневризмы, её локализацией, размерами, наличием осложнений (тромбоз, эмболия, разрыв) и общим состоянием пациента.

Основные виды оперативных вмешательств:

1. Аневризмэктомия с реконструкцией сосуда. Данный метод предусматривает:

резекцию аневризматического мешка; восстановление непрерывности сосудистого русла путём наложения концевого анастомоза (при небольшом дефекте); выполнение аутовенозного шунтирования; протезирование сегмента артерии синтетическим или биологическим трансплантатом. Реконструктивный подход является предпочтительным, поскольку позволяет сохранить магистральный кровоток и снизить риск ишемических осложнений.

2. Лигирование (перевязка) артерии. Перевязка сосуда проксимальнее и дистальнее аневризмы применяется при невозможности выполнения реконструкции (например, при инфицированных аневризмах или выраженном поражении дистального русла). Перед выполнением данной операции обязательна оценка коллатерального кровообращения (клинически и инструментально), поскольку существует риск развития критической ишемии конечности.

3. Протезирование артерии. При протяжённых поражениях выполняется замещение участка сосуда синтетическим протезом (дакрон, политетрафторэтилен — PTFE). Метод широко применяется при аневризмах аорты, подвздошных и бедренных артерий. В ряде случаев предпочтение отдаётся аутовенозным трансплантатам, особенно при реконструкции периферических артерий, что связано с лучшей биосовместимостью и проходимостью в отдалённом периоде.

4. Эндоваскулярные методы лечения.

Современным направлением является имплантация стент-графта с выключением аневризматического мешка из системного кровотока.

Метод выполняется под ангиографическим контролем, является малоинвазивным и сопровождается меньшей операционной травмой, сокращением сроков госпитализации и снижением периоперационного риска. Особенно широко эндопротезирование применяется при аневризмах аорты и подвздошных артерий.

Особенности оперативной техники. Обеспечение надёжного проксимального и дистального контроля сосуда с использованием сосудистых зажимов. Применение атравматических игл и монофиламентного шовного материала для формирования герметичных анастомозов. Системная гепаринизация во время реконструктивного этапа с целью профилактики интраоперационного тромбоза. Контроль адекватности кровотока после восстановления проходимости (оценка пульсации, интраоперационная допплерография, ангиография). При протезировании магистральных сосудов возможно использование управляемой гипотермии для снижения метаболических потребностей тканей.

В современной сосудистой хирургии: активно применяются гибридные вмешательства (сочетание открытой реконструкции и эндоваскулярных технологий); используются покрытые стент-графты нового поколения с улучшенной фиксацией и сниженным риском эндоликов;

внедряются протезы с антибактериальным и антитромботическим покрытием для снижения риска инфекционных осложнений; применяется интраоперационная флуоресцентная ангиография (с индоцианином зелёным) для оценки перфузии тканей; строго соблюдаются клинические рекомендации по антиагрегантной и антикоагулянтной терапии в послеоперационном периоде.

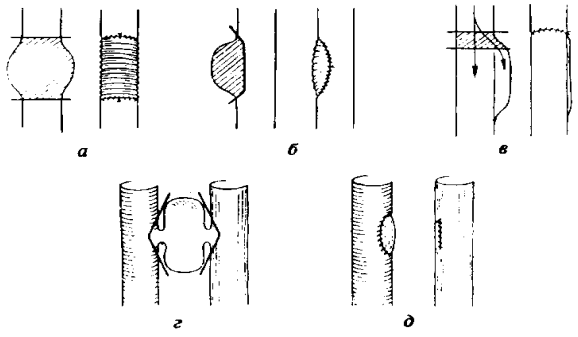

Показания к хирургическому лечению всё чаще определяются на основе индивидуализированной оценки риска разрыва (размер аневризмы, скорость её роста, сопутствующая патология), что соответствует принципам доказательной медицины и

позволяет оптимизировать исходы лечения. Таким образом, современная хирургия аневризм базируется на выборе наименее травматичного и наиболее эффективного метода реконструкции при обязательном сохранении адекватной перфузии органов и конечностей.

Первичный и вторичный шов сухожилий. Современные подходы к хирургии сухожильных повреждений.

Хирургия сухожилий представляет собой самостоятельное направление реконструктивной хирургии кисти и конечностей в целом. Исторически её развитие осуществлялось по трём основным направлениям: непосредственное сшивание разорванных концов сухожилия; пластическое замещение дефекта аутотрансплантатами или аллотрансплантатами; сухожильные трансферы (пересадка сухожилия функционирующей мышцы для компенсации утраченной функции парализованной).

Сухожилия являются конечными отделами поперечнополосатых мышц и представлены плотными коллагеновыми структурами, посредством которых мышца фиксируется к кости. Их строение значительно усложняется в области кисти и стопы за счёт наличия синовиальных влагалищ. Синовиальное влагалище состоит из двух листков: париетального (перитенон) и висцерального (эпитенон), между которыми располагается щелевидная полость с синовиальной жидкостью. В зоне перехода одного листка в другой формируется мезотенон — дупликатура, содержащая сосуды и нервные волокна, обеспечивающие трофику сухожилия. Повреждение мезотенона может приводить к ишемии и некрозу сухожильной ткани. Особую клиническую значимость имеют повреждения сухожилий кисти, нередко сочетающиеся с травмой нескольких сухожилий, а также сосудисто-нервных образований. Сухожилия разгибателей располагаются поверхностно, на значительном протяжении лишены синовиальных влагалищ, а их концы при пересечении расходятся незначительно. Это создаёт благоприятные условия для наложения первичного шва и получения хороших функциональных результатов.

Восстановление сухожилий сгибателей значительно сложнее, особенно в пределах костно-фиброзных каналов и синовиальных влагалищ (так называемая «критическая зона II» кисти). Здесь высокий риск спаечного процесса и нарушения скольжения сухожилия.

Первичный шов выполняется в ранние сроки — оптимально в первые 6–8 часов после травмы (допустимо до 24 часов при отсутствии выраженного загрязнения и ишемии). Вторичный шов осуществляется спустя 3–6 недель и более после заживления раны. Он может быть: ранним вторичным (до 4–6 недель), поздним вторичным (после формирования рубцовых изменений, часто с необходимостью пластики).

При поперечном разрыве сухожилия предпочтительно непосредственное сшивание его концов с обязательной иммобилизацией сегмента конечности на 2–3 недели.

Виды сухожильных швов. Поверхностные узловые швы. Применяются преимущественно при повреждении плоских сухожилий (например, П-образный шов по Брауну). Внутриствольные швы с наружным расположением узлов. Классическим вариантом является шов Ланге, отличающийся высокой прочностью и устойчивостью к разрыву. Внутриствольные швы с погружёнными узлами. Шов Кюнео используется преимущественно при восстановлении круглых сухожилий, расположенных в синовиальных влагалищах. Наиболее рациональными признаны: шов Кюнео — для сухожилий сгибателей, шов Ланге — для сухожилий разгибателей.

Современная хирургия сухожилий основывается на принципе прочной многопучковой фиксации (4–6 нитей в центральном шве) в сочетании с периферическим обвивным швом, что значительно повышает прочность реконструкции и позволяет начинать раннюю контролируемую активизацию. В настоящее время применяются: атравматические монофиламентные нерассасывающиеся нити (полипропилен, полиэстер); микроскопическая и лупная техника; малоинвазивные доступы с сохранением кольцевых связок; барьерные гели и антиадгезивные покрытия для профилактики спаек; биологические стимуляторы регенерации (PRP, факторы роста). Разработаны протоколы ранней контролируемой мобилизации (метод Кляйнерта, Дюрана), позволяющие снизить

риск спаечного процесса и улучшить функциональные результаты по сравнению с длительной иммобилизацией.

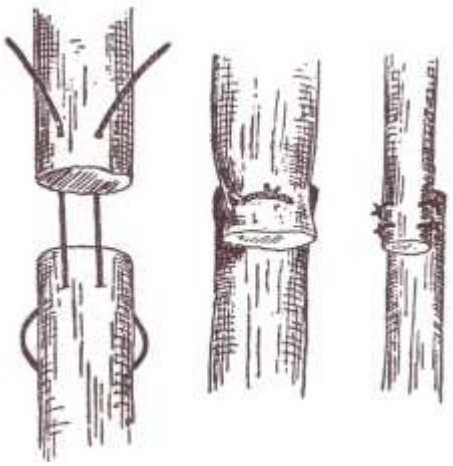

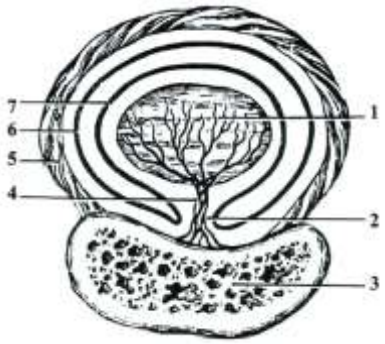

1 – сухожилие; 2 – мезотенон (брыжейка сухожилия); 3 – тело фаланги; 4 – сосуды и нервы сухожилия; 5 – фиброзное влагалище сухожилия; 6 – перитенон; 7 – эпитенон.

Особенности оперативного доступа

Для предупреждения кожно-сухожильных рубцовых спаек применяются угловые и зигзагообразные разрезы. Повреждённые края сухожилия подлежат экономному иссечению. Максимально бережно следует относиться к кольцевым и крестообразным связкам пальцев, обеспечивающим физиологическое направление скольжения сухожилия.
При отрыве сухожилия у места прикрепления к фаланге выполняется прошивание центрального конца с последующей фиксацией к надкостнице или черезкостной фиксацией анкерными системами — современными миниатюрными имплантатами, повышающими надёжность рефиксации.

Восстановление сосудов и нервов при сочетанных повреждениях

Травмы сухожилий часто сопровождаются повреждением сосудисто-нервных пучков. Их реконструкция проводится микрохирургическим методом с использованием операционного микроскопа и тончайшего шовного материала (8/0–10/0).
Современные методы включают: эпиневральный и периневральный шов нервов,
использование нервных аутотрансплантатов или биоинженерных кондуитов, сосудистые анастомозы по типу «конец в конец», применение микрососудистых шунтов при реплантации. Послеоперационное ведение. Обязательными являются: иммобилизация в функционально выгодном положении; ранняя дозированная реабилитация под контролем специалиста; профилактика контрактур и рубцовых деформаций; динамический ультразвуковой контроль состояния сухожилия. Таким образом, современная хирургия сухожилий основана на принципах анатомической точности, биомеханической прочности шва, сохранения скользящего аппарата и ранней функциональной реабилитации, что существенно улучшает восстановление функции кисти и снижает риск инвалидизации.

Ушивание сосудов и нервов: современные принципы реконструктивной хирургии. Повреждения магистральных сосудов и периферических нервов относятся к неотложным состояниям, требующим своевременной микрохирургической коррекции. Основной целью реконструкции является восстановление анатомической целостности, адекватной перфузии тканей и функциональной проводимости нервных структур при минимизации риска тромбоза, ишемии и неврологических дефицитов.
Ушивание сосудов. Показания: травматические повреждения артерий и вен (резаные, колотые, огнестрельные раны). Ятрогенные повреждения при онкологических, трансплантационных и реконструктивных вмешательствах. Сосудистые разрывы при переломах и вывихах. Формирование сосудистых анастомозов при шунтировании и реплантации конечностей.

Принципы и техника сосудистого шва. Подготовительный этап: выполнение вмешательства под оптическим увеличением (лупы 3,5–5× или операционный микроскоп). Временная проксимальная и дистальная окклюзия сосуда атравматическими зажимами. Системная гепаринизация (по показаниям). Тромбэктомия и промывание просвета гепаринизированным раствором. Экономное освежение краёв сосуда до жизнеспособной ткани. Виды нервного шва: эпиневральный шов — наиболее распространённый метод, обеспечивает сопоставление нервных стволов по наружной оболочке. Перинервальный шов — предполагает сопоставление отдельных фасцикул, требует высокой микрохирургической точности. Фасцикулярный шов — применяется при чёткой идентификации пучков, преимущественно в специализированных центрах.
Используется нерассасывающийся монофиламентный материал 8/0–10/0 (нейлон, полипропилен). Расстояние между узлами минимальное, чтобы обеспечить точную адаптацию без ишемии тканей. Современные методы восстановления нервов: аутотрансплантация (чаще всего используется икронервный трансплантат) при дефектах более 2–3 см. Применение биоинженерных нервных кондуитов и коллагеновых трубок. Использование клеевых композиций (фибриновый клей) как дополнение к шву. Применение нейротрофических факторов и клеточных технологий для стимуляции регенерации. Интраоперационная нейростимуляция для оценки проводимости. Скорость регенерации периферического нерва в среднем составляет 1 мм в сутки, что определяет длительность реабилитационного периода.

Ампутация и экзартикуляция верхней и нижней конечности

Ампутация конечности — это оперативное удаление её периферического отдела с пересечением кости на определённом уровне. Экзартикуляция — удаление дистального сегмента конечности через суставную щель без распила кости. Выбор уровня вмешательства определяется характером патологического процесса (травма, ишемия, инфекция, опухоль), состоянием мягких тканей и возможностями последующего протезирования.В зависимости от техники формирования культи различают: циркулярную (круговую) ампутацию — мягкие ткани рассекаются по окружности сегмента. Лоскутную ампутацию — формируются кожно-мышечные лоскуты (передний и задний или равные), что позволяет создать более функциональную культю и оптимальные условия для протезирования. Формирование полноценных, хорошо васкуляризированных лоскутов является важным условием профилактики некроза и рубцовых осложнений.
После перепиливания кости выполняется её окончательная обработка.

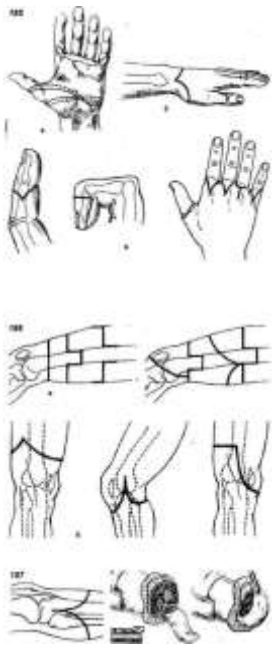



Выделяют три основных способа: апериостальный — надкостница отслаивается на протяжении 3–5 мм, после чего кость перепиливается. Субпериостальный—костный опил укрывается надкостницей; метод предпочтителен у детей, учитывая высокую регенераторную активность тканей. Трансперіостальный — кость и надкостница пересекаются на одном уровне. Данный способ может приводить к избыточной остеогенезу (формированию остеофитов), травмирующих мягкие ткани культи, поэтому применяется преимущественно при гильотинных ампутациях. Края костного опила сглаживаются рашпилем. При ампутации голени дополнительно устраняется выступающий передний край большеберцовой кости во избежание натяжения переднего лоскута.

Особенности ампутации на голени и предплечье. Малоберцовая кость перепиливается на 3–4 см проксимальнее уровня распила большеберцовой, поскольку она не является опорной. Это предотвращает травматизацию мягких тканей культи её подвижным фрагментом. У детей в связи с продолжающимся ростом костей возможны осложнения (прорезывание культи, проксимальный вывих головки малоберцовой кости). При высоких ампутациях голени иногда показано удаление малоберцовой кости полностью. Распил костей выполняется в положении супинации, при котором лучевая и локтевая кости располагаются параллельно. Перепиливание производят одновременно, что предотвращает надлом одной из костей. В ряде случаев сначала пересекают лучевую кость, затем локтевую, чтобы снизить риск её смещения. Обработка сосудов, нервов и мышц. Гемостаз осуществляется поэтапно: перевязка сосудов крупного и среднего калибра; на магистральные артерии накладываются две лигатуры (одна — прошивная); предпочтительно использование рассасывающегося шовного материала (кетгут или современные синтетические аналоги); мелкие сосуды лигируются после снятия жгута методом обкалывания. Тщательный гемостаз предупреждает формирование гематом, нагноение и грубое рубцевание культи. Нервные стволы выделяются, пересекаются острым инструментом проксимальнее уровня костного опила и погружаются в мягкие ткани для профилактики невром и болевого синдрома культи. Мышцы. Выполняется миопластика — сшивание мышц-антагонистов над костным опилом для создания мягкотканной подушки и улучшения функции культи. Завершение операции: ушивание раны проводится послойно с соблюдением следующих принципов: сшивание мышц-антагонистов. Наложение швов на фасции для формирования подвижного рубца. Использование рассасывающегося шовного материала для глубоких тканей. Формирование послеоперационного рубца вне опорной (рабочей) поверхности культи. Дренирование раны при наличии показаний. В отдельных случаях (например, при газовой гангрене или выраженном инфицировании) рана может оставляться открытой с последующим отсроченным закрытием.

Современные аспекты ампутационной хирургии. Современная тактика направлена на формирование функционально полноценной культи, максимально пригодной для протезирования. Применяются: миодез и миопластика для стабилизации мышечных групп; остеомиопластические методы (например, формирование костного «моста» на голени); нейропластика с профилактикой фантомных болей; вакуумная терапия ран при инфицированных процессах; ранняя реабилитация и подготовка к протезированию.

Таким образом, ампутация и экзартикуляция являются сложными реконструктивными вмешательствами, цель которых заключается не только в удалении нежизнеспособных тканей, но и в создании анатомически и функционально полноценной культи, обеспечивающей оптимальные условия для последующей социальной и трудовой реабилитации пациента.

Контрольные вопросы :

1. Какие показания существуют для шунтирования артерий конечностей?
2. В чём особенности шунтирования артерий голени?
3. Какие осложнения возможны после сосудистого шунтирования?
4. Что такое истинная, ложная и расслаивающаяся аневризма?
5. В чём суть аневризмэктомии и какие существуют методы сосудистой реконструкции?

6. В какие сроки выполняется первичный шов сухожилия?
7. Какие виды швов сухожилия используются в хирургии?
8. В каких случаях показано ушивание кровеносных сосудов?
9. В каких ситуациях выполняется ушивание периферических нервов?
10. В чём разница между ампутацией и экзартикуляцией?

Ситуационные задачи :

Задача 1 Пациент 68 лет, с облитерирующим атеросклерозом артерий нижних конечностей, жалуется на боли в голени при ходьбе на 30–40 метров. При УЗДГ выявлена окклюзия поверхностной бедренной артерии.
Какой вид операции показан? Какой шунт предпочтительнее использовать?

Задача 2 Пациенту выполнено бедренно-подколенное шунтирование с использованием синтетического протеза. На вторые сутки после операции исчезла пульсация на стопе.
Ваши действия?Какие возможные причины? Как проверить проходимость шунта?

Задача 3 После катетеризации бедренной артерии у пациента появилось пульсирующее образование в паховой области. При пальпации определяется вибрация, аускультативно—сосудистый шум. О каком осложнении идёт речь? Тактика врача?

Задача 4 У пациента диагностирована аневризма подколенной артерии диаметром 4,5 см, жалобы на чувство давления и боли.
Какие возможные осложнения этой патологии? Какой метод операции целесообразен?

Задача 5 Мужчина 25 лет обратился через 6 часов после порезной травмы ладони. При осмотре — невозможность сгибания IV пальца, кровотечение минимальное.
Что предполагается поврежденным? Какова тактика? Показан ли первичный шов?

Задача 6 Женщина 30 лет поступила через 10 суток после резаной раны тыла кисти. Нарушено разгибание II и III пальцев.
Какой тип шва следует выполнить? Как изменится техника по сравнению с первичным швом?

Задача 7 У пациента ножевое ранение в средней трети плеча. Отмечается кровотечение и выпадение активного разгибания кисти.
Какие структуры, скорее всего, повреждены? Какие виды швов необходимо наложить?

Задача 8 После автомобильной травмы у пациента полное пересечение бедренной артерии и бедренного нерва.
Назовите последовательность действий хирурга? Какие принципы необходимо соблюдать при ушивании этих структур?

Задача 9 Пациент с гнойным остеомиелитом стопы, неэффективность консервативного лечения, свищи, сильные боли. На каком уровне целесообразно выполнить ампутацию? Какие требования предъявляются к культям?

Задача 10 Больному с обширным травматическим повреждением коленного сустава и разрывом сосудов необходимо срочное вмешательство. Что предпочтительнее: ампутация или экзартикуляция? Почему?

Тестовые задания :

1. Какова основная цель сосудистого шунтирования?
А) Удаление тромба
Б) Обход участка с нарушенным кровотоком
В) Остановка кровотечения
Г) Расширение сосуда
2. Какой материал чаще всего используется для аутовенозного шунтирования?
А) Малая подкожная вена
Б) Внутренняя грудная артерия
В) Большая подкожная вена
Г) Подмышечная артерия
3. Что может быть осложнением после шунтирования?
А) Эмболия

Б) Невралгия
В) Лимфостаз
Г) Перелом
4. Пульсирующая гематома — это:
А) Кровоизлияние в мозг
Б) Ограниченное скопление крови, сообщающееся с просветом артерии
В) Расширение вены
Г) Киста в артериальной оболочке
5. Истинная аневризма включает:
А) Только внутреннюю оболочку сосуда
Б) Только адвентицию
В) Все слои сосудистой стенки
Г) Сосуд и окружающие ткани
6. Основной метод лечения артериальной аневризмы:
А) Иммобилизация
Б) Пункция
В) Операция (иссечение + реконструкция)
Г) Компресс
7. Первичный шов сухожилия выполняется в течение:
А) Первых 3 часов
Б) Первых 6–12 часов
В) Через 3 суток
Г) Через 2 недели
8. Какой шов чаще применяется при повреждении сухожилий сгибателей пальцев?
А) Киршнера
Б) Кесслера
В) Лемберта
Г) Матрацный
9. Показанием к вторичному шву является:
А) Свежая резаная рана
Б) Заражённая рана с давностью 2 недели
В) Поверхностный порез
Г) Ушиб мягких тканей
10. При ушивании артерий используется:
А) Кетгут
Б) Толстый шёлк
В) Атравматическая игла и синтетическая нить
Г) Металлическая скоба
11. Какой шов используется при ушивании периферического нерва?
А) Фигурный
Б) Эпиневральный
В) Подслизистый
Г) Транспозиционный
12. Основное условие при ушивании нерва:
А) Натяжение концов
Б) Максимальное натяжение швов
В) Анатомическое сопоставление без натяжения
Г) Ушивание мышц вокруг нерва
13. Экзартикуляция — это:
А) Отсечение конечности через кость
Б) Удаление суставной капсулы

В) Отсечение конечности по суставу
Г) Удаление мягких тканей
14. Наиболее функциональной культёй нижней конечности считается:
А) Ампутация бедра
Б) Ампутация голени
В) Экзартикуляция стопы
Г) Ампутация пальцев
15. Главная цель формирования культи:
А) Эстетика
Б) Минимизация шва
В) Подготовка к протезированию
Г) Уменьшение веса тела
16. Что из перечисленного относится к противопоказаниям для первичного шва сухожилия?
А) Чистая свежая рана
Б) Рана без кровотечения
В) Инфицированная рана с гнойным отделяемым
Г) Резаная рана до 4 часов
17. Какой метод используется для восстановления при невозможности ушить сосуд "конец в конец"?
А) Пластика кожей
Б) Наложение сосудистого шунта
В) Наложение матрацного шва
Г) Гемостаз
18. При пульсирующей гематоме необходимо:
А) Наложить повязку и наблюдать
Б) Выполнить пункцию
В) Провести антибиотикотерапию
Г) Выполнить ревизию, ушивание сосуда или протезирование
19. Какой сосуд чаще всего используется как трансплантат при шунтировании?
А) Латеральная подкожная вена
Б) Медиальная подошвенная артерия
В) Большая подкожная вена бедра
Г) Плечевая артерия
20. В чем преимущество шунтирования перед протезированием сосуда?
А) Быстрее выполняется
Б) Меньше риска тромбоза
В) Не требует анастомозов
Г) Не требуется госпитализация
21. Что входит в основные этапы ампутации конечности?
А) Только рассечение кожи
Б) Рассечение кожи, мышц, костей, сосудов, нервов
В) Иммобилизация
Г) Лишь перевязка сосудов
22. При ушивании нерва применяются нити:
А) Кетгут 3/0
Б) Нейлон 8/0 – 10/0
В) Шёлк 2/0
Г) Полигликолид 1/0
23. Что такое культя?
А) Обломок кости
Б) Остаток ткани после удаления опухоли

В) Формируемый участок конечности после ампутации для протезирования
Г) Невправимая часть сустава
24. Ушивание сосудов требует наложения шва на:
А) Интиму
Б) Медию
В) Все слои сосуда
Г) Только наружную оболочку
25. Основной метод остановки артериального кровотечения на операционном столе:
А) Холод
Б) Давящая повязка
В) Перевязка сосуда
Г) Электрокоагуляция
26. Какое последствие может быть при неправильном ушивании нерва?
А) Тромбоз
Б) Нарушение чувствительности и моторики
В) Нарушение свертываемости
Г) Парез гортани
27. При ложной аневризме наблюдается:
А) Расширение всех слоев сосуда
Б) Расширение только адвентиции
В) Разрыв стенки сосуда с образованием капсулы из окружающих тканей
Г) Расширение вены с пульсацией
28. Вторичный шов сухожилия накладывают:
А) В первые 12 часов
Б) Через 5–10 дней
В) Сразу после травмы
Г) Только при открытых переломах
29. Какой шов применяется при восстановлении нерва под микроскопом?
А) Лигатурный
Б) Косой шов
В) Эпиневральный
Г) Кожный
30. Какой из перечисленных шовных материалов используется для сосудов?
А) Хромированный кетгут
Б) Пролен 6/0
В) Капрон 0
Г) Шёлк 2/0
31. Какой из методов используется при ампутации при сосудистых заболеваниях?
А) Эксцизия
Б) Дистальный обход
В) Экзартикуляция
Г) Микрохирургическое восстановление
32. При повреждении срединного нерва, как следует действовать?
А) Перевязать нерв
Б) Протезировать нерв
В) Провести эпиневральный шов
Г) Ожидать восстановления без вмешательства
33. При повреждении сухожилия сгибателей пальцев в ранние сроки повреждения выполняется:
А) Первичный шов
Б) Вторичный шов

В) Пластика сухожилия
Г) Отсеченная ампутация
34. Какой материал чаще всего используется для восстановления артерий при сосудистом шунтировании?
А) Протезы из синтетического материала
Б) Вены пациента
В) Графт из матки
Г) Ультразвуковая терапия
35. Что необходимо сделать при экстренной ампутации конечности в условиях поля?
А) Только перевязать сосуды
Б) Провести анестезию и немедленно отправить в стационар
В) Провести временное ушивание
Г) Только наложить стерильную повязку
36. Какой подход используется при восстановлении артериального кровотока после травмы?
А) Прямой шов сосудов
Б) Временный шунт
В) Инфузионная терапия
Г) Химиотерапия
37. Если сосуды повреждены в местах, где невозможно их шить, то применяется:
А) Перевязка сосудов
Б) Артериальный шунт
В) Тканевая трансплантация
Г) Электрокоагуляция
38. При повреждении нервов на верхних конечностях важнейшей целью является:
А) Прекращение боли
Б) Восстановление функции движения
В) Снижение отека
Г) Предотвращение инфекции
39. При вторичном шве сухожилия основной задачей является:
А) Минимизация рубцов
Б) Восстановление функции через несколько дней
В) Достижение синтеза ткани
Г) Лечение инфекции
40. Когда выполняется экзартикуляция пальцев?
А) При их ожогах
Б) При обморожении
В) При ранениях с массированным повреждением тканей
Г) При инфекционном процессе
41. Какие методы лечения могут использоваться при ложной аневризме?
А) Химиотерапия
Б) Временный шунт
В) Операция (пластика сосудистой стенки)
Г) Лечение антибиотиками
42. Какое осложнение может возникнуть после ампутации на уровне бедра?
А) Тромбофлебит
Б) Лимфостаз
В) Перелом костей
Г) Деформация культи
43. Какой из нижеперечисленных шовных материалов используется для шва сосудов?
А) Полиэфир
Б) Полигликолевая кислота

В) Протезы из шёлка
Г) Неабсорбирующие синтетические материалы
44. Какой шов применяется для ушивания нервов при восстановлении их функции?
А) Простой
Б) Пластический
В) Эпиневральный
Г) Интрамуральный
45. При ампутации кисти важнейшим моментом является:
А) Разделение суставов
Б) Восстановление сосудов
В) Исключение деформации культи
Г) Ушивание кожи
46. Восстановление функции при повреждении нервов требует:
А) Больничной терапии
Б) Своевременного микрососудистого вмешательства
В) Лечебной физкультуры
Г) Ожидания без вмешательства
47. Что из перечисленного является частью этапов ампутации конечности?
А) Нарушение чувствительности
Б) Этапы перевязки
В) Расширение тканей вокруг культи
Г) Прекращение кровотечения и снятие нервных окончаний
48. Какой шов используется при артериальном шунтировании?
А) Матрацный
Б) Папиллярный
В) Гемостатический
Г) Шов с абсорбируемой нитью
49. Для какого из нижеперечисленных нарушений является показанием экзартикуляция?
А) Простой перелом
Б) Некроз тканей в зоне сустава
В) Ожоги III степени
Г) Инфекционные болезни кожи
50. Какое оборудование необходимо для выполнения ампутации конечности?
А) Блоки для костей
Б) Стерильные швы и иглы
В) Анестезиологическое оборудование
Г) Операционные ножницы и пластичные швы
Ответы: 1-Б; 2-В; 3-А; 4-Б; 5-В; 6-В ; 7-Б; 8-Б; 9-Б; 10-В; 11-Б; 12-В; 13-В; 14-Б; 15-В;16-В; 17-Б; 18-Г; 19-В; 20-Б; 21-Б; 22-Б; 23-В; 24-В; 25-В; 26-Б; 27-В; 28-Б; 29-В; 30-Б; 31- В; 32-В; 33-А; 34-Б; 35-Б; 36-Б; 37-Б; 38-Б; 39-В; 40-В; 41-В; 42-Б; 43-Б; 44-В; 45-В; 46-Б; 47-Г; 48-Г; 49-Б; 50-В.

Практическое занятие №3

Тема : Оперативные вмешательства при гнойных заболеваниях конечностей.

Цель занятия : Сформировать у студентов системные теоретические знания и практические навыки по диагностике, хирургическому лечению и профилактике осложнений гнойно-воспалительных заболеваний конечностей на основе современных принципов гнойной хирургии.

Студент должен знать :

принципы хирургического лечения гнойных процессов;
показания и противопоказания к хирургическому лечению гнойных поражений;

понятие о гангрене и ее видах;
остеомиелит и ее классификацию;
хирургические доступы при флегмонах кисти и стопы ;
возможные осложнения при гнойных заболеваниях.
иметь понятие о тактике хирургического лечения при остеомиелите.

Студент должен уметь :

выполнять разрезы при гнойных заболеваниях конечностей ;
выполнять блокаду по Лукашевичу-Оберсту;
вскрывать различные виды панарициев;

Материальное оснащение : атласы по анатомии и оперативной хирургии , хирургические инструменты , шовный материал , манекены , презентация , методическая разработка .

План занятия :

Разбор темы по учебным вопросам :

1. Оперативные доступы при абсцессах , флегмонах и панарициях .
2. Выполнение блокады по Лукашевичу-Оберсту.
3.Дренирование гнойной полости.
4.Остеотомия и удаление секвестров при остеомиелите.

Самостоятельная работа студентов :

1. Диагностика при гнойных заболеваниях.
2. Доступы при флегмонах кисти и стопы .
3. Осложнения при гнойных заболеваниях .

Оперативные доступы при абсцессах, флегмонах и панарициях конечностей

Хирургический доступ при поверхностно расположенных гнойных очагах, таких как абсцессы, обычно не вызывает значительных трудностей. Вскрытие проводят в области наибольшей флюктуации, при этом учитывают расположение крупных сосудисто-нервных пучков и стараются их не травмировать.

Глубокие флегмоны и инфильтраты представляют более сложную задачу, так как требуют точного выбора доступа с учётом топографо-анатомических особенностей фасциально-мышечных футляров и межмышечных клетчаточных пространств, а также направления крупных сосудов и нервов.

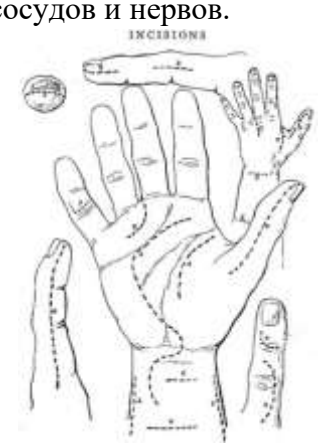



Основные принципы выбора доступа.

Идентификация проекции сосудисто-нервных пучков. Разрез выполняют вне проекционной линии магистральных сосудов и нервов. Для этого предварительно определяют их проекцию пальпаторно или с использованием допплерографии, что минимизирует риск повреждения. Определение границ фасциально-мышечного футляра. Линия разреза ориентируется по выпуклости соответствующей группы мышц, соответствующей локализации флегмоны. Это позволяет вскрыть гнойный очаг с минимальной травмой окружающих структур.Избегание суставных областей. Разрезы через суставные области

выполняются только при непосредственном вовлечении сустава в гнойный процесс, чтобы не нарушать функциональную анатомию. Этапное вскрытие разлитой флегмоны. При диффузных процессах сначала выполняют небольшой разрез через участок мягких тканей с выраженной флюктуацией, а затем по необходимости расширяют его в безопасном направлении. Это обеспечивает контроль кровотечения и предотвращает повреждение сосудисто-нервных структур. Основные принципы эвакуации гнойного содержимого. Создание свободного оттока гнойной жидкости из основной полости и всех её карманов. Дренирование основной полости и боковых ответвлений. При недостаточном дренировании выполняется контрапертура-дополнительный разрез в наиболее низко расположенной части полости или на противоположной стороне. Для уменьшения кровопотери и улучшения визуальной ориентации разрезы желательно выполнять с временной окклюзией проксимальных сосудов с помощью жгута или резинового бинта. Современные подходы и дополнения. Предоперационная визуализация. Использование ультразвука, КТ или МРТ для точного определения границ гнойной полости, связи с окружающими тканями и наличия скрытых карманов.Минимально инвазивные методы.При небольших локализованных абсцессах и ограниченных флегмонах применяют пункционно-дренажные техники с катетеризацией под контролем УЗИ. Антибактериальная терапия и санация ран. Интраоперационная ирригация антисептическими растворами (физраствор, хлоргексидин, антисептические гели). Использование вакуумной терапии (VAC) для крупных или трудно дренируемых полостей, что улучшает отток гноя, уменьшает отёк и ускоряет заживление.

Контроль за распространением инфекции. Вскрытие фасциальных пространств проводится с учётом их анатомической коммуникации, чтобы предупредить дальнейшее распространение гнойного процесса по межмышечным клетчаточным пространствам и фасциальным футлярам. Таким образом, современный подход к оперативным вмешательствам при гнойных заболеваниях конечностей сочетает классические принципы свободного дренирования, безопасного обхода сосудисто-нервных пучков и этапного расширения доступа с использованием современных методов визуализации и вакуумной терапии, что минимизирует осложнения и улучшает функциональный исход.

Вскрытие флегмоны поддельтовидного пространства. Оперативное вмешательство начинается с продольных разрезов вдоль переднего и заднего края дельтовидной мышцы, проксимально от акромиона и дистально на 8–10 см. Затем последовательно рассекают кожу, подкожную клетчатку и дельтовидную фасцию. Доступ в поддельтовидное пространство выполняется тупым методом, с осторожным рассечением клетчатки под мышцей. После вскрытия очага гной эвакуируется, а полость тщательно исследуется пальпаторно для выявления всех карманов.

Вскрытие субпекторальных флегмон. Операция выполняется через два разреза: первый— под ключицей, второй — вдоль нижне-медиального края большой грудной мышцы. Разрез по нижне-латеральному краю мышцы не рекомендуется из-за риска инфицирования из подмышечной области. После рассечения кожи, подкожной клетчатки и фасции производят эвакуацию гнойного содержимого, тщательно исследуют раневую полость пальпаторно для выявления всех карманов. Затем выполняют контроль гемостаза и устанавливают дренаж для обеспечения свободного оттока экссудата.

Вскрытие флегмон плеча. При поверхностных флегмонах разрез выполняют через участок максимальной флюктуации инфильтрата вдоль оси плеча. Флегмона переднего фасциального ложа вскрывается кпереди от проекции латеральной и медиальной межмышечных перегородок, через ложе двуглавой мышцы. Медиальная флегмона вскрывается по проекции плечевой артерии или внутренней плечевой борозде. Заднее фасциальное ложе вскрывают задне-латеральным разрезом с учётом топографической локализации лучевого нерва. При поражении параоссальной клетчатки производится расслоение двуглавой мышцы до поверхности кости для полного удаления гнойного очага. Во всех случаях после вскрытия гной эвакуируют, раневую полость тщательно исследуют

пальпаторно, контролируют гемостаз и устанавливают дренаж для свободного оттока содержимого.

Вскрытие флегмоны локтевой ямки. Разрез длиной 6–8 см проводят в средней трети линии, соединяющей точку на 2 см выше внутреннего надмыщелка плечевой кости с наружным краем предплечья через середину локтевого сгиба. Средняя часть разреза должна совпадать с локтевым сгибом. Следует учитывать, что медиальный угол раны содержит внутренний кожный нерв предплечья. По линии разреза рассекают локтевую фасцию. Края раны фиксируют крючками и постепенно послойно расслаивают ткани до гнойного очага. После эвакуации гноя проводят пальцевую ревизию раневой полости, перевязывают повреждённые сосуды и устанавливают дренаж для свободного оттока экссудата.

Вскрытие флегмоны срединного (подапоневротического) клетчаточного пространства ладони: разрез выполняется срединным доступом между проекциями III и IV пястных костей. Кожу и подкожную клетчатку рассекают аккуратно, после чего тупым методом вскрывают ладонный апоневроз, используя желобоватый зонд для ориентировки. Все манипуляции в глубоком подапоневротическом пространстве осуществляют осторожно, чтобы не повредить поверхностную ладонную артериальную дугу и ветви срединного нерва.

В подапоневротическое пространство срединного фасциального ложа проникают между сухожилиями сгибателей II и III пальцев, проводят эвакуацию гноя и пальцевую ревизию. После вмешательства рану дренируют, кисть иммобилизуют в полусогнутом положении для сохранения функциональной позиции и профилактики контрактур.

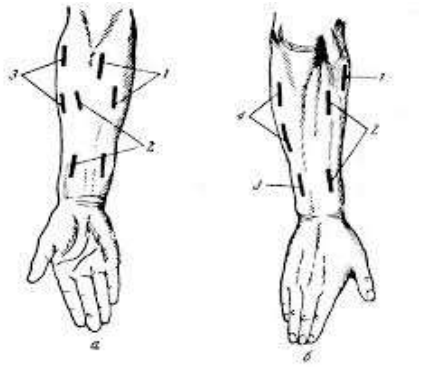

Принципы проведения разрезов при панарициях. Задачей хирурга является создание оттока гнойного отделяемого, в результате чего снимаются напряжение, боли и отёчность воспалённых тканей, улучшается поступление антибактериальных препаратов к гнойному очагу. Для вскрытия панариция, как правило, используют линейные разрезы на тыльнобоковой поверхности, которые не нарушают функциональную способность пальцев кисти. Разрез нельзя проводить на уровне межфаланговых складок и по ладонной поверхности пальцев кисти.

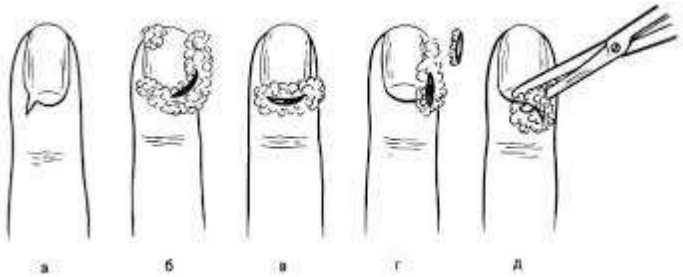

Выполнение блокады по Лукашевичу-Оберсту представляет собой регионарную анестезию конечности, при которой осуществляется диффузное введение анестетика вдоль кости конечности с целью локального обезболивания всей области без генерализованного воздействия на центральную нервную систему. Метод получил широкое применение при хирургическом лечении острых травм, операций на кисти и стопе, ампутациях, вскрытии гнойных очагов, при панарициях и флегмонах.Эффективность блокады обусловлена анатомической особенностью костной и надкостничной иннервации, обеспечивающей контакт анестетика с нервными окончаниями, проходящими в надкостнице и вокруг кости.

Показания к применению: острая травма конечности (переломы, вывихи, разрывы мягких тканей). Гнойно-воспалительные процессы (абсцессы, флегмоны, панарации).

Хирургические вмешательства на кисти, предплечье, стопе и голени. Ампутации конечностей на различных уровнях. Пациенты с противопоказаниями к общей анестезии.
Противопоказания: аллергия на местные анестетики, выраженные нарушения гемостаза, инфицирование зоны введения иглы. Техника блокады: иглу вводят к кости вдоль оси диафиза под небольшим углом. После контакта с костью иглу слегка отводят и вводят анестетик медленно, создавая диффузное распространение вдоль надкостницы. При необходимости блокада проводится по обе стороны кости для обеспечения полной анестезии. После введения анестетика обеспечивают лёгкое распределение его пальцевым массажем вдоль кости. Преимущества блокады по Лукашевичу–Оберсту: локальная анестезия без системного воздействия на ЦНС. Высокая эффективность при операциях на кисти, стопе и конечностях. Возможность использования у пациентов с высоким риском общей анестезии. Минимизация послеоперационных болевых синдромов. Совместимость с другими методами регионарной анестезии (например, блокада нервных стволов).
Блокада по Лукашевичу–Оберсту является надёжным и безопасным методом регионарной анестезии конечности, обеспечивающим эффективное обезболивание при травмах, гнойных процессах и хирургических вмешательствах. Современные технологии, такие как ультразвуковой контроль и использование пролонгированных анестетиков, делают метод более точным и безопасным.

Дренирование гнойной полости. Гнойные процессы в мягких тканях и фасциальных пространствах представляют серьёзную хирургическую проблему. Они могут быстро распространяться, вызывая некроз тканей, сепсис и функциональные нарушения конечностей или других областей. Одним из основных методов хирургического лечения таких заболеваний является дренирование гнойной полости. Этот метод обеспечивает полноценный доступ к очагу, эвакуацию гнойного содержимого, санацию и создание условий для свободного оттока экссудата, что снижает риск осложнений и ускоряет восстановление тканей. Подготовка к операции начинается с точного определения локализации гнойного очага. В простых случаях достаточно пальпаторного и визуального осмотра, однако при глубоких или скрытых флегмонах применяются ультразвуковое исследование, компьютерная томография или МРТ для уточнения размеров, глубины и анатомических ориентиров. После локализации очага проводят обработку кожи антисептиками и накладывают стерильное укрытие. Обезболивание выбирают в зависимости от глубины и объёма вмешательства: поверхностные полости обычно оперируют под местной инфильтрационной анестезией 1% раствором лидокаина, при более обширных или глубоких гнойниках применяют проводниковую анестезию или общую анестезию. Доступ к полости выполняется разрезом кожи и мягких тканей скальпелем, длина которого определяется размерами и глубиной очага. Ткани расслаивают послойно, сочетая острый и тупой методы рассечения. При необходимости используют кровоостанавливающие зажимы или зажим Кохера для контроля кровотечения. После вскрытия полости выполняют аспирацию гнойного содержимого, материал обязательно отправляют на бактериологический посев для уточнения микробной флоры и антибиотикочувствительности. Полость промывают антисептическими растворами, такими как фурацилин, хлоргексидин или перекись водорода, и тщательно ревизируют пальцами для выявления скрытых гнойных карманов.

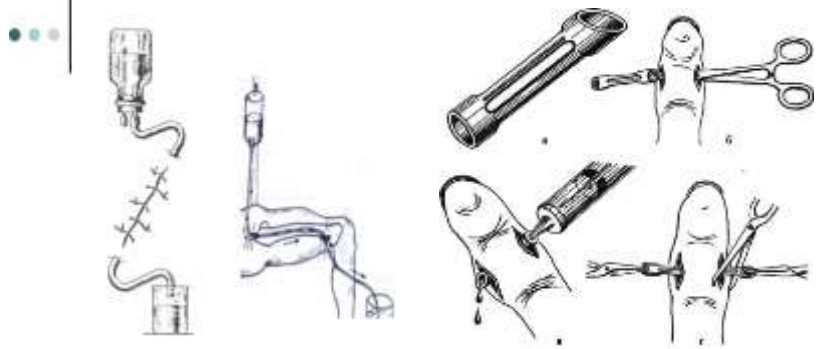

Некротизированные ткани удаляются, при необходимости иссекаются повреждённые участки фасций и клетчатки. После санации полости устанавливают дренаж для обеспечения свободного оттока экссудата и предупреждения повторного инфицирования. В зависимости от локализации и объёма вмешательства может быть применена лёгкая иммобилизация конечности для снижения болевого синдрома и профилактики контрактур.

Современные методы дренирования включают использование вакуумной терапии, которая ускоряет заживление и улучшает отток гноя, а также ультразвуковую навигацию для точной локализации скрытых карманов и минимизации травмы окружающих тканей. Дополнительно назначается системная и местная антибиотикотерапия, особенно при острых и обширных гнойных процессах. Таким образом, дренирование гнойной полости является эффективным и безопасным хирургическим вмешательством, которое требует знания анатомии, правильного выбора доступа, аккуратного рассечения тканей, полной санации полости и грамотной организации послеоперационного дренирования. Соблюдение этих принципов позволяет снизить риск осложнений, ускорить восстановление и сохранить функцию поражённой конечности или области.

Остеотомия и удаление секвестров при остеомиелите.

Остеомиелит является тяжёлым воспалительным заболеванием костной ткани, сопровождающимся деструкцией кости и формированием некротических участков — секвестров. При хронической деструктивной форме остеомиелита, особенно одонтогенного происхождения, хирургическое вмешательство в виде секвестрэктомии и остеотомии является основным методом лечения. Операция направлена на полное удаление некротизированных костных фрагментов и иссечение поражённых участков кости до здоровой ткани, что обеспечивает санацию очага и создаёт условия для нормальной регенерации. Сроки проведения операции определяются индивидуально с учётом возраста пациента, степени формирования секвестров и возможности развития осложнений, таких как амилоидоз. Перед вмешательством проводится тщательная диагностика, включающая рентгенографию, компьютерную или магнитно-резонансную томографию, а также лабораторные исследования. Предоперационно назначается антибиотикотерапия для снижения бактериальной нагрузки в очаге воспаления, и осуществляется обработка операционного поля антисептическими средствами с наложением стерильного укрытия. Выбор метода анестезии зависит от глубины и объёма поражения: поверхностные очаги оперируются под местной инфильтрационной анестезией, более глубокие — под проводниковой или спинномозговой, а при обширных процессах применяется общий наркоз. Операционный доступ осуществляется разрезом кожи и мягких тканей непосредственно над поражённой костью. Мягкие ткани и фасция рассекаются послойно, надкостница отслаивается с учётом анатомических ориентиров, и мягкие ткани отводятся для обнажения секвестральной кости. Крупные секвестры извлекаются пинцетом или специальными щипцами, мелкие фрагменты и грануляции удаляются костной ложкой или фрезой до плотных слоёв здоровой кости. В процессе операции выскабливаются свищевые ходы или, при необходимости, иссекаются длительно существующие свищи. Полость тщательно промывается антисептическими растворами, такими как хлоргексидин, фурацилин или перекись водорода, после чего контролируется гемостаз. После удаления некротических тканей полость обеспечивается свободным дренажом, который может быть активным или пассивным. В некоторых случаях полость заполняют антисептическими губками или марлевыми тампонами с антибиотиком. Рану ушивают полностью или частично в зависимости от степени поражения и состояния мягких тканей. Современные методы включают использование аспирационно-проточно-промывных дренажей и вакуумной терапии, что способствует ускоренному заживлению, улучшению оттока экссудата и снижению риска повторного инфицирования. Послеоперационное ведение включает системную антибиотикотерапию широкого спектра, обезболивание, противовоспалительную терапию и регулярный контроль за состоянием раны. Реабилитационные мероприятия, включая физиотерапию и лечебную гимнастику,

направлены на восстановление функции конечности и контроль формирования костного регенерата. Дополнительно, в лечении гнойных ран и остеомиелита применяются физические методы воздействия, такие как низкоинтенсивное лазерное излучение, ультразвуковая терапия и магнитотерапия, которые способствуют ускорению регенерации кости и улучшению микроциркуляции в поражённых тканях. Таким образом, остеотомия и удаление секвестров при остеомиелите представляют собой сложное хирургическое вмешательство, которое требует знания анатомии, точной предоперационной диагностики, аккуратного выполнения операции и современного послеоперационного ведения. Комплексное применение хирургических и физиотерапевтических методов обеспечивает более быстрый и полноценный регенеративный процесс, снижает риск рецидивов и улучшает функциональный исход для пациента.

Контрольные вопросы

1. В чем разница между разрезами при абсцессах и флегмонах?
2. Какие виды панариция существуют, и какова тактика их хирургического лечения?
3. Какие разрезы применяют при подкожном, сухожильном и костном панарициях?
4. В каких случаях применяется методика Лукашевича-Оберста?
5. Каковы показания к дренированию гнойных полостей?
6. Какие способы дренирования применяются в хирургической практике?
7. Какие инструменты применяются для остеотомии и секвестрэктомии?
8. Какие методы костной пластики используются после удаления секвестров?
9. Опишите этапы хирургического лечения хронического остеомиелита.
10. Какие формы остеомиелита требуют оперативного вмешательства?

Ситуационные задачи

Задача №1 Пациент 35 лет поступил с жалобами на боль, отек и покраснение в области 3-го пальца правой кисти. В анамнезе – травма иглой два дня назад. При осмотре выявлена гиперемия, отек, пульсирующая боль, положительный симптом осевой нагрузки. Температура тела 37,8°C. Какой диагноз наиболее вероятен? Какой вид оперативного вмешательства требуется? Какой разрез будет оптимальным в данной ситуации?

Задача №2 Пациент 40 лет поступил в приемное отделение с жалобами на сильную боль в области ногтевой фаланги 1-го пальца левой кисти. Объективно: выраженная гиперемия, отек, резкая болезненность, скопление гноя под ногтевой пластиной. Планируется хирургическое вмешательство. Какой вид анестезии наиболее предпочтителен в данном случае? Опишите технику выполнения блокады. Какие ошибки могут привести к неэффективности обезболивания?

Задача №3 Пациент 55 лет поступил с флегмоной бедра. При осмотре: выраженный отек, гиперемия, плотные болезненные инфильтраты, повышение температуры до 38,5°C. УЗИ показало скопление жидкости, соответствующей гнойной полости размером 6×8 см. Какие хирургические манипуляции необходимо выполнить? Какой метод дренирования предпочтителен в данном случае? Какие дополнительные меры необходимы в послеоперационном периоде?

Задача №4 . Пациент 60 лет с диагнозом хронический остеомиелит большеберцовой кости. В течение последних месяцев отмечает усиление болей, появление свищевых ходов с гнойными выделениями. На рентгенограмме – наличие секвестров. Какой вид оперативного лечения требуется пациенту? Опишите этапы хирургического вмешательства. Какие возможны осложнения при неадекватном лечении?

Задача №5. Пациент 42 лет поступил с жалобами на болезненную припухлость в поднижнечелюстной области, ограничение открывания рта, лихорадку до 39°C. В ходе обследования выявлен глубокий абсцесс дна полости рта. Какой оперативный доступ предпочтителен в данной ситуации? Какие возможные осложнения могут развиться при несвоевременном вмешательстве? Какие методы до- и послеоперационного лечения необходимы?

Задача №6 Мужчина 30 лет поступил в отделение с жалобами на сильную боль в области правой стопы, повышение температуры до 38°С. При осмотре: тыльная поверхность стопы резко отечна, гиперемирована, кожа напряжена. Пальпация болезненна, определяется флюктуация. Каков предварительный диагноз? Какой вид разреза наиболее оптимален для дренирования?Какие принципы хирургического лечения флегмоны стопы необходимо учитывать?

Задача №7 К хирургу обратился пациент 28 лет с жалобами на боль в области ногтевой фаланги 2-го пальца правой кисти. Диагностирован подногтевой панариций. Принято решение о выполнении блокады по Лукашевичу-Оберсту для обезболивания перед удалением ногтевой пластины.Какова последовательность выполнения блокады? Какие ошибки могут привести к недостаточному обезболиванию? Как можно проверить эффективность анестезии перед началом операции?

Задача №8 Пациент 34 лет поступил с жалобами на боль и гнойное воспаление в области первого пальца правой кисти. Планируется хирургическое вмешательство с применением регионарной анестезии. Однако после выполнения блокады по Лукашевичу-Оберсту пациент продолжает ощущать боль. Какие возможные причины неэффективности блокады? Как минимизировать риск осложнений при выполнении анестезии?

Задача№9 Пациент 50 лет поступил с жалобами на боли в правой ягодичной области, высокую температуру (39°С), нарастающую слабость. Осмотр: выраженная гиперемия, отек, флюктуация в области правой ягодицы. УЗИ: выявлено скопление гноя объемом 120 мл. Какой метод дренирования наиболее эффективен в данном случае? Какие антисептики могут быть использованы для санации полости?Какие критерии эффективности дренирования?

Задача №10 Пациент 45 лет с сахарным диабетом II типа обратился с жалобами на боль и отек в области левого голеностопного сустава. Температура 38,5°С, кожа гиперемирована, локально пальпируется болезненная флюктуирующая область. Проведено УЗИ: выявлена гнойная полость объемом 50 мл. Какой метод дренирования предпочтителен у данного пациента? Какие дополнительные меры необходимо принять с учетом сопутствующего заболевания? Какие возможные осложнения могут развиться при неадекватном лечении?

Тестовые задания

1. Основной принцип оперативного доступа при вскрытии абсцесса:

А. Минимальный косметический разрез
Б. Разрез по линиям Лангера
В. Широкое вскрытие с полноценным дренированием
Г. Пункционное вскрытие
Д. Послойное ушивание раны

2. Наиболее рациональный разрез при поверхностном абсцессе кожи:

А. Поперечный
Б. Продольный по ходу конечности
В. Крестообразный
Г. Дугообразный
Д. Точечная пункция

3. Основной принцип хирургического лечения флегмоны:

А. Ограниченный разрез
Б. Пункция с аспирацией гноя
В. Широкое вскрытие с ревизией и дренированием
Г. Назначение антибиотиков без операции
Д. Наложение согревающей повязки

4. Какой оперативный доступ предпочтителен при флегмоне кисти?

А. Один линейный косметический разрез
Б. Широкие разрезы по анатомическим клетчаточным пространствам
В. Поперечный разрез через ладонь

Г. Пункция иглой
Д. Минимальный кожный разрез

5. Основной принцип разрезов при гнойных процессах кисти:
А. Разрезы должны быть короткими
Б. Разрезы выполняются поперёк кожных складок
В. Разрезы выполняются с учётом анатомии сосудисто-нервных пучков
Г. Применяются только пункции
Д. Разрезы сразу ушиваются

6. Какой разрез применяется при подкожном панарициии?
А. Поперечный
Б. Продольный боковой
В. Крестообразный
Г. Дугообразный
Д. Точечный

7.Наиболее опасная форма панариция, требующая широкого оперативного доступа:
А. Кожный
Б. Подкожный
В. Сухожильный
Г. Околоногтевой
Д. Подногтевой

8. Особенность оперативного доступа при сухожильном панарициии:
А. Ограниченный точечный разрез
Б. Широкое вскрытие сухожильного влагалища
В. Пункция без разреза
Г. Только удаление ногтевой пластинки
Д. Послойное ушивание раны

9. При подногтевом панарициии необходимо:
А. Ограничиться пункцией
Б. Удалить часть или всю ногтевую пластинку
В. Сделать поперечный разрез пальца
Г. Назначить только антибиотики
Д. Наложить давящую повязку

10. Основная цель оперативного доступа при гнойных заболеваниях мягких тканей:
А. Минимальная травматизация кожи
Б. Косметический эффект
В. Полное опорожнение гнойного очага и адекватный дренаж
Г. Быстрое ушивание раны
Д. Предотвращение рубцевания

11. Блокада по Лукашевичу–Оберсту применяется для:
А. Обезболивания всей кисти
Б. Проводниковой анестезии пальца
В. Обезболивания предплечья
Г. Обезболивания лучезапястного сустава
Д. Общей анестезии

12. Основная цель блокады по Лукашевичу–Оберсту:
А. Снижение отёка
Б. Лечение инфекции
В. Обезболивание при операциях на пальцах
Г. Улучшение кровообращения
Д. Профилактика некроза

13. Где накладывается жгут при выполнении блокады по Лукашевичу–Оберсту?
А. На предплечье

Б. На уровне запястья
В. У основания пальца
Г. На середине пальца
Д. Жгут не накладывается

14.Какой анестетик чаще всего используется для блокады по Лукашевичу–Оберсту?
А. Новокаин
Б. Лидокаин
В. Ультракаин с адреналином
Г. Адреналин
Д. Морфин

15. Куда вводится анестетик при блокаде по Лукашевичу–Оберсту?
А. В центр пульпы пальца
Б. В сухожильное влагалище
В. С двух сторон у основания пальца
Г. В ногтевое ложе
Д. Под ногтевую пластинку

16. Какой клинический признак наиболее характерен для абсцесса конечности?
А. Диффузный плотный инфильтрат без границ
Б. Флюктуация в центре инфильтрата
В. Отсутствие боли
Г. Снижение температуры кожи
Д. Атрофия мышц

17. Какое клиническое отличие флегмоны от абсцесса?
А. Наличие капсулы
Б. Ограниченный гнойный очаг
В. Диффузное распространение гнойного процесса
Г. Отсутствие интоксикации
Д. Медленное течение

18. Для подкожного панариция наиболее характерна:
А. Боль при пассивных движениях
Б. Пульсирующая боль в области ногтевой фаланги
В. Отсутствие отёка
Г. Снижение местной температуры
Д. Потеря чувствительности

19. Какой клинический симптом указывает на сухожильный панариций?
А. Безболезненность пальца
Б. Боль при пассивном разгибании пальца
В. Локальная флюктуация кожи
Г. Отсутствие отёка
Д. Зуд кожи

20. Для флегмоны кисти характерно:
А. Чёткое отграничение очага
Б. Выраженный отёк и напряжение тканей
В. Отсутствие общей реакции
Г. Медленное прогрессирование
Д. Локализация только в коже

21. Какой клинический признак свидетельствует о распространении гнойного процесса по клетчаточным пространствам?
А. Ограниченная болезненность
Б. Нарастание отёка и интоксикации
В. Уменьшение температуры
Г. Появление рубца

Д. Исчезновение боли

22. Какой клинический признак наиболее опасен при гнойных заболеваниях конечностей?

А. Лёгкая гиперемия
Б. Повышение местной температуры
В. Усиление боли и нарушение функции конечности
Г. Незначительный отёк
Д. Сухость кожи

23. Для подногтевого панариция характерно:

А. Диффузный отёк всей кисти
Б. Резкая боль под ногтевой пластинкой
В. Боль в предплечье
Г. Отсутствие местных изменений
Д. Снижение температуры тела

24. Какой клинический признак указывает на необходимость срочного хирургического вмешательства при флегмоне?

А. Умеренная боль
Б. Стабильное состояние
В. Прогрессирующий отёк и интоксикация
Г. Отсутствие гиперемии
Д. Нормальная температура

25. Какое осложнение чаще всего развивается при несвоевременном лечении гнойных заболеваний конечностей?

А. Атрофия кожи
Б. Распространение инфекции и сепсис
В. Аллергическая реакция
Г. Образование келоида
Д. Гиперпигментация

26. Что является основным показанием к секвестрэктомии при хроническом остеомиелите?

А. Повышение температуры тела
Б. Наличие секвестров в костной ткани
В. Отёк мягких тканей
Г. Болевой синдром
Д. Гиперемия кожи

27. Секвестр при остеомиелите — это:

А. Участок здоровой кости
Б. Зона остеопороза
В. Некротизированный участок кости, отделённый от живой ткани
Г. Костная мозоль
Д. Грануляционная ткань

28. Основная цель остеотомии при хроническом остеомиелите:

А. Уменьшение боли
Б. Улучшение косметического эффекта
В. Обеспечение доступа к гнойному очагу и секвестрам
Г. Укорочение конечности
Д. Иммобилизация кости

29. Когда показано выполнение остеотомии при остеомиелите?

А. В острой стадии без секвестров
Б. При наличии секвестральной полости
В. При повышении температуры
Г. При отсутствии свищей

Д. При поверхностном абсцессе

30. Какой метод наиболее информативен для выявления секвестров?

А. Ультразвуковое исследование
Б. Рентгенография кости
В. Электромиография
Г. Флебография
Д. ЭКГ

31. Как называется операция по удалению секвестров из кости?

А. Остеосинтез
Б. Остеопластика
В. Секвестрэктомия
Г. Ампутация
Д. Резекция сустава

32. Какой клинический признак характерен для хронического остеомиелита с секвестрами?

А. Острая боль и гипертермия
Б. Наличие свищей с гнойным отделяемым
В. Отсутствие местных изменений
Г. Быстрое заживление
Д. Полное восстановление функции

33. Что обязательно выполняется после удаления секвестров?

А. Послойное ушивание раны наглухо
Б. Дренирование костной полости
В. Наложение косметического шва
Г. Иммобилизация суставов выше и ниже
Д. Антибиотикотерапия не требуется

34. При хроническом остеомиелите основной источник инфекции — это:

А. Поверхностный абсцесс
Б. Секвестры и гнойные полости
В. Повреждённая кожа
Г. Венозный тромбоз
Д. Лимфатические узлы

35. Какой способ визуализации используют для оценки распространения гнойного процесса в кости перед остеотомией?

А. Рентгенография
Б. МРТ
В. КТ
Г. Все перечисленные методы
Д. ЭКГ

36. Какой принцип выбирают при остеотомии поражённой кости?

А. Минимальная травма живой ткани
Б. Удаление только поверхности кости
В. Ампутация
Г. Выбор произвольного участка
Д. Обезболивание без доступа к секвестру

37. Какой вид остеотомии чаще применяется при хроническом остеомиелите?

А. Линейная по оси кости
Б. Продольная с удалением секвестрального ложа
В. Поперечная без удаления секвестров
Г. Косметическая
Д. Наугад

38. Основной риск при удалении секвестров без дренирования:

А. Кровотечение
Б. Распространение инфекции и повторное нагноение
В. Рубцевание кожи
Г. Потеря чувствительности
Д. Остеопороз

39. После секвестрэктомии пациенту показано:
А. Иммобилизация конечности
Б. Антибиотикотерапия
В. Контроль рентгенологического состояния кости
Г. Все перечисленные меры
Д. Исключение любых физических нагрузок навсегда

40. Основная цель хирургического лечения хронического остеомиелита:
А. Улучшение косметического вида конечности
Б. Полное удаление некротизированной кости и ликвидация очага инфекции
В. Снижение температуры
Г. Укрепление мышц конечности
Д. Профилактика артрита

41. Основная цель дренирования гнойной раны:
А. Улучшение косметического результата
Б. Обеспечение оттока гноя и профилактика распространения инфекции
В. Иммобилизация конечности
Г. Уменьшение боли
Д. Сокращение времени операции

42. Какой вид дренирования применяют при абсцессе мягких тканей?
А. Закрытый дренаж с силиконовой трубкой
Б. Открытый дренаж с марлевыми полосками
В. Пункционное дренирование иглой
Г. Все перечисленные методы
Д. Никакой — только антибиотики

43. При выборе дренажа хирург учитывает:
А. Локализацию гнойного очага
Б. Размер полости
В. Возможность повторного промывания
Г. Все перечисленные факторы
Д. Только косметический результат

44. Для профилактики забивания дренажа после операции обычно:
А. Ничего не делают
Б. Используют марлевые турунды или силиконовые трубки
В. Закрывают рану сразу наглухо
Г. Сразу накладывают давящую повязку
Д. Используют только пункцию

45. Какой фактор определяет длительность дренирования гнойной раны?
А. Скорость заживления кожи
Б. Объём и характер отделяемого
В. Возраст пациента
Г. Тип шва
Д. Косметический эффект

46. При вскрытии флегмоны с глубоким распространением тканей дренаж должен быть:
А. Один короткий разрез
Б. Широкий и многоуровневый
В. Только пункция

Г. Минимальный для косметики
Д. Не требуется, достаточно антибиотиков

47. Основное осложнение неправильного дренирования гнойной полости:
А. Формирование келоида
Б. Рецидив инфекции и накопление гноя
В. Потеря чувствительности
Г. Гиперпигментация кожи
Д. Лёгкий отёк

48. Какой материал чаще используют для дренажа глубоких гнойных полостей?
А. Хирургическая проволока
Б. Силиконовые трубки, марлевые турунды
В. Иглы для внутримышечных инъекций
Г. Стеклянные трубки
Д. Пластиковые пластины

49. При дренировании раны после вскрытия абсцесса важно:
А. Полностью закрыть рану наглухо
Б. Обеспечить свободный отток гнойного содержимого
В. Дренировать только верхнюю часть раны
Г. Немедленно ушить кожу косметическим швом
Д. Не накладывать повязку

50. Когда дренаж обычно удаляют после операции на гнойной полости?
А. Через несколько часов
Б. После прекращения выделения гноя и уменьшения воспаления
В. Через месяц
Г. Никогда
Д. Только при вторичной операции

Ответы : 1 – В, 2 – Б, 3 – В, 4 – Б, 5 – В, 6 – Б, 7 – В, 8 – Б, 9 – Б, 10 – В, 11 – Б, 12 – В, 13 – В, 14 – Б, 15 – В, 16 – Б, 17 – В, 18 – Б, 19 – Б, 20 – Б, 21 – Б, 22 – В, 23 – Б, 24 – В, 25 – Б, 26 – Б, 27– В, 28 – В, 29 – Б, 30 – Б, 31 – В, 32 – Б, 33 – Б, 34 – Б, 35 – Г, 36 – А, 37 – Б, 38 – Б, 39 – Г, 40 – Б, 41 – Б, 42 – Г, 43 – Г, 44 – Б, 45 – Б, 46 – Б, 47 – Б, 48 – Б, 49 – Б, 50 – Б.

Практическое занятие № 4

Тема : Основные операции на мозговом и лицевом отделах головы .

Цель занятия : Изучить основные хирургические вмешательства , применяемые при заболеваниях и травах головы , их показания , технику выполнения.

Студент должен знать:

Виды операций на черепе и головном мозге ;
Принципы первичной хирургической обратботки черепно-мозговых ранений ;
Принципы трепанации свода череп;
Операции на лицевом отделе головы.

Студент должен уметь :

Выполнять разрезы при гнойных процессах на лице.

Студент должен владеть:

Принципами хирургического доступа ;
Навыками первичной хирургической обработки ран головы .

Материальное оснащение : атласы по анатомии и оперативной хирургии головы , презентация , модели черепа , тренажеры для нейрохирургических операций , хирургические инструменты , шовные материалы и фиксаторы .

План занятия :

Разбор темы по учебным вопросам :

1.Диагностические нейрохирургические операции **.** Прокол большой затылочной цистерны;
2.Пункция желудочков мозга, переднего и заднего рога бокового желудочка мозга ;

3.Техника костнопластической трепанации черепа .
4.Разрезы на лице при гнойных процессах .

Самостоятельная работа студентов :

1.Хирургические операции при абсцессах головного мозга.
2.Пересадка лоскута височной мышцы к углу рта .
3. Резекционная и костнопластическая трепанации черепа.

Диагностические нейрохирургические операции .

Прокол большой затылочной цистерны выполняют с диагностической и лечебной целью. Его применяют для получения спинномозговой жидкости на данном уровне, а также для введения кислорода, воздуха или контрастных веществ (например, липиодола) при проведении рентгенологических исследований — пневмоэнцефалографии или миелографии. Кроме того, субокципитальная пункция может использоваться для введения лекарственных препаратов непосредственно в ликворное пространство. Перед проведением манипуляции сбривают волосы в области шеи и нижнего отдела затылка, после чего операционное поле тщательно обрабатывают антисептическими растворами по общепринятым правилам. Чаще всего пациента укладывают на бок, под голову помещают валик таким образом, чтобы наружный затылочный бугор и остистые отростки шейных и грудных позвонков располагались на одной линии. Голову максимально сгибают кпереди, что способствует увеличению расстояния между дугой первого шейного позвонка и краем большого затылочного отверстия и тем самым облегчает доступ к цистерне.

В ряде случаев процедура может выполняться в условиях операционной под общим обезболиванием с фиксацией головы, однако при классической субокципитальной пункции достаточно местной анестезии. Иглу с мандреном вводят строго по средней линии — в точке, расположенной примерно посередине между наружным затылочным бугром и остистым отростком второго шейного позвонка. Направление движения иглы — косо кверху под углом около 45–50° к плоскости кожи. Сначала игла упирается в чешую затылочной кости; затем ее слегка оттягивают, приподнимают наружный конец и вновь продвигают вперед, постепенно скользя по внутренней поверхности кости до достижения ее края. После этого иглу осторожно направляют кпереди, прокалывая заднюю атланто-затылочную мембрану.

Глубина продвижения иглы обычно составляет около 4–5 см и зависит от возраста, пола и телосложения пациента. Для предотвращения чрезмерного углубления и возможного повреждения продолговатого мозга на иглу надевают специальный ограничитель, соответствующий допустимой глубине введения. Появление капель ликвора после извлечения мандрена свидетельствует о том, что игла прошла плотную атланто-затылочную мембрану и оказалась в полости большой затылочной цистерны. Если из иглы поступает ликвор с примесью крови, манипуляцию немедленно прекращают.



После подтверждения правильного положения иглы производят осторожный забор необходимого количества спинномозговой жидкости либо медленное ее выпускание при наличии показаний, например для снижения внутричерепного давления. При необходимости может быть установлен временный дренаж для продолжительного оттока ликвора. Манипуляция требует особой точности и аккуратности ввиду близости жизненно важных структур ствола мозга и крупных сосудов.

После завершения основного этапа вмешательства тщательно оценивают состояние операционного поля. В первую очередь убеждаются в отсутствии активного кровотечения; при выявлении даже незначительной кровоточивости выполняют дополнительную коагуляцию и достигают надежного гемостаза. По окончании пункции иглу аккуратно извлекают. Если вскрывалась твердая мозговая оболочка, ее по возможности герметично ушивают водонепроницаемым швом либо применяют специальные герметизирующие материалы для профилактики ликвореи. В случаях, когда выполнялась субокципитальная краниотомия, удалённый костный фрагмент фиксируют на прежнем месте или замещают костной пластинкой либо синтетической пластиной. После этого последовательно восстанавливают мягкие ткани: послойно ушивают мышцы, подкожную клетчатку и кожу с использованием соответствующего шовного материала, добиваясь аккуратной адаптации краёв раны. В раннем послеоперационном периоде пациента переводят в отделение интенсивной терапии, где проводят постоянный мониторинг жизненно важных функций и наблюдение за неврологическим статусом. Это позволяет своевременно выявить возможные осложнения, такие как кровотечение, инфекционные процессы или неврологические расстройства. При необходимости выполняют контрольное нейровизуализирующее исследование — компьютерную или магнитно-резонансную томографию — для оценки состояния области большой затылочной цистерны и прилегающих структур задней черепной ямки.

Пункция желудочков мозга, переднего и заднего рога бокового желудочка мозга. Пункция желудочков мозга (вентрикулопункция) представляет собой инвазивную нейрохирургическую манипуляцию, при которой осуществляется доступ к полости боковых желудочков — чаще к переднему (лобному) или заднему (затылочному) рогу — с диагностической либо лечебной целью. Диагностическая вентрикулопункция применяется для получения желудочковой спинномозговой жидкости с последующим лабораторным исследованием, измерения внутрижелудочкового давления, а также для введения воздуха, кислорода или контрастных веществ при проведении рентгенологических методов исследования. Ранее этот метод широко использовался при вентрикулографии и пневмоэнцефалографии; в настоящее время его диагностическая роль значительно уменьшилась в связи с развитием КТ и МРТ, однако в отдельных клинических ситуациях он сохраняет свое значение. Лечебная вентрикулопункция показана при состояниях, сопровождающихся окклюзией ликворных путей и нарастающей внутричерепной гипертензией, когда требуется срочная декомпрессия желудочковой системы. В таких случаях пункция позволяет быстро снизить внутричерепное давление за счёт эвакуации избыточного ликвора. Кроме того, она используется для организации временного или длительного наружного дренирования желудочков (внешний вентрикулярный дренаж), что особенно важно при острой окклюзионной гидроцефалии, внутричерепных кровоизлияниях с прорывом крови в желудочки или после нейрохирургических операций. Через установленную систему возможно также введение лекарственных препаратов непосредственно в желудочковую систему — например, антибиотиков при вентрикулите или фибринолитических средств при внутрижелудочковых кровоизлияниях. Современная техника выполнения вентрикулопункции нередко осуществляется под контролем нейронавигации или ультразвука, что повышает точность установки катетера и снижает риск осложнений. Несмотря на высокую клиническую значимость метода, процедура требует строгого соблюдения асептики и точной анатомической ориентации ввиду риска кровоизлияний, инфекционных осложнений и повреждения мозговых структур.

Пункция переднего рога бокового желудочка мозга — это нейрохирургическая манипуляция, направленная на получение доступа к желудочковой системе для диагностики, декомпрессии или дренирования ликвора. Наиболее часто доступ осуществляется через так называемую точку Кошера — стандартный нейрохирургический ориентир на лобной кости. Предоперационный этап начинается с тщательной клинической оценки состояния пациента и обязательного выполнения нейровизуализации —

компьютерной или магнитно-резонансной томографии. Это позволяет определить размеры и конфигурацию желудочков, выявить смещение срединных структур и спланировать наиболее безопасную траекторию введения инструмента. Точка входа обычно располагается на 2–3 см латеральнее средней линии и примерно на 1–2 см кпереди от коронарного шва. Такое расположение минимизирует риск повреждения функционально значимых зон коры и крупных сосудов. Операцию выполняют под местной анестезией (при сохраненном сознании пациента) либо под общей анестезией — выбор зависит от клинической ситуации, уровня сознания и срочности вмешательства. После антисептической обработки операционного поля и изоляции стерильным бельем производят разметку кожи с учетом анатомических ориентиров и данных КТ или МРТ. В выбранной области выполняют небольшой линейный или дугообразный кожный разрез, после чего формируют буровое отверстие в лобной кости. После трепанации осторожно вскрывают твердую мозговую оболочку с коагуляцией мелких сосудов для профилактики кровотечения. При необходимости рассекают и арахноидальную оболочку. Далее через сформированное отверстие вводят вентрикулярную иглу или катетер. Продвижение инструмента осуществляется по заранее рассчитанной траектории — обычно в направлении наружного слухового прохода соответствующей стороны или к воображаемой линии, соединяющей наружный слуховой проход с медиальным углом глаза противоположной стороны. Угол введения, как правило, составляет около 30–45° к вертикали. Глубина погружения обычно варьирует в пределах 4–6 см у взрослых, однако зависит от индивидуальных анатомических особенностей. Появление прозрачного ликвора при извлечении мандрена свидетельствует о попадании в полость переднего рога бокового желудочка.



Рис. 300. Пункция переднего рога правого бокового желудочка мозга. В трепанационное отверстие проведена игла на глубину 5—6 см по направлению биаурикулярной линии. Вверху справа показано расположение трепанационного отверстия по отношению к переднему и стреловидному швам (пне проекция сагиттальной пазухи).

После этого измеряют внутрижелудочковое давление, берут образец ликвора для лабораторного анализа или устанавливают наружный вентрикулярный дренаж. При необходимости катетер соединяют с закрытой дренажной системой с возможностью регулирования уровня оттока и мониторинга внутричерепного давления.

Завершая процедуру, обеспечивают тщательный гемостаз. Если установлен катетер, его фиксируют к коже швами и дополнительно укрепляют стерильной повязкой. При разовой пункции мягкие ткани ушивают послойно; костный фрагмент при возможности возвращают на место. В послеоперационном периоде пациент находится под динамическим наблюдением с контролем неврологического статуса, показателей внутричерепного давления и объема оттекающего ликвора. Для подтверждения правильного положения катетера обычно выполняют контрольную КТ. К возможным осложнениям относятся внутримозговое кровоизлияние, инфекционные процессы (вентрикулит, менингит), обтурация катетера, избыточная ликворея и коллапс желудочков. Современное применение нейронавигации и ультразвукового контроля существенно повышает точность вмешательства и снижает риск неблагоприятных последствий.

Пункция заднего рога бокового желудочка мозга выполняется по тем же общим принципам, что и доступ к переднему рогу, однако анатомические ориентиры и направление продвижения инструмента отличаются. Этот доступ чаще используют при невозможности лобного подхода, при локальных патологических процессах в затылочной области или при выраженном смещении передних отделов желудочковой системы. Точку вкола определяют в затылочной области: она располагается примерно на 3–4 см выше наружного затылочного бугра и на 2,5–3 см латеральнее средней линии — справа или слева в зависимости от выбранного желудочка. Наиболее распространённым ориентиром считается точка Денди. Предоперационно обязательно выполняют КТ или МРТ для уточнения размеров желудочков, их симметричности и степени смещения срединных

структур, что позволяет скорректировать глубину и угол введения иглы. Пациента укладывают либо на бок, противоположный стороне пункции, либо на спину с поворотом головы в здоровую сторону. Голова фиксируется таким образом, чтобы сагиттальный шов располагался строго по средней линии, а условная вертикаль проходила через скуловой отросток височной кости. Волосы в затылочной области сбривают, после чего кожу головы, лоб, ушные раковины и заднюю поверхность шеи двукратно обрабатывают антисептическими растворами. Обезболивание чаще всего местное — инфильтрация кожи, надкостницы и мягких тканей 1% раствором лидокаина или новокаина. У детей, беспокойных пациентов или при сочетанных травмах может применяться седация либо общий наркоз. После разметки выполняют продольный разрез мягких тканей длиной около 3–4 см, параллельно сагиттальному шву так, чтобы середина разреза соответствовала предполагаемой точке вхождения в желудочек.

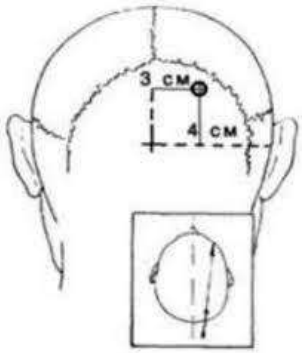

Надкостницу отслаивают распатором и формируют фрезевое отверстие в затылочной кости.После вскрытия твердой мозговой оболочки и обеспечения гемостаза в полость мозга вводят стерильную пункционную иглу длиной около 10–12 см. Ее продвигают вниз, кпереди и медиально под углом приблизительно 30–40° к поверхности черепа.

Средняя глубина введения у взрослого составляет около 4–5 см, однако ориентируются прежде всего на данные предоперационной нейровизуализации. Появление прозрачного ликвора после извлечения мандрена свидетельствует о попадании в задний рог бокового желудочка. После подтверждения правильного положения иглы возможно выполнение диагностического забора ликвора (обычно 2–3 мл), осторожная эвакуация большего объёма жидкости для снижения внутричерепного давления либо введение лекарственных препаратов. В ряде случаев устанавливается вентрикулярный катетер для кратковременного или длительного наружного дренирования, особенно при окклюзионной гидроцефалии, внутричерепных кровоизлияниях или опухолевых блокадах ликворных путей.



По завершении процедуры иглу или катетер фиксируют (при необходимости), обеспечивают тщательный гемостаз и послойно закрывают рану. Накладывается стерильная повязка. В раннем послеоперационном периоде пациент находится под наблюдением с обязательным контролем неврологического статуса, уровня сознания и признаков внутричерепной гипертензии. Рекомендуется постельный режим в течение нескольких часов. Для подтверждения правильного положения катетера и исключения осложнений обычно выполняют контрольную КТ. К возможным осложнениям относятся внутримозговое или внутрижелудочковое кровоизлияние, повреждение сосудистых сплетений, инфицирование (вентрикулит, менингит), ликворея, формирование ложного хода, а также неврологические нарушения, связанные с травмой мозговой ткани. Применение нейронавигации и строгий контроль асептики значительно снижают риск неблагоприятных последствий и повышают безопасность вмешательства.

Техника костнопластической трепанации черепа.

Костнопластическая трепанация черепа — это нейрохирургическая операция, при которой формируется костный лоскут с последующим его возвращением на место после

выполнения основного этапа вмешательства. Метод позволяет получить широкий доступ к внутричерепным структурам и при этом сохранить анатомическую целостность черепа.
Подготовка к операции начинается с определения оптимального положения пациента, которое зависит от локализации патологического очага. Больного укладывают на спину, на бок или при определённых доступах — в полусидячем положении. Голова фиксируется в жёсткой системе трёхточечной фиксации (например, типа Mayfield), что обеспечивает её полную неподвижность и точность манипуляций. Перед вмешательством выполняется обязательная нейровизуализация (КТ или МРТ), позволяющая уточнить топографию образования, его отношение к функционально значимым зонам и венозным синусам. При необходимости используется нейронавигация. Операция чаще проводится под общим эндотрахеальным наркозом с контролем гемодинамики и внутричерепного давления. В отдельных случаях (например, при вмешательствах в области речевых зон) возможна операция в сознании пациента с применением местной анестезии и седации — так называемая awake-краниотомия. После обработки операционного поля и разметки ориентиров (срединная линия, проекция синусов твёрдой мозговой оболочки, основные сосуды) намечают кожный разрез и контур будущего костного лоскута. Чаще выполняют подковообразный или дугообразный разрез, основание которого обращено книзу — это позволяет сохранить адекватное кровоснабжение мягких тканей. Кожу, подкожную клетчатку и апоневроз рассекают послойно, тщательно коагулируя или перевязывая сосуды для предупреждения кровопотери. После отслаивания надкостницы обнажается кость. По периметру предполагаемого лоскута формируют несколько фрезевых отверстий при помощи трепана или краниотома. Эти отверстия соединяют пилой Джильи или высокоскоростной дрелью, формируя костный лоскут заданной конфигурации. При возможности его оставляют связанным с мягкими тканями мышечно-надкостничным мостиком для сохранения питания. Лоскут аккуратно приподнимают и временно удаляют, обеспечивая доступ к твёрдой мозговой оболочке. Твёрдую мозговую оболочку осторожно отделяют от внутренней поверхности кости и вскрывают — линейно, крестообразно или дугообразно, в зависимости от характера вмешательства. Края фиксируют швами или держалками для улучшения визуализации. Далее выполняется основной этап операции: удаление опухоли, гематомы, абсцесса, клипирование аневризмы, декомпрессия мозга или другое необходимое вмешательство. На этом этапе особое внимание уделяют тщательному гемостазу, профилактике отёка мозга и сохранению функционально значимых структур. В современной практике широко применяются операционный микроскоп, ультразвуковой аспиратор, интраоперационный нейромониторинг.

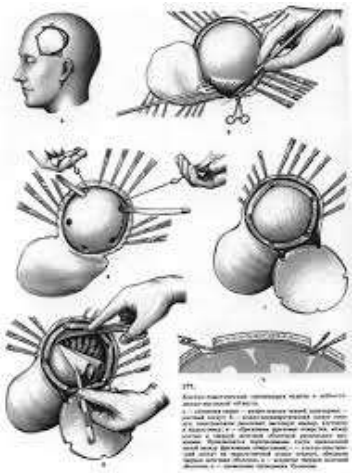

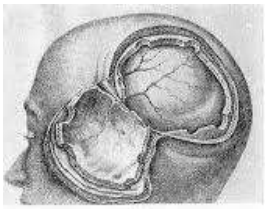

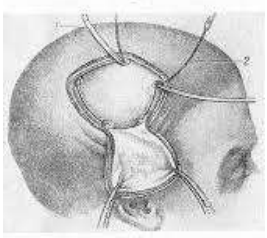

После завершения основного этапа проводят окончательный гемостаз и санацию раны. Твёрдую мозговую оболочку по возможности герметично ушивают; при её дефиците используют пластические материалы (аутоткани или синтетические заменители) для профилактики ликвореи. Костный лоскут укладывают на прежнее место и фиксируют при

помощи титановых мини-пластин, швов или проволоки. В ряде случаев устанавливают субдуральный или эпидуральный дренаж для контроля возможного послеоперационного кровотечения. Мягкие ткани ушивают послойно, накладывают асептическую повязку. В послеоперационном периоде пациент находится под наблюдением в отделении интенсивной терапии. Проводится контроль неврологического статуса, уровня сознания, показателей внутричерепного давления и гемодинамики. Назначаются антибиотикопрофилактика, обезболивающая терапия, при необходимости — противоотёчная и противосудорожная терапия. Обычно выполняется контрольная КТ для исключения гематомы или смещения структур мозга. Среди возможных осложнений выделяют кровотечение (эпидуральное, субдуральное или внутримозговое), инфекционные процессы (менингит, остеомиелит костного лоскута), ликворею, отёк мозга, судорожный синдром, а также неврологический дефицит, связанный с повреждением сосудов или функционально значимых зон коры. Несмотря на потенциальные риски, костнопластическая трепанация остаётся одним из базовых и наиболее часто применяемых доступов в нейрохирургии благодаря своей универсальности и возможности восстановления целостности черепа после вмешательства.

Трепанация сосцевидного отростка отростка (антромастоидотомия, мастоидотомия) — это хирургическое вмешательство, применяемое при гнойных заболеваниях среднего уха, осложнённых воспалением ячеек сосцевидного отростка височной кости (острый или хронический мастоидит). Операция направлена на удаление гнойно-некротических тканей, обеспечение адекватного дренирования и предупреждение внутричерепных осложнений. Перед вмешательством проводят клиническое обследование пациента, отоскопию и обязательную визуализацию (чаще КТ височных костей), которая позволяет оценить степень разрушения костных структур, состояние антрума и близость сигмовидного синуса, канала лицевого нерва и полости среднего уха. Пациента укладывают на спину с поворотом головы в сторону, противоположную операции, чтобы обеспечить удобный доступ к заушной области. Операционное поле тщательно обрабатывают антисептиками. Операция чаще выполняется под общим обезболиванием, особенно у детей и при выраженном воспалительном процессе. В отдельных случаях у взрослых возможно применение местной инфильтрационной анестезии растворами лидокаина или новокаина. Перед началом вмешательства определяют анатомические ориентиры: сам сосцевидный отросток, проекцию сигмовидного синуса (расположенного кзади и кверху от наружного слухового прохода), границу средней черепной ямки и область антрума. Хирургический доступ осуществляют через разрез кожи позади ушной раковины, обычно на расстоянии 1–1,5 см от заднего края наружного слухового прохода. Разрез может быть прямым или дугообразным. После послойного рассечения кожи, подкожной клетчатки и надкостницы последнюю отслаивают распатором, обнажая поверхность кости.

Трепанацию начинают с удаления наружной кортикальной пластинки сосцевидного отростка при помощи долота, молоточка или, чаще в современной практике, высокоскоростной фрезы с ирригацией. Постепенно вскрывают пневматические ячейки, продвигаясь к антруму—постоянной анатомической полости, сообщающейся с барабанной полостью. Во время работы хирург ориентируется на важнейшие структуры: кпереди располагается наружный слуховой проход, кзади—сигмовидный синус, кверху—твердая мозговая оболочка средней черепной ямки, медиально проходит канал лицевого нерва. В ходе операции удаляют гной, грануляции и некротизированные участки кости. При формировании поднадкостничного абсцесса его вскрывают и обеспечивают полноценное дренирование. Полость тщательно санируют до получения «чистой» костной поверхности.



При хронических процессах возможно расширение вмешательства формированием общей полости (радикальная операция на ухе).После завершения санации проводят тщательный гемостаз — с помощью тампонады, коагуляции или гемостатических материалов. В операционную полость устанавливают дренаж для обеспечения оттока экссудата. Рану ушивают послойно, обычно оставляя пространство для дренажа. Накладывают стерильную давящую повязку.

В послеоперационном периоде пациент получает антибактериальную терапию широкого спектра с учётом предполагаемой или подтверждённой микрофлоры, обезболивающие средства и противовоспалительное лечение. Проводится контроль температуры тела, состояния раны и неврологического статуса. Дренаж обычно удаляют через 1–2 суток при удовлетворительном оттоке и отсутствии признаков продолжающегося воспаления.

К возможным осложнениям относятся кровотечение (в том числе из сигмовидного синуса), повреждение лицевого нерва с развитием периферического пареза, лабиринтит, снижение слуха, распространение инфекции на внутричерепные структуры с развитием менингита или абсцесса мозга. В редких случаях возможны тромбоз сигмовидного синуса и рецидив воспалительного процесса. Своевременно выполненная трепанация сосцевидного отростка позволяет предотвратить тяжёлые внутричерепные осложнения и сохранить функцию слухового анализатора, особенно при раннем хирургическом вмешательстве и адекватной антибактериальной терапии.

Разрезы на лице при гнойных процессах выполняются с целью своевременного вскрытия и дренирования очага инфекции, предупреждения её распространения и развития внутричерепных осложнений. Хирургическое вмешательство показано при фурункулах и карбункулах, если отсутствует эффект от консервативной терапии, при сформировавшихся абсцессах с наличием гнойной капсулы, при флегмонах лица, сопровождающихся диффузным воспалением мягких тканей, при нагноившихся лимфаденитах, а также при остеомиелите челюстей, осложнённом поднадкостничным абсцессом. Относительными противопоказаниями могут быть тяжёлое общее состояние пациента, выраженные нарушения свёртываемости крови, сепсис без стабилизации состояния, а также попытка вскрытия плотного инфильтрата до формирования гнойной полости. В таких случаях предварительно проводят интенсивную противовоспалительную и антибактериальную терапию. Локализация разреза определяется анатомической зоной распространения инфекции. При флегмоне щеки доступ выполняют в щечной области с учётом хода ветвей лицевого нерва. При гнойных процессах дна полости рта и подчелюстной области разрез располагают в поднижнечелюстной складке.

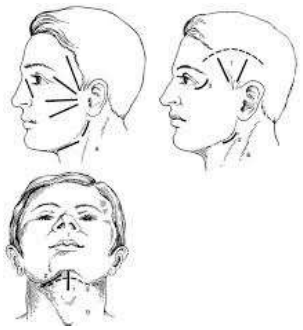

При гнойном паротите доступ формируют в околоушной области, избегая травмирования ствола и ветвей лицевого нерва. При абсцессах век и параорбитальной клетчатки разрез проводят параллельно естественным кожным складкам, а при гнойных поражениях губ — по границе красной каймы или по естественным линиям натяжения кожи.

Перед операцией кожу тщательно обрабатывают антисептиками. В большинстве случаев достаточно местной инфильтрационной анестезии растворами лидокаина или артикаина; при обширных флегмонах или у детей возможно применение общего обезболивания. Направление разреза планируют по линиям Лангера — это позволяет уменьшить натяжение краёв раны и сформировать менее заметный рубец. Обязательным является учёт анатомии лицевого нерва, сосудов и протока околоушной слюнной железы.

После рассечения кожи и подкожной клетчатки выполняют осторожное послойное вскрытие тканей до достижения гнойной полости. Гной эвакуируют, полость промывают

антисептическими растворами (например, хлоргексидином или раствором фурацилина). Для обеспечения полноценного оттока устанавливают дренаж — резиновую полоску или перфорированную трубку. Рану обычно не ушивают наглухо, оставляя условия для свободного дренирования. Накладывают асептическую повязку, назначают системную антибактериальную терапию с учётом предполагаемой микрофлоры (часто это стафилококки и стрептококки), а при необходимости — противовоспалительные и дезинтоксикационные средства. Дренаж удаляют через 1–3 суток в зависимости от характера отделяемого и динамики воспаления. Среди возможных осложнений — формирование грубого рубца, повреждение ветвей лицевого нерва с развитием пареза мимических мышц, неполное опорожнение гнойной полости с рецидивом инфекции, а также тромбоз лицевых вен. Особую опасность представляют инфекции так называемого «треугольника опасности» лица (область носа и верхней губы), где венозный отток связан с кавернозным синусом; в этих случаях возможно развитие кавернозного синус-тромбоза и менингита. Современные хирургические подходы ориентированы на минимальную травматизацию тканей и максимально точный доступ к очагу воспаления. Использование ультразвуковых инструментов, микрохирургической техники, аккуратных косметических швов и адекватной антибиотикотерапии позволяет сократить сроки заживления и снизить риск выраженных рубцовых изменений. В челюстно-лицевой хирургии также применяются эндоскопические методы для дренирования глубоких абсцессов, что уменьшает объём разрезов и улучшает эстетический результа.

Контрольные вопросы

1.Каковы основные показания и противопоказания к проколу большой затылочной цистерны?
2.Опишите технику выполнения пункции большой затылочной цистерны.
3.Какие возможные осложнения могут возникнуть при проколе большойзатылочной цистерны?
4.В каких случаях проводится пункция желудочков мозга?
5.Опишите технику выполнения пункции переднего рога бокового желудочка.
6.Опишите технику выполнения пункции заднего рога бокового желудочка.
7.В каких случаях показана костнопластическая трепанация черепа?
8.Какие виды разрезов применяются при костнопластической трепанации черепа?
9.Опишите технику вскрытия твердой мозговой оболочки при костнопластической трепанации.
10.Какие показания для проведения трепанации сосцевидного отростка?

Ситуационные задачи

Задача№1: В приемное отделение поступил пациент с подозрением на субарахноидальное кровоизлияние. Сознание спутанное, выражена ригидность затылочных мышц. Компьютерная томография (КТ) мозга не выявила явных признаков кровоизлияния, но состояние пациента ухудшается. Какие показания для выполнения прокола большой затылочной цистерны?Каковы основные анатомические ориентиры для пункции? Какие осложнения возможны при этом вмешательстве?

Задача №2: Ребенок 6 месяцев поступил в нейрохирургическое отделение с признаками острой гидроцефалии: выбухание большого родничка, рвота, сонливость. На КТ головного мозга выявлено расширение боковых желудочков, сужение ликворных путей. Каковы показания для пункции переднего рога бокового желудочка мозга? Опишите технику выполнения пункции. Как контролируется правильность положения иглы при пункции?

Задача №3: Пациент 50 лет поступил с травматическим внутрижелудочковым кровоизлиянием. Наблюдаются признаки повышения внутричерепного давления, снижение сознания, прогрессирующий отек мозга. Каковы показания для пункции заднего рога бокового желудочка? Как правильно выполнить пункцию заднего рога? Какие осложнения возможны при этой процедуре?

Задача №4: Пациент 40 лет доставлен в больницу с черепно-мозговой травмой, на КТ выявлена субдуральная гематома в лобно-теменной области. Признаки компрессии мозга: нарастающее угнетение сознания, анизокория. Каковы показания для костнопластической трепанации в данном случае? Опишите пошаговую технику выполнения операции. Какие возможны осложнения при проведении костнопластической трепанации?

Задача №5: Пациент 25 лет обратился с жалобами на сильную боль за ухом, отечность, повышение температуры до 39°С. При осмотре выявлена гиперемия кожи в области сосцевидного отростка, выраженная болезненность при пальпации. На КТ височной кости – признаки деструкции ячеек сосцевидного отростка и наличие гнойного содержимого. Каковы показания для трепанации сосцевидного отростка? Опишите пошаговую технику выполнения операции. Какие осложнения могут возникнуть после вмешательства?

Задача №6: Пациент 30 лет поступил с обширной флегмоной щеки. Общее состояние средней тяжести, температура 38,5°С, болезненная припухлость с гиперемией и инфильтрацией мягких тканей. Определяется флюктуация.

Какой разрез необходимо выполнить для адекватного дренирования гнойника? Каковы основные анатомические ориентиры при выполнении разреза?

Какие меры предосторожности необходимо соблюдать во избежание повреждения лицевого нерва?

Задача №7: Женщина 45 лет поступила с нагноившимся лимфаденитом в поднижнечелюстной области. При осмотре: выраженный отек, гиперемия, флюктуация, болезненность при пальпации. Какой вид хирургического доступа предпочтителен в данной ситуации? Какие особенности следует учитывать при выполнении разреза в этой области? Как проводится послеоперационный уход за раной?

Задача №8: Мужчина 55 лет поступил в реанимацию с выраженной головной болью, ригидностью затылочных мышц и угнетением сознания. КТ головы выявило признаки субарахноидального кровоизлияния, но источник кровотечения не установлен. Врач решает выполнить пункцию большой затылочной цистерны. Каковы основные показания к проведению пункции большой затылочной цистерны? Как пациент должен быть расположен при выполнении этой манипуляции? Каковы возможные осложнения пункции и как их предотвратить?

Задача №9: У новорожденного с внутриутробной инфекцией диагностирована прогрессирующая гидроцефалия. Наблюдается выбухание большого родничка, симптом «заходящего солнца». Врачи принимают решение о выполнении пункции переднего рога бокового желудочка.

Каковы показания к проведению пункции переднего рога бокового желудочка у новорожденных? Каковы ориентиры для введения иглы при данной процедуре?Какие возможные осложнения могут возникнуть?

Задача №10: Женщина 45 лет после тяжелой черепно-мозговой травмы поступила с признаками ликворного шока. Решено выполнить пункцию заднего рога бокового желудочка мозга. Каковы анатомические ориентиры для пункции заднего рога бокового желудочка? Какие ошибки могут привести к неудаче процедуры или осложнениям? Какие лабораторные исследования спинномозговой жидкости помогут определить причину состояния пациента?

Тестовые задания

1. Укажите, какой доступ применяется для удаления опухоли лобной доли мозга:
   А. Теменной
   Б. Фронтальный
   В. Височный
   Г. Затылочный
2. Определите тип трепанации при остром внутричерепном кровотечении:
   А. Краниотомия с широким экспонированием
   Б. Миникраниотомия

В. Лазерная трепанация
Г. Чрескожная

3. Выберите разрез для доступа к гайморовой пазухе:
   А. Подглазничный
   Б. Субокципитальный
   В. Фронтальный
   Г. Подбородочный
4. Укажите доступ при удалении височной доли мозга:
   А. Фронтальный
   Б. Височный
   В. Затылочный
   Г. Теменной
5. Определите операцию челюстно-лицевой хирургии:
   А. Лоботомия
   Б. Коррекция носовой перегородки
   В. Эпендимэктомия
   Г. Височная краниотомия
6. Выберите показание для субокципитального доступа:
   А. Опухоль гипофиза
   Б. Операции на мозжечке и стволе мозга
   В. Трепанация лобной доли
   Г. Пластика глазницы
7. Укажите инструмент для вскрытия черепа:
   А. Скальпель
   Б. Костная фреза
   В. Пинцет
   Г. Ножницы
8. Объясните цель декомпрессии при ЧМТ:
   А. Остановить кровотечение
   Б. Снизить внутричерепное давление
   В. Удалить опухоль
   Г. Ввести дренаж
9. Выберите доступ к опухоли переднего черепного ямка:
   А. Фронтальный с трепанацией лобной кости
   Б. Височный
   В. Подзатылочный
   Г. Подбородочный
10. Определите тип операции при переломе верхней челюсти:
    А. Реконструкция носовой перегородки
    Б. Остеосинтез верхней челюсти
    В. Краниотомия
    Г. Трепанация височной кости
11. Укажите показание к затылочному доступу:
    А. Опухоль лобной доли
    Б. Опухоль мозжечка
    В. Перелом носа
    Г. Опухоль верхней челюсти
12. Выберите доступ для удаления опухоли височной кости:
    А. Фронтальный
    Б. Височный
    В. Подглазничный
    Г. Субокципитальный

13. Определите показание для трепанации теменной кости:
    А. Опухоль мозжечка
    Б. Внутричерепная гематома
    В. Перелом нижней челюсти
    Г. Киста гайморовой пазухи
14. Выберите оптимальный доступ при субдуральной гематоме:
    А. Фронтальный
    Б. Теменной
    В. Височный
    Г. Подзатылочный
15. Укажите, какая операция выполняется при краниостенозе:
    А. Декомпрессия мозговых долей
    Б. Пластика черепа
    В. Лоботомия
    Г. Трепанация височной кости
16. Определите тип разреза при фронтальной краниотомии:
    А. Полукруглый над бровями
    Б. Прямой срединный
    В. Вертикальный по волосистой части
    Г. Поперечный у виска
17. Выберите операцию при переломе носа с смещением:
    А. Реконструкция перегородки
    Б. Лоботомия
    В. Краниотомия
    Г. Подглазничная операция
18. Укажите доступ при операции на лобной пазухе:
    А. Подглазничный
    Б. Фронтальный
    В. Височный
    Г. Субокципитальный
19. Определите показание для операции на слюнной железе:
    А. Опухоль слюнной железы
    Б. Перелом носа
    В. Подглазничная гематома
    Г. Опухоль мозжечка
20. Выберите инструмент для фиксации костей черепа:
    А. Скальпель
    Б. Пинцет
    В. Пластиночный шуруп
    Г. Иглодержатель
21. Укажите операцию при переломе нижней челюсти:
    А. Остеосинтез пластинами
    Б. Лоботомия
    В. Височная краниотомия
    Г. Фронтальная трепанация
22. Определите показание для фронтального доступа:
    А. Опухоли лобной доли
    Б. Опухоли мозжечка
    В. Переломы нижней челюсти
    Г. Кисты гайморовой пазухи
23. Выберите инструмент для удаления опухоли мозга:
    А. Скальпель

Б. Ножницы
В. Эндоскоп
Г. Зажим Кохера

24. Укажите метод уменьшения внутричерепного давления при отеке мозга:
А. Декомпрессивная краниотомия
Б. Миникраниотомия
В. Подглазничная операция
Г. Фронтальная трепанация
25. Определите операцию при эпендимоме:
А. Височная краниотомия
Б. Подзатылочная краниотомия
В. Лоботомия
Г. Трепанация лобной доли
26. Выберите доступ при удалении опухоли гипофиза:
А. Субфронтальный
Б. Субокципитальный
В. Трансназальный эндоскопический
Г. Височный
27. Укажите показание для реконструкции глазницы:
А. Травма лица
Б. Опухоль мозжечка
В. Лоботомия
Г. Киста гайморовой пазухи
28. Определите разрез при удалении опухоли нижней челюсти:
А. Подчелюстной
Б. Височный
В. Фронтальный
Г. Подглазничный
29. Выберите доступ при удалении опухоли мостомозжечкового угла:
А. Подзатылочный
Б. Фронтальный
В. Височный
Г. Теменной
30. Укажите показание для пластики носовой перегородки:
А. Деформация носа
Б. Опухоль лобной доли
В. Перелом височной кости
Г. Опухоль мозжечка
31. Выберите операцию при острых гематомах лица:
А. Удаление гематомы и фиксация костей
Б. Фронтальная краниотомия
В. Лоботомия
Г. Подзатылочная краниотомия
32. Укажите разрез для удаления опухоли слюнной железы:
А. Подчелюстной
Б. Фронтальный
В. Подглазничный
Г. Височный
33. Определите операцию при опухоли носовой полости:
А. Эндоскопическая резекция
Б. Лоботомия

В. Височная краниотомия
Г. Подзатылочная

34. Выберите доступ при удалении опухоли верхней челюсти:
А. Подглазничный
Б. Фронтальный
В. Височный
Г. Подбородочный

35. Укажите показание для операции на лобной пазухе:
А. Хронический синусит
Б. Опухоль мозжечка
В. Лоботомия
Г. Перелом носа

36. Определите инструмент для вскрытия гайморовой пазухи:
А. Скальпель
Б. Кюретка
В. Зажим
Г. Пинцет

37. Выберите доступ при удалении опухоли верхнего отдела носовой полости:
А. Подглазничный
Б. Фронтальный
В. Височный
Г. Субокципитальный

38. Укажите показание для вмешательства на лобной кости:
А. Перелом с компрессией мозга
Б. Опухоль слюнной железы
В. Лоботомия
Г. Перелом носа

39. Определите операцию при травме скуловой кости:
А. Остеосинтез
Б. Лоботомия
В. Фронтальная трепанация
Г. Височная краниотомия

40. Выберите доступ при удалении менингиомы лобной доли:
А. Фронтальный
Б. Височный
В. Подзатылочный
Г. Теменной

41. Укажите операцию при переломе верхней челюсти и глазницы:
А. Остеосинтез костей
Б. Фронтальная краниотомия
В. Лоботомия
Г. Височная трепанация

42. Определите показание для субфронтального доступа:
А. Опухоли переднего черепного ямка
Б. Опухоли мозжечка
В. Переломы нижней челюсти
Г. Кисты гайморовой пазухи

43. Выберите инструмент для фиксации костей лица:
А. Пластиночный шуруп
Б. Скальпель
В. Пинцет
Г. Зажим Кохера

44. Укажите операцию при переломе носа с смещением и кровотечением:
    А. Репозиция и фиксация
    Б. Фронтальная краниотомия
    В. Лоботомия
    Г. Подзатылочная краниотомия
45. Определите доступ при удалении опухоли мозжечка:
    А. Подзатылочный
    Б. Фронтальный
    В. Височный
    Г. Теменной
46. Выберите операцию при переломе нижней челюсти с смещением:
    А. Остеосинтез пластинами
    Б. Лоботомия
    В. Фронтальная трепанация
    Г. Височная краниотомия
47. Укажите тип разреза для доступа к височной доле:
    А. Вертикальный над виском
    Б. Полукруглый над бровями
    В. Прямой срединный
    Г. Поперечный у лба
48. Определите операцию при переломе верхней челюсти:
    А. Остеосинтез костями
    Б. Лоботомия
    В. Фронтальная трепанация
    Г. Височная краниотомия
49. Выберите доступ при удалении менингиомы мозжечка:
    А. Подзатылочный
    Б. Фронтальный
    В. Височный
    Г. Теменной
50. Укажите операцию при травме лица с множественными переломами:
    А. Репозиция и остеосинтез костей
    Б. Фронтальная краниотомия
    В. Лоботомия
    Г. Подзатылочная трепанация

Ответы:
1-Б;2-А;3-А;4-Б;5-Б;6-Б;7-Б;8-Б;9-А;10-Б;11-Б;12-Б;13-Б;14-Б;15-Б;16-А;17-А;18-Б;19-А;20-В;21-А;22-А;23-В;24-А;25-Б;26-В;27-А;28-А;29-А;30-А;31-А;32-А;33-А;34-А;35-А;36-Б;37-А;38-А;39-А;40-А;41-А;42-А;43-А;44-А;45-А;46-А;47-А;48-А;49-А;50-А

Практическое занятие №5

Тема : Оперативные вмешательства на шее.

Цель занятия : Сформировать у студентов теоретические знания и практические навыки по топографической анатомии шеи и основным видам оперативных вмешательств на шее, научить обосновывать выбор хирургического доступа, этапы выполнения операции, а также предупреждать возможные интраоперационные и послеоперационные осложнения.

Студент должен знать :
оперативные доступы к органам шеи ;
операции на крупных сосудах и мышцах шеи ;
операции на трахее и шейном отделе пищевода ;
операции при абсцессах и флегмонах шеи.

Студент должен уметь:

выполнять разрезы при абсцессах и флегмонах шеи .

Студент должен владеть:

техникой перевязывания артерий;
блокадой нервов шеи;
обнажением диафрагмального нерва;
техникой операций на трахее , шейном отделе пищевода.

Материальное оснащение : атласы по анатомии и оперативной хирургии шеи , презентация, плакаты по оперативной хирургии , модели , тренажеры для операций , хирургические инструменты , шовный материал,фиксаторы .

План занятия :

Разбор темы по учебным вопросам :

1.Трахеостомия.
2.Коникотомия (крикотиреотомия) .
3.Операции на сосудах шеи.
4.Гнойные операции на шее.
5.Операции на щитовидной железе.

Самостоятельная работа студентов :

1.Разрезы при операциях на шее.
2.Операции на щитовидной железе.
3.Операции при кривошее.

Трахеостомия представляет собой хирургическое вмешательство, направленное на формирование искусственного сообщения просвета трахеи с внешней средой посредством создания стойкой стомы на передней поверхности шеи. Операция выполняется с целью обеспечения проходимости дыхательных путей, проведения искусственной вентиляции лёгких и санации трахеобронхиального дерева. В оперативной хирургии трахеостомия рассматривается как классическое вмешательство, требующее точного знания топографической анатомии шеи, строгого соблюдения послойной техники рассечения тканей и понимания возможных осложнений.

Трахея начинается на уровне нижнего края перстневидного хряща, соответствующего VI шейному позвонку, и в шейном отделе располагается поверхностно, что делает её доступной для хирургического вмешательства. Спереди трахея покрыта кожей, подкожной клетчаткой, поверхностной фасцией, далее по средней линии располагается белая линия шеи, образованная сращением фасциальных листков. Под ней находятся грудино-подъязычные и грудино-щитовидные мышцы, которые при правильной технике не пересекаются, а разводятся тупым путём. Ниже располагается предтрахеальная фасция и перешеек щитовидной железы, который чаще всего проецируется на II–III кольца трахеи. Латерально от трахеи находятся доли щитовидной железы и сосудисто-нервные пучки шеи, включающие общую сонную артерию, внутреннюю яремную вену и блуждающий нерв. Сзади к трахее прилежит пищевод. У детей трахея расположена выше, имеет меньший диаметр и более мягкие хрящевые кольца, что увеличивает риск её спадения и технических трудностей при вмешательстве.



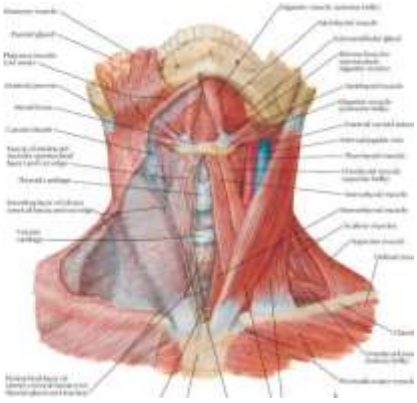

Показания к трахеостомии определяются необходимостью немедленного или длительного обеспечения проходимости дыхательных путей. В экстренной ситуации операция выполняется при асфиксии, выраженном стенозе гортани, травматическом повреждении верхних дыхательных путей или невозможности интубации. В плановом порядке трахеостомия показана при предполагаемой длительной искусственной вентиляции лёгких, тяжёлых неврологических нарушениях с утратой защитных рефлексов, опухолевых поражениях ротоглотки и гортани, а также при необходимости длительной санации трахеобронхиального дерева. Абсолютных противопоказаний при жизнеугрожающем состоянии не существует, однако относительными факторами риска являются нарушения свёртываемости крови, инфекционные процессы в зоне операции и выраженные анатомические деформации шеи.

Операция выполняется в положении больного на спине с валиком под плечами и умеренным разгибанием головы, что обеспечивает максимальное выпрямление шейного отдела трахеи. После обработки операционного поля производится разрез кожи по средней линии. Принципиально важным является строгое соблюдение срединного доступа, позволяющего минимизировать риск повреждения сосудистых структур. Ткани рассекаются послойно, мышцы разводятся тупым способом. Перешеек щитовидной железы отводится кверху или книзу либо пересекается с последующей перевязкой сосудов при невозможности его смещения. После обнажения передней стенки трахеи фиксируют крючками и производят рассечение одного или нескольких хрящевых колец. Характер разреза может быть продольным, поперечным или в виде П-образного лоскута. Введение трахеостомической канюли осуществляется под контролем зрения, после чего формируется стома путём подшивания стенки трахеи к коже, что предупреждает её спадение и облегчает последующий уход.

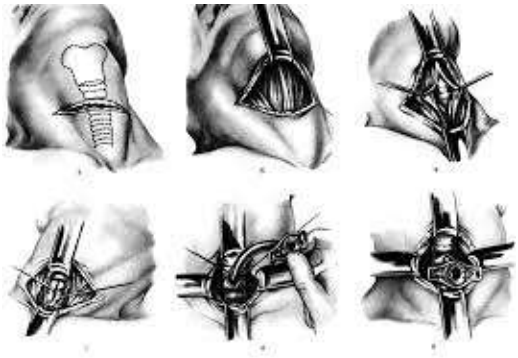

Современная хирургическая практика активно использует перкутанную дилатационную трахеостомию, выполняемую по методике Сельдингера. В этом случае после пункции трахеи в её просвет вводится проводник, по которому последовательно расширяют сформированный канал дилататорами с последующей установкой канюли. Методика характеризуется меньшей травматичностью, снижением объёма кровопотери и возможностью выполнения у постели пациента в условиях отделения реанимации. Повышение безопасности процедуры достигается применением эндоскопического или ультразвукового контроля, что позволяет визуализировать положение иглы и снизить риск сосудистых осложнений. Интраоперационные осложнения связаны прежде всего с кровотечением из венозных сплетений или атипично расположенных сосудов, повреждением щитовидной железы, задней стенки трахеи или пищевода, а также развитием пневмоторакса при низком расположении разреза. В раннем послеоперационном периоде возможны обтурация канюли слизью, подкожная эмфизема, инфицирование раны и смещение канюли. К поздним осложнениям относятся формирование грануляций, рубцовый стеноз трахеи, трахеопищеводный свищ и редкое, но крайне опасное кровотечение вследствие образования трахеоартериальной фистулы. Последнее осложнение требует немедленного хирургического вмешательства и характеризуется высокой летальностью. Послеоперационное ведение пациента предполагает постоянный контроль проходимости канюли, регулярную санацию трахеостомы, увлажнение вдыхаемого воздуха и профилактику инфекционных осложнений. Особое значение имеет обучение медицинского персонала и родственников пациента правилам ухода за

трахеостомой. При восстановлении самостоятельного дыхания проводится постепенная деканюляция с оценкой адекватности дыхательной функции.

Коникотомия (крикотиреотомия) представляет собой экстренное хирургическое вмешательство, направленное на быстрое восстановление проходимости верхних дыхательных путей посредством вскрытия перстнещитовидной мембраны с созданием временного доступа в просвет гортани. В оперативной хирургии данная операция рассматривается как метод неотложной помощи при критической обструкции дыхательных путей, когда интубация невозможна или неэффективна. В отличие от трахеостомии, коникотомия выполняется выше уровня трахеи и не предназначена для длительного использования. Топографо-анатомическим ориентиром служит перстнещитовидная (коническая) мембрана, натянутая между нижним краем щитовидного хряща и верхним краем перстневидного хряща. Спереди область прикрыта кожей, подкожной клетчаткой и поверхностной фасцией. По средней линии сосудистые структуры выражены минимально, что обосновывает выбор именно срединного доступа. Латерально располагаются верхние щитовидные сосуды и ветви верхнего гортанного нерва, что требует строгого соблюдения средней линии во избежание кровотечения и неврологических осложнений. Ниже перстневидного хряща начинается трахея, выше — полость гортани. Сзади анатомически расположена слизистая оболочка гортани и её просвет. У взрослых перстнещитовидная мембрана достаточно плотная и хорошо пальпируется; у детей она узкая, а гортань расположена выше, что значительно усложняет вмешательство и повышает риск повреждения подлежащих структур.

Показаниями к коникотомии являются остро развившаяся асфиксия, выраженный стеноз гортани, массивный отёк, травматическое повреждение лицевого скелета, невозможность проведения интубации или неэффективность других методов обеспечения проходимости дыхательных путей. В клинической практике операция применяется в ситуации «невозможно интубировать — невозможно вентилировать» как жизнеспасающая мера. Противопоказания носят относительный характер и включают детский возраст, выраженные анатомические деформации шеи, опухолевые поражения области гортани и коагулопатии, однако при непосредственной угрозе жизни они не учитываются.

Техника операции основана на быстром и точном доступе к перстнещитовидной мембране. Пациент укладывается на спину с умеренным разгибанием головы. После антисептической обработки производится пальпация щитовидного хряща, определение его вырезки и смещение пальца книзу до углубления между щитовидным и перстневидным хрящами. Выполняется вертикальный кожный разрез по средней линии длиной около 2–3 см, что позволяет визуализировать мембрану и уменьшить риск ошибочного доступа. После рассечения подкожной клетчатки и фасции производится поперечное вскрытие перстнещитовидной мембраны.



Отверстие расширяется тупым инструментом или зажимом, после чего в просвет вводится канюля или трубка соответствующего диаметра. При отсутствии стандартной канюли допускается использование импровизированных средств для временной вентиляции. Фиксация трубки осуществляется швами или лентами.

Существуют различные модификации техники, включая пункционную крикотиреотомию с использованием катетера большого диаметра, применяемую преимущественно в анестезиологии и реаниматологии. В этом случае после пункции мембраны иглой проводится проводник, затем устанавливается катетер, обеспечивающий временную оксигенацию. Однако такой метод не обеспечивает полноценной вентиляции и рассматривается как временная мера до выполнения трахеостомии.

Интраоперационные осложнения включают кровотечение при отклонении от средней линии, повреждение голосовых складок, перфорацию задней стенки гортани и создание ложного хода. В послеоперационном периоде возможны подкожная эмфизема, стеноз гортани, хондрит хрящей гортани, инфекционные осложнения и нарушения голосовой функции. Особую опасность представляет выполнение процедуры у детей младшего возраста, у которых предпочтение отдаётся экстренной трахеостомии.

Коникотомия рассматривается как временный доступ к дыхательным путям. После стабилизации состояния пациента рекомендуется перевод на стандартную трахеостому для длительного обеспечения дыхания. Таким образом, крикотиреотомия является анатомически обоснованной и технически относительно простой операцией, требующей чёткого знания ориентиров и строгого соблюдения срединного доступа. Её значение в оперативной хирургии определяется способностью быстро восстановить вентиляцию лёгких в условиях критической гипоксии и предотвратить летальный исход.

Операции на сосудах шеи представляют собой группу вмешательств, направленных на временное или постоянное выключение сосудов из кровотока, восстановление их проходимости, удаление патологических образований либо обеспечение сосудистого доступа. Эти операции требуют глубокого знания топографической анатомии шеи, поскольку в ограниченном пространстве располагаются жизненно важные артериальные, венозные и нервные структуры, тесно связанные между собой. Топографо-анатомической основой вмешательств служит сосудисто-нервный пучок шеи, заключённый во влагалище, образованное листками собственной фасции. В его состав входят общая сонная артерия медиально, внутренняя яремная вена латерально и блуждающий нерв, располагающийся между ними кзади. Общая сонная артерия на уровне верхнего края щитовидного хряща делится на наружную и внутреннюю. Наружная сонная артерия в шейном отделе отдаёт ряд ветвей, включая верхнюю щитовидную, язычную, лицевую и другие артерии, кровоснабжающие органы головы и шеи. Внутренняя сонная артерия в шейном отделе ветвей не даёт и направляется к основанию черепа. В области корня шеи располагаются подключичные артерии и вены, купол плевры и крупные лимфатические протоки. Особое значение имеет близость симпатического ствола, диафрагмального и возвратного гортанного нервов. К основным видам операций на сосудах шеи относятся перевязка общей, наружной и реже внутренней сонной артерии; реконструктивные вмешательства на сонных артериях, включая эндартерэктомию; перевязка и резекция внутренней яремной вены; операции на подключичных сосудах; удаление аневризм и сосудистых опухолей; а также катетеризация центральных вен.

Перевязка общей сонной артерии выполняется при массивных кровотечениях, травмах, неоперабельных опухолях, а также в редких случаях при инфекционных процессах, угрожающих генерализацией. Доступ осуществляется по переднему краю грудино-ключично-сосцевидной мышцы. После рассечения кожи, подкожной клетчатки и платизмы обнажается фасциальное влагалище сосудисто-нервного пучка, которое вскрывается продольно. Артерия выделяется тупым путём с обязательной идентификацией и отведением внутренней яремной вены латерально и сохранением блуждающего нерва. Лигатура накладывается с учётом коллатерального кровообращения. Перевязка внутренней сонной артерии крайне нежелательна ввиду высокого риска ишемии головного мозга и применяется только при жизнеугрожающих состояниях.

Перевязка наружной сонной артерии технически менее опасна и используется при кровотечениях из ветвей этой артерии, опухолях лица и шеи. Ключевым моментом является дифференциация наружной и внутренней сонных артерий по наличию ветвей в шейном отделе.

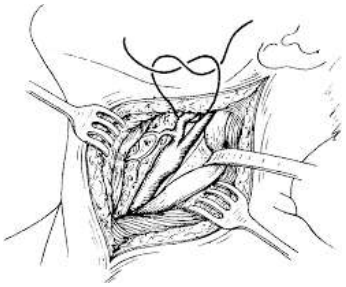

Каротидная эндартерэктомия относится к реконструктивным вмешательствам и выполняется при гемодинамически значимом стенозе внутренней сонной артерии. После продольной артериотомии удаляется атеросклеротическая бляшка с интимой, затем сосуд ушивается первично или с использованием заплаты. Операция требует временного пережатия артерии с контролем мозговой перфузии. Показаниями служат транзиторные ишемические атаки и высокий риск ишемического инсульта. Противопоказания включают тяжёлые сопутствующие заболевания и выраженное поражение дистального русла.

Операции на внутренней яремной вене включают её перевязку, резекцию и катетеризацию. Перевязка показана при гнойных тромбофлебитах, травмах, опухолевом прорастании. Техника аналогична доступу к сонной артерии, однако особое внимание уделяется профилактике воздушной эмболии. Катетеризация внутренней яремной вены широко применяется в реаниматологии для центрального венозного доступа и проводится под анатомическим или ультразвуковым контролем.

Операции на подключичных сосудах относятся к наиболее сложным ввиду их глубокого расположения, близости плевры и плечевого сплетения. Доступ может осуществляться надключичным или подключичным разрезом. Показания включают травмы, аневризмы и окклюзионные поражения. Осложнения операций на сосудах шеи подразделяются на интраоперационные и послеоперационные. К интраоперационным относятся массивное кровотечение, повреждение блуждающего, подъязычного или симпатического нервов, что может привести к развитию синдрома Горнера, нарушению глотания или осиплости голоса. При вмешательствах на сонных артериях существует риск острой ишемии мозга. Послеоперационные осложнения включают гематому, инфекцию, тромбоз, эмболию и неврологический дефицит. При операциях на венах возможна воздушная эмболия, представляющая непосредственную угрозу жизни.

Гнойные операции на шее представляют собой хирургические вмешательства, направленные на вскрытие, дренирование и санацию гнойно-воспалительных очагов в пределах клетчаточных пространств шеи. Анатомическая сложность данной области, наличие рыхлой клетчатки и фасциальных футляров, а также тесная связь с органами средостения обуславливают высокую клиническую значимость своевременного хирургического лечения. Несвоевременное вмешательство может привести к распространению инфекции в переднее и заднее средостение, развитию медиастинита, сепсиса и другим тяжёлым осложнениям. Топографо-анатомической основой гнойных процессов шеи являются фасциальные листки и образуемые ими клетчаточные пространства. Различают поверхностную фасцию, собственную фасцию шеи с её листками, предпозвоночную фасцию и предтрахеальную фасцию. Между ними формируются замкнутые или полуоткрытые пространства, по которым распространяется инфекция. К числу наиболее клинически значимых относятся поднижнечелюстное пространство, подподбородочное пространство, окологлоточное (парафарингеальное), заглоточное, предпозвоночное и висцеральное пространство. Особую опасность представляет так называемое «опасное пространство» (danger space), расположенное между листками предпозвоночной фасции, которое имеет сообщение со средостением и может служить путём нисходящего распространения гнойного процесса.

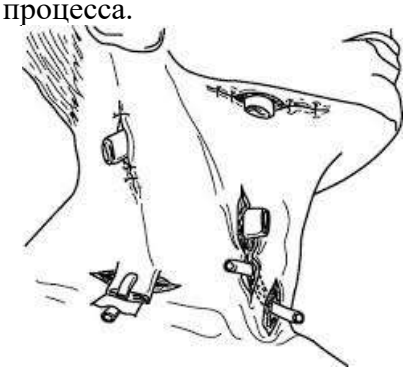

Источниками инфекции чаще всего являются одонтогенные очаги, воспалительные заболевания ротоглотки, травмы, инородные тела, гнойные лимфадениты и осложнения ЛОР-патологии. Клинически гнойные процессы проявляются болевым синдромом, отёком, гиперемией, флюктуацией, нарушением глотания и дыхания, интоксикацией.

Показанием к оперативному лечению является наличие сформированного абсцесса или флегмоны, признаки прогрессирования воспалительного процесса, угроза компрессии дыхательных путей или распространения инфекции в средостение.
Противопоказаний к вскрытию гнойника фактически не существует, за исключением тяжёлых терминальных состояний, однако операция проводится на фоне интенсивной антибактериальной и дезинтоксикационной терапии.
Принципы хирургического лечения включают широкий доступ, послойное рассечение тканей с учётом топографической анатомии, адекватное вскрытие всех гнойных затёков, разрушение перегородок, некрэктомию и обязательное дренирование.
Разрезы планируются с учётом естественных кожных складок и анатомических ориентиров, но приоритет отдаётся радикальности санации. При флегмонах поднижнечелюстного пространства разрез проводят параллельно нижнему краю нижней челюсти, отступя от него во избежание повреждения краевой ветви лицевого нерва. После рассечения кожи, подкожной клетчатки и платизмы вскрывают фасциальные листки и тупо разъединяют ткани до достижения гнойной полости. Производят эвакуацию гноя, ревизию и установку дренажей. Окологлоточные абсцессы требуют особой осторожности ввиду близости сосудисто-нервного пучка. Доступ может быть наружным или через полость рта в зависимости от локализации. При наружном доступе разрез выполняется по переднему краю грудино-ключично-сосцевидной мышцы с обязательной защитой сонной артерии, внутренней яремной вены и блуждающего нерва. Заглоточные абсцессы чаще вскрываются через заднюю стенку глотки, однако при выраженном распространении показан наружный доступ. При распространённых флегмонах шеи разрезы могут быть комбинированными и многоэтапными. Необходимо учитывать возможность распространения инфекции в переднее средостение через предтрахеальное пространство или в заднее средостение через предпозвоночное пространство. В подобных случаях требуется совместное ведение с торакальными хирургами. Интраоперационные осложнения включают повреждение крупных сосудов, нервов (подъязычного, добавочного, блуждающего), а также развитие массивного кровотечения. В послеоперационном периоде возможны медиастинит, сепсис, тромбоз внутренней яремной вены, образование вторичных абсцессов и дыхательная недостаточность. В тяжёлых случаях может потребоваться одновременное выполнение трахеостомии для обеспечения проходимости дыхательных путей. Послеоперационное ведение включает активное дренирование, ежедневную ревизию раны, системную антибактериальную терапию широкого спектра с учётом микробиологического исследования, инфузионную терапию и коррекцию водно-электролитного баланса. Важным условием является ранняя диагностика распространения инфекции в средостение, что требует динамического клинического и инструментального контроля.

Операции на щитовидной железе представляют собой группу хирургических вмешательств, направленных на удаление части или всей железы, резекцию узловых образований, лечение злокачественных опухолей, а также коррекцию функциональных нарушений. Эти операции являются одной из наиболее часто выполняемых процедур в области шеи и требуют глубокого знания топографической анатомии, поскольку щитовидная железа тесно связана с жизненно важными структурами — сонными и яремными сосудами, возвратными гортанными нервами, паращитовидными железами и трахеей. Щитовидная железа располагается на передней поверхности шеи на уровне II–IV трахеальных колец, её доли прилежат к боковым поверхностям трахеи, перешеек перекрывает II–III кольца. Спереди железа покрыта кожей, подкожной клетчаткой, платизмой и поверхностной фасцией; над ней проходит передняя белая линия шеи. Глубже находятся предтрахеальная фасция, гортань и трахея. Латерально железа контактирует с общими сонными артериями, внутренними яремными венами и блуждающим нервом. Возвратные гортанные нервы проходят в заднем направлении, прилежа к задним поверхностям долей, что требует осторожного выделения их во избежание паралича голосовых связок. Паращитовидные железы располагаются на задней поверхности

щитовидной железы и играют ключевую роль в поддержании кальциевого обмена. Показания к операциям на щитовидной железе включают узловой или многоузловой зоб с компрессией дыхательных путей или пищевода, гипертиреоз, подозрение на злокачественное новообразование, кистозные или атипичные образования, а также травмы железы.



Плановые вмешательства проводят при доброкачественных образованиях, а экстренные — при кровотечении, острой компрессии трахеи или подозрении на быстрый рост злокачественного процесса. Противопоказания включают тяжёлые соматические заболевания, неконтролируемые нарушения гемостаза и выраженные воспалительные процессы в области шеи, которые могут повысить риск осложнений. В зависимости от объёма резекции различают частичную (лобэктомия), субтотальную и тотальную тиреоидэктомию. При лобэктомии удаляют одну долю железы, оставляя перешеек и противоположную долю, что минимизирует риск гипопаратиреоза и повреждения возвратного нерва. Субтотальная тиреоидэктомия предполагает удаление большей части железы с сохранением небольшого фрагмента, а тотальная тиреоидэктомия — полное удаление органа, применяемое при злокачественных образованиях или диффузном токсическом зобе. Выбор объёма вмешательства определяется локализацией и морфологическим характером патологии. Техника операции включает продольный разрез кожи по передней средней линии шеи на уровне железы, послойное рассечение подкожной клетчатки и платизмы, выделение и мобилизацию долей щитовидной железы с идентификацией и сохранением возвратных гортанных нервов и паращитовидных желез. При необходимости пересекаются сосуды доли, которые подшиваются или перевязываются с применением гемостатических методов. Перешеек при радикальных операциях иссекается, после чего формируется гемостаз и ушиваются слои раны.

В качестве профилактики послеоперационного кровотечения используют дренирование операционной области. При злокачественных опухолях часто выполняется лимфодиссекция шеи по уровням, что требует дополнительного знания топографических взаимоотношений сосудисто-нервных структур и лимфатических узлов.

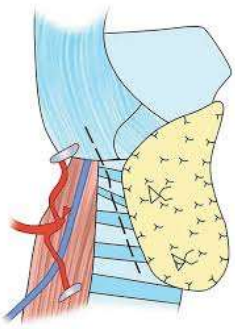

Основными осложнениями операций на щитовидной железе являются кровотечение, гематома с компрессией дыхательных путей, повреждение возвратного гортанного нерва с последующим параличом голосовых связок, гипопаратиреоз вследствие повреждения или удаления паращитовидных желез, инфекционные осложнения и образование послеоперационных рубцов. В послеоперационном периоде пациентам проводят контроль функции кальция, тиреоидных гормонов, наблюдают за проходимостью дыхательных путей и при необходимости назначают заместительную терапию тироксином.

Контрольные вопросы :

1. Какие основные показания к выполнению трахеостомии у взрослого пациента?
2. Назовите два уровня разреза при трахеостомии и их топографические ориентиры.
3. В каких ситуациях выполняют коникотомию и какой основной топографический ориентир используют?
4. Чем коникотомия отличается от трахеостомии по цели и сроку применения?
5. Какие сосуды и нервы обязательно необходимо учитывать при операциях на сонном сосудисто-нервном пучке?

6. Что является основным показанием к каротидной эндартерэктомии?
7. Назовите основные топографические пространства шеи, где могут образовываться абсцессы.
8. Какая мера необходима после вскрытия абсцесса шеи для предотвращения осложнений?
9. Какие структуры важно защищать при тиреоидэктомии, чтобы избежать осложнений?
10. Назовите три показания к операции на щитовидной железе.

Ситуационные задачи:

Задача №1. Пациент 63 лет поступил в реанимацию с острым стенозом гортани после тяжёлой аллергической реакции на препарат. При осмотре отмечается выраженная цианотичность губ и лица, интактное сознание, но прогрессирующая одышка. Попытка интубации невозможна из-за выраженного отёка слизистой гортани и кровоизлияний. В анамнезе хроническая обструктивная болезнь лёгких и гипертоническая болезнь. При анализе газов крови определяется гипоксемия и ацидоз. Какой метод обеспечения проходимости дыхательных путей является жизненно необходимым в данной ситуации, и какие причины делают интубацию невозможной? Какие анатомические ориентиры трахеи и шеи необходимо учитывать при срочной трахеостомии у взрослого пациента? Какие осложнения наиболее вероятны при экстренной трахеостомии и какие меры позволяют их предотвратить?

Задача №2. Пациентка 45 лет находится на длительной искусственной вентиляции лёгких после крупозной пневмонии. За 10 дней интубации развился выраженный отёк и раздражение трахеи, что осложняет санацию бронхов. На рентгенограмме — умеренный отёк трахеи и признаки начинающейся пневмонии. Консервативное лечение неэффективно, прогноз самостоятельного дыхания неблагоприятный. Какие показания к плановой трахеостомии присутствуют у данной пациентки? Какие варианты техники трахеостомии могут быть использованы, и в чем их преимущества и недостатки? Какие меры пред- и послеоперационного ухода необходимы для профилактики осложнений, включая инфекционные и механические?

Задача №3. Ребёнок 8 лет поступил после ДТП с травмой шеи и гортани. Обнаружены выраженная деформация шеи, отёк мягких тканей, кровоизлияния в слизистую гортани. Попытки интубации невозможны. Пациент находится в состоянии лёгкой гипоксемии, дыхание шумное, но сознание сохранено. Какой вид трахеостомии предпочтителен у детей и почему? Какие анатомические особенности детской трахеи и гортани необходимо учитывать при вмешательстве? Какие меры снижают риск повреждения трахеи и крупных сосудов при детской трахеостомии?

Задача №4. Пациент 35 лет получил анафилаксию после укуса насекомого. Развивается острая асфиксия, отёк гортани, цианоз и затруднение дыхания. Попытка интубации невозможна из-за полной обтурации голосовой щели. Отмечается учащённое сердцебиение, тревожность, сниженное насыщение кислородом до 70%.Какой метод экстренной помощи является жизненно необходимым и почему интубация невозможна? Какие топографические ориентиры обеспечивают безопасное проведение крикотиреотомии у взрослого пациента? Какие возможны осложнения при несоблюдении средней линии доступа и как их избежать?

Задача №5. Пациентка 50 лет с диагностированной опухолью гортани поступила с внезапной острой дыхательной недостаточностью. Отёк и деформация тканей делают интубацию невозможной. Пациентка находится в состоянии гипоксии, отмечается выраженный цианоз и тахикардия. В каких случаях показана экстренная коникотомия и чем она отличается от трахеостомии? В чём заключаются анатомические различия перстнещитовидной мембраны у взрослых и детей, и как это влияет на технику? Какие временные меры могут поддерживать дыхание до выполнения трахеостомии?

Задача №6. Ребёнок 6 лет проглотил мелкий предмет, развилась острая обструкция гортани. Дыхание шумное, усиливаются признаки гипоксии, интубация невозможна из-за высокой локализации гортани и узкого просвета. Какой способ обеспечения проходимости

дыхательных путей предпочтителен при острой асфиксии у детей? Какие анатомические особенности гортани и перстнещитовидной мембраны увеличивают риск осложнений при крикотиреотомии? Какую последовательность действий следует соблюдать для минимизации травмы и кровотечения?

Задача №7. Пациент 58 лет поступил после колото-резаной травмы шеи с массивным кровотечением из наружной сонной артерии. Отмечается гипотензия, тахикардия, выраженная бледность кожи и слизистых. Какую экстренную операцию необходимо выполнить для остановки кровотечения? Какие анатомические ориентиры и фасциальные слои следует учитывать при выделении наружной сонной артерии? Какие осложнения могут возникнуть при перевязке сонной артерии и какие меры их предотвращают?

Задача №8. Пациент 65 лет с атеросклеротическим стенозом внутренней сонной артерии поступил с транзиторными ишемическими атаками. На допплерографии выявлен стеноз 80% просвета внутренней сонной артерии.Какое плановое вмешательство показано для профилактики инсульта? Какие анатомические структуры необходимо идентифицировать при каротидной эндартерэктомии? Какие меры предпринимаются для сохранения мозгового кровотока во время пережатия артерии?

Задача №9. Пациент 45 лет с тромбофлебитом внутренней яремной вены после длительной катетеризации центральной вены нуждается в хирургическом лечении. Отмечается отёк шеи, болезненность, покраснение по ходу вены. Какие хирургические варианты лечения возможны? Какие анатомические особенности венозного пучка шеи необходимо учитывать при операции? Какие осложнения характерны для вмешательств на венах шеи и как их предотвратить?

Задача№10. Пациентка 52 года обратилась с жалобами на постепенное увеличение передней области шеи, ощущение «кома» при глотании, осиплость голоса, периодическую одышку при физической нагрузке. В анамнезе несколько лет отмечается узловой зоб, ранее консервативно не лечилась. На УЗИ выявлено образование в правой доле щитовидной железы размером 4,5×3 см с неоднородной структурой, повышенной васкуляризацией и подозрением на злокачественное преобразование. Биопсия подтвердила наличие атипичных клеток, типичных для папиллярного рака щитовидной железы. Обследование показало, что региональные лимфоузлы увеличены справа, голосовые связки подвижны, признаки компрессии трахеи отсутствуют. Какой объём хирургического вмешательства показан у данной пациентки с учётом локализации и морфологического характера опухоли? Какие анатомические структуры необходимо максимально защитить во время операции, чтобы избежать послеоперационных осложнений (паралич голосовых связок, гипопаратиреоз, кровотечение). Какие дополнительные хирургические меры могут быть необходимы при вовлечении региональных лимфоузлов и как они влияют на технику операции и послеоперационный уход?

Тестовые задания :

1. Пациент 58 лет с травмой шеи после ДТП. Интубация невозможна, выраженная дыхательная недостаточность.

А. Перкутанная эндоскопическая интубация

Б. Трахеостомия

В. Консультация ЛОР

Г. Небулайзерная терапия

2. При плановой длительной ИВЛ у взрослого пациента показана:

А. Экстренная коникотомия

Б. Плановая трахеостомия

В. Ларингоскопия

Г. Гемотрансфузия

3. Какой уровень трахеостомии минимизирует риск повреждения перешейка щитовидной железы?

А. Верхний

Б. Средний
В. Нижний
Г. Любой уровень
4. Что является основным осложнением трахеостомии?
А. Пневмония
Б. Гематома с компрессией дыхательных путей
В. Аллергическая реакция
Г. Инфаркт миокарда
5. При детях предпочтительно использовать:
А. Перкутанную трахеостомию
Б. Экстренную коникотомию
В. Классическую открытую трахеостомию
Г. Неинвазивную вентиляцию
6. Основной топографический ориентир при трахеостомии:
А. Верхний край щитовидного хряща
Б. Средняя линия шеи и I–III кольца трахеи
В. Яремная вырезка
Г. Ключица
7. При длительной трахеостомии важно:
А. Игнорировать санацию канюли
Б. Регулярно промывать и контролировать проходимость
В. Использовать только металлическую канюлю
Г. Не фиксировать канюлю
8. Какой вариант трахеостомии чаще используется в отделениях интенсивной терапии для взрослых?
А. Экстренная коникотомия
Б. Классическая открытая
В. Перкутанная дилатационная
Г. Лазерная
9. Основное преимущество перкутанной трахеостомии:
А. Быстрота, меньшая травматичность
Б. Полная безопасность
В. Отсутствие риска инфекции
Г. Возможность использовать у всех пациентов
10. Какой фактор повышает риск осложнений при трахеостомии?
А. Чёткое соблюдение топографии
Б. Наличие ожирения и деформации шеи
В. Использование антисептики
Г. Правильный уход за канюлей
11. Пациент с анафилаксией, дыхание полностью перекрыто. Что выполняют немедленно?
А. Трахеостомию
Б. Коникотомию
В. Ларингоскопию
Г. Ингаляцию бронхолитика
12. Основной топографический ориентир коникотомии:
А. Белая линия шеи
Б. Перстнещитовидная мембрана
В. Перешеек щитовидной железы
Г. Верхний край ключицы
13. Коникотомия у детей отличается:
А. Шириной разреза меньше и аккуратным введением канюли
Б. Не отличается

В. Всегда выполняется ниже перешейка
Г. Применяется только у взрослых
14. Основное показание к коникотомии:
А. Хронический кашель
Б. Острая обструкция дыхательных путей при невозможности интубации
В. Узловой зоб
Г. Острый ларингит
15. Какой нерв наиболее угрожаем при коникотомии?
А. Блуждающий нерв
Б. Добавочный нерв
В. Подъязычный нерв
Г. Локтевой нерв
16. Основное осложнение при нарушении средней линии доступа:
А. Повреждение сосудов, кровотечение
Б. Пневмония
В. Аллергия
Г. Травма печени
17. В отличие от трахеостомии, коникотомия:
А. Выполняется быстрее и временно
Б. Требует пересечения перешейка
В. Всегда радикальна
Г. Не требует антисептики
18. Первая мера при полной обструкции дыхательных путей:
А. Перевязка сонной артерии
Б. Экстренная коникотомия
В. Плановая трахеостомия
Г. Назальная канюля
19. Преимущество коникотомии:
А. Жизнеспасающая в экстренной ситуации
Б. Радикальная санация трахеи
В. Полное восстановление дыхательных путей на долгий срок
Г. Нет преимуществ
20. Как избежать осложнений при коникотомии:
А. Игнорировать топографию
Б. Срединный доступ, точная идентификация перстнещитовидной мембраны
В. Давление на сонную артерию
Г. Использование толстых канюль
21. Пациент с колото-резаной раной шеи и массивным кровотечением. Необходимая операция:
А. Перевязка наружной сонной артерии
Б. Трахеостомия
В. Коникотомия
Г. Дренирование абсцесса
22. Основной риск при перевязке внутренней сонной артерии:
А. Кровотечение
Б. Ишемия головного мозга
В. Тромбоэмболия
Г. Аллергическая реакция
23. Каротидная эндартерэктомия показана при:
А. Флегмоне шеи
Б. Стенозе внутренней сонной артерии >70% с ТИА

В. Травме наружной артерии
Г. Зобе
24. Основной анатомический ориентир при выделении сонного сосудисто-нервного пучка:
А. Верхняя ключица
Б. Передний край грудино-ключично-сосцевидной мышцы
В. Лопатка
Г. Подбородок
25. При тромбофлебите внутренней яремной вены возможно:
А. Перевязка или резекция вены
Б. Только консервативное лечение
В. Коникотомия
Г. Трахеостомия
26. Какой нерв необходимо защищать при операциях на сонном пучке?
А. Блуждающий нерв
Б. Локтевой нерв
В. Фасциальный нерв
Г. Подъязычный
27. Основное осложнение при перевязке сонной артерии:
А. Инсульт
Б. Пневмония
В. Абсцесс
Г. Аллергия
28. Какой сосуд часто повреждается при доступе к подключичной артерии?
А. Наружная сонная
Б. Внутренняя яремная вена
В. Подключичная артерия
Г. Плечевая
29. Главная цель операций на сосудах шеи при травмах:
А. Санация дыхательных путей
Б. Остановка кровотечения и восстановление проходимости
В. Удаление щитовидной железы
Г. Дренирование абсцесса
30. Что минимизирует риск инсульта при каротидной эндартерэктомии?
А. Контроль мозгового кровотока во время пережатия
Б. Использование толстой канюли
В. Длительная гипотензия
Г. Игнорирование гемостаза
31. Основное показание для вскрытия абсцесса шеи:
А. Лёгкая боль
Б. Сформированный гнойник с флюктуацией
В. Кашель
Г. Головная боль
32. Наиболее опасное пространство шеи для нисходящего распространения инфекции:
А. Поднижнечелюстное
Б. «Опасное» пространство (danger space)
В. Подподбородочное
Г. Парафарингеальное
33. Разрез для поднижнечелюстного абсцесса проводят:
А. Параллельно нижнему краю нижней челюсти
Б. По средней линии шеи
В. Через рот
Г. По заднему краю трапеции

34. Основная мера после вскрытия флегмоны:
А. Оставить рану закрытой
Б. Дренирование и санация
В. Только антибактериальная терапия
Г. Термотерапия
35. Главный риск заглоточного абсцесса:
А. Компрессия средостения
Б. Сухость кожи
В. Головная боль
Г. Аллергия
36. Какой сосуд наиболее угрожаем при вскрытии глубокой флегмоны?
А. Наружная сонная
Б. Внутренняя яремная вена
В. Подключичная
Г. Плечевая
37. Противопоказанием к вскрытию гнойника служит:
А. Выраженная интоксикация
Б. Отсутствие боли
В. Тяжёлое терминальное состояние
Г. Температура 38°
38. Основной способ предотвращения медиастинита при глубоких гнойных процессах:
А. Широкое вскрытие с дренированием
Б. Закрытие раны наглухо
В. Только антибиотики
Г. Игнорирование дренирования
39. При флегмоне шеи важна:
А. Радикальная санация всех затёков
Б. Только наружная санация
В. Консервативная терапия
Г. Игнорирование очага
40. Основное осложнение после вскрытия абсцесса:
А. Кровотечение, повреждение сосудов и нервов
Б. Простуда
В. Аллергия
Г. Сухость слизистой
41. Основное показание к операции при узловом зобе:
А. Маленький, бессимптомный узел
Б. Компрессия дыхательных путей, подозрение на рак
В. Хронический кашель
Г. Острый ларингит
42. При радикальной тиреоидэктомии важна защита:
А. Возвратного гортанного нерва и паращитовидных желез
Б. Сонной артерии
В. Блуждающего нерва
Г. Плечевого сплетения
43. Субтотальная тиреоидэктомия означает:
А. Удаление одной доли
Б. Удаление большей части железы с сохранением небольшого фрагмента
В. Полное удаление
Г. Только перевязку сосудов
44. Наиболее частое осложнение после радикальных операций:
А. Инфаркт миокарда

Б. Гипопаратиреоз и паралич голосовых связок
В. Пневмония
Г. Абсцесс шеи
45. При злокачественном поражении выполняют:
А. Лобэктомию
Б. Тотальную тиреоидэктомию с лимфодиссекцией
В. Только перевязку перешейка
Г. Трахеостомию
46. Основной анатомический ориентир при выделении доли:
А. Передняя белая линия шеи, границы долей и перешеек
Б. Ключица
В. Лопатка
Г. Яремная вырезка
47. После операции важно контролировать:
А. Гемоглобин
Б. Кальций и функцию паращитовидных желез
В. Артериальное давление
Г. Лёгочную вентиляцию
48. Лобэктомия предпочтительна:
А. При подозрении на диффузный токсический зоб
Б. При единичном узловом образовании
В. При медиастините
Г. При флегмоне шеи
49. Основная цель лимфодиссекции при раке щитовидной железы:
А. Санация дыхательных путей
Б. Удаление региональных лимфоузлов для профилактики метастазирования
В. Дренирование абсцесса
Г. Удаление перешеек щитовидной железы
50. Противопоказание к плановой операции:
А. Тяжёлые соматические заболевания, неконтролируемый гипертонический криз
Б. Узловой зоб
В. Подозрение на рак
Г. Компрессия дыхательных путей
Ответы : 1.Б 2.Б 3.А 4.Б 5.В 6.Б 7.Б 8.В 9.А 10.Б 11.Б 12.Б 13.А 14.Б 15.А 16.А 17.А 18.Б 19.А 20.Б 21.А 22.Б 23.Б 24.Б 25.А 26.А 27.А 28.В 29.Б 30.А 31.Б 32.Б 33.А 34.Б 35.А 36.Б 37.В 38.А 39.А 40.А 41.Б 42.А 43.Б 44.Б 45.Б 46.А 47.Б 48.Б 49.Б 50.А

Практическое занятие №6

Тема :Оперативные вмешательства на грудной клетке и органах грудной полости.

Цель занятия : Познакомить студентов с основными хирургическими доступами и методами оперативного вмешательства на грудной клетке и органах грудной полости, включая лёгкие, плевру и средостение; сформировать понимание показаний, техники выполнения, преимуществ и возможных осложнений различных вмешательств; развить навыки анализа клинических ситуаций и принятия обоснованных решений при выборе объёма и способа операции.

Студент должен знать

пункция грудной клетки;
принципы выполнение операция на легких и сердцах ;
основные операции , проводимые на грудной стенке и плевре , при абсцессах легкого;
оперативные доступы к легкому ;
операции при заболеваниях перикарда и сердца , при сужении легочной артерии;

Студент должен владеть :

техникой операции торакотомия и прокол перикарда;

Самостоятельная работа студентов :

Оперативные вмешательства при ахалазии пищевода.

Плевральные пункции и дренирование плевральной полости.

Лобэктомия .

*Материальное оснащение :*атласы по анатомии , презентация , модели , тренажеры для операций , хирургические инструменты , шовный материал и фиксаторы .

План занятия :

Вопросы для обсуждения:

1.Хирургические доступы. Торакотомия. Стернотомия. Видеоторакоскопия (VATS).

2.Операции на лёгких.

3.Операции на плевре.

4.Операции на средостении.

Самостоятельная работа студентов:

1. Хирургическая тактика при спонтанном пневмотораксе.

2.Врожденная диафрагмальная грыжа.

3.Оперативное лечение опухолей легкого.

Торакотомия представляет собой хирургический доступ к органам грудной полости посредством рассечения тканей грудной стенки. Данный метод широко применяется в торакальной и общей хирургии при заболеваниях лёгких, плевры, органов средостения, пищевода, а также при травматических повреждениях грудной клетки. Выбор конкретного варианта доступа определяется локализацией патологического процесса, объёмом предполагаемого оперативного вмешательства и общим состоянием пациента.Выбор доступа определяется характером патологии, её локализацией, объёмом предполагаемого вмешательства и общим состоянием пациента. По локализации разреза различают переднюю, боковую и заднебоковую торакотомию. Передняя торакотомия выполняется по передней поверхности грудной клетки, чаще всего в области IV–V межреберья. Разрез проводится параллельно рёбрам с учётом анатомических ориентиров — грудины, рёберных дуг и межрёберных промежутков.

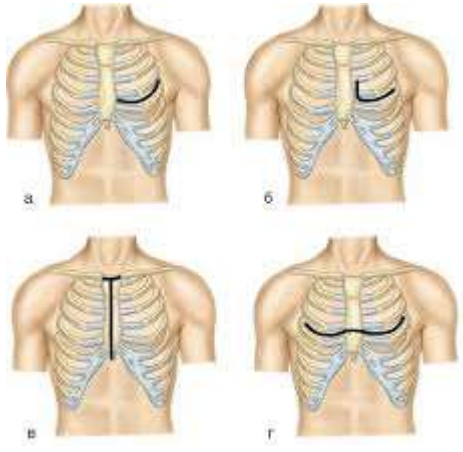

После рассечения кожи, подкожной клетчатки и мышечных слоёв хирург осторожно вскрывает плевральную полость, контролируя межрёберный сосудисто-нервный пучок. Данный доступ обеспечивает быстрый подход к органам переднего средостения и сердцу, что особенно важно при экстренных состояниях, включая проникающие ранения грудной клетки. Однако визуализация задних отделов лёгких при этом ограничена, а послеоперационный болевой синдром может быть достаточно выраженным.

Боковая торакотомия осуществляется по среднеподмышечной линии, как правило, в V или VI межреберье. Пациент укладывается на противоположный бок, что позволяет обеспечить оптимальное раскрытие операционного поля. В ходе вмешательства производится послойное рассечение мягких тканей с частичным пересечением или отведением мышц грудной стенки. Данный доступ предоставляет удобный обзор корня лёгкого и долевых структур, что делает его целесообразным при выполнении лобэктомии, сегментэктомии и других ограниченных резекций лёгочной ткани. По сравнению с заднебоковой

торакотомией этот вариант считается менее травматичным, однако также требует тщательной защиты межрёберных сосудов и нервов во избежание кровотечения и послеоперационной невралгии. Заднебоковая торакотомия является наиболее распространённым доступом в плановой торакальной хирургии. Разрез начинается от паравертебральной области и продолжается дугообразно кпереди по ходу межреберья.
Для обеспечения достаточной экспозиции пересекаются или мобилизуются крупные мышцы спины, включая широчайшую мышцу спины. Этот доступ обеспечивает максимально широкий обзор лёгкого, его корня и структур заднего средостения, что особенно важно при выполнении пневмонэктомии, расширенных резекций и онкологических операций.

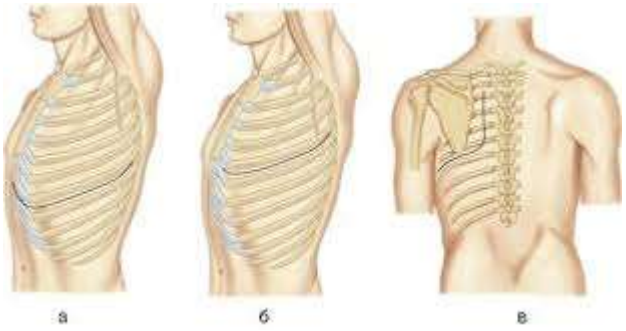

Несмотря на высокую информативность и удобство для хирурга, заднебоковая торакотомия характеризуется значительной травматичностью, более выраженным болевым синдромом и более длительным периодом реабилитации.

Стернотомия представляет собой хирургический доступ к органам средостения путём рассечения грудины. Данный метод широко применяется в кардиохирургии и торакальной хирургии, поскольку обеспечивает прямую визуализацию сердца, магистральных сосудов и переднего средостения. Выбор объёма рассечения грудины определяется характером патологического процесса, необходимым объёмом вмешательства и общим состоянием пациента. Полная продольная стернотомия выполняется путём рассечения грудины по средней линии от яремной вырезки до мечевидного отростка. После послойного рассечения кожи и подкожной клетчатки производится продольное разделение грудины стернотомом с последующим разведением краёв раны при помощи ранорасширителя. Такой доступ обеспечивает широкую экспозицию сердца, восходящей аорты, лёгочного ствола и полых вен.
Этот метод является «золотым стандартом» при операциях на открытом сердце, включая аортокоронарное шунтирование, протезирование клапанов и коррекцию врождённых пороков. Преимуществом полной стернотомии является отличная визуализация и возможность выполнения сложных комбинированных вмешательств. Однако значительная травматичность, риск инфицирования раны грудины и возможность развития послеоперационной стернальной нестабильности относятся к её потенциальным осложнениям.

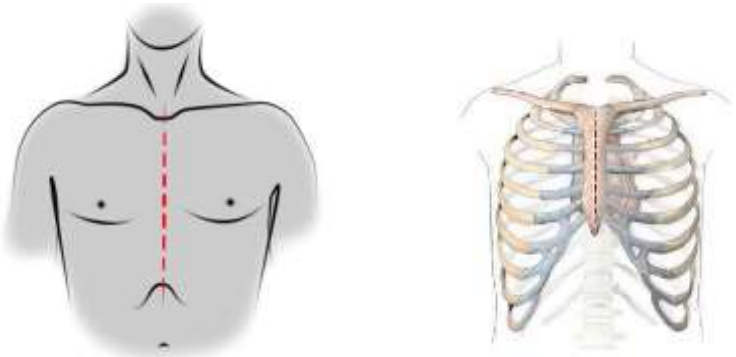

Частичная стернотомия представляет собой ограниченное рассечение грудины, которое может выполняться в верхнем или нижнем отделе с формированием J- или T-образного разреза. Данный вариант доступа относится к менее инвазивным методам и применяется

при операциях, не требующих полной экспозиции всех структур средостения. Частичная стернотомия используется при изолированном протезировании аортального клапана, некоторых вмешательствах на восходящей аорте и отдельных видах коррекции врождённых пороков сердца. Ограниченный объём разреза позволяет снизить операционную травму, уменьшить выраженность болевого синдрома и сократить сроки послеоперационной реабилитации. Вместе с тем, уменьшенное операционное поле требует высокой технической подготовки хирурга и тщательного планирования вмешательства.

Видеоторакоскопия (Video-Assisted Thoracoscopic Surgery, VATS) представляет собой малоинвазивный хирургический метод вмешательства на органах грудной полости с использованием видеокамеры и специализированных эндоскопических инструментов. Метод основан на выполнении операций через небольшие разрезы грудной стенки без широкого рассечения мышц и рёбер, что принципиально отличает его от традиционной торакотомии. Во время вмешательства пациент располагается на боку. После проведения общей анестезии и однолёгочной вентиляции выполняются небольшие разрезы (порты) в межрёберных промежутках, через которые вводятся торакоскоп с видеокамерой и хирургические инструменты. Изображение операционного поля передаётся на монитор в увеличенном виде, что обеспечивает детальную визуализацию анатомических структур грудной полости. Это позволяет хирургу выполнять точные манипуляции при минимальной травматизации окружающих тканей.

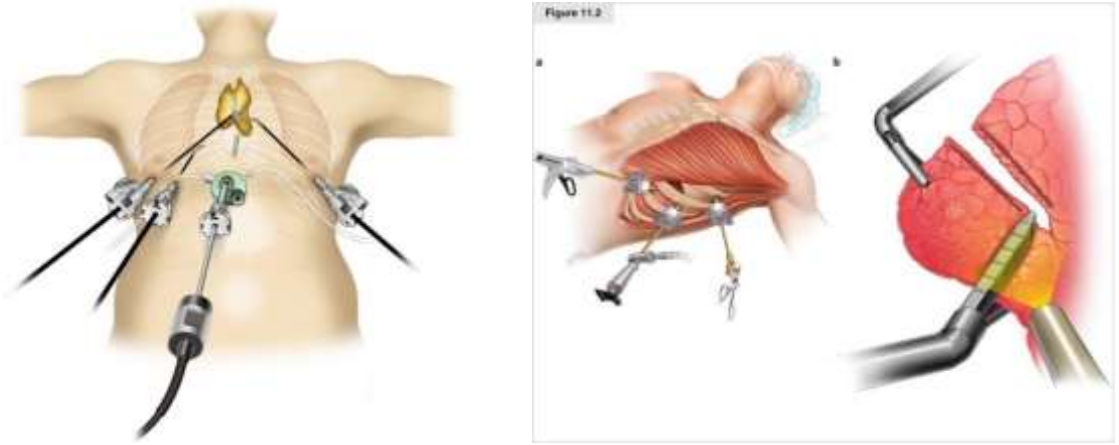

Видеоторакоскопия применяется при диагностике и лечении заболеваний лёгких, плевры и средостения. Метод широко используется для биопсии лёгочной ткани и лимфатических узлов, резекции булл при спонтанном пневмотораксе, удаления доброкачественных новообразований, выполнения сегментэктомии и лобэктомии при ранних стадиях опухолевого процесса. Также VATS может использоваться для плевродеза, санации плевральной полости и лечения эмпиемы. Преимуществами видеоторакоскопии являются меньшая операционная травма, снижение интенсивности послеоперационной боли, уменьшение кровопотери, сокращение сроков госпитализации и более быстрое восстановление пациента. Кроме того, косметический эффект после операции значительно лучше по сравнению с открытыми доступами. Несмотря на очевидные достоинства, метод имеет определённые ограничения. Ограниченный объём операционного пространства и зависимость от визуализации через камеру требуют высокой квалификации хирурга. При распространённых опухолевых процессах, массивных спайках или интраоперационных осложнениях может возникнуть необходимость перехода к открытой торакотомии.

Операции на лёгких.

Лобэктомия — это оперативное вмешательство, заключающееся в удалении одной доли лёгкого. Данная операция является стандартным радикальным методом лечения при локализованных патологических процессах, включая злокачественные новообразования, ограниченные гнойно-деструктивные заболевания, бронхоэктазы и некоторые формы туберкулёзного поражения. В оперативной хирургии лобэктомия рассматривается как

органосохраняющая альтернатива пневмонэктомии, позволяющая удалить патологический очаг с сохранением функционирующей лёгочной ткани.

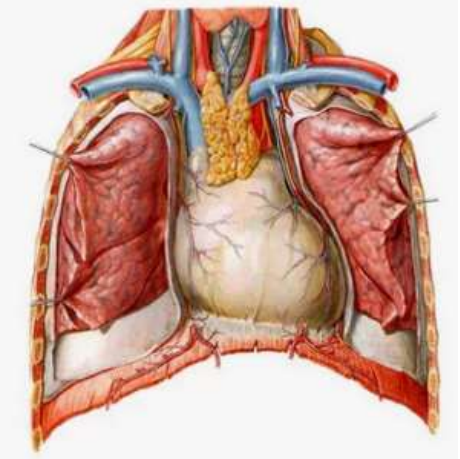

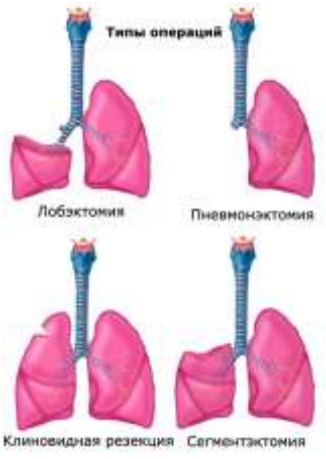

Анатомической основой вмешательства является долевое строение лёгких. Правое лёгкое состоит из трёх долей — верхней, средней и нижней, левое — из двух долей. Каждая доля имеет самостоятельный долевой бронх, артериальные и венозные сосуды, что обеспечивает техническую возможность их изолированного удаления. Ключевым этапом операции является работа в области корня лёгкого с обязательной идентификацией и раздельной обработкой элементов бронхососудистого пучка.

Операция может выполняться через заднебоковую торакотомию либо малоинвазивным способом с использованием видеоторакоскопической техники. После вскрытия плевральной полости проводится ревизия лёгкого и оценка распространённости процесса. Далее осуществляется последовательная мобилизация доли, выделение, перевязка и пересечение долевой артерии, вен и бронха. Особое внимание уделяется соблюдению онкологических принципов — удалению регионарных лимфатических узлов и предотвращению диссеминации опухолевых клеток при злокачественных процессах.

После удаления доли производится контроль гемостаза и герметичности культи бронха. Плевральная полость дренируется для обеспечения расправления оставшейся лёгочной ткани и эвакуации воздуха и экссудата. Завершается операция послойным ушиванием операционной раны. Физиологические последствия лобэктомии связаны с уменьшением дыхательной поверхности лёгких, однако при адекватной функции оставшейся паренхимы компенсация происходит достаточно быстро. Предоперационная оценка функции внешнего дыхания имеет решающее значение для определения переносимости вмешательства. К возможным осложнениям относятся кровотечение, несостоятельность культи бронха, пролонгированная утечка воздуха, пневмония и ателектаз оставшихся сегментов. Профилактика осложнений включает тщательную хирургическую технику, адекватное дренирование и активизацию пациента в раннем послеоперационном периоде.

Сегментэктомия — это анатомическая резекция лёгкого, заключающаяся в удалении одного или нескольких бронхолёгочных сегментов. В оперативной хирургии данное вмешательство относится к органосохраняющим операциям и применяется при ограниченных патологических процессах, когда удаление целой доли лёгкого не является необходимым. Анатомической основой сегментэктомии служит сегментарное строение лёгких. Каждый бронхолёгочный сегмент представляет собой самостоятельную анатомо-функциональную единицу, имеющую собственный сегментарный бронх, ветвь лёгочной артерии и венозный отток. Сегменты отделены друг от друга соединительнотканными перегородками, что позволяет выполнять их изолированное удаление с соблюдением принципов анатомической радикальности. Операция может выполняться через традиционную торакотомию либо малоинвазивным видеоторакоскопическим доступом. После вскрытия плевральной полости проводится ревизия лёгкого и уточнение локализации патологического очага. Далее хирург последовательно выделяет и обрабатывает сегментарную артерию, сегментарный бронх и соответствующие венозные

ветви. Важным этапом является определение межсегментарной плоскости, которая формируется по естественным анатомическим границам и позволяет сохранить жизнеспособность соседних сегментов. Удаление сегмента сопровождается тщательным контролем гемостаза и герметичности бронхиальной культи. После завершения резекции плевральная полость дренируется для обеспечения расправления оставшейся лёгочной ткани и профилактики послеоперационного пневмоторакса. Завершается вмешательство послойным ушиванием раны. Сегментэктомия показана при ранних стадиях периферического рака лёгкого небольшого размера, доброкачественных опухолях, локализованных бронхоэктазах, ограниченных формах туберкулёза и метастатических очагах при строгом соблюдении онкологических принципов. В последние годы значение сегментэктомии возрастает в связи с развитием скрининга и выявлением малых опухолевых образований. Функциональным преимуществом сегментэктомии является максимальное сохранение дыхательной поверхности лёгкого, что особенно важно у пациентов с ограниченными резервами внешнего дыхания. Однако операция требует высокой точности анатомической ориентации и детального знания вариабельности сосудисто-бронхиального строения. К возможным осложнениям относятся кровотечение, пролонгированная утечка воздуха, ателектаз и воспалительные осложнения. Их профилактика основывается на аккуратной технике выделения сегментарных структур и адекватном дренировании плевральной полости.

Пневмонэктомия — это радикальное оперативное вмешательство, заключающееся в полном удалении одного лёгкого. В оперативной торакальной хирургии данная операция применяется при распространённых патологических процессах, когда выполнение лобэктомии или сегментэктомии невозможно с точки зрения онкологической радикальности или анатомических условий. Анатомической основой операции является строение корня лёгкого, включающего главный бронх, лёгочную артерию и лёгочные вены. Все элементы корня формируют единый бронхососудистый комплекс, который подлежит последовательной изоляции, перевязке и пересечению. Топографо-анатомические особенности правого и левого лёгкого имеют принципиальное значение: правое лёгкое имеет более короткий главный бронх и тесную связь с верхней полой веной, левое — анатомически связано с дугой аорты и нисходящей грудной аортой.

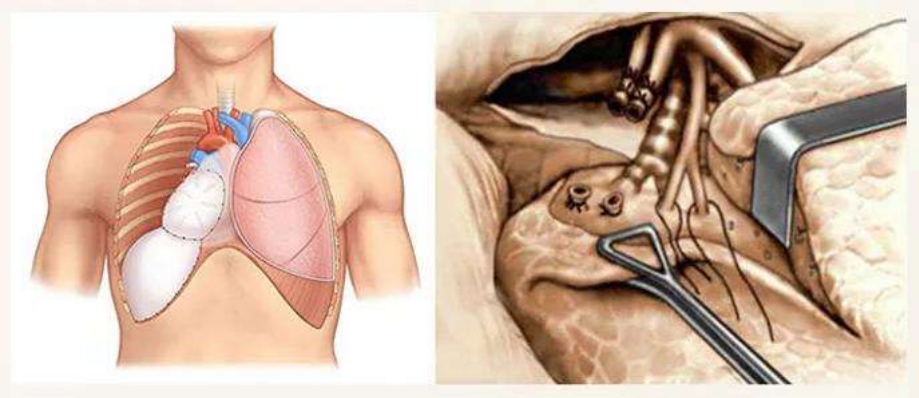

Операция чаще выполняется через заднебоковую торакотомию, обеспечивающую широкий доступ к корню лёгкого и структурам средостения. После вскрытия плевральной полости проводится ревизия органов грудной клетки и оценка резектабельности процесса. Далее хирург последовательно выделяет и обрабатывает элементы корня лёгкого. Вначале, как правило, пересекаются лёгочные вены, затем артерия и в последнюю очередь главный бронх. Культя бронха тщательно ушивается с целью предотвращения бронхоплеврального свища — одного из наиболее тяжёлых осложнений пневмонэктомии.

После удаления лёгкого проводится контроль гемостаза, санация плевральной полости и установка дренажей. Особенностью послеоперационного периода является постепенное заполнение гемиторакса серозной жидкостью и смещение органов средостения в сторону

операции. Рентгенологическая картина после пневмонэктомии характеризуется гомогенным затемнением соответствующей половины грудной клетки.
Показаниями к пневмонэктомии являются центральные формы рака лёгкого с вовлечением главного бронха и сосудов корня, обширные гнойно-деструктивные процессы, множественные опухолевые очаги в пределах одного лёгкого, а также некоторые тяжёлые травматические повреждения. Решение о выполнении операции принимается с обязательной оценкой функции внешнего дыхания и сердечно-сосудистой системы, поскольку удаление целого лёгкого существенно снижает дыхательный резерв организма. К возможным осложнениям относятся острая дыхательная недостаточность, кровотечение, несостоятельность культи бронха, эмпиема плевры и постпневмонэктомический синдром. Высокая травматичность вмешательства требует строгого соблюдения хирургической техники и тщательного послеоперационного наблюдения.
Клиновидная резекция лёгкого — это ограниченное хирургическое вмешательство, заключающееся в удалении участка лёгочной паренхимы в пределах здоровых тканей без учёта анатомических границ сегмента или доли. В оперативной торакальной хирургии данная операция относится к неанатомическим резекциям и применяется преимущественно при небольших периферических патологических образованиях.

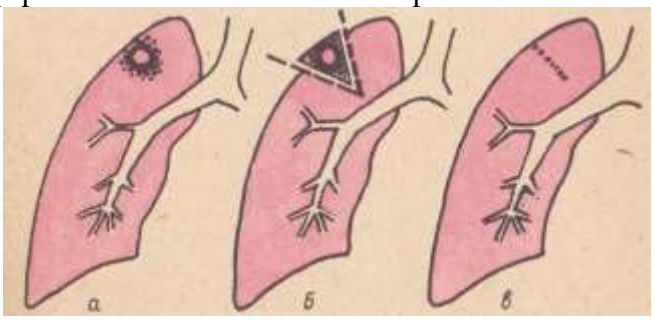

Суть вмешательства состоит в иссечении патологического очага вместе с окружающим его участком неизменённой ткани в форме клина. В отличие от сегментэктомии или лобэктомии, при клиновидной резекции не производится выделение и раздельная обработка сегментарных бронхов и сосудов. Резекция осуществляется с использованием механических сшивающих аппаратов или прошивания лёгочной ткани с последующим пересечением. Операция может выполняться как через традиционную торакотомию, так и малоинвазивным способом с применением видеоторакоскопической техники. После вскрытия плевральной полости проводится пальпация или инструментальная визуализация очага. При небольших и труднопальпируемых образованиях возможно использование предоперационной маркировки. Лёгочная ткань захватывается инструментом, формируется клиновидный участок резекции, после чего накладывается линейный сшивающий аппарат, обеспечивающий одновременное прошивание и герметичное пересечение ткани. Показаниями к клиновидной резекции являются доброкачественные опухоли лёгкого, периферические метастазы небольшого размера, диагностические биопсии при интерстициальных заболеваниях лёгких, а также отдельные случаи раннего периферического рака у пациентов с низкими функциональными резервами дыхательной системы. В онкологической практике данный объём вмешательства применяется ограниченно, поскольку не предусматривает обязательного удаления регионарных лимфатических узлов и не всегда обеспечивает достаточный онкологический радикализм. Основным преимуществом клиновидной резекции является максимальное сохранение функционирующей лёгочной паренхимы и меньшая травматичность по сравнению с анатомическими резекциями. Это особенно важно у пациентов пожилого возраста или при выраженной сопутствующей патологии. Послеоперационный период, как правило, протекает легче, а восстановление функции дыхания происходит быстрее. К возможным осложнениям относятся кровотечение, пролонгированная утечка воздуха по линии шва, формирование остаточной полости и воспалительные осложнения. Профилактика данных

состояний основана на тщательном выборе объёма резекции, соблюдении техники наложения швов и адекватном дренировании плевральной полости.

Буллэктомия — это оперативное вмешательство, заключающееся в удалении булл лёгкого, представляющих собой патологически расширенные воздушные полости, возникающие вследствие деструкции альвеолярных перегородок. Наиболее часто буллы формируются при буллёзной эмфиземе и могут достигать значительных размеров, сдавливая функционирующую лёгочную ткань и нарушая вентиляцию. Патогенетической основой образования булл является прогрессирующее разрушение альвеолярной структуры, приводящее к формированию тонкостенных воздушных полостей. При увеличении размеров булла может разрываться, что вызывает спонтанный пневмоторакс. В таких случаях буллэктомия становится не только лечебным, но и профилактическим вмешательством, направленным на предупреждение рецидивов. Операция чаще выполняется малоинвазивным способом с применением видеоторакоскопической техники. После интубации и проведения однолёгочной вентиляции в плевральную полость вводится торакоскоп и инструменты через небольшие разрезы. Булла визуализируется, мобилизуется и иссекается с использованием механического сшивающего аппарата, который обеспечивает одновременное прошивание и герметичное пересечение ткани. При необходимости дополнительно выполняется плевродез с целью создания спаечного процесса и профилактики повторного пневмоторакса.



При крупных или множественных буллах, а также при выраженном спаечном процессе возможно выполнение операции через торакотомический доступ. Независимо от способа вмешательства обязательным этапом является контроль герметичности линии резекции и установка плеврального дренажа. Показаниями к буллэктомии являются рецидивирующий спонтанный пневмоторакс, гигантские буллы, вызывающие компрессию здоровой лёгочной ткани, прогрессирующая дыхательная недостаточность при локализованной буллёзной эмфиземе. У тщательно отобранных пациентов удаление буллы способствует расправлению ранее сдавленной паренхимы и улучшению показателей внешнего дыхания.

К возможным осложнениям относятся пролонгированная утечка воздуха, кровотечение, инфекционные осложнения и рецидив пневмоторакса. Их профилактика основана на точной технике наложения швов, адекватном дренировании плевральной полости и активном послеоперационном ведении пациента.

Операции на плевре

Плевральная пункция, или торакоцентез, представляет собой минимально инвазивное вмешательство, направленное на введение иглы в плевральную полость с целью эвакуации жидкости или воздуха, а также для диагностических исследований. Эта процедура является одной из основных манипуляций при заболеваниях плевры и входит в практику как в терапевтической, так и в хирургической клинике.



Манипуляция выполняется после оценки клинической ситуации и рентгенологического подтверждения наличия жидкости или воздуха в плевральной полости. Пациент располагается в положении сидя или полусидя, что обеспечивает максимальное смещение лёгкого и уменьшение риска повреждения паренхимы. Топографической ориентирной точкой служит межреберный промежуток, обычно в области средней или задней подмышечной линии, выше нижнего края рёбра, чтобы избежать повреждения межрёберного сосудисто-нервного пучка. После обработки кожи и анестезии подкожных тканей игла вводится в плевральную полость под контролем пальпации или ультразвукового мониторинга. В ходе процедуры производится аспирация жидкости или воздуха, а при необходимости устанавливается дренаж для длительной эвакуации. В диагностических целях плевральный экссудат направляется на лабораторное исследование, включая цитологию, микробиологическое исследование и биохимический анализ. Плевральная пункция является относительно безопасной процедурой, однако требует строгого соблюдения техники для предотвращения осложнений. Возможные осложнения включают кровотечение, пневмоторакс, повреждение лёгкого, инфицирование плевральной полости и боль в месте введения иглы. Использование ультразвукового контроля значительно снижает риск травмы лёгочной ткани и обеспечивает точное определение локализации жидкости.

Дренирование плевральной полости — это хирургическая процедура, направленная на удаление воздуха, жидкости или гноя из плевральной полости с целью восстановления отрицательного давления и нормального дыхания. Этот метод является одним из основных вмешательств при заболеваниях плевры, таких как пневмоторакс, гемоторакс, плевральный выпот или эмпиема, а также после торакальных операций.



Процедура начинается с выбора подходящего доступа. Пациент располагается в положении сидя или на боку в зависимости от локализации патологического процесса. Топографическим ориентиром служит межреберный промежуток в передней, средней или задней подмышечной линии, с учётом того, что дренаж воздуха обычно устанавливают выше, а жидкости — ниже в плевральной полости. Место введения обрабатывается антисептиком, проводится местная анестезия.

Дренажная трубка вводится в плевральную полость через небольшой разрез и направляется к месту скопления жидкости или воздуха. Для контроля положения трубки используют пальпацию и рентгенологическое исследование. Трубка подключается к системе отрицательного давления или водяному герметичному резервуару, что обеспечивает постоянное удаление жидкости или воздуха и восстановление расправления лёгкого.

Дренирование плевральной полости позволяет не только устранить дыхательную недостаточность, но и создать условия для заживления плевры и профилактики рецидивов пневмоторакса или скопления жидкости. Трубка может оставаться в плевральной полости на несколько дней до полного восстановления нормальной физиологии, с обязательным ежедневным контролем объёма и характера эвакуируемого содержимого.

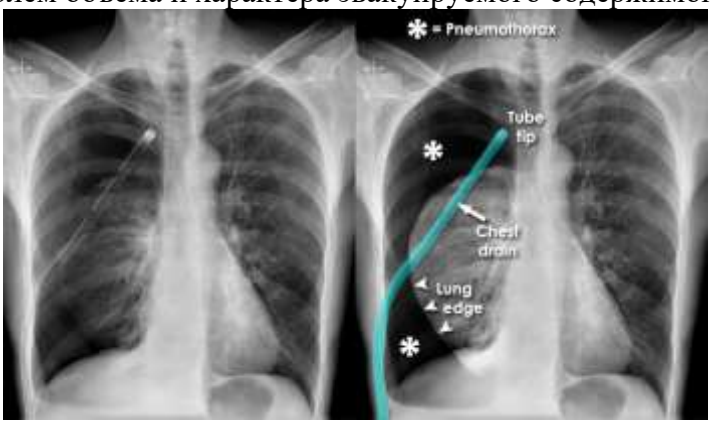

Основными осложнениями являются кровотечение, инфицирование, повреждение лёгкого или диафрагмы, а также несостоятельность дренажной системы. Профилактика осложнений достигается строгим соблюдением техники, правильным выбором места установки трубки и непрерывным наблюдением за состоянием пациента и функционированием дренажа.

Декортикация плевры — это хирургическая операция, направленная на удаление фиброзной оболочки (корки), покрывающей лёгкое и ограничивающей его расширение. Данная процедура применяется при хронических плевральных процессах, таких как длительно существующий эмпиема плевры, туберкулёзные или посттравматические фиброзные изменения, когда плотная плевральная корка препятствует нормальному дыханию. Механизм действия декортикации заключается в освобождении лёгочной ткани от плотной фиброзной оболочки, которая фиксирует лёгкое и нарушает его расправление. В норме плевральная полость обеспечивает скольжение лёгкого по грудной стенке при дыхании, но при образовании корки этот процесс нарушается, что приводит к дыхательной недостаточности и застойным явлениям. Операция выполняется через торакотомический доступ, чаще заднебоковой, с возможностью применения видеоторакоскопической техники в отдельных случаях. После вскрытия плевральной полости хирург аккуратно отделяет фиброзную ткань от лёгкого, не повреждая его паренхиму. Особое внимание уделяется сохранению плевральной поверхности и защите сосудов и бронхов. В результате лёгкое восстанавливает подвижность и способно полностью расправляться. Декортикация показана при хронических ограничивающих процессах плевры, особенно если наблюдается выраженная дыхательная недостаточность, рецидивирующий плевральный выпот или местные инфекционные осложнения. Цель вмешательства — восстановление функции дыхания, предотвращение прогрессирования хронического процесса и улучшение качества жизни пациента. К осложнениям декортикации относятся кровотечение, повреждение лёгочной ткани, остаточная утечка воздуха, послеоперационные инфекции и бронхоплевральные свищи. Своевременное дренирование плевральной полости и аккуратная хирургическая техника снижают риск развития этих осложнений.

Плевродез — это медицинская процедура, направленная на намеренное сращение листков плевры с целью ликвидации плевральной полости или предотвращения её повторного накопления жидкости или воздуха. Она применяется при рецидивирующих пневмотораксах, хронических плевральных выпотах, эмпиеме плевры, а также в онкологической практике для профилактики плеврального выпота при злокачественных процессах. Суть плевродеза заключается в создании спаек между париетальной и висцеральной плеврой. В норме плевральная полость является потенциальным пространством, что позволяет лёгкому свободно смещаться при дыхании. При плевродезе

это пространство уничтожается, и листки плевры срастаются, что препятствует скоплению воздуха или жидкости. Процедура может выполняться различными методами. Химический плевродез заключается во введении раздражающего вещества (например, талька, доксициклина или сульфата серебра) в плевральную полость через дренажную трубку. Механический или хирургический плевродез выполняется во время торакоскопии или торакотомии: хирург травмирует париетальную плевру специальными инструментами, создавая участки кровоизлияния и стимуляцию образования спаек. После вмешательства пациент находится в различных положениях, чтобы вещество равномерно контактировало с плеврой, что способствует формированию надёжных сращений. Показаниями к плевродезу являются повторяющиеся спонтанные пневмотораксы, хронические рецидивирующие плевральные выпоты (например, при злокачественных опухолях или сердечной недостаточности) и профилактика осложнений после длительного дренирования плевры. К возможным осложнениям процедуры относятся боль, лихорадка, реактивное воспаление плевры, редкие аллергические реакции на химические агенты, а также формирование локальных спаек, ограничивающих подвижность лёгкого. Правильная техника введения вещества, контроль объёма и равномерное распределение по плевральной полости значительно снижают риск осложнений.

Операции на средостении

Тимэктомия — это хирургическая операция по удалению тимуса, расположенного в переднем средостении. Данная процедура является основным методом лечения опухолей тимуса, таких как тимома, и широко применяется при аутоиммунных заболеваниях, в частности миастении гравис, когда удаление тимуса способствует улучшению неврологической симптоматики. Анатомически тимус располагается за верхней частью грудины и перед перикардом, прилегая к крупным сосудам средостения. Он состоит из двух долей и имеет сложные связки с перикардом, большой грудной веной и плечеголовными сосудами. Эти особенности требуют аккуратного послойного выделения тимуса для предотвращения травмы крупных сосудов и перикарда. Операция может выполняться через полную продольную стернотомию, минимально инвазивным видеоторакоскопическим доступом (VATS) или через небольшой передний торакотомический разрез. Выбор метода определяется размерами тимуса, его расположением и наличием опухолевого процесса. Во время вмешательства хирург последовательно мобилизует и удаляет всю ткань тимуса с прилегающими соединительнотканными структурами, уделяя особое внимание сохранению целостности крупных сосудов и предотвращению повреждения перикарда.

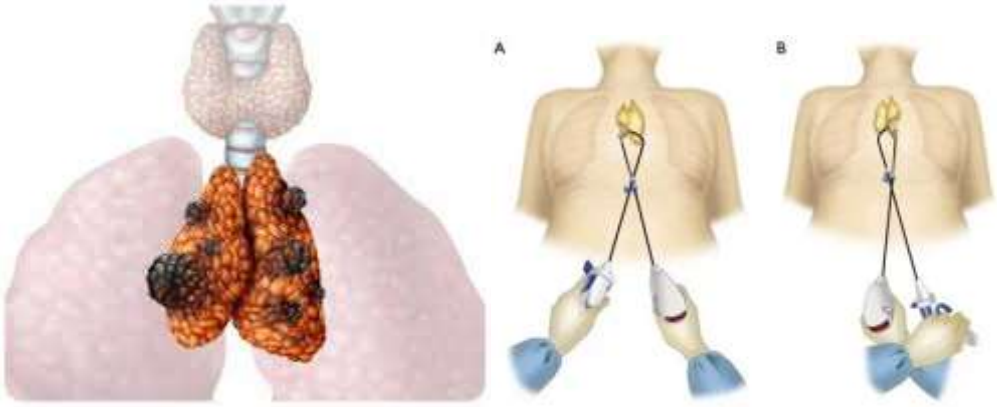

Показаниями к тимэктомии являются опухолевые образования тимуса (тимомы, карциномы), кистозные образования средостения, а также аутоиммунные патологии, например миастения гравис, когда консервативное лечение не обеспечивает достаточного эффекта. Цель вмешательства — радикальное удаление патологической ткани с минимальной травматизацией соседних структур и улучшением функционального состояния пациента. К возможным осложнениям операции относятся кровотечение, повреждение крупных сосудов или перикарда, послеоперационные инфекции, плевральные и перикардиальные выпоты, а также нарушения дыхательной функции в раннем

послеоперационном периоде. Минимизация риска осложнений достигается тщательной анатомической подготовкой, правильным выбором доступа и соблюдением принципов хирургической техники.

Удаление кист средостения — это хирургическое вмешательство, направленное на радикальное иссечение доброкачественных кистозных образований, расположенных в различных отделах средостения. Кисты могут формироваться из эпителиальных, бронхогенных, перикардиальных или тератомных структур и часто выявляются случайно при диагностических исследованиях. Несмотря на доброкачественный характер большинства кист, операция показана для предупреждения осложнений: сдавления органов средостения, инфекции, кровотечения, нагноения или малигнизации. Анатомически средостение делится на переднее, среднее и заднее отделы. Кисты могут локализоваться в любом из этих отделов, но чаще всего встречаются в переднем и заднем средостении. Каждая киста имеет тонкую капсулу и может контактировать с перикардом, крупными сосудами, трахеей и пищеводом, что требует предельной аккуратности при хирургическом вмешательстве. Операция может выполняться через переднюю стернотомию, торакотомический доступ или видеоторакоскопическую методику (VATS), в зависимости от размера кисты, её локализации и состояния пациента. После вскрытия средостения хирург аккуратно выделяет кисту, соблюдая целостность капсулы, чтобы предотвратить прорыв содержимого и последующее воспаление плевры или средостения. Киста иссекается полностью, при необходимости выполняется резекция прилегающей соединительной ткани, обеспечивая радикальность вмешательства. Показаниями к удалению кист являются симптомные образования, компрессия органов средостения, подозрение на злокачественность, нагноение, кровотечение в полость кисты, а также профилактическое удаление у молодых пациентов для предотвращения будущих осложнений. Возможные осложнения вмешательства включают кровотечение, повреждение крупных сосудов, перикарда, пищевода или трахеи, формирование плевральных и перикардиальных выпотов, инфицирование и рецидив образования при неполном удалении капсулы. Своевременная диагностика, правильный выбор доступа и аккуратная хирургическая техника позволяют минимизировать риски и обеспечить безопасное выполнение операции.

Биопсия средостения — это диагностическое хирургическое вмешательство, направленное на получение тканевого материала из органов или лимфатических узлов средостения для морфологического и гистологического исследования. Процедура является ключевой при выявлении неопластических, воспалительных или инфекционных процессов в переднем, среднем или заднем средостении. Цель биопсии заключается в установлении точного гистологического диагноза для выбора тактики лечения. Средостение содержит множество жизненно важных структур — сердце, крупные сосуды, трахею, пищевод и лимфатические узлы — поэтому доступ и техника выполнения манипуляции требуют высокой точности.

Существует несколько методов выполнения биопсии:

Торакоскопическая (VATS) биопсия — выполняется через небольшие разрезы с использованием видеокамеры и эндоскопических инструментов. Обеспечивает хорошую визуализацию и позволяет контролировать выделение тканей без повреждения соседних органов. Медиастиноскопическая биопсия — доступ через верхнюю яремную вырезку для получения образцов из переднего и среднего отделов средостения, особенно лимфатических узлов. Чрескожная биопсия под контролем КТ или УЗИ — минимально инвазивная техника с использованием иглы для получения материала из подозрительных образований, преимущественно в переднем или заднем средостении. Процедура начинается с предварительной визуализации и планирования доступа, а также выбора оптимального метода анестезии. Ткани аккуратно выделяются и иссекаются с минимальным травмированием окружающих структур. Полученные образцы направляются на гистологическое исследование, которое позволяет определить характер процесса:

воспалительный, инфекционный, доброкачественный или злокачественный. Показаниями к биопсии являются неопределённые образования средостения, увеличение лимфатических узлов неизвестной этиологии, подозрение на лимфому, метастазы или первичные опухоли средостения. Основные осложнения включают кровотечение, травму крупных сосудов, перикарда, трахеи или пищевода, пневмоторакс, инфицирование и послеоперационную боль. Минимизация рисков достигается тщательным планированием доступа, применением визуального контроля и строгим соблюдением техники проведения процедуры.

Контрольные вопросы :

1. Какие существуют основные виды торакотомии и в каких случаях показан каждый из них?
2. В чём преимущества передней, боковой и заднебоковой торакотомии? Какие осложнения могут возникнуть после каждого вида доступа?
3. Чем отличается полная продольная стернотомия от частичной, и почему этот доступ чаще используется в кардиохирургии?
4. Какие преимущества малоинвазивной видеоторакоскопии (VATS) по сравнению с открытой торакотомией?
5. Назовите основные виды резекций лёгкого и их показания (лобэктомия, сегментэктомия, пневмонэктомия, клиновидная резекция, буллэктомия).
6. Какие заболевания лёгких являются основными показаниями к органосохраняющим операциям (сегментэктомия, клиновидная резекция, буллэктомия)?
7. В каких клинических ситуациях выполняется плевральная пункция и дренирование плевральной полости, и какие осложнения могут возникнуть?
8. Что такое декортикация и плевродез, и при каких состояниях плевры они показаны?
9. Какие показания к тимэктомии и каким образом хирургический доступ определяется размерами и расположением тимуса?
10. Какие методы хирургической диагностики применяются для средостения и в каких случаях показаны удаление кист и биопсия?

Ситуационные задачи :

Задача №1. Пациент 45 лет поступил с жалобами на постоянные боли в области 5-го ребра слева после травмы. На рентгене выявлена хроническая остеомиелитическая полость в теле ребра. Консервативная терапия неэффективна. Какой хирургический метод лечения показан? Каковы основные этапы операции резекции ребра? Какие возможные осложнения могут возникнуть?

Задача №2. Больной 60 лет с сахарным диабетом и хронической обструктивной болезнью легких обратился с жалобами на одышку, боли в грудной клетке, лихорадку. На КТ – массивное скопление жидкости в плевральной полости с признаками эмпиемы. Какие методы хирургического лечения возможны? Какие показания к выполнению декортикации плевры? Как проводится послеоперационное ведение пациента?

Задача №3. Пациент 55 лет, курильщик, обратился с жалобами на кровохарканье. На КТ – периферическая опухоль в верхней доле правого легкого, подозрение на бронхогенный рак. Какой вид оперативного вмешательства показан? Какие этапы операции должны быть выполнены? Какие возможные осложнения после удаления легкого?

Задача №4. Пациент поступил в экстренном порядке с выраженной одышкой, низким АД (90/60 мм рт. ст.), тахикардией. На УЗИ – жидкость в перикарде (тампонада сердца). Какова тактика лечения? Как выполняется пункция перикарда? Какие осложнения могут возникнуть?

Задача №5. У пациента диагностирован констриктивный перикардит. Жалобы на нарастающую одышку, отеки нижних конечностей, слабость. На ЭхоКГ – утолщение перикарда, признаки диастолической дисфункции. Каковы показания к перикардэктомии? Какие основные этапы операции? Какие возможны осложнения?

Задача №6.Пациент доставлен в больницу с колото-резаным ранением в области грудины. Состояние тяжелое, АД 80/50 мм рт. ст., пульс 120 уд/мин. На ЭхоКГ – свободная жидкость

в перикарде. Какие экстренные мероприятия необходимо провести? Как выполняется ушивание раны сердца? Какие меры необходимо принять для профилактики осложнений?

Задача №7. Ребенок 2 лет поступил с жалобами на частые респираторные инфекции, утомляемость. При аускультации – систоло-диастолический шум в области левой подключичной артерии. На ЭхоКГ – незаращенный артериальный проток. Какие методы хирургического лечения возможны? Какие хирургические доступы используются? Какие осложнения могут возникнуть?

Задача №8.Пациент 58 лет жалуется на дисфагию и резкое снижение массы тела. На ФГДС – стенозирующая опухоль средней трети пищевода. Какой метод хирургического лечения предпочтителен? Каковы основные этапы резекции пищевода? Какие методы реконструкции пищевода существуют?

Задача №9. Пациент с закрытой травмой грудной клетки после ДТП поступил с одышкой, выраженной подкожной эмфиземой. На рентгене – массивный гемоторакс справа. Какой доступ используется для торакотомии? Какие этапы операции при травматическом гемотораксе? Как проводится послеоперационное ведение?

Задача №10. Пациент 50 лет с опухолью пищеводно-желудочного перехода. Диагностировано прорастание опухоли в заднее средостение. В каких случаях применяется тораколапаротомия? Каковы особенности выполнения операции? Какие осложнения возможны?

Тестовые вопросы :

1. Какой доступ обеспечивает лучший обзор переднего средостения и сердца?
А. Боковая торакотомия
Б. Заднебоковая торакотомия
В. Передняя торакотомия
Г. Частичная стернотомия
2. Какая торакотомия чаще применяется при резекции верхней доли лёгкого?
А. Передняя
Б. Боковая
В. Заднебоковая
Г. Полная стернотомия
3. Основное преимущество передней торакотомии:
А. Минимальная травма мышц
Б. Широкий обзор переднего средостения
В. Быстрое восстановление после операции
Г. Возможность удаления тимуса
4. Какой вид стернотомии выполняется от яремной вырезки до мечевидного отростка?
А. Частичная стернотомия
Б. Боковая стернотомия
В. Полная продольная стернотомия
Г. Заднебоковая
5. Частичная стернотомия чаще применяется при:
А. Протезировании аортального клапана
Б. Удалении всего сердца
В. Лобэктомии
Г. Плевродезе
6. Основное преимущество VATS по сравнению с открытой торакотомией:
А. Лучшая визуализация
Б. Меньше болевой синдром
В. Возможность резекции всех долей лёгкого
Г. Требует стернотомии
7. Что является показанием к заднебоковой торакотомии?
А. Тимэктомия

Б. Удаление нижней доли лёгкого
В. Биопсия переднего средостения
Г. Полная стернотомия
8. Какой из доступов наиболее травматичен?
А. Передняя торакотомия
Б. Боковая
В. Заднебоковая
Г. VATS
9. Основной риск после полной стернотомии:
А. Пневмоторакс
Б. Инфекция раны грудины
В. Спонтанный гемоторакс
Г. Ателектаз средней доли
10. Полная стернотомия обеспечивает:
А. Минимальное восстановление
Б. Ограниченный доступ к корню лёгкого
В. Широкий доступ к сердцу и аорте
Г. Лечение буллёзной эмфиземы
11. Лобэктомия — это:
А. Удаление доли лёгкого
Б. Удаление сегмента лёгкого
В. Удаление всей лёгочной паренхимы
Г. Клиновидная резекция
12. Сегментэктомия позволяет:
А. Радикально удалить всю лёгочную долю
Б. Удалить отдельный бронхолёгочный сегмент
В. Лечить пневмоторакс
Г. Выполнить плевродез
13. Пневмонэктомия показана при:
А. Малых периферических опухолях
Б. Центральных опухолях с вовлечением главного бронха
В. Буллёзной эмфиземе
Г. Локализованном абсцессе
14. Клиновидная резекция выполняется для:
А. Удаления всей доли
Б. Удаления отдельного сегмента
В. Удаления небольшого участка паренхимы
Г. Тимэктомии
15. Буллэктомия применяется при:
А. Опухолях лёгкого
Б. Гигантских буллах и рецидивирующем пневмотораксе
В. Лобэктомии
Г. Сегментэктомии
16. Показание к лобэктомии:
А. Гигантская булла
Б. Центральный опухолевый очаг
В. Малый периферический метастаз
Г. Плевродез
17. При каких состояниях показаны органосохраняющие операции лёгкого (сегментэктомия, клиновидная резекция)?
А. Центральная опухоль
Б. Локализованная периферическая патология

В. Тимома
Г. Хронический гемоторакс
18. Какая операция обеспечивает максимальное сохранение дыхательной поверхности?
А. Лобэктомия
Б. Пневмонэктомия
В. Сегментэктомия
Г. Декортикация
19. Основное осложнение после пневмонэктомии:
А. Пролонгированная утечка воздуха
Б. Инфекция плевральной полости
В. Несостоятельность культи бронха
Г. Все перечисленные
20. При каких заболеваниях показана клиновидная резекция?
А. Доброкачественные опухоли, метастазы, абсцесс
Б. Тимома
В. Полная долевая резекция
Г. Эмпиема
21. Плевральная пункция проводится для:
А. Удаления опухоли лёгкого
Б. Диагностики и удаления жидкости или воздуха
В. Удаления тимуса
Г. Лобэктомии
22. Дренирование плевральной полости применяется при:
А. Плевродезе
Б. Пневмотораксе, гемотораксе, эмпиеме
В. Тимэктомии
Г. Сегментэктомии
23. Декортикация показана при:
А. Острых пневмониях
Б. Хронических ограничивающих процессах плевры
В. Буллёзной эмфиземе
Г. Плевродезе
24. Плевродез заключается в:
А. Удалении тимуса
Б. Сращении листков плевры для закрытия плевральной полости
В. Резекции сегмента лёгкого
Г. Лобэктомии
25. Основной показанием для плевродеза является:
А. Рецидивирующий пневмоторакс
Б. Лобэктомия
В. Тимэктомия
Г. Сегментэктомия
26. Возможное осложнение дренирования плевральной полости:
А. Несостоятельность культи бронха
Б. Повреждение лёгкого, кровотечение, инфицирование
В. Тимома
Г. Сегментэктомия
27. При эмпиеме плевры предпочтительна:
А. Плевральная пункция
Б. Дренирование и декортикация
В. Сегментэктомия
Г. Пневмонэктомия

28. Основная цель декортикации:
А. Удаление булл
Б. Устранение фиброзной оболочки и восстановление расправления лёгкого
В. Лобэктомия
Г. Тимэктомия
29. Химический плевродез выполняется с помощью:
А. Механического рассечения плевры
Б. Введения раздражающих веществ (тальк, доксициклин)
В. Удаления тимуса
Г. Плевральной пункции
30.После плевродеза:
А. Образуется спайка между листками плевры
Б. Удаляется сегмент лёгкого
В. Выполняется лобэктомия
Г. Осуществляется VATS
31. Тимэктомия — это удаление:
А. Лимфатических узлов
Б. Тимуса
В. Лёгочной доли
Г. Плевральной жидкости
32. Основное показание к тимэктомии при миастении гравис:
А. Локализованная булла
Б. Опухоль тимуса
В. Радикальное улучшение неврологической симптоматики
Г. Плевродез
33. Удаление кист средостения показано при:
А. Симптомных кистах, компрессии органов, нагноении
Б. Пневмотораксе
В. Лобэктомии
Г. Тимэктомии
34. Биопсия средостения выполняется для:
А. Удаления всей лёгочной доли
Б. Получения ткани для морфологического исследования
В. Дренирования плевры
Г. Плевродеза
35. Через какой доступ чаще выполняется медиастиноскопическая биопсия?
А. Верхняя яремная вырезка
Б. Передняя торакотомия
В. Боковая торакотомия
Г. Заднебоковая торакотомия
36. Основная цель удаления кист средостения:
А. Предупреждение осложнений и компрессии органов
Б. Дренирование жидкости
В. Сегментэктомия
Г. Плевродез
37. Показанием к биопсии лимфатических узлов средостения является:
А. Увеличение узлов неизвестной этиологии
Б. Тимэктомия
В. Буллэктомия
Г. Декортикация
38. При удалении кист средостения важно:
А. Сохранить целостность капсулы

Б. Выполнить плевродез
В. Иссекать всю лёгочную долю
Г. Сделать клиновидную резекцию
39. VATS в средостении позволяет:
А. Минимизировать травму, получить биопсию, удалить кисту
Б. Только лобэктомию
В. Только пневмонэктомию
Г. Выполнить стернотомию
40. Основное осложнение биопсии средостения:
А. Инфекция, кровотечение, травма сосудов или перикарда
Б. Буллэктомия
В. Сегментэктомия
Г. Пневмонэктомия
41. При каком доступе проводят операцию на верхней доле лёгкого минимально инвазивно?
А. Передняя торакотомия
Б. VATS
В. Полная стернотомия
Г. Заднебоковая торакотомия
42. Основной метод лечения гигантских булл:
А. Пневмонэктомия
Б. Лобэктомия
В. Буллэктомия
Г. Декортикация
43. При хронической эмпиеме плевры показано:
А. Плевральная пункция
Б. Декортикация
В. Сегментэктомия
Г. Тимэктомия
44. При рецидивирующем пневмотораксе у молодого пациента выполняется:
А. Полная стернотомия
Б. Плевродез
В. Пневмонэктомия
Г. Тимэктомия
45. При абсцессе лёгкого предпочтительна:
А. Клиновидная резекция
Б. Пневмонэктомия
В. Сегментэктомия
Г. Лобэктомия
46. Основное преимущество VATS в сравнении с открытой торакотомией:
А. Быстрое восстановление и меньшая боль
Б. Возможность удаления всей лёгочной доли
В. Лечение миастении
Г. Удаление средостенных кист
47. Главный риск пневмонэктомии:
А. Утечка воздуха и несостоятельность культи бронха
Б. Дренирование плевры
В. Плевродез
Г. Биопсия
48. Для диагностики неопределённых образований средостения применяется:
А. Лобэктомия
Б. Биопсия
В. Декортикация

Г. Клиновидная резекция
49. Дренаж плевральной полости необходим для:
А. Удаления воздуха или жидкости после операции или при пневмотораксе
Б. Тимэктомии
В. Сегментэктомии
Г. Буллэктомии
50. Основной принцип органосохраняющих операций лёгких:
А. Полное удаление лёгкого
Б. Максимальное сохранение здоровой паренхимы
В. Только диагностическая цель
Г. Удаление плевральной жидкости
Ответы : 1-В, 2-Б, 3-Б, 4-В, 5-А, 6-Б, 7-Б, 8-В, 9-Б, 10-В, 11-А, 12-Б, 13-Б, 14-В, 15-Б, 16-Б, 17-Б, 18-В, 19-Г, 20-А, 21-Б, 22-Б, 23-Б, 24-Б, 25-А, 26-Б, 27-Б, 28-Б, 29-Б, 30-А, 31-Б, 32-В, 33-А, 34-Б, 35-А, 36-А, 37-А, 38-А, 39-А, 40-А, 41-Б, 42-В, 43-Б, 44-Б, 45-Г, 46-А, 47-А, 48-Б, 49-А, 50-Б

Практическое занятие №7

Тема : Оперативные вмешательства на передней брюшной стенке и органах верхнего этажа брюшной полости .

Цель занятия : ознакомить студентов с принципами и методикой проведения оперативных вмешательств на передней брюшной стенке и органах верхнего этажа брюшной полости, развить умение выбирать рациональный доступ, определять последовательность хирургических этапов, безопасно использовать инструментарий и правильно накладывать швы с минимизацией травматизации тканей.

Студент должен знать :

принципы хирургических вмешательств;

хирургические доступы к органам верхнего этажа брюшной полости;

виды операций на желудке , желчном пузыре , желчных путях, печени и поджелудочной железе;

Студент должен уметь :

проводить прокол живота ,

дренирование сальниковой сумки .

Студент должен владеть :

техникой операций при врожденных;

скользящих и ущемленных грыжах;

техникой ушивания перфоративной язвы желудка , чревосечения , холецистэктомии, холецистостомии , спленэктомии .

Материальные принадлежности : атласы по анатомии и оперативной хирургии , презентация , плакаты по оперативной хирургии , тренажеры для операций , хирургические инструменты , шовный материал и фиксаторы .

План занятия :

Разбор темы по учебным вопросам :

1. Хирургические разрезы передней брюшной стенки.
2. Операции при грыжах передней брюшной стенки.
3. Операции на желудке.
4. Операции на печени и желчных путях.
5. Дренирование брюшной полости.

Самостоятельная работа студентов .

1.Операции на селезёнке.
2.Анатомо-хирургическое обоснование подреберного доступа (разрез Кохера).
3.Треугольник Кало и его значение при холецистэктомии.

Хирургические разрезы передней брюшной стенки.

Основные оперативные доступы

Срединная лапаротомия- является одним из наиболее распространённых и универсальных хирургических доступов к органам брюшной полости. Данный оперативный разрез выполняется по белой линии живота (linea alba) и обеспечивает широкий доступ как к органам верхнего, так и нижнего этажа брюшной полости. Благодаря особенностям анатомического строения белой линии живота, в которой отсутствуют крупные сосуды и нервы, данный доступ считается относительно безопасным и технически удобным для хирурга.



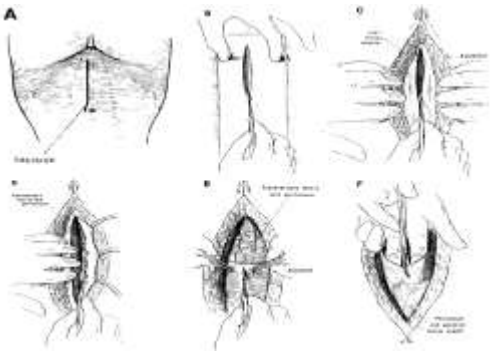

Разрез при срединной лапаротомии проводится строго по средней линии живота, начиная от мечевидного отростка грудины и, при необходимости, продолжаясь до пупка или лонного сочленения. В зависимости от цели оперативного вмешательства различают верхнюю, нижнюю и тотальную срединную лапаротомию. Верхняя срединная лапаротомия чаще применяется для операций на органах верхнего этажа брюшной полости, таких как желудок, печень, желчный пузырь, двенадцатиперстная кишка и поджелудочная железа. Нижняя срединная лапаротомия используется при операциях на органах малого таза и нижнего этажа брюшной полости, а полная срединная лапаротомия обеспечивает доступ ко всей брюшной полости и применяется при обширных оперативных вмешательствах или экстренных состояниях. Техника выполнения срединной лапаротомии основана на последовательном рассечении слоёв передней брюшной стенки. После обработки операционного поля производится кожный разрез по средней линии живота. Затем рассекается подкожная жировая клетчатка и обнажается белая линия живота. Далее выполняется продольное рассечение апоневроза по ходу белой линии, после чего осторожно вскрывается предбрюшинная клетчатка и париетальная брюшина. После вскрытия брюшной полости осуществляется ревизия внутренних органов и выполнение основного этапа операции. Одним из важных преимуществ срединной лапаротомии является минимальная травматизация мышц передней брюшной стенки, поскольку разрез проходит между прямыми мышцами живота, не повреждая их мышечные волокна. Кроме того, данный доступ обеспечивает быстрое вскрытие брюшной полости, хорошую визуализацию органов и возможность при необходимости расширить операционное поле вверх или вниз. Однако, несмотря на перечисленные преимущества, срединная лапаротомия имеет и определённые недостатки. В послеоперационном периоде существует риск развития послеоперационных вентральных грыж вследствие относительно слабой прочности белой линии живота. Также возможно образование послеоперационных рубцов и спаечного процесса в брюшной полости.

Парамедианный доступ представляет собой один из хирургических разрезов передней брюшной стенки, который проводится параллельно средней линии живота на расстоянии приблизительно 2–3 см латеральнее белой линии. Данный доступ применяется для операций на органах брюшной полости и обеспечивает хороший обзор операционного поля при относительном сохранении прочности передней брюшной стенки. Техника выполнения парамедианного доступа включает последовательное рассечение анатомических слоёв. После выполнения кожного разреза и рассечения подкожной жировой клетчатки хирург обнажает передний листок влагалища прямой мышцы живота.

Далее производится его продольное рассечение, после чего прямая мышца живота тупо смещается латерально. Затем вскрывается задний листок влагалища прямой мышцы и париетальная брюшина, что обеспечивает доступ в брюшную полость.

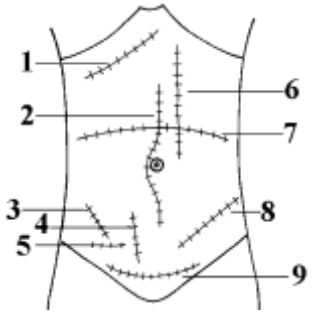

1.Разрез Кохера, 2. Срединный разрез, 3. Разрез Мак-Бурнея, 4. Разрез Бэттла, 5. Разрез Ланца, 6. Парамедианный разрез, 7. Поперечный разрез, 8. Разрез Резерфорда–Моррисона, 9. Разрез Пфанненштиля.

Анатомической особенностью данного доступа является то, что мышечные волокна прямой мышцы живота не пересекаются, а лишь смещаются в сторону, что способствует лучшему сохранению функции мышц. По сравнению со срединной лапаротомией данный доступ обеспечивает более прочное закрытие раны и снижает риск развития послеоперационных вентральных грыж. Однако техника выполнения парамедианного доступа является более сложной и требует большего времени для выполнения.

Косые разрезы передней брюшной стенки применяются в абдоминальной хирургии для обеспечения доступа к определённым анатомическим областям брюшной полости. Эти разрезы выполняются по направлению мышечных волокон наружной косой мышцы живота, что способствует меньшему повреждению мышечных структур и снижает травматичность операции. При выполнении косого разреза кожа и подкожная клетчатка рассекаются по выбранной линии доступа, после чего последовательно вскрываются апоневроз наружной косой мышцы живота и мышечные слои передней брюшной стенки. Далее производится вскрытие поперечной фасции и париетальной брюшины. Одним из преимуществ косых разрезов является возможность проведения доступа с учётом анатомических особенностей конкретной области, что обеспечивает хороший обзор операционного поля. Кроме того, ориентация разреза по направлению мышечных волокон способствует лучшему заживлению тканей и уменьшает вероятность послеоперационных осложнений.

Поперечные разрезы передней брюшной стенки широко применяются в абдоминальной хирургии, особенно при операциях на органах верхнего и нижнего этажей брюшной полости. Такие разрезы выполняются поперечно относительно средней линии живота и могут проходить через прямые мышцы живота или между ними.

Техника выполнения поперечного разреза включает рассечение кожи, подкожной клетчатки и апоневротических структур передней брюшной стенки. В зависимости от уровня доступа могут пересекаться прямые мышцы живота или осуществляться их частичное расслоение. После вскрытия поперечной фасции производится рассечение париетальной брюшины и вход в брюшную полость. Преимуществом поперечных разрезов является их хорошее косметическое значение и меньшая вероятность формирования послеоперационных грыж. Кроме того, такие разрезы обеспечивают достаточный обзор операционного поля и относительно равномерное распределение натяжения тканей при ушивании раны.

Подреберный разрез (разрез Кохера)

Подреберный разрез, известный как разрез Кохера, является одним из наиболее распространённых доступов к органам верхнего этажа брюшной полости. Он проводится параллельно правой реберной дуге на расстоянии примерно 2–3 см ниже неё и широко применяется при операциях на печени, желчном пузыре, желчных протоках и двенадцатиперстной кишке. При выполнении разреза кожа и подкожная клетчатка рассекаются по линии разреза, после чего последовательно вскрываются апоневрозы и мышечные слои передней брюшной стенки. Далее осуществляется рассечение поперечной фасции и париетальной брюшины, что обеспечивает доступ к органам правого подреберья.

Подреберный доступ обеспечивает хороший обзор печени и желчного пузыря, что делает его особенно удобным при выполнении холецистэктомии и других операций на гепатобилиарной системе. К преимуществам данного разреза относится также его анатомическая обоснованность и относительно небольшая травматичность.

Разрез по Пфанненштилю представляет собой поперечный надлобковый хирургический доступ, который широко используется в гинекологии, акушерстве и некоторых видах абдоминальной хирургии. Разрез проводится в надлобковой области на 2–3 см выше лобкового симфиза и обычно имеет слегка дугообразную форму. После выполнения кожного разреза рассекается подкожная клетчатка и обнажается апоневроз прямых мышц живота. Затем производится поперечное рассечение апоневроза, после чего прямые мышцы живота тупо разводятся в стороны без пересечения их волокон. Далее вскрываются поперечная фасция и париетальная брюшина. Основным преимуществом разреза по Пфанненштилю является его хороший косметический результат, поскольку послеоперационный рубец располагается в естественной кожной складке. Кроме того, данный доступ характеризуется относительно низким риском послеоперационных грыж и хорошей прочностью передней брюшной стенки после заживления. Благодаря этим особенностям разрез Пфанненштиля широко применяется при операциях на органах малого таза.

Операции при грыжах передней брюшной стенки

Грыжи передней брюшной стенки являются одной из наиболее распространённых патологий в абдоминальной хирургии. Они представляют собой патологическое выпячивание внутренних органов или их частей через врождённые или приобретённые дефекты мышечно-апоневротического слоя брюшной стенки при сохранении или нарушении целостности брюшины. Основным методом лечения грыж является хирургическое вмешательство, целью которого является устранение грыжевого выпячивания, ликвидация грыжевых ворот и восстановление анатомической прочности передней брюшной стенки.

Пупочная грыжа. Пупочная грыжа представляет собой выпячивание органов брюшной полости через расширенное пупочное кольцо. Чаще всего содержимым грыжевого мешка являются петли тонкой кишки или сальник. Данная патология может встречаться как у детей, так и у взрослых, однако у взрослых она чаще связана с повышением внутрибрюшного давления, ожирением, беременностью или ослаблением мышечно-апоневротических структур передней брюшной стенки. Оперативное лечение

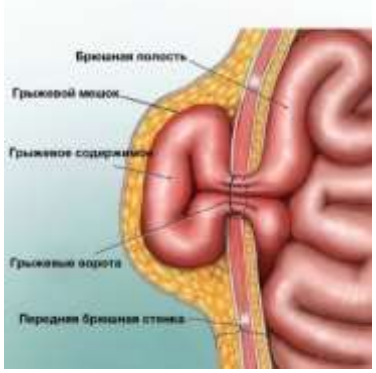

пупочной грыжи заключается в выполнении герниопластики. После обработки операционного поля производится кожный разрез в области пупка. Далее выделяется и вскрывается грыжевой мешок, содержимое которого вправляется в брюшную полость. Грыжевой мешок иссекается, после чего производится пластика грыжевых ворот с использованием различных методов укрепления передней брюшной стенки.

Грыжа белой линии живота образуется вследствие расхождения волокон апоневрозов прямых мышц живота в области белой линии. Чаще всего такие грыжи локализуются в надпупочной области и называются эпигастральными. Через образовавшийся дефект могут выпячиваться предбрюшинная клетчатка, сальник или петли кишечника. Клинически грыжа белой линии живота проявляется небольшим плотным выпячиванием по средней линии живота, которое может сопровождаться болевыми ощущениями, особенно при физическом напряжении. Хирургическое лечение включает

выделение и удаление грыжевого мешка, вправление его содержимого и закрытие дефекта апоневроза с помощью различных методов пластики передней брюшной стенки.

Послеоперационные вентральные грыжи возникают в области ранее выполненных хирургических разрезов вследствие несостоятельности рубца передней брюшной стенки. Основными причинами их формирования являются инфекционные осложнения раны, нарушение техники ушивания апоневроза, повышенное внутрибрюшное давление, ожирение и тяжелые физические нагрузки в раннем послеоперационном периоде. Оперативное лечение послеоперационных грыж является более сложным, поскольку сопровождается выраженными рубцовыми изменениями тканей. Во время операции производится рассечение рубца, выделение грыжевого мешка и его удаление. После вправления содержимого брюшной полости выполняется пластика дефекта передней брюшной стенки с использованием различных хирургических методов.

Основные методы пластики грыж.

Пластика по Сапежко является одним из классических методов герниопластики, применяемых преимущественно при пупочных грыжах и грыжах белой линии живота. Суть данного метода заключается в послойном ушивании апоневротических структур передней брюшной стенки с наложением дупликатуры апоневроза. После удаления грыжевого мешка и вправления его содержимого края апоневроза сближаются и накладываются друг на друга, формируя двойной слой тканей, который укрепляет переднюю брюшную стенку. Такой способ позволяет увеличить прочность области грыжевых ворот, однако относится к так называемым натяжным методам пластики, поскольку сопровождается определённым натяжением тканей.

Пластика по Мейо представляет собой один из наиболее известных методов натяжной герниопластики, применяемый преимущественно при пупочных грыжах. Основной принцип метода заключается в создании так называемой «дупликатуры» апоневроза, при которой один край апоневротической пластинки накладывается на другой в виде перекрытия.



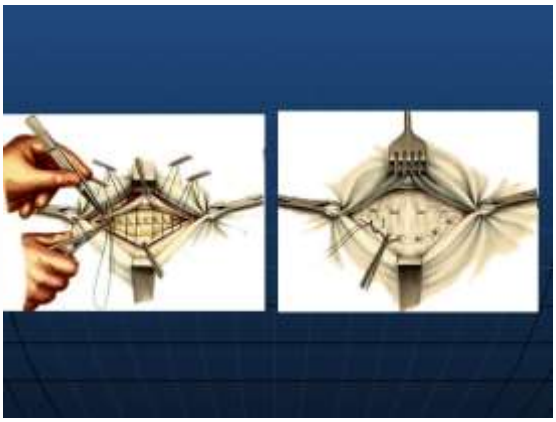

После удаления грыжевого мешка края апоневроза прошиваются таким образом, чтобы верхний лоскут апоневроза накладывался на нижний, создавая прочное укрепление передней брюшной стенки. Такой способ значительно усиливает область пупочного кольца и снижает вероятность рецидива грыжи.

Ненатяжная пластика с использованием сетчатых имплантов. Современным направлением в лечении грыж передней брюшной стенки является применение ненатяжной герниопластики с использованием синтетических сетчатых имплантов. Данный метод основан на укреплении дефекта брюшной стенки с помощью специальной полимерной сетки, которая фиксируется к окружающим тканям. После выделения и удаления грыжевого мешка сетчатый имплант устанавливается поверх или под апоневрозом, перекрывая грыжевые ворота и создавая прочный каркас для укрепления тканей. Со временем происходит прорастание соединительной ткани через структуру сетки, что обеспечивает надёжное укрепление передней брюшной стенки. Основным преимуществом данного метода является отсутствие натяжения собственных тканей пациента, что

значительно снижает риск рецидива грыжи и послеоперационных осложнений. В настоящее время ненатяжная герниопластика считается «золотым стандартом» лечения большинства вентральных грыж.

Операции на желудке. Желудок является важным органом пищеварительной системы, выполняющим функции накопления, механической и химической обработки пищи. Хирургические вмешательства на желудке проводятся при различных заболеваниях, включая язвенную болезнь, опухоли желудка, рубцовые стенозы привратника, осложнения язвенной болезни и травматические повреждения. Для выполнения операций на желудке обычно используются доступы к органам верхнего этажа брюшной полости, наиболее распространённым из которых является верхняя срединная лапаротомия. Основными видами оперативных вмешательств на желудке являются гастротомия, резекция желудка, гастроэнтероанастомоз и пилоропластика.

Гастротомия представляет собой хирургическое вскрытие просвета желудка с диагностической или лечебной целью. Данная операция применяется для удаления инородных тел, остановки кровотечения, удаления опухолевых образований, а также при выполнении некоторых реконструктивных операций на желудке.



После выполнения лапаротомии желудок выводится в операционную рану и фиксируется. Разрез обычно выполняется на передней стенке желудка в области тела или антрального отдела, что обеспечивает удобный доступ к его полости. После вскрытия просвета желудка выполняются необходимые лечебные манипуляции. Завершающим этапом операции является послойное ушивание стенки желудка, которое обычно выполняется двухрядными швами для обеспечения герметичности и предотвращения утечки желудочного содержимого.

Резекция желудка представляет собой хирургическое удаление части желудка. Данная операция выполняется при язвенной болезни, осложнённой кровотечением или стенозом, а также при злокачественных новообразованиях желудка. В зависимости от объёма удаляемой части органа различают дистальную, проксимальную и субтотальную резекцию желудка. Во время операции производится мобилизация желудка с перевязкой питающих сосудов. После этого поражённая часть желудка иссекается. Для восстановления непрерывности желудочно-кишечного тракта формируется анастомоз между оставшейся частью желудка и тонкой кишкой или двенадцатиперстной кишкой. Наиболее известными вариантами реконструкции являются операции по Бильрот I и Бильрот II.

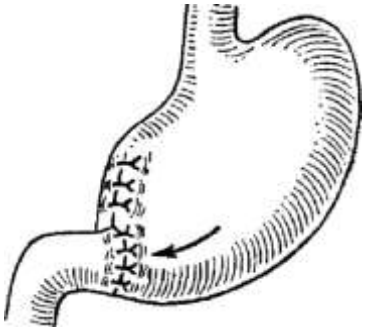



Резекция желудка является сложным хирургическим вмешательством, требующим тщательного соблюдения анатомических ориентиров и надежного формирования анастомоза.

Гастроэнтероанастомоз представляет собой хирургическое соединение желудка с тонкой кишкой, чаще всего с тощей кишкой. Данная операция выполняется для обеспечения обходного пути прохождения пищи при нарушении проходимости привратника или двенадцатиперстной кишки. После мобилизации желудка и соответствующего участка тонкой кишки формируется отверстие в стенке желудка и в стенке кишки.

Затем накладывается анастомоз, который может быть выполнен различными способами: бок в бок, конец в бок или конец в конец. После формирования анастомоза проверяется его герметичность и проходимость. Гастроэнтероанастомоз широко применяется при опухолях желудка, рубцовых стенозах привратника и некоторых формах язвенной болезни.

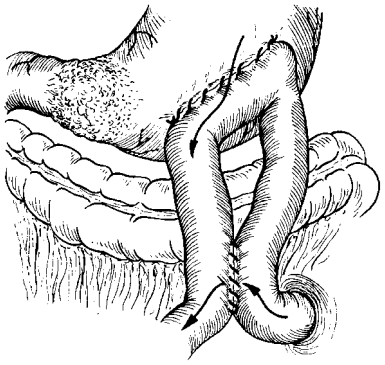

Пилоропластика представляет собой хирургическое вмешательство, направленное на расширение просвета привратника желудка и улучшение эвакуации его содержимого в двенадцатиперстную кишку. Операция применяется при рубцовом стенозе привратника, осложнениях язвенной болезни и нарушении моторно-эвакуаторной функции желудка. Наиболее распространённым вариантом данной операции является пилоропластика по Гейнеке—Микуличу. При выполнении операции производится продольное рассечение стенки привратника и начального отдела двенадцатиперстной кишки. Затем разрез ушивается в поперечном направлении, что приводит к расширению просвета пилорического канала. Пилоропластика позволяет восстановить нормальный пассаж пищи из желудка в двенадцатиперстную кишку и часто сочетается с другими хирургическими вмешательствами на желудке, например с ваготомией.

Операции на печени и желчных путях

Печень и желчные пути играют важную роль в пищеварении, обмене веществ и детоксикации организма. Хирургические вмешательства на этих органах проводятся при различных патологических состояниях, включая желчнокаменную болезнь, воспалительные процессы, травмы, опухоли и обструкцию желчных протоков. Для доступа к печени и желчному пузырю чаще всего используются подреберные разрезы, верхняя срединная лапаротомия или комбинированные доступы. Основными оперативными вмешательствами на печени и желчных путях являются холецистэктомия, холецистостомия, резекция печени и дренирование желчных протоков.

Холецистэктомия представляет собой хирургическое удаление желчного пузыря. Данная операция является основным методом лечения желчнокаменной болезни, хронического и острого холецистита, а также некоторых опухолевых заболеваний желчного пузыря. Во время операции после вскрытия брюшной полости производится выделение

желчного пузыря из его ложа на висцеральной поверхности печени. Важным этапом операции является идентификация анатомических структур так называемого треугольника Кало, в пределах которого располагаются пузырный проток и пузырная артерия.

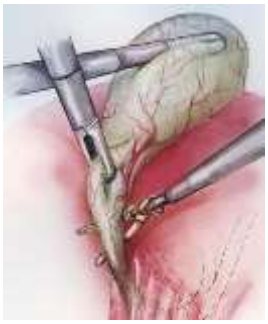



После их выделения и перевязки желчный пузырь отделяется от печени и удаляется. Завершающим этапом операции является контроль гемостаза и при необходимости установка дренажа в подпечёночное пространство. В современной хирургии холецистэктомия часто выполняется лапароскопическим методом, однако в ряде случаев применяется и открытая операция.

Дренирование желчных путей представляет собой хирургическую процедуру, направленную на восстановление оттока желчи из желчных протоков. Данная операция выполняется при обструкции желчных путей камнями, опухолями или воспалительными изменениями.

Одним из распространённых методов является дренирование общего желчного протока после его вскрытия (холедохотомии). После удаления конкрементов или устранения причины обструкции в просвет протока устанавливается специальный дренаж, чаще всего Т-образная трубка.



Она обеспечивает отток желчи наружу и одновременно предотвращает сужение желчного протока в послеоперационном периоде. Дренирование желчных путей позволяет снизить давление в билиарной системе, предупредить развитие желчного перитонита и создать условия для восстановления нормальной проходимости желчных протоков.

Холецистостомия представляет собой хирургическое вмешательство, при котором создаётся искусственное отверстие в желчном пузыре с целью его дренирования. Данная операция применяется в случаях тяжёлого воспалительного процесса, когда выполнение холецистэктомии сопряжено с высоким риском для пациента. После вскрытия брюшной полости желчный пузырь выводится в операционную рану и фиксируется. Затем производится его вскрытие, удаление содержимого и введение дренажной трубки. Дренаж фиксируется к стенке желчного пузыря и выводится наружу через переднюю брюшную стенку. Это позволяет обеспечить отток желчи и уменьшить воспалительный процесс. Холецистостомия часто рассматривается как временная мера, после стабилизации состояния пациента может быть выполнена радикальная операция — удаление желчного пузыря.

Резекция печени представляет собой хирургическое удаление части печени. Данное вмешательство применяется при опухолях печени, кистах, травматических повреждениях, а также при некоторых паразитарных заболеваниях. Современные методы хирургии печени основаны на сегментарном строении органа, что позволяет удалять поражённые участки с максимальным сохранением функционирующей паренхимы. Во время операции производится мобилизация печени и выделение сосудистых структур, питающих соответствующий сегмент или долю органа. После перевязки сосудов и желчных протоков

выполняется пересечение печёночной ткани по намеченной линии резекции. Особое внимание уделяется тщательному гемостазу, поскольку печень имеет богатое кровоснабжение. Резекция печени является технически сложной операцией и требует глубокого знания анатомии печени, особенно её сегментарного строения и расположения сосудов.

Операции на селезёнке. Селезёнка — важный лимфоидный и кроветворный орган, участвующий в фильтрации крови, иммунном ответе и разрушении старых форменных элементов крови. Хирургические вмешательства на селезёнке выполняются при травмах, кровотечениях, опухолях, кистах, гиперспленизме и некоторых гематологических заболеваниях. Основной операцией является спленэктомия — удаление селезёнки.

Спленэктомия может выполняться открытым доступом через левосторонний подреберный разрез или лапароскопическим методом. Выбор доступа зависит от состояния пациента, размеров селезёнки и характера патологии. При открытой спленэктомии разрез кожи и подкожной клетчатки проводится под левым реберным краем. Далее рассекаются апоневрозы и мышечные слои передней брюшной стенки, вскрывается брюшина, и селезёнка мобилизуется. Особое внимание уделяется выделению и перевязке сосудов селезёнки: селезёночной артерии и вены, которые питают орган. После перевязки сосудов селезёнка иссекается, и область оставшейся ложи тщательно гемостазируется. Лапароскопическая спленэктомия выполняется через несколько небольших портов с использованием видеонаблюдения. Преимуществом метода является меньшая травматичность, более короткий послеоперационный период и лучший косметический результат. Удаление селезёнки приводит к нарушению некоторых функций иммунной системы, поэтому пациентам после спленэктомии показана вакцинация

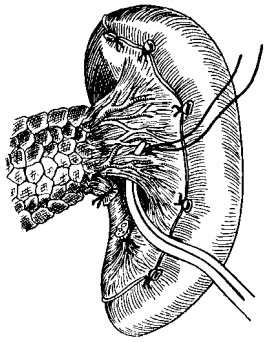

Против пневмококковой, менингококковой и гемофильной инфекции, а также профилактика септических осложнений. Спленэктомия является сложной операцией, требующей тщательного знания топографической анатомии органа и соседних структур — желудка, поджелудочной железы, диафрагмы и левой почки, а также умения контролировать кровотечение.

Дренирование брюшной полости является важной хирургической процедурой, направленной на удаление патологических жидкостей и предотвращение осложнений после травм или операций на органах брюшной полости. Основная цель этой процедуры заключается в обеспечении свободного оттока крови, гноя, желчи или панкреатического сока, что позволяет снизить воспалительную реакцию, предотвратить образование абсцессов и перитонита, а также облегчить контроль за состоянием пациента в послеоперационном периоде. Показания к дренированию возникают в тех ситуациях, когда в брюшной полости присутствует инфицированная жидкость, при острых и послеоперационных кровотечениях, а также после вмешательств на органах с высоким риском выделения жидкости, таких как печень, поджелудочная железа или желчные пути. Иногда дренирование выполняют при наличии желчных или панкреатических свищей или в профилактических целях, если операция была обширной и существует высокий риск скопления жидкости. В таких случаях своевременное удаление жидкости позволяет предупредить тяжелые осложнения, такие как перитонит или сепсис. Выбор дренажа определяется характером жидкости и локализацией патологического очага. Для пассивного удаления серозной или кровянистой жидкости применяются гибкие трубки, которые могут выводиться наружу или подключаться к вакуумной системе. При необходимости более активного удаления используют дренажи с присоединением к аспирации, создавая

отрицательное давление, что особенно важно при вязком или гнойном содержимом. Иногда применяют перфорированные трубки, которые позволяют равномерно удалять жидкость из обширной полости. Расположение дренажа подбирается

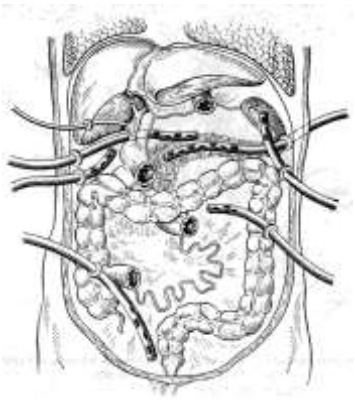

таким образом, чтобы максимально эффективно удалять жидкость из очага патологического процесса. После операций на печени и желчных путях дренаж обычно располагается в подпечёночном пространстве, что обеспечивает отток желчи и серозной жидкости. При вмешательствах на поджелудочной железе или при панкреатических свищах дренаж размещают в забрюшинной области, чтобы предотвратить скопление панкреатического секрета.

В нижних отделах брюшной полости, в том числе в малом тазу, дренаж помогает удалять жидкость после перитонитов или операций на органах таза. При необходимости удаления жидкости из боковых отделов брюшной полости дренаж располагают в правой или левой подвздошной области. После установки дренажа хирург тщательно контролирует объём и характер выделяемой жидкости, промывает трубку при необходимости и оценивает эффективность дренирования. Дренаж снимают только тогда, когда достигается цель процедуры, что позволяет предотвратить застой жидкости и снизить риск послеоперационных осложнений. Такой подход обеспечивает безопасность пациента, способствует скорейшему восстановлению и позволяет врачу своевременно реагировать на возможные изменения в послеоперационном периоде.

Контрольные вопросы

1. Какие основные анатомические ориентиры используются при выполнении срединной лапаротомии и почему этот доступ считается универсальным?
2. Чем парамедианный доступ отличается от срединной лапаротомии и в каких случаях его предпочтительно использовать?
3. Назовите основные виды грыж передней брюшной стенки и кратко охарактеризуйте их особенности.
4. В чем принцип пластики по Сапежко и Мейо, и чем они отличаются от ненатяжной пластики сеткой?
5. Какие показания существуют для гастротомии, и какие основные этапы операции необходимо соблюдать?
6. Какие виды резекции желудка существуют и как выбирается способ восстановления пищеварительного тракта после удаления части желудка?
7. Какие операции выполняются на печени и желчных путях при обструкции желчных протоков и при гнойном холецистите?
8. В чем заключается техника дренирования брюшной полости и как подбираются места установки дренажа?
9. Какие осложнения могут возникнуть после спленэктомии, и какие профилактические меры необходимо применять?
10. Какие преимущества и недостатки имеют подреберные и торакоабдоминальные доступы при операциях на органах верхнего этажа брюшной полости?

Ситуационные задачи

Задача №1. Пациент, 47 лет, обратился с внезапной интенсивной болью в эпигастральной области, тошнотой и рвотой. При осмотре: живот резко напряжён, положительные симптом Щеткина—Блюмберга и «доскообразный» живот. Лабораторные данные: лейкоцитоз 18×10^9/л, повышение СОЭ, легкая гипербилирубинемия. УЗИ: свободная жидкость в

брюшной полости в эпигастральной области. Рентген брюшной полости (стоя): свободный газ под диафрагмой. Какой доступ к брюшной полости наиболее показан и почему?Какие органы следует в первую очередь осмотреть при операции? Какие послеоперационные осложнения наиболее вероятны и как их предотвратить?

Задача №2. Пациентка, 52 года, поступила с болью в пупочной области, тошнотой, однократной рвотой. В анамнезе пупочная грыжа 2 года.

Осмотр: плотное выпячивание около пупка, болезненное, кожа над грыжей гиперемирована. Лаборатория: умеренный лейкоцитоз 12×10⁹/л, остальные показатели в норме. УЗИ: ущемлённая петля тонкой кишки, отёк стенки кишки, кровь в грыжевом мешке не выявлена. Какой метод герниопластики предпочтителен в данной ситуации и почему? Как выполняется натяжная пластика по Мейо и чем она отличается от ненатяжной сеточной? Какие меры профилактики послеоперационных рецидивов нужно соблюдать?

Задача №3. Пациент, 38 лет, жалуется на боль в правом подреберье, тошноту, рвоту, субфебрильную температуру.

Лаборатория: лейкоцитоз 14×10⁹/л, билирубин 28 мкмоль/л, щелочная фосфатаза 120 Ед/л. УЗИ: увеличенный желчный пузырь, стенка 6 мм, конкременты, свободной жидкости нет. Какой доступ к желчному пузырю предпочтителен? Какие анатомические ориентиры критически важны при холецистэктомии? В каких случаях показана холецистостомия вместо удаления желчного пузыря?

Задача №4. Пациент, 60 лет, после резекции толстой кишки на 2-й день после операции жалуется на резкую боль в животе, падение давления, тахикардию.

Лаборатория: гематокрит снизился с 42% до 28%, Hb 90 г/л, лейкоцитоз 16×10⁹/л. УЗИ: свободная жидкость в брюшной полости в больших объёмах, эхогенная — подозрение на кровь. Какие показания к дренированию брюшной полости в данном случае? Какие виды дренажей предпочтительны при кровянистой жидкости? Где оптимально установить дренажи?

Задача №5. Пациент, 50 лет, жалуется на тошноту, рвоту непереваренной пищей, потерю веса 5 кг за месяц. Лаборатория: электролиты в пределах нормы, лёгкая гипохлоремия. УЗИ: расширение желудка, жидкость в желудке, утолщение стенки привратника. Рентген с барием: задержка контрастного вещества в желудке. Какие операции показаны для восстановления проходимости желудка? В чем заключается пилоропластика по Гейнеке—Микуличу? Какие послеоперационные осложнения наиболее вероятны?

Задача №6. Пациент, 35 лет, после ДТП с ушибом левого подреберья, поступил с болями, слабостью, бледностью. Лаборатория: Hb 80 г/л, Ht 25%, лейкоцитоз 15×10⁹/л. УЗИ: разрыв паренхимы селезёнки, свободная жидкость в брюшной полости. Какой хирургический доступ показан для спленэктомии?

Какие сосуды необходимо перевязать? Какие профилактические меры необходимы после удаления селезёнки?

Задача №7. Пациент, 62 года, с неясными болями в левом подреберье, снижением веса, желтушностью склер.

Лаборатория: билирубин 60 мкмоль/л, АЛТ 150 Ед/л, АСТ 130 Ед/л.

УЗИ и КТ: объемное образование хвоста поджелудочной железы, смещение селезёнки. Какие доступы обеспечивают достаточный обзор для операции?

Какие органы необходимо учитывать при мобилизации поджелудочной железы?

Какие осложнения наиболее вероятны после резекции хвоста поджелудочной железы?

Задача №8. Пациент, 55 лет, после резекции сегмента печени по поводу опухоли, жалуется на боль, повышение температуры.

Лаборатория: лейкоцитоз 17×10⁹/л, билирубин 40 мкмоль/л.

УЗИ: жидкость в подпечёночном пространстве, эхогенная — подозрение на желчь. Какое дренирование необходимо для предотвращения желчного перитонита? Какие виды дренажей предпочтительны при гнойном содержимом?

Какие меры контроля состояния дренажей применяются после операции?

Задача №9. Пациент, 58 лет, жалуется на рвоту, боли в верхней части живота.
Лаборатория: дегидратация, электролитные нарушения (гипохлоремия, гипокалиемия). УЗИ: расширение желудка и двенадцатиперстной кишки.
Рентген с барием: препятствие прохождению контрастного вещества в нисходящую часть 12-перстной кишки. Какой доступ и операция наиболее эффективны для восстановления проходимости? Какие типы гастроэнтероанастомозов можно использовать? Какие послеоперационные меры контроля проходимости показаны?
Задача №10.
Пациент, 60 лет, после лапаротомии год назад, предъявляет жалобы на выпячивание передней брюшной стенки, периодические боли.
Лаборатория: все показатели в норме. УЗИ: дефект апоневроза, грыжевой мешок 5×6 см, без признаков ущемления. Какие методы герниопластики предпочтительны для устранения послеоперационной грыжи? В чем преимущество ненатяжной пластики сеткой перед натяжными методами?
Какие рекомендации по нагрузкам и образу жизни необходимо дать пациенту для предотвращения рецидива?

Тестовые задания

1. Какой доступ наиболее универсален для оперативных вмешательств на органах брюшной полости?
А) Парамедианный
Б) Поперечный подреберный
В) Срединная лапаротомия
Г) Разрез по Пфанненштилю
2. При каких грыжах чаще применяют ненатяжную пластку с сеткой?
А) Пупочная
Б) Грыжа белой линии живота
В) Послеоперационные вентральные
Г) Любая из перечисленных
3. Основным показанием для гастротомии является:
А) Перфорация язвы
Б) Удаление инородного тела
В) Пилоростеноз
Г) Все перечисленные
4. При резекции желудка для восстановления проходимости применяют:
А) Прямое ушивание раны
Б) Гастроэнтероанастомоз
В) Пилоропластику
Г) Холецистэктомию
5. При подозрении на острый холецистит первоочередное вмешательство —
А) Холецистостомия
Б) Холецистэктомия
В) Резекция печени
Г) Дренирование брюшной полости
6. При спленэктомии критически важно перевязать:
А) Печёночную артерию
Б) Селезёночные сосуды
В) Воротную вену
Г) Пузырную артерию
7. При образовании послеоперационного гемоперитонеума показано:
А) Лапароскопия
Б) Дренирование брюшной полости
В) Только медикаментозное лечение

Г) Пилоропластика
8. В чем преимущество ненатяжной пластики грыж с сеткой?
А) Минимальный риск рецидива
Б) Быстрое ушивание раны
В) Возможность применять при остром воспалении
Г) Не требует анестезии
9. Какой разрез используется для открытой холецистэктомии чаще всего?
А) Срединная лапаротомия
Б) Подреберный разрез по Кохеру
В) Разрез по Пфанненштилю
Г) Косой боковой
10. При пилоропластике по Гейнеке-Микуличу рассечение стенки привратника выполняется:
А) Продольно
Б) Поперечно
В) Круговым
Г) Диагональным
11. Дренаж подпечёночного пространства устанавливают для:
А) Удаления крови после травмы селезёнки
Б) Оттока панкреатического сока
В) Оттока желчи после операций на печени и желчных путях
Г) Дренирования малого таза
12. Основной критерий выбора типа дренажа —
А) Цвет кожи пациента
Б) Локализация и характер жидкости
В) Размер операционной раны
Г) Возраст пациента
13. Какой доступ применяют при операциях на верхнем этаже брюшной полости, когда требуется обзор печени и желудка?
А) Срединная лапаротомия
Б) Подреберный
В) Торакоабдоминальный
Г) Поперечный
14. Для удаления опухоли хвоста поджелудочной железы чаще используют:
А) Разрез по Пфанненштилю
Б) Подреберный левосторонний
В) Парамедианный
Г) Косой правосторонний
15. При каких состояниях показано дренирование брюшной полости?
А) Гнойный перитонит
Б) Обструкция кишечника без жидкости
В) Хронический гастрит
Г) Лёгкая диспепсия
16. Для профилактики после спленэктомии пациентам показана:
А) Вакцинация против пневмококка, менингококка и гемофильной инфекции
Б) Приём антибиотиков на всю жизнь
В) Только диета
Г) Физиотерапия
17. Какой метод пластики по Сапежко используется?
А) Ненатяжная сеточная
Б) Натяжная с использованием собственного апоневроза
В) Гастроэнтероанастомоз

Г) Пилоропластика
18. При подозрении на двенадцатиперстную непроходимость хирург должен рассмотреть:
А) Только медикаментозное лечение
Б) Гастроэнтероанастомоз
В) Резекцию печени
Г) Холецистостомию
19. Основным осложнением после резекции желудка является:
А) Перитонит
Б) Сепсис
В) Несостоятельность анастомоза
Г) Гипотензия
20. Какой разрез наиболее предпочтителен при спленэктомии после травмы селезёнки?
А) Срединная лапаротомия
Б) Косой левосторонний подреберный
В) Разрез по Пфанненштилю
Г) Поперечный
21. При операции на желчном пузыре важно идентифицировать:
А) Треугольник Кало
Б) Треугольник Мэйо
В) Треугольник Сапежко
Г) Пилорический сегмент
22. При каких грыжах чаще наблюдается ущемление петли тонкой кишки?
А) Пупочная
Б) Белой линии живота
В) Послеоперационная вентральная
Г) Любая из перечисленных
23. Какой вид резекции печени наиболее безопасен при сегментарном поражении?
А) Сегментарная
Б) Долевая
В) Тотальная
Г) Лобэктомия
24. После каких операций показано профилактическое дренирование малого таза?
А) Операции на органах малого таза
Б) Резекция желудка
В) Холецистэктомия
Г) Спленэктомия
25. При пилоростенозе у взрослых показана:
А) Пилоропластика
Б) Холецистостомия
В) Срединная лапаротомия
Г) Дренирование поджелудочной
26.При какой грыже применяют пластики по Мейо?
А) Пупочная
Б) Послеоперационная вентральная
В) Белой линии живота
Г) Любая из перечисленных
27. Основным осложнением после дренирования подпечёночного пространства является:
А) Инфицирование раны
Б) Гипотензия
В) Сепсис
Г) Анемия

28. Какой разрез применяется при доступе к верхней трети желудка и печени одновременно?
А) Срединная лапаротомия
Б) Подреберный
В) Торакоабдоминальный
Г) Разрез по Пфанненштилю
29. Основной метод лечения острого холецистита у стабильного пациента:
А) Дренирование брюшной полости
Б) Холецистостомия
В) Холецистэктомия
Г) Резекция печени
30. Какой анастомоз применяют при обходе поражённого участка желудка?
А) Гастроэнтероанастомоз
Б) Пилоропластика
В) Холецистостомия
Г) Спленэктомия
31. При травме селезёнки с массивным кровотечением предпочтителен доступ:
А) Срединная лапаротомия
Б) Косой левосторонний подреберный
В) Поперечный
Г) Подреберный правосторонний
32. При послеоперационных вентральных грыжах наиболее эффективна:
А) Натяжная пластика
Б) Ненатяжная сеточная пластика
В) Гастроэнтероанастомоз
Г) Пилоропластика
33. Основной метод пластики пупочной грыжи:
А) Сеточная
Б) Пилоропластика
В) Спленэктомия
Г) Холецистэктомия
34. При дренировании поджелудочной области используется:
А) Дренаж с отрицательным давлением
Б) Сифонный дренаж
В) Только открытый трубчатый
Г) Поперечный разрез
35. Основной фактор при выборе места дренажа:
А) Цвет кожи пациента
Б) Локализация жидкости
В) Размер операционной раны
Г) Вес пациента
36. После спленэктомии необходимо:
А) Вакцинировать пациента
Б) Только диета
В) Ограничивать физическую активность без вакцинации
Г) Применять физиотерапию
37. При резекции хвоста поджелудочной железы критически важно учитывать:
А) Положение селезёнки и сосудов
Б) Цвет печени
В) Размер желудка
Г) Объём желудочной жидкости
38. После удаления желчного пузыря контроль оттока желчи обеспечивают:

А) Дренирование подпечёночного пространства
Б) Пилоропластика
В) Сегментарная резекция печени
Г) Спленэктомия
39. Основной способ восстановления проходимости желудка после резекции:
А) Прямое ушивание
Б) Гастроэнтероанастомоз
В) Пилоропластика
Г) Дренирование
40. Какой разрез применяют при операции на верхнем этаже брюшной полости с доступом к селезёнке?
А) Срединная лапаротомия
Б) Левосторонний подреберный
В) Разрез по Пфанненштилю
Г) Поперечный
41. При дренировании брюшной полости для удаления гноя используют:
А) Активный дренаж с аспирацией
Б) Трубку без отверстий
В) Только наружное отсасывание
Г) Косой разрез
42. При хирургическом удалении желчного пузыря критически важно:
А) Идентифицировать пузырный проток и артерию
Б) Перевязать печёночную вену
В) Дренировать малый таз
Г) Рассечь привратник
43. При операции на желудке с пилоростенозом основной метод:
А) Гастроэнтероанастомоз
Б) Пилоропластика
В) Спленэктомия
Г) Холецистостомия
44. При остром перитоните дренаж устанавливают в:
А) Малый таз
Б) Подпечёночное пространство
В) Поджелудочную область
Г) Все перечисленные зоны
45. После резекции печени для предотвращения желчного перитонита:
А) Устанавливают дренаж подпечёночного пространства
Б) Применяют пилоропластику
В) Осуществляют спленэктомию
Г) Ушивают рану без дренажа
46. Основное показание к холецистостомии:
А) Острый холецистит при высоком хирургическом риске
Б) Пилоростеноз
В) Послеоперационная грыжа
Г) Двенадцатиперстная непроходимость
47. При операции на желудке, когда требуется обзор всех отделов, используют:
А) Срединную лапаротомию
Б) Разрез по Пфанненштилю
В) Косой разрез
Г) Только лапароскопический доступ
48. При травме селезёнки важно:
А) Перевязать селезёночные сосуды и удалить орган при массивном кровотечении

Б) Только наложить дренаж
В) Применить пилоропластику
Г) Резекцию желудка
49. При послеоперационной вентральной грыже основная цель:
А) Восстановление целостности апоневроза
Б) Пилоропластика
В) Дренирование
Г) Удаление селезёнки
50. Основным критерием эффективности дренирования является:
А) Объём и характер выделяемой жидкости
Б) Размер разреза
В) Возраст пациента
Г) Цвет кожи
Ответы : 1-В, 2-Г, 3-Г, 4-Б, 5-Б, 6-Б, 7-Б, 8-А, 9-Б, 10-А, 11-В, 12-Б, 13-В, 14-Б, 15-А, 16-А, 17-Б, 18-Б, 19-В, 20-Б, 21-А, 22-Г, 23-А, 24-А, 25-А, 26-Б, 27-А, 28-В, 29-В, 30-А, 31-А, 32-Б, 33-А, 34-А, 35-Б, 36-А, 37-А, 38-А, 39-Б, 40-Б, 41-А, 42-А, 43-Б, 44-Г, 45-А, 46-А, 47-А, 48-А, 49-А, 50-А

Практическое занятие №8

Тема: Оперативные вмешательства на органах нижнего этажа брюшной полости.

Цель занятия : Познакомить студентов с анатомическими особенностями, принципами и методами хирургического доступа к органам нижнего этажа брюшной полости, сформировать навыки анализа показаний и противопоказаний к оперативным вмешательствам, освоить алгоритмы проведения плановых и экстренных операций на кишечнике, мочевом пузыре, мочеточниках и органах малого таза, а также ознакомить с послеоперационным уходом и профилактикой осложнений.

Студент должен знать :

хирургические доступы к органам нижнего этажа брюшной полости;
виды операций на тонком , толстом кишечниках ;
аппендэктомию;

Студент должен уметь :

накладывать кишечный шов;
проводить анастомозы;
ушивать раны тонкой кишки .

Студент должен владеть:

техникой резекции толстой кишки;
техникой наложения искусственного заднего прохода .

Материальное оснащение: атлас по анатомиии оперативной хирургии, муляжи, хирургический инструментарий, плакаты и рисунки .

План занятия :

Вопросы для обсуждения :

1. Хирургические доступы к органам нижнего этажа брюшной полости
2. Операции на толстой кишке и прямой кишке
3. Минимально инвазивная хирургия нижнего этажа

Самостоятельная работа студентов :

1.Срединная, параректальная и поперечная лапаротомия .
2.Современные методы лечения острой кишечной непроходимости .
3.Методы хирургического лечения болезни Крона и язвенного колита .

Хирургические доступы к органам нижнего этажа брюшной полости.

Оперативный доступ в хирургии представляет собой этап операции, направленный на вскрытие брюшной полости и создание условий для манипуляций на органах. Основным способом доступа является лапаротомия — вскрытие брюшной полости путем рассечения тканей передней брюшной стенки. При выборе хирургического доступа учитываются несколько принципов. Разрез должен соответствовать проекции пораженного органа, обеспечивать наименьший путь к патологическому очагу, давать достаточное пространство для манипуляций и формировать прочный послеоперационный рубец без повреждения нервов и сосудов передней брюшной стенки.

В классической оперативной хирургии для вмешательств на органах нижнего этажа брюшной полости применяются срединные, параректальные и косые разрезы. Срединная лапаротомия проводится по белой линии живота. Этот доступ обеспечивает широкий обзор всей брюшной полости и применяется при большинстве экстренных операций — кишечной непроходимости, перитоните, травмах органов брюшной полости. Параректальный доступ проходит параллельно латеральному краю прямой мышцы живота. Он позволяет сохранить анатомическую целостность мышечных структур и используется при операциях на сигмовидной кишке, мочевом пузыре и органах малого таза. Косые разрезы выполняются в подвздошных областях. Наиболее известным является доступ при аппендэктомии в правой подвздошной области, который обеспечивает минимальную травматизацию тканей и прямой доступ к слепой кишке и червеобразному отростку. При операциях на сигмовидной кишке, прямой кишке и органах малого таза применяются также надлобковые и поперечные разрезы, позволяющие более точно подойти к тазовым структурам. Хирургические операции на органах нижнего этажа брюшной полости выполняются при различных заболеваниях, включая воспалительные процессы, опухоли, травмы, врожденные аномалии и кишечную непроходимость.

Одной из наиболее распространенных операций является аппендэктомия — удаление червеобразного отростка при остром аппендиците. Доступ к аппендиксу осуществляется через правую подвздошную область, после чего производится перевязка и отсечение отростка. При заболеваниях толстой кишки выполняются различные виды резекций — удаление сегмента кишечника с последующим восстановлением его непрерывности путем наложения анастомоза. Подобные операции применяются при опухолях, дивертикулите или ишемических поражениях кишечника. При патологии сигмовидной и прямой кишки могут выполняться передняя резекция прямой кишки, сигмоидэктомия или экстирпация прямой кишки. Вмешательства сопровождаются мобилизацией кишечника, перевязкой сосудов и формированием анастомозов между кишечными сегментами. Операции на органах малого таза включают вмешательства на мочевом пузыре, матке и придатках. Например, цистотомия проводится для удаления камней мочевого пузыря или устранения травматических повреждений, а гистерэктомия применяется при опухолях и других заболеваниях матки.

Современная хирургия активно использует малоинвазивные технологии, которые значительно снижают травматичность операций и ускоряют восстановление пациента. Одним из наиболее распространенных методов является лапароскопическая хирургия. При этом вмешательства выполняются через небольшие проколы передней брюшной стенки, обычно размером от 0,5 до 1,5 см. Через эти отверстия вводятся специальные инструменты и лапароскоп — оптический прибор с видеокамерой, позволяющий хирургу видеть операционное поле на экране. Лапароскопические операции применяются при аппендэктомии, резекциях кишечника, гинекологических операциях и лечении грыж.

Основными преимуществами метода являются меньшая кровопотеря, снижение послеоперационной боли и более быстрое восстановление пациента. Другим современным направлением является робот-ассистированная хирургия. Роботические системы позволяют выполнять точные движения инструментами в ограниченном пространстве малого таза, что особенно важно при сложных операциях на кишечнике и мочеполовых органах.



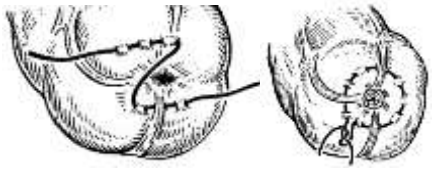

Развиваются также методы минилапаротомии — операций через небольшие разрезы с использованием специальных ретракторов. Такой подход уменьшает травматичность вмешательства и снижает риск осложнений по сравнению с традиционной лапаротомией. Дополнительно применяются технологии хирургической навигации и визуализации, основанные на данных компьютерной томографии и магнитно-резонансной томографии. Эти системы позволяют хирургу точно определять расположение патологических очагов и планировать ход операции.

Операции на толстой кишке и прямой кишке. Хирургические вмешательства на толстой кишке проводятся при различных заболеваниях, включая злокачественные и доброкачественные опухоли, воспалительные заболевания кишечника, дивертикулит, кишечную непроходимость и травмы.

Одним из основных видов операций является резекция толстой кишки. Она заключается в удалении пораженного сегмента кишечника с последующим восстановлением его непрерывности. После удаления части кишки выполняется соединение её концов — кишечный анастомоз (конец в конец, конец в бок , бок в бок) .

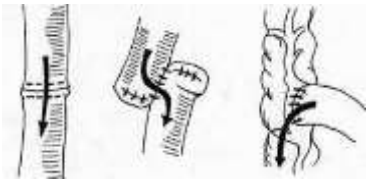

При поражении правых отделов толстой кишки выполняется правосторонняя гемиколэктомия. После выполнения срединной лапаротомии проводится ревизия брюшной полости. Производят мобилизацию правых отделов ободочной кишки путём рассечения брюшины по латеральному краю восходящей кишки. Кишку отделяют от задней брюшной стенки. Затем перевязывают и пересекают сосуды: подвздошно-ободочную артерию, правую ободочную артерию и ветви средней ободочной артерии. После сосудистого этапа удаляют слепую, восходящую и часть поперечной ободочной кишки.Далее формируют анастомоз между подвздошной и поперечной ободочной кишкой (чаще илеотрансверзоанастомоз). Проводят контроль гемостаза и ушивают брюшную стенку. При патологии левых отделов толстой кишки проводится левосторонняя гемиколэктомия, выполняется при опухолях нисходящей ободочной кишки.После вскрытия брюшной полости выполняется мобилизация нисходящей ободочной кишки путём рассечения брюшины по её латеральному краю. Кишка отделяется от задней брюшной стенки.Перевязываются ветви нижней брыжеечной артерии, кровоснабжающие поражённый участок. Удаляется нисходящая часть ободочной кишки с прилежащей брыжейкой.После удаления поражённого сегмента формируется анастомоз между поперечной и сигмовидной кишкой. Завершающим этапом является контроль гемостаза и ушивание операционной раны.В некоторых ситуациях формируется колостома — искусственное отверстие на передней брюшной стенке, через которое выводится просвет кишки. Колостома может быть временной или постоянной и используется при невозможности немедленного восстановления кишечной непрерывности.

При заболеваниях сигмовидной кишки (дивертикулит, опухоли) выполняется операция сигмоидэктомия. После лапаротомии проводится мобилизация сигмовидной кишки путём рассечения брюшины вдоль её брыжейки. Затем перевязываются сосуды сигмовидной кишки. Поражённый участок кишки резецируется. После удаления сегмента выполняется

формирование колостомы**. Колостома** — это хирургически созданное отверстие на передней брюшной стенке, через которое выводится просвет толстой кишки для отведения кишечного содержимого наружу. Колостома формируется в тех случаях, когда невозможно или противопоказано прохождение каловых масс через дистальные отделы кишечника, например при опухолях, травмах, воспалительных заболеваниях или после резекции толстой кишки.



Операция Гартмана — это хирургическое вмешательство на толстой кишке, при котором удаляется поражённый участок сигмовидной или дистальной части ободочной кишки с формированием проксимальной колостомы и ушиванием дистального культи прямой кишки. Операция выполняется под общим обезболиванием. Больного укладывают на операционный стол в положение на спине.

После обработки операционного поля и укрытия стерильным бельём выполняют срединную лапаротомию. Брюшную полость вскрывают послойно, проводят ревизию органов брюшной полости и уточняют локализацию патологического процесса в области сигмовидной кишки. После ревизии мобилизуют сигмовидную кишку. Брюшину рассекают вдоль брыжейки сигмовидной кишки, осторожно выделяют кишечную петлю, перевязывают и пересекают ветви сигмовидных сосудов. Кишку освобождают от окружающих тканей таким образом, чтобы можно было удалить поражённый сегмент с достаточным отступом от зоны патологии. Затем кишку пересекают проксимальнее и дистальнее патологического участка.

Дистальный конец кишки, ведущий к прямой кишке, тщательно ушивают двухрядным швом, формируя культю прямой кишки. Культю погружают в малый таз и дополнительно перитонизируют. Проксимальный конец ободочной кишки выводят через отдельное отверстие в передней брюшной стенке в левой подвздошной области. Кишку фиксируют к коже и формируют одноствольную колостому, обеспечивая свободный отток кишечного содержимого. После формирования колостомы брюшную полость повторно осматривают, контролируют гемостаз, при необходимости устанавливают дренажи. Рану передней брюшной стенки ушивают послойно. Операция Гартмана чаще всего применяется при осложнённых заболеваниях сигмовидной кишки, таких как опухоли, перфорация кишки, дивертикулит с перитонитом или кишечная непроходимость. В ряде случаев спустя несколько месяцев возможно выполнение восстановительной операции с ликвидацией колостомы и восстановлением непрерывности кишечника.

Операции на прямой кишке. Передняя резекция прямой кишки. После срединной лапаротомии выполняется мобилизация сигмовидной и верхней части прямой кишки. Перевязываются ветви нижней брыжеечной артерии.Поражённый участок прямой кишки резецируется. Затем формируется колоректальный анастомоз между сигмовидной кишкой и оставшейся частью прямой кишки. Иногда дополнительно формируется временная защитная илеостома. Брюшно-промежностная экстирпация прямой кишки. Операция выполняется при опухолях нижнего отдела прямой кишки.На первом этапе через брюшную полость выполняется мобилизация сигмовидной и прямой кишки с перевязкой сосудов.На втором этапе операция продолжается через промежность. Производится удаление прямой кишки вместе с анальным каналом и окружающими тканями.После удаления органа формируется постоянная колостома на передней брюшной стенке.Тотальная мезоректумэктомия. Это современная методика хирургического лечения рака прямой кишки.После мобилизации прямой кишки проводится аккуратное выделение её вместе с мезоректумом — жировой клетчаткой, содержащей лимфатические узлы. Препаровка

выполняется в пределах фасциальных слоёв таза.Удаляется прямая кишка с мезоректальной клетчаткой единым блоком. Затем формируется анастомоз или колостома.

Современные методы хирургии толстой и прямой кишки. В последние десятилетия в колоректальной хирургии активно внедряются малоинвазивные технологии. Наиболее распространённым методом является лапароскопическая хирургия. Операции выполняются через небольшие проколы брюшной стенки с использованием видеокамеры и специальных инструментов. Этот метод сопровождается меньшей травматизацией тканей, снижением послеоперационной боли и более быстрым восстановлением пациента. Также широко применяется трансанальная эндоскопическая хирургия. При этом вмешательства выполняются через анальный канал без наружных разрезов. Такой метод используется для удаления небольших опухолей и полипов прямой кишки.Кроме того, в современной хирургии применяется концепция ускоренного восстановления после операции. Она включает минимально травматичные хирургические техники, раннюю активизацию пациента и оптимизированную послеоперационную терапию.

Минимально инвазивная хирургия нижнего этажа представляет собой направление современной хирургии, при котором операции выполняются через небольшие проколы или естественные отверстия организма без больших разрезов передней брюшной стенки. Основной целью таких вмешательств является уменьшение травматизации тканей, снижение послеоперационной боли, сокращение сроков госпитализации и ускорение восстановления пациента. Наиболее широко минимально инвазивные методы применяются при операциях на органах нижнего этажа брюшной полости. К ним относятся петли тонкой кишки, слепая кишка с червеобразным отростком, сигмовидная кишка, а также органы малого таза. Основными методами минимально инвазивной хирургии являются лапароскопические операции, робот-ассистированная хирургия, эндоскопические вмешательства и трансанальные методы лечения заболеваний прямой кишки. Лапароскопическая хирургия является наиболее распространённым методом минимально инвазивных операций. При этом вмешательства выполняются через несколько небольших проколов брюшной стенки, обычно диаметром от 5 до 12 мм. Через один из проколов вводится лапароскоп — оптический прибор с видеокамерой и источником света, позволяющий хирургу наблюдать операционное поле на экране. Через остальные проколы вводятся специальные хирургические инструменты.Перед началом операции в брюшную полость вводится углекислый газ, что позволяет создать пневмоперитонеум и обеспечить пространство для манипуляций.Лапароскопические операции широко применяются при аппендэктомии, резекции сигмовидной кишки, удалении кист и опухолей, лечении спаечной кишечной непроходимости и других заболеваниях органов нижнего этажа брюшной полости.Основными преимуществами лапароскопии являются меньшая травматичность, снижение кровопотери, уменьшение послеоперационной боли и быстрое восстановление пациента.

В современной хирургии также применяются методы минилапароскопии и однопортовой хирургии. При минилапароскопии используются инструменты очень малого диаметра, что позволяет ещё больше уменьшить травматизацию тканей. Однопортовая хирургия выполняется через один небольшой разрез, обычно в области пупка. Через этот разрез вводится специальный порт, через который проводится лапароскоп и хирургические инструменты. Гибридные операции сочетают лапароскопические и традиционные хирургические методы. Например, основная часть операции может выполняться лапароскопически, а удаление органа — через небольшой разрез.

Минимально инвазивные операции имеют ряд преимуществ по сравнению с традиционными открытыми вмешательствами. Они сопровождаются меньшей травматизацией тканей и снижением риска послеоперационных осложнений.Пациенты после таких операций испытывают меньше боли, быстрее начинают двигаться и раньше возвращаются к обычной жизни. Кроме того, уменьшается длительность госпитализации и улучшается косметический результат операции.Однако применение минимально

инвазивных методов требует специального оборудования, высокой квалификации хирурга и тщательного отбора пациентов.

Контрольные вопросы

1.Какие анатомические особенности органов нижнего этажа брюшной полости необходимо учитывать при выборе хирургического доступа?
2.Какие основные принципы должен соблюдать хирург при выборе лапаротомического разреза для операций на органах нижнего этажа брюшной полости?
3.В чем преимущества и недостатки срединной лапаротомии по сравнению с параректальным доступом?
4.Почему косой разрез в правой подвздошной области считается оптимальным доступом при аппендэктомии?
5.Какие этапы включает операция правосторонней гемиколэктомии и какие сосуды перевязываются во время вмешательства?
6.Чем отличается передняя резекция прямой кишки от брюшно-промежностной экстирпации прямой кишки по технике выполнения и показаниям?
7.Какова цель тотальной мезоректумэктомии и почему она считается стандартом хирургического лечения рака прямой кишки?
8.В каких клинических ситуациях формируется колостома и чем отличается временная колостома от постоянной?
9.Какие основные этапы выполнения сосудистого анастомоза и какие типы соединений сосудов применяются в хирургии?
10.Какие преимущества и ограничения имеют минимально инвазивные методы (лапароскопия, робот-ассистированная хирургия, трансанальные операции) при лечении заболеваний органов нижнего этажа брюшной полости?

Ситуационные задачи

Задача №1.У пациента 24 лет появились острые боли в правой подвздошной области, тошнота, повышение температуры до 38 °С. При пальпации отмечается болезненность в правой подвздошной области, положительные симптомы раздражения брюшины. Диагностирован острый аппендицит.Какой хирургический доступ наиболее целесообразен при данной операции?Какие основные этапы выполнения аппендэктомии?В каких случаях может быть выполнена лапароскопическая аппендэктомия?

Задача № 2. Пациент 65 лет поступил с признаками кишечной непроходимости. При обследовании выявлена опухоль восходящей ободочной кишки.Какой объём операции показан при данной локализации опухоли?Какие основные этапы выполнения правосторонней гемиколэктомии?Какие сосуды необходимо перевязать во время операции?

Задача №3У пациента выявлена опухоль нисходящей ободочной кишки. Принято решение о выполнении левосторонней гемиколэктомии.Какой хирургический доступ применяется при данной операции?Какие этапы включает мобилизация нисходящей ободочной кишки?Какой тип кишечного анастомоза формируется после удаления поражённого сегмента?

Задача №4. У пациента 58 лет диагностирован дивертикулит сигмовидной кишки с частыми обострениями. Принято решение о хирургическом лечении.Как называется операция удаления сигмовидной кишки?Какие этапы включает выполнение данной операции?Какой анастомоз формируется после удаления сигмовидной кишки?

Задача №5. Пациенту 62 лет поставлен диагноз рак верхнего отдела прямой кишки. Планируется органосохраняющая операция.Как называется операция, выполняемая при данной локализации опухоли?Какие основные этапы включает передняя резекция прямой кишки?В каких случаях может формироваться временная илеостома?

Задача №6. У пациента диагностирована опухоль нижнего отдела прямой кишки, распространяющаяся на анальный канал.Какая радикальная операция показана в данном

случае?Какие этапы включает брюшно-промежностная экстирпация прямой кишки?Почему после этой операции формируется постоянная колостома?

Задача №7. У пациента диагностирован тромбоз бедренной артерии с нарушением кровоснабжения нижней конечности.Какая операция применяется для удаления тромба из сосуда?Какие основные этапы выполнения тромбэктомии?Какие меры принимаются для предотвращения повторного тромбообразования?

Задача № 8. У пациента возникла эмболия артерии нижней конечности. Принято решение о хирургическом удалении эмбола.Как называется операция удаления эмбола из сосуда?Какой инструмент используется для удаления эмбола?Какие этапы включает выполнение эмболэктомии?

Задача №9.У пациента диагностировано выраженное сужение артерии нижней конечности, вызывающее нарушение кровообращения. Решено создать обходной путь кровотока.Как называется операция создания обходного пути кровотока?Какие материалы могут использоваться для формирования шунта?Какие этапы включает выполнение шунтирования сосудов?

Задача №10. Пациенту с опухолью сигмовидной кишки предложено выполнить операцию лапароскопическим методом.В чём заключается принцип лапароскопической хирургии?Какие основные этапы лапароскопической операции?Какие преимущества лапароскопии по сравнению с традиционной лапаротомией?

Тестовые задания :

1. Определите основной оперативный доступ для большинства экстренных операций на органах брюшной полости.

А. Поперечный разрез
Б. Косой разрез
В. Срединная лапаротомия
Г. Надлобковый разрез

2. Укажите анатомическую структуру, по которой выполняется срединная лапаротомия.

А. Прямая мышца живота
Б. Белая линия живота
В. Наружная косая мышца
Г. Поперечная фасция

3. Укажите основной принцип выбора хирургического доступа.

А. Максимальный разрез
Б. Минимальный доступ к органу
В. Соответствие проекции пораженного органа
Г. Разрез по желанию хирурга

4. Установите цель оперативного доступа.

А. Удаление органа
Б. Формирование анастомоза
В. Вскрытие брюшной полости и создание условий для операции
Г. Остановка кровотечения

5. Укажите доступ, проходящий вдоль латерального края прямой мышцы живота.

А. Косой
Б. Срединный
В. Параректальный
Г. Поперечный

6. Определите доступ, чаще используемый при аппендэктомии.

А. Левый подвздошный
Б. Правый подвздошный косой
В. Срединный
Г. Надлобковый

7. Укажите операцию, выполняемую при остром аппендиците.
А. Гемиколэктомия
Б. Сигмоидэктомия
В. Аппендэктомия
Г. Цистэктомия
8. Определите суть резекции кишечника.
А. Сшивание кишки
Б. Удаление сегмента кишечника
В. Перевязка сосудов
Г. Удаление аппендикса
9. Укажите соединение концов кишки после резекции.
А. Анастомоз
Б. Стеноз
В. Перфорация
Г. Дивертикул
10. Установите вид анастомоза.
А. Конец в конец
Б. Верх в низ
В. Центр в центр
Г. Край в край
11. Определите операцию при поражении правых отделов толстой кишки.
А. Левосторонняя гемиколэктомия
Б. Правосторонняя гемиколэктомия
В. Сигмоидэктомия
Г. Резекция прямой кишки
12. Укажите сосуд, перевязываемый при правосторонней гемиколэктомии.
А. Верхняя брыжеечная артерия
Б. Подвздошно-ободочная артерия
В. Почечная артерия
Г. Чревный ствол
13. Укажите орган, удаляемый при правосторонней гемиколэктомии.
А. Нисходящая кишка
Б. Сигмовидная кишка
В. Слепая и восходящая кишка
Г. Прямая кишка
14. Установите операцию при поражении нисходящей ободочной кишки.
А. Правосторонняя гемиколэктомия
Б. Левосторонняя гемиколэктомия
В. Аппендэктомия
Г. Цистотомия
15. Определите хирургическую операцию при заболеваниях сигмовидной кишки.
А. Сигмоидэктомия
Б. Гастрэктомия
В. Нефрэктомия
Г. Тиреоидэктомия
16. Укажите что такое колостома.
А. Соединение кишок
Б. Искусственное отверстие толстой кишки
В. Перевязка сосудов
Г. Ушивание кишки
17. Установите расположение колостомы.
А. Грудная стенка

Б. Передняя брюшная стенка
В. Спина
Г. Шея
18. Определите операцию, при которой формируется проксимальная колостома и ушивается культя прямой кишки.
А. Операция Гартмана
Б. Аппендэктомия
В. Холецисэктомия
Г. Нефрэктомия
19. Укажите при каком заболевании часто выполняется операция Гартмана.
А. Гастрит
Б. Дивертикулит сигмовидной кишки
В. Панкреатит
Г. Гепатит
20. Определите основной доступ при операции Гартмана.
А. Поперечный
Б. Косой
В. Срединная лапаротомия
Г. Поясничный
21. Укажите операцию при опухолях нижнего отдела прямой кишки.
А. Передняя резекция
Б. Брюшно-промежностная экстирпация
В. Аппендэктомия
Г. Холедохотомия
22. Установите структуру удаляемую при брюшно-промежностной экстирпации.
А. Сигмовидная кишка
Б. Прямая кишка с анальным каналом
В. Желудок
Г. Печень
23. Укажите современную методику лечения рака прямой кишки.
А. Гастрэктомия
Б. Тотальная мезоректумэктомия
В. Аппендэктомия
Г. Нефрэктомия
24. Определите что удаляется при мезоректумэктомии.
А. Желудок
Б. Печень
В. Мезоректальная клетчатка
Г. Селезенка
25. Укажите основной метод минимально инвазивной хирургии.
А. Лапароскопия
Б. Лапаротомия
В. Торакотомия
Г. Трепанация
26. Установите инструмент с видеокамерой для лапароскопии.
А. Лапароскоп
Б. Скальпель
В. Иглодержатель
Г. Ретрактор
27. Определите газ используемый для создания пневмоперитонеума.
А. Кислород
Б. Азот

В. Углекислый газ
Г. Водород
28. Укажите диаметр проколов при лапароскопии.
А. 5–12 мм
Б. 5–10 см
В. 20 см
Г. 1 м
29. Определите преимущество лапароскопии.
А. Большая травма
Б. Сильная боль
В. Меньшая кровопотеря
Г. Длительная госпитализация
30. Укажите современный вид хирургии с использованием робота.
А. Робот-ассистированная хирургия
Б. Пластическая хирургия
В. Полостная хирургия
Г. Травматология
31. Установите метод удаления полипов через анальный канал.
А. Трансанальная хирургия
Б. Лапаротомия
В. Торакотомия
Г. Лапароскопия
32. Определите что такое минилапаротомия.
А. Большой разрез
Б. Малый хирургический разрез
В. Удаление кишки
Г. Пластика органов
33. Укажите метод операции через один разрез.
А. Однопортовая хирургия
Б. Открытая хирургия
В. Торакотомия
Г. Стернотомия
34. Установите основную цель минимально инвазивной хирургии.
А. Увеличение травмы
Б. Уменьшение травматизации тканей
В. Увеличение боли
Г. Длительное лечение
35. Определите структуру соединяющую кишечные сегменты после резекции.
А. Шов
Б. Анастомоз
В. Катетер
Г. Дренаж
36. Укажите возможное осложнение операций на кишечнике.
А. Перитонит
Б. Миопия
В. Отит
Г. Ринит
37. Установите орган, расположенный в нижнем этаже брюшной полости.
А. Слепая кишка
Б. Сердце
В. Легкие
Г. Щитовидная железа

38. Определите орган, удаляемый при аппендэктомии.
А. Слепая кишка
Б. Червеобразный отросток
В. Желудок
Г. Печень
39. Укажите структуру, содержащую лимфатические узлы прямой кишки.
А. Мезоректум
Б. Брыжейка желудка
В. Большой сальник
Г. Диафрагма
40. Установите этап операции после резекции кишечника.
А. Формирование анастомоза
Б. Снятие перчаток
В. Сон пациента
Г. Осмотр кожи
41. Определите цель ревизии брюшной полости.
А. Осмотр органов
Б. Перевязка сосудов
В. Удаление кожи
Г. Наложение гипса
42. Укажите сосудистый этап операции.
А. Перевязка сосудов
Б. Ушивание кожи
В. Обработка рук
Г. Наркоз
43. Установите орган, участвующий в формировании илеотрансверзоанастомоза.
А. Подвздошная кишка
Б. Желудок
В. Печень
Г. Почки
44. Определите показание к резекции кишечника.
А. Опухоль
Б. Насморк
В. Грипп
Г. Миозит
45. Укажите современную технологию визуализации в хирургии.
А. КТ и МРТ
Б. Рентген зубов
В. УЗИ глаза
Г. ЭКГ
46. Установите орган малого таза.
А. Мочевой пузырь
Б. Сердце
В. Легкое
Г. Пищевод
47. Определите метод ускоренного восстановления после операции.
А. ERAS-концепция
Б. Торакотомия
В. Гастрэктомия
Г. Трепанация
48. Укажите этап операции после контроля гемостаза.
А. Ушивание раны

Б. Наркоз
В. Интубация
Г. Осмотр кожи
49. Установите инструмент для удержания тканей.
А. Ретрактор
Б. Скальпель
В. Катетер
Г. Зонд
50. Определите цель формирования временной илеостомы.
А. Защита анастомоза
Б. Удаление желудка
В. Удаление печени
Г. Удаление селезенки
Ответы : 1-В, 2-Б, 3-В, 4-В, 5-В, 6-Б, 7-В, 8-Б, 9-А, 10-А, 11-Б, 12-Б, 13-В, 14-Б, 15-А, 16-Б, 17-Б, 18-А, 19-Б, 20-В, 21-Б, 22-Б, 23-Б, 24-В, 25-А, 26-А, 27-В, 28-А, 29-В, 30-А, 31-А, 32-Б, 33-А, 34-Б, 35-Б, 36-А, 37-А, 38-Б, 39-А, 40-А, 41-А, 42-А, 43-А, 44-А, 45-А, 46-А, 47-А, 48-А, 49-А, 50-А.

Практическое занятие №9

Тема : Основные виды оперативных вмешательств на позвоночнике и забрюшинном пространстве.

Цель занятия : сформировать у студентов понимание анатомических особенностей позвоночника и забрюшинного пространства, освоение принципов выбора и планирования оперативных доступов, ознакомление с видами хирургических вмешательств (декомпрессивными, стабилизирующими, опухолевыми и травматическими), а также развитие навыков оценки показаний, последовательности действий и потенциальных осложнений при операциях на позвоночнике и забрюшинных органах.

Студент должен знать: анатомию позвоночника и забрюшинного пространства, виды доступов, показания и ограничения операций на позвоночнике, почках, надпочечниках и забрюшинных сосудах.

Студент должен уметь: выбирать оптимальный доступ, планировать последовательность вмешательства, оценивать стабильность позвоночного сегмента и риски для сосудов и нервов, выполнять декомпрессию, резекцию опухолей и травматических повреждений, а также контролировать гемостаз и послеоперационный период.

Студент должен владеть: навыками безопасного рассечения тканей, мобилизации позвоночника и органов забрюшинного пространства, установки стабилизирующих конструкций и дренажей, проведения минимально инвазивных и комбинированных операций, а также координации работы мультидисциплинарной команды.

Материальное оснащение : атласы по анатомии и оперативной хирургии , тренажеры для операций , хирургические инструменты , шовный материал.

Разбор темы по учебным вопросам :
1.Оперативные доступы к позвоночнику
2.Операции при патологиях позвоночника
3.Операции в забрюшинном пространстве
4.Комбинированные вмешательства

Самостоятельная работа студентов :
1.Операции при грыжах межпозвоночных дисков .
2.Современные методы хирургического лечения сколиоза и кифоза .
3. Литотрипсия и открытые операции при мочекаменной болезни .

Оперативные доступы к позвоночнику

Оперативные вмешательства на позвоночнике требуют тщательного планирования доступа, поскольку позвоночник окружен важными анатомическими структурами — спинным мозгом, крупными сосудистыми и нервными пучками, а также забрюшинными органами. Выбор оптимального доступа определяется локализацией патологии, её характером, необходимостью декомпрессии нервных структур и стабилизации позвоночного сегмента.

Задний доступ является наиболее часто применяемым и универсальным при операциях на шейном, грудном и поясничном отделах позвоночника. Он обеспечивает прямой доступ к задним отделам позвонков, межпозвоночным дискам и дуральному мешку. Основными показаниями к заднему доступу являются удаление грыж межпозвоночных дисков, декомпрессивные ламинэктомии, фиксация нестабильных сегментов при травмах и опухолевых процессах. Техника включает разрез кожи по средней линии, рассечение поверхностных и глубоких мышц спины, мобилизацию паравертебральных структур и последующую декомпрессию спинного мозга с минимизацией травмы мягких тканей.



Передний доступ применяется преимущественно при патологиях тел позвонков и межпозвоночных дисков, расположенных вентрально, а также при опухолях и инфекционных процессах, вовлекающих передние структуры позвоночника. Передний доступ может быть трансторакальным для грудного отдела или трансперитонеальным для поясничного и пояснично-крестцового отделов. Он обеспечивает прямой визуальный контроль передних отделов позвоночника и позволяет эффективно удалять патологические образования, восстанавливать позвоночный столб и устанавливать стабилизирующие конструкции. Особенностью этого доступа является необходимость бережного обхода крупных сосудов и органов грудной и брюшной полости.

Боковой и комбинированный доступ используется в случаях, когда патология охватывает несколько сегментов позвоночника или требует удаления опухолевого образования, распространяющегося как на передние, так и на задние отделы позвонков. Комбинированный доступ позволяет сочетать преимущества переднего и заднего подходов, обеспечивая полную визуализацию патологического очага и возможность комплексного хирургического вмешательства.

Минимально инвазивные методы, включая эндоскопические и микродискэктомии, представляют собой современные технологии, направленные на уменьшение травмы мягких тканей, сокращение послеоперационного периода и снижение риска инфекционных осложнений. Эти методы позволяют выполнять декомпрессию нервных структур, удаление грыж межпозвоночных дисков и установку стабилизирующих систем через небольшие разрезы, используя эндоскопические инструменты и визуализацию с камерой.

Операции при патологиях позвоночника. Хирургическое лечение заболеваний и травм позвоночника направлено на восстановление анатомической структуры позвоночного столба, декомпрессию спинного мозга и нервных корешков, стабилизацию сегментов и предупреждение прогрессирования неврологических нарушений. В зависимости от характера патологии различают декомпрессивные, стабилизирующие, опухолевые и травматические вмешательства. Декомпрессивные операции применяются при сдавлении спинного мозга или корешков нервов, которое может возникать при грыжах межпозвоночных дисков, остеофитах, спондилёзе или стенозе позвоночного канала. Основной задачей таких операций является удаление патологических структур,

вызывающих компрессию, с сохранением стабильности позвоночника. В клинической практике чаще всего выполняются ламинэктомии, микродискэктомии и фораминотомии. Эти вмешательства позволяют восстановить проходимость нервных структур, уменьшить болевой синдром и восстановить функциональную активность пациента.

Стабилизирующие операции направлены на восстановление механической устойчивости позвоночного сегмента после травмы, удаления диска или дегенеративных изменений. В качестве методов стабилизации применяют спондилодез — артродез смежных позвонков с использованием костных трансплантатов, металлических стержней, винтов и пластин. Такие вмешательства предотвращают патологическую подвижность, уменьшают риск прогрессирующего неврологического дефицита и способствуют формированию прочного костного блока.

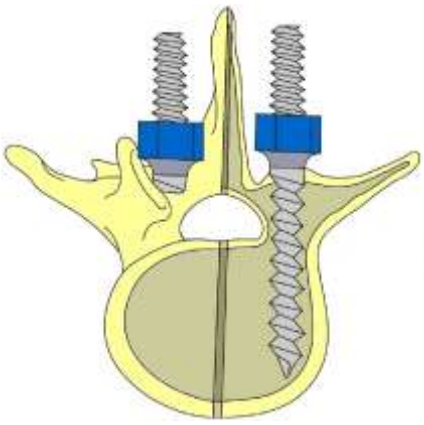



Операции при опухолях позвоночника включают резекцию тела позвонка или удаление интра- и экстрадуральных опухолей. Показанием являются как первичные, так и метастатические образования, вызывающие компрессию спинного мозга или разрушение костной структуры. Эти вмешательства требуют точного планирования, поскольку важно удалить опухоль максимально радикально, одновременно сохраняя стабильность позвоночника и минимизируя травму спинного мозга. Часто комбинируют резекцию с последующей стабилизацией сегмента металлическими конструкциями или костным трансплантатом. Травматические вмешательства выполняются при компрессионных переломах, повреждениях дисков и нестабильных переломах позвоночника. Цель таких операций — восстановление анатомической оси позвоночника, декомпрессия нервных структур и фиксация нестабильных сегментов. В зависимости от характера травмы применяют передний, задний или комбинированный доступ, иногда с использованием минимально инвазивных методов, что снижает послеоперационную кровопотерю и ускоряет реабилитацию пациента.

Операции в забрюшинном пространстве. Забрюшинное пространство содержит жизненно важные органы и структуры, включая почки, надпочечники, забрюшинные сосуды и лимфатические узлы. Хирургические вмешательства в этой области требуют точного планирования доступа, так как близость крупных сосудов, нервных пучков и кишечника увеличивает риск осложнений.

Основной задачей операций является радикальное удаление патологических образований, восстановление функции органа или устранение угрозы для жизнедеятельности пациента.



Доступы к забрюшинным органам могут быть различными и зависят от локализации патологии. Через переднюю брюшную стенку выполняют доступ к почкам и надпочечникам, когда требуется расширенный обзор и возможность сочетанных вмешательств. Боковые и поясничные разрезы применяются при ограниченных

вмешательствах, например при нефрэктомии или удалении ретроперитонеальной опухоли, когда важно минимизировать травму передних отделов брюшной стенки и кишечника.
Хирургия почек и мочеточников включает нефрэктомию при опухолях или тяжелой травме, удаление камней с помощью открытых или эндоскопических вмешательств, а также установку стентов и катетеров для восстановления оттока мочи. При нефрэктомии особое внимание уделяется бережной мобилизации почки, перевязке сосудов и защите забрюшинных нервов. Эндоскопические и лапароскопические методы позволяют уменьшить травматизацию тканей и ускорить послеоперационное восстановление.
Сосудистые операции в забрюшинном пространстве включают вмешательства на аорте и крупных венах: аортоэктомии, восстановление кровотока с использованием протезов, стентирование и шунтирование. Эти вмешательства требуют высокой точности, так как повреждение крупных сосудов может привести к массивному кровотечению. Для контроля кровотока применяют временные окклюзирующие инструменты, а также визуальный контроль через открытый или минимально инвазивный доступ.
Удаление опухолей забрюшинного пространства включает резекцию надпочечников и ретроперитонеальных новообразований. При этом важно сохранить соседние органы и сосуды, обеспечить полное удаление опухоли и минимизировать кровопотерю. Чаще применяются боковые или поясничные доступы для надпочечников, а при крупных ретроперитонеальных опухолях — комбинированные доступы с расширенным обзором. Послеоперационный контроль включает мониторинг функции почек, состояния сосудов и динамики за дренажами.

Хирургические вмешательства на почках и мочеточниках представляют собой отдельную группу операций в забрюшинном пространстве, требующую высокой точности и знания анатомических особенностей этих органов. Забрюшинное положение почек, их тесная связь с крупными сосудами, надпочечниками и забрюшинными нервами делает хирургический доступ сложным и требует тщательного планирования. Основная цель таких операций — восстановление нормального оттока мочи, удаление патологических образований, коррекция врожденных аномалий и сохранение максимально возможной функции органа. Операции на почках включают как радикальные вмешательства, так и органосохраняющие. Нефрэктомия выполняется при злокачественных опухолях, тяжелой травме, некрозе ткани или необратимых инфекционных процессах. При этом хирург тщательно мобилизует почку, перевязывает сосудистые ветви почечной артерии и вены, обеспечивая минимизацию кровопотери, и защищает забрюшинные нервные структуры. Органосохраняющие вмешательства, такие как резекция опухоли с частичным сохранением почки, требуют особого мастерства в определении границ здоровой ткани и контроле кровотока. Для удаления камней применяются как открытые, так и эндоскопические методики. Перкутанная нефролитотомия позволяет удалить конкременты через минимальный доступ, снижая травму тканей и ускоряя восстановление. Урологические эндоскопические операции включают ретроградную установка стентов, литотрипсию и эндоскопическую нефролитотомию, что значительно уменьшает послеоперационную боль и риск осложнений.
Мочеточники также являются объектом хирургического вмешательства при обструкции, стриктурах или травмах. В таких случаях применяются реконструктивные операции с восстановлением проходимости и функции органа. Это может включать уретероуретеростомию, установка стентов и пластику мочеточника с использованием собственных тканей пациента или трансплантатов. Особое внимание уделяется сосудистой безопасности, так как почечные артерии и вены являются крупными магистралями забрюшинного пространства. Во время операций часто используются временные окклюзирующие зажимы для контроля кровотока, а также визуальный и ультразвуковой контроль для минимизации риска повреждения сосудов. Лапароскопические и роботизированные методы хирургии почек и мочеточников в последние годы позволяют выполнять большинство вмешательств минимально инвазивно. Эти подходы сокращают

травму передних отделов брюшной стенки, снижают послеоперационную боль, ускоряют восстановление и сокращают риск спаечных процессов. Через лапароскопический доступ можно выполнять нефрэктомию, резекцию опухоли, удаление камней и реконструктивные вмешательства на мочеточниках, обеспечивая при этом достаточный обзор и контроль анатомических структур. После операций особое значение имеет мониторинг функции почек, контроль диуреза, состояния сосудов и динамики за дренажами. Восстановительный период включает соблюдение щадящего режима, профилактику инфекций, контроль артериального давления и проведение диетотерапии, направленной на снижение нагрузки на почки и мочеточники. Ретроперитонеальные и почечные операции требуют сочетания глубокого понимания анатомии забрюшинного пространства, точности в обращении с сосудистыми и нервными структурами и знания современных минимально инвазивных технологий, что позволяет выполнять радикальные и органосохраняющие вмешательства с минимальным риском осложнений.

Комбинированные вмешательства: доступ к позвоночнику и забрюшинному пространству. Комбинированные хирургические вмешательства применяются в случаях, когда патологический процесс охватывает одновременно позвоночник и забрюшинное пространство. Чаще всего это встречается при опухолях, метастазах или крупных ретроперитонеальных новообразованиях с инвазией тел позвонков, а также при сложных травмах, которые требуют одновременной декомпрессии спинного мозга и вмешательства на забрюшинных органах. Планирование такой операции начинается с тщательной визуализации, включающей магнитно-резонансную и компьютерную томографию, а при необходимости — ангиографию для оценки состояния сосудов. Определяется точная локализация патологического очага, степень компрессии спинного мозга и вовлечение забрюшинных структур. Выбор последовательности доступов зависит от первоочередных целей: устранение компрессии и радикальное удаление опухоли, с минимизацией риска повреждения нервных и сосудистых структур. В ходе вмешательства сначала выполняется доступ, позволяющий безопасно мобилизовать позвоночник или задние структуры, затем формируется дополнительный доступ к забрюшинному пространству для удаления патологических тканей или поражённого органа. После этого проводят декомпрессию спинного мозга и нервных корешков, резекцию патологических сегментов позвоночника и забрюшинных образований, при необходимости осуществляют стабилизацию позвоночного столба с использованием металлических конструкций и костных трансплантатов. Одновременно контролируют состояние сосудов, предупреждая кровотечения и обеспечивая сохранение кровотока к жизненно важным органам. Завершающим этапом является установка дренажей для предупреждения образования гематом, сером и инфекционных осложнений. Комбинированные вмешательства сопряжены с высокой сложностью и риском послеоперационных осложнений. Кровотечения, инфекции, неврологические нарушения и нестабильность позвоночника являются основными потенциальными проблемами. Их профилактика достигается точным анатомическим ориентированием, щадящей техникой работы с мягкими тканями и нервными структурами, контролем гемостаза, дренированием послеоперационной области и комплексным мониторингом в раннем послеоперационном периоде. Эффективное проведение комбинированных вмешательств требует работы мультидисциплинарной команды, включающей нейрохирургов, сосудистых и абдоминальных хирургов, а также анестезиологов. Только тщательное планирование, последовательное выполнение операции и внимательный послеоперационный контроль позволяют достичь успешного исхода и восстановить функциональную активность пациента.

Контрольные вопросы

1.Какие основные виды доступов к позвоночнику используются для хирургических вмешательств, и в каких случаях применяется каждый из них?

2.В чем заключаются показания к декомпрессивным операциям на позвоночнике, и какие методы при этом применяются?

3.Какие методы стабилизации позвоночника используются при нестабильных сегментах и травматических повреждениях?
4.Какие виды опухолей позвоночника требуют хирургического вмешательства, и какие операции применяются для их удаления?
5.Какие доступы к забрюшинным органам применяются для нефрэктомии и резекции ретроперитонеальных опухолей?
6.Как выполняется хирургическое вмешательство при патологиях почек и мочеточников, и какие минимально инвазивные методы используют?
7.Какие особенности и риски характерны для сосудистых операций в забрюшинном пространстве?
8.В чем заключается суть комбинированных вмешательств, сочетающих доступ к позвоночнику и забрюшинному пространству, и какие показания к ним существуют?
9.Какие осложнения наиболее часто встречаются при операциях на позвоночнике и забрюшинных органах, и какие меры профилактики применяются?
10.Какие навыки и умения должны быть у хирурга для безопасного проведения операций на позвоночнике и в забрюшинном пространстве?

Ситуационные задачи

Задача №1. Пациентка, 52 года, жалуется на выраженные боли в пояснице, иррадиирующие в правую ногу, снижение чувствительности на внешней поверхности бедра. МРТ поясничного отдела показала грыжу межпозвоночного диска L4–L5 с компрессией корешка. Какой доступ к позвоночнику наиболее рационален для вмешательства? Какой тип операции следует выполнить для устранения компрессии? Какие меры необходимо принять для профилактики послеоперационных осложнений?
Задача №2. Пациент, 47 лет, перенёс травму поясничного отдела позвоночника при падении с высоты. Рентген показывает компрессионный перелом L1 с нестабильностью сегмента. Общий анализ крови: Hb 130 г/л, Ht 39%, показатели коагуляции в норме. Какой тип хирургического вмешательства показан при нестабильном переломе? Какие методы стабилизации позвоночника могут быть использованы? Какие противопоказания следует учитывать перед операцией?
Задача №3. Мужчина, 60 лет, жалуется на боли в поясничной области и снижение силы в ногах. МРТ выявила опухоль тела L3 с сдавлением спинного мозга. КТ забрюшинного пространства — опухоль около аорты, смещающая почку. Какой план доступа следует выбрать для удаления опухоли и декомпрессии спинного мозга? Какие органы и сосуды нужно учитывать при планировании операции? Какие виды стабилизации после резекции показаны?
Задача №4. Пациент, 55 лет, жалуется на боли в пояснице и слабость в ногах. МРТ: стеноз позвоночного канала L4–L5, сжатие корешков. Общий анализ крови и биохимия в норме. Какой доступ к позвоночнику предпочтителен при стенозе? Какие методы декомпрессии применяются в данном случае? Когда показана установка спондилодеза?
Задача №5. Женщина, 48 лет, с диагнозом опухоль надпочечника 6 см, без метастазов. УЗИ: образование справа, смещает почку и вену. КТ: контакт с нижней полой веной. Какой доступ к забрюшинному пространству предпочтителен для удаления надпочечника? Какие меры следует принять для предотвращения кровотечения? Когда показано комбинированное вмешательство с доступом к позвоночнику?
Задача №6. Мужчина, 62 года, с рецидивирующей грыжей диска L5–S1, болевой синдром усиливается ночью. МРТ: грыжа медиальная, компрессия S1 корешка. Какой доступ предпочтителен для микродискэктомии? Какие минимально инвазивные методы могут быть использованы? Какие послеоперационные ограничения показаны пациенту?
Задача №7. Пациент, 59 лет, после травмы поясницы. КТ: ретроперитонеальная гематома 8×6 см, компрессия почки. Анализы: Hb 90 г/л, Ht 28%, тромбоциты 150×10⁹/л. Какой доступ предпочтителен для эвакуации гематомы и контроля кровотечения? Какие

показания к дренированию после операции? Какие меры поддержки жизненных функций необходимо обеспечить в раннем послеоперационном периоде?

Задача №8. Женщина, 50 лет, с ретроперитонеальной опухолью справа, распространяющейся на тело L2. МРТ позвоночника и КТ забрюшинного пространства проведены. Жалобы на боли в спине и слабость в ногах. Какие доступы следует комбинировать для удаления опухоли? Как обеспечить защиту нервных структур при операции? Какие стабилизирующие методы применяются после резекции тела позвонка?

Задача №9. Пациент, 45 лет, с камнем в мочеточнике. УЗИ и КТ показывают обструкцию с гидронефрозом правой почки. Жалобы на боли в пояснице и повышение температуры до 38°C. Какой доступ предпочтителен для удаления камня и восстановления оттока мочи? Когда показана установка стента? Какие послеоперационные осложнения наиболее вероятны и как их предотвратить?

Задача №10. Пациент, 57 лет, с метастатической опухолью позвонка L3, компрессией спинного мозга и вовлечением забрюшинной вены. МРТ и КТ: опухоль распространяется на забрюшинное пространство. Какой доступ и последовательность действий оптимальны для комбинированного вмешательства? Какие структуры наиболее критичны для сохранения во время операции? Какие меры профилактики послеоперационных осложнений следует применить?

Тестовые задания

1. Какой доступ чаще всего используется для декомпрессивных операций на поясничном отделе позвоночника?
А) Передний
Б) Боковой
В) Задний
Г) Трансторакальный
2. Какой метод стабилизации позвоночника используют при нестабильных переломах?
А) Ламинэктомия
Б) Спондилодез
В) Микродискэктомия
Г) Пилоропластика
3. При какой патологии показана микродискэктомия?
А) Грыжа межпозвоночного диска
Б) Опухоль надпочечника
В) Гидронефроз
Г) Перелом ребра
4. Какой доступ применяют для удаления ретроперитонеальной опухоли?
А) Задний
Б) Поясничный
В) Срединная лапаротомия
Г) Краниальный
5. Какой орган чаще всего подвергается нефрэктомии?
А) Печень
Б) Почка
В) Желудок
Г) Селезенка
6. Какой метод предотвращает нестабильность позвоночника после резекции позвонка?
А) Дренирование
Б) Спондилодез
В) Холецистостомия
Г) Пилоропластика
7. Какой доступ к позвоночнику применяют при опухолях грудного отдела?
А) Задний

Б) Передний трансторакальный
В) Боковой поясничный
Г) Краниальный
8. При какой патологии забрюшинного пространства показана установка стента мочеточника?
А) Камень в мочеточнике
Б) Опухоль позвоночника
В) Грыжа диска
Г) Декомпрессия спинного мозга
9. Какой доступ применяют для удаления опухоли надпочечника?
А) Передний абдоминальный
Б) Задний поясничный
В) Срединная лапаротомия
Г) Трансторакальный
10. Какое осложнение наиболее характерно для операций на позвоночнике?
А) Кровотечение
Б) Желтуха
В) Перфорация кишки
Г) Панкреатит
11. Что является показанием для комбинированного вмешательства на позвоночнике и забрюшинном пространстве?
А) Легочная эмболия
Б) Опухоль позвоночника с инвазией забрюшинных структур
В) Перелом ребра
Г) Холелитиаз
12. Какой доступ позволяет минимизировать травму передней брюшной стенки?
А) Боковой поясничный
Б) Срединная лапаротомия
В) Задний
Г) Трансторакальный
13. Что является основной целью декомпрессивной операции на позвоночнике?
А) Удаление желчного камня
Б) Восстановление проходимости нервных структур
В) Пластика грыжи
Г) Установка стента
14. Какой метод вмешательства применяется при стенозе позвоночного канала?
А) Ламинэктомия
Б) Холецистэктомия
В) Нефрэктомия
Г) Пилоропластика
15. Какой доступ используется при резекции тела поясничного позвонка?
А) Задний
Б) Передний трансперитонеальный
В) Боковой
Г) Краниальный
16. Какой метод фиксации используют после удаления опухоли позвонка?
А) Спондилодез с металлическими конструкциями
Б) Дренирование
В) Холецистостомия
Г) Пластика белой линии живота
17. Какой доступ предпочтителен при травмах верхнего отдела поясницы?
А) Задний

Б) Передний
В) Боковой
Г) Трансторакальный
18. Какой метод применяют для удаления камня из почки через забрюшинное пространство?
А) Микродискэктомия
Б) Поясничная нефролитотомия
В) Ламинэктомия
Г) Пилоропластика
19. Что является основным показанием к спондилодезу?
А) Грыжа диска
Б) Нестабильность сегмента позвоночника
В) Камень в мочеточнике
Г) Холелитиаз
20. Какой доступ позволяет безопасно удалить ретроперитонеальную опухоль и стабилизировать позвоночник одновременно?
А) Задний
Б) Передний и боковой комбинированный
В) Краниальный
Г) Пилорический
21. При какой патологии показана задняя ламинэктомия?
А) Грыжа диска с компрессией корешка
Б) Опухоль надпочечника
В) Камень в мочеточнике
Г) Холецистостомия
22. Какой доступ используют для минимально инвазивной микродискэктомии?
А) Задний
Б) Передний
В) Боковой
Г) Срединный
23. Какой орган смещается при больших ретроперитонеальных опухолях и требует контроля во время операции?
А) Печень
Б) Почка
В) Желудок
Г) Селезенка
24. Что является первоочередной целью операции при компрессионном переломе позвонка?
А) Устранение боли
Б) Восстановление оси позвоночника и декомпрессия нервных структур
В) Пластика грыжи
Г) Установка дренажа
25. Какие вмешательства применяются при опухолях позвоночника?
А) Ламинэктомия и резекция тела позвонка
Б) Нефрэктомия
В) Холецистэктомия
Г) Пилоропластика
26. Какой доступ используют для операций на верхней части поясницы при инвазии забрюшинных структур?
А) Задний + передний комбинированный
Б) Только задний
В) Боковой
Г) Краниальный

27. Какой способ предотвращает послеоперационные гематомы в забрюшинном пространстве?
А) Дренирование
Б) Спондилодез
В) Микродискэктомия
Г) Пилоропластика
28. Какой метод хирургического лечения показан при стенозе позвоночного канала с неврологическим дефицитом?
А) Ламинэктомия
Б) Холецистэктомия
В) Нефрэктомия
Г) Установка стента
29. При какой патологии забрюшинного пространства показана нефрэктомия?
А) Опухоль почки
Б) Грыжа диска
В) Стеноз позвоночного канала
Г) Холелитиаз
30. Какой доступ используют для переднего трансперитонеального вмешательства на поясничном отделе позвоночника?
А) Задний
Б) Передний абдоминальный
В) Боковой
Г) Трансторакальный
31. Какой вид операции позволяет удалить грыжу межпозвоночного диска с минимальной травмой мышц?
А) Микродискэктомия
Б) Ламинэктомия
В) Спондилодез
Г) Нефрэктомия
32. Какой метод стабилизации используют при компрессионном переломе с нестабильностью сегмента?
А) Спондилодез с металлической фиксацией
Б) Дренирование
В) Пилоропластика
Г) Ламинэктомия
33. Какой доступ предпочтителен для удаления ретроперитонеальной гематомы?
А) Боковой поясничный
Б) Задний
В) Передний
Г) Трансторакальный
34. Какой доступ применяют для удаления опухоли надпочечника без метастазов?
А) Задний
Б) Передний абдоминальный
В) Срединная лапаротомия
Г) Боковой
35. Что является основным показанием к комбинированной операции на позвоночнике и забрюшинном пространстве?
А) Опухоль позвоночника с инвазией забрюшинного пространства
Б) Камень в мочеточнике
В) Грыжа белой линии живота
Г) Желудочная язва

36. Какой метод применяется для минимально инвазивного удаления камня из мочеточника?
А) Стентирование и эндоскопическая литотрипсия
Б) Спондилодез
В) Ламинэктомия
Г) Пилоропластика
37. Какой доступ предпочтителен для удаления опухоли тела L3 с компрессией спинного мозга?
А) Передний + задний комбинированный
Б) Только задний
В) Боковой
Г) Трансторакальный
38. Какие осложнения наиболее характерны для операций на позвоночнике?
А) Кровотечения и неврологические нарушения
Б) Желтуха
В) Панкреатит
Г) Перфорация кишечника
39. Какие органы следует учитывать при резекции ретроперитонеальной опухоли с распространением на аорту?
А) Почка и крупные сосуды
Б) Желудок и печень
В) Селезенка и поджелудочная
Г) Мочевой пузырь
40. Какой метод используется для стабилизации сегмента после удаления опухоли позвоночника?
А) Спондилодез с металлической фиксацией
Б) Дренирование
В) Микродискэктомия
Г) Пилоропластика
41. Какой доступ предпочтителен при удалении опухоли надпочечника справа с контактом с нижней полой веной?
А) Передний абдоминальный
Б) Задний
В) Боковой
Г) Краниальный
42. Какой метод применяется для декомпрессии нервного корешка при грыже диска L5–S1?
А) Микродискэктомия
Б) Ламинэктомия
В) Спондилодез
Г) Нефрэктомия
43. Какой доступ используют для переднего трансперитонеального вмешательства на грудном отделе позвоночника?
А) Трансторакальный
Б) Задний
В) Боковой поясничный
Г) Срединный
44. Какой метод позволяет минимизировать послеоперационное кровотечение в забрюшинном пространстве?
А) Тщательная перевязка сосудов и дренирование
Б) Ламинэктомия
В) Спондилодез
Г) Микродискэктомия

45. При какой патологии забрюшинного пространства показано стентирование сосудов?
А) Аневризма аорты
Б) Грыжа диска
В) Камень в мочеточнике
Г) Грыжа белой линии живота
46. Какой доступ используют для удаления ретроперитонеальной опухоли, вовлекающей тело позвонка и почку?
А) Комбинированный задний + передний
Б) Только задний
В) Только боковой
Г) Срединная лапаротомия
47. Какой доступ предпочтителен для минимально инвазивной микродискэктомии?
А) Задний
Б) Передний
В) Боковой
Г) Комбинированный
48. Какие меры профилактики осложнений применяют после операций на позвоночнике?
А) Контроль гемостаза, дренирование, ранняя мобилизация
Б) Лапароскопическая резекция
В) Холецистостомия
Г) Установка стента
49. Какой доступ предпочтителен при резекции опухоли тела L2 с компрессией забрюшинных сосудов?
А) Передний + задний комбинированный
Б) Только задний
В) Боковой
Г) Срединная лапаротомия
50. Какие навыки критичны для безопасного проведения операций на позвоночнике и забрюшинных органах?
А) Мобилизация органов и позвоночника, контроль сосудов, установка дренажей и фиксаторов
Б) Холецистостомия
В) Ламинэктомия
Г) Пилоропластика

Ответы : 1-В, 2-Б, 3-А, 4-Б, 5-Б, 6-Б, 7-Б, 8-А, 9-А, 10-А,11-Б, 12-А, 13-Б, 14-А, 15-Б, 16-А, 17-А, 18-Б, 19-Б, 20-Б, 21-А, 22-А, 23-Б, 24-Б, 25-А, 26-А, 27-А, 28-А, 29-А, 30-Б, 31-А, 32-А, 33-А, 34-Б, 35-А, 36-А, 37-А, 38-А, 39-А, 40-А, 41-А, 42-А, 43-А, 44-А, 45-А, 46-А, 47-А, 48-А, 49-А, 50-А

Практическое занятие № 10

Тема : Оперативные вмешательства на органах малого таза и промежности.

Цель занятия : Формирование у студентов знаний, навыков и клинического мышления, необходимых для понимания принципов хирургического вмешательства на органах малого таза и промежности, с акцентом на современные минимально инвазивные и робот-ассистированные методы, а также на обеспечение безопасности пациента и профилактику послеоперационных осложнений.

Студент должен знать :

показания к оперативному лечению заболеваний органов малого таза;
хирургические доступы при операциях на мочевом пузыре;
методы пластики уретры;
операции на предстательной железе , на прямой кишке;
хирургические методы лечения геморроя;

Студент должен уметь :

проводить катетризацию мочевого пузыря;
подготавливать пациента к операции и осуществлять послеоперационный уход;
дренировать предпузырное пространство .

Студент должен владеть:

техникой внутритазовой блокады по Школьникову;
эпицистотомия ;
техникой операции при внематочной беременности;
методами обработки операционного поля;
техникой наложения хирургических швов.

Материальное оснащение : атласы по анатомии и оперативной хирургии , плакаты и рисунки по оперативной хирургии, тренажеры для операций , хирургические инструменты , шовный материал.

План занятия :

Разбор темы по учебным вопросам :

1. Хирургические доступы к органам малого таза;
2. Операции на мочевом пузыре;
3. Операции на предстательной железе;
4. Гинекологические операции на органах малого таза;
5. Операции на промежности.

Самостоятельная работа студентов :

Операции при раке прямой кишки .
Хирургическое лечение свищей промежности.
Современные методы хирургических операций при геморроях и парапроктитах .

Хирургические доступы к органам малого таза

Хирургические вмешательства на органах малого таза занимают важное место в оперативной хирургии, поскольку в этой анатомической области располагаются органы различных систем: мочеполовой, пищеварительной и репродуктивной. Особенности топографии малого таза — ограниченное пространство, богатая васкуляризация и наличие многочисленных клетчаточных пространств — создают определённые трудности при выполнении оперативных вмешательств. Из-за большого количества венозных сплетений и тесных взаимоотношений органов операции в данной области сопровождаются риском значительной кровопотери и повреждения соседних структур. Основной задачей хирургического доступа является обеспечение оптимальной визуализации и возможности манипуляции инструментами при минимальной травматизации тканей. Современные требования к хирургическим доступам включают минимальную инвазивность, достаточный обзор операционного поля и возможность безопасного выполнения всех этапов операции. Операции на органах малого таза могут выполняться через переднюю брюшную стенку, через естественные отверстия или с применением эндоскопических технологий. Наиболее широко применяются лапаротомные, лапароскопические и трансвагинальные доступы.

Трансабдоминальный доступ (лапаротомия) остаётся классическим методом хирургического вмешательства на органах малого таза. Наиболее часто используется нижнесрединный разрез. После вскрытия брюшной полости хирург проводит ревизию органов. Кишечные петли отводят кверху, что обеспечивает доступ к органам малого таза. При необходимости расширения операционного поля используют ретракторы. В ходе операции производят манипуляции на матке, мочевом пузыре, прямой кишке или других структурах таза. После завершения хирургического вмешательства проводится тщательный гемостаз. Затем брюшная полость послойно ушивается. Несмотря на высокую травматичность, лапаротомия обеспечивает наиболее широкий доступ и возможность выполнения сложных операций.

Поперечный надлобковый доступ широко применяется в гинекологической хирургии. Этот разрез выполняется в надлобковой области и обеспечивает хороший косметический результат. Техника операции начинается с поперечного кожного разреза на 2–3 см выше лобкового симфиза. После рассечения кожи и подкожной клетчатки хирург выделяет апоневроз прямых мышц живота.

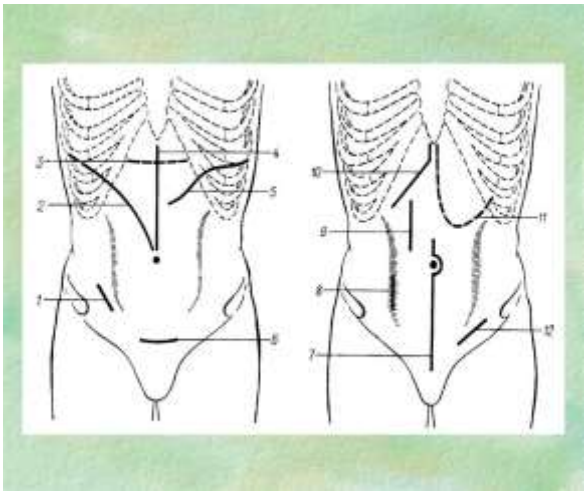

Апоневроз рассекают поперечно, затем мышцы живота разводят тупым способом. Брюшина вскрывается продольно. После входа в брюшную полость хирург получает доступ к матке, придаткам и мочевому пузырю. Благодаря низкому расположению разреза обеспечивается удобная манипуляция в глубине малого таза. После завершения операции брюшная стенка ушивается послойно. Этот доступ часто используется при кесаревом сечении и операциях на матке.

Трансвагинальный доступ применяется преимущественно в гинекологической хирургии и позволяет выполнять операции без разреза передней брюшной стенки. Такой доступ используют при удалении матки, дренировании абсцессов и диагностических вмешательствах. Операция выполняется следующим образом. Пациентку укладывают в литотомическое положение. После обработки операционного поля производится рассечение слизистой заднего свода влагалища. Затем хирург тупым способом проходит через клетчаточное пространство и вскрывает брюшину. Через образованное отверстие осуществляется доступ к органам малого таза. Далее выполняются необходимые манипуляции: удаление патологического образования, дренирование гнойного очага или другие вмешательства. После завершения операции брюшина и слизистая влагалища ушиваются рассасывающимся шовным материалом.

Лапароскопический доступ. Развитие эндоскопической хирургии привело к широкому распространению лапароскопических операций на органах малого таза. Основным преимуществом этого метода является минимальная травматичность и быстрое восстановление пациента. Операция начинается с создания пневмоперитонеума. Через небольшой разрез в области пупка вводится игла Вереша или троакар. Брюшная полость заполняется углекислым газом, что создаёт рабочее пространство. Затем вводится лапароскоп — оптический прибор с видеокамерой. Дополнительные троакары устанавливаются в нижних отделах живота. Через них вводятся хирургические инструменты. Под контролем видеокамеры хирург выполняет необходимые манипуляции: коагуляцию сосудов, резекцию тканей, удаление опухолей или ушивание дефектов.
После завершения операции газ удаляется из брюшной полости, троакары извлекаются, а кожные разрезы ушиваются. Лапароскопические операции позволяют значительно уменьшить послеоперационную боль и сократить сроки госпитализации.

Операции на мочевом пузыре

Цистотомия представляет собой оперативное вскрытие полости мочевого пузыря. Данная операция применяется при удалении инородных тел, крупных камней, опухолей, а также при необходимости дренирования мочевого пузыря. Операция выполняется через надлобковый доступ. После обнажения предбрюшинного пространства мочевой пузырь осторожно выделяется и подтягивается к ране. Перед вскрытием стенки мочевого пузыря его фиксируют держалками. Затем выполняется продольный разрез передней стенки органа. После вскрытия полости мочевого пузыря проводится ревизия его слизистой оболочки. Выполняются необходимые манипуляции — удаление конкрементов, иссечение патологических образований или извлечение инородных тел. После завершения основного

этапа операции стенка мочевого пузыря ушивается двухрядным швом рассасывающимся материалом. Затем рана передней брюшной стенки закрывается послойно, при необходимости устанавливается дренаж.

Резекция мочевого пузыря заключается в удалении части стенки органа вместе с патологическим очагом. Данная операция применяется при локализованных опухолях, дивертикулах или травматических повреждениях. Хирургическое вмешательство обычно выполняется через надлобковый лапаротомный доступ.

Цистэктомия представляет собой операцию полного или частичного удаления мочевого пузыря. Чаще всего она применяется при злокачественных опухолях, особенно при инвазивном раке мочевого пузыря.

Трансуретральная резекция мочевого пузыря является эндоскопическим методом лечения опухолей и других патологических образований мочевого пузыря. Данный метод широко применяется благодаря своей малой травматичности и высокой эффективности. Операция выполняется через мочеиспускательный канал с использованием специального эндоскопического инструмента — резектоскопа. Пациент находится в литотомическом положении.

После введения инструмента через уретру хирург визуализирует внутреннюю поверхность мочевого пузыря при помощи оптической системы. После обнаружения патологического образования производится его поэтапное удаление с помощью электрической петли.

Резекция выполняется послойно до достижения здоровых тканей. Одновременно осуществляется коагуляция сосудов для предотвращения кровотечения. Удалённые фрагменты ткани извлекаются из полости мочевого пузыря и направляются на гистологическое исследование.

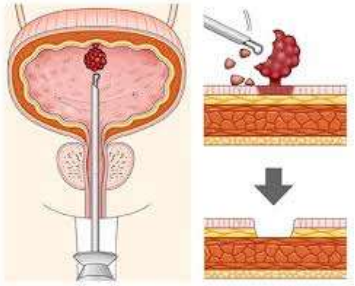

После завершения операции в мочевой пузырь устанавливается катетер для промывания и отведения мочи. В ряде случаев возникает необходимость восстановления ёмкости или функции мочевого пузыря. Для этого применяются реконструктивные операции, направленные на увеличение его объёма или восстановление повреждённых стенок. Одной из таких операций является аугментация мочевого пузыря. В ходе операции используется участок кишечника, который вшивается в стенку мочевого пузыря, увеличивая его ёмкость. Операция начинается с лапаротомного доступа и выделения мочевого пузыря. Затем выполняется продольное рассечение его стенки. Параллельно выделяется сегмент подвздошной кишки, который рассекается и формируется в виде пластинки. Подготовленный кишечный сегмент пришивается к разрезанным краям мочевого пузыря непрерывным швом. Таким образом создаётся расширенная полость, способная удерживать больший объём мочи. После проверки герметичности швов устанавливаются дренажи и мочевой катетер. Рана брюшной стенки закрывается послойно.

Операции на предстательной железе

Предстательная железа является непарным железисто-мышечным органом мужской репродуктивной системы, расположенным в полости малого таза под мочевым пузырём и охватывающим начальный отдел мочеиспускательного канала. Основная функция предстательной железы заключается в выработке секрета, входящего в состав семенной жидкости. Патологические процессы, развивающиеся в предстательной железе, могут приводить к выраженным нарушениям мочеиспускания, воспалительным осложнениям и онкологическим заболеваниям. Наиболее распространёнными показаниями к хирургическому лечению являются доброкачественная гиперплазия предстательной железы, злокачественные опухоли, абсцессы и тяжёлые формы хронического простатита.

Современная хирургия простаты включает как открытые операции, так и малоинвазивные эндоскопические и лазерные методы. Выбор оперативного вмешательства зависит от

характера заболевания, размеров железы, стадии патологического процесса и общего состояния пациента.

Трансуретральная резекция предстательной железы

Трансуретральная резекция предстательной железы является одним из наиболее распространённых хирургических методов лечения доброкачественной гиперплазии простаты. Операция выполняется эндоскопическим способом через мочеиспускательный канал и не требует наружных разрезов. Пациента укладывают на операционный стол в литотомическом положении. После проведения анестезии в мочеиспускательный канал вводят резектоскоп — специальный эндоскопический инструмент, оснащённый оптической системой и электрической петлёй. После введения инструмента хирург постепенно продвигает его через уретру до уровня предстательной железы. Под контролем оптической системы проводится осмотр внутренней поверхности простатической части уретры и области шейки мочевого пузыря.

Основной этап операции заключается в поэтапном удалении гиперплазированной ткани предстательной железы. Электрическая петля резектоскопа используется для послойного срезания тканей аденомы.

Удаление ткани проводится фрагментами, начиная с средней доли железы, после чего постепенно резецируются боковые доли. В процессе резекции выполняется коагуляция кровеносных сосудов для предотвращения кровотечения.

Отсечённые фрагменты ткани смываются ирригационной жидкостью и удаляются из полости мочевого пузыря. После завершения резекции хирург тщательно осматривает операционное поле и проводит окончательный гемостаз. В мочевой пузырь устанавливается катетер для непрерывного промывания и отвода мочи в послеоперационном периоде.

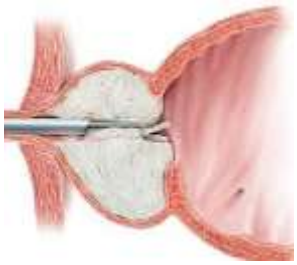

Открытая аденомэктомия предстательной железы. Открытая аденомэктомия применяется при значительном увеличении предстательной железы, когда эндоскопические методы не позволяют полностью удалить гиперплазированную ткань. Операция выполняется через надлобковый или ретропубический доступ. После подготовки операционного поля выполняется нижнесрединный разрез передней брюшной стенки. Хирург послойно рассекает ткани и достигает ретропубического пространства. Далее выделяется передняя поверхность предстательной железы. При трансвезикальном варианте операции вскрывается мочевой пузырь. После ревизии полости мочевого пузыря хирург пальцем или хирургическим инструментом отделяет гиперплазированные узлы аденомы от хирургической капсулы предстательной железы. Удаление аденоматозной ткани выполняется путём её вылущивания. После удаления узлов проводится тщательный гемостаз ложа железы. Особое внимание уделяется венозному сплетению предстательной железы, которое может быть источником значительного кровотечения. Затем устанавливается катетер в мочевой пузырь, а стенка пузыря и передняя брюшная стенка ушиваются послойно. Катетер обеспечивает отведение мочи и промывание мочевого пузыря в послеоперационном периоде.

Радикальная простатэктомия представляет собой хирургическое удаление предстательной железы вместе с семенными пузырьками и частью окружающих тканей. Основным показанием к данной операции является локализованный рак предстательной железы. Операция выполняется через ретропубический или лапароскопический доступ. После вскрытия операционного поля хирург мобилизует предстательную железу, выделяя её из окружающих тканей. Первоначально пересекаются связки, фиксирующие железу к лобковой кости. Далее проводится выделение и перевязка сосудистых структур, питающих

предстательную железу. Особое внимание уделяется сохранению нервных пучков, ответственных за эректильную функцию, если это возможно с онкологической точки зрения. После мобилизации предстательной железы выполняется пересечение мочеиспускательного канала в области верхушки простаты. Затем железа отделяется от мочевого пузыря и удаляется вместе с семенными пузырьками. После удаления органа формируется анастомоз между мочевым пузырём и оставшейся частью мочеиспускательного канала. Для этого края уретры и шейки мочевого пузыря соединяются непрерывным швом. В мочевой пузырь устанавливается катетер для обеспечения отведения мочи и заживления анастомоза.

Лазерная энуклеация предстательной железы является современным малоинвазивным методом лечения доброкачественной гиперплазии простаты. Операция выполняется эндоскопическим способом через мочеиспускательный канал с использованием лазерной энергии. После введения эндоскопа в уретру хирург визуализирует предстательную железу. С помощью лазерного волокна производится отделение гиперплазированной ткани от хирургической капсулы железы. Энуклеация выполняется по анатомическим слоям, что позволяет удалить значительный объём ткани при минимальном повреждении окружающих структур. После отделения аденоматозных узлов они перемещаются в полость мочевого пузыря. Затем выполняется морцелляция — измельчение удалённых тканей специальным инструментом и их извлечение через эндоскоп. Лазерная энергия обеспечивает одновременную коагуляцию сосудов, что значительно уменьшает кровопотерю. После завершения операции устанавливается катетер для временного дренирования мочевого пузыря.

Гинекологические операции на органах малого таза

Операции на матке. Одной из наиболее распространённых операций в гинекологии является удаление матки. Такое вмешательство применяется при злокачественных новообразованиях, множественных миоматозных узлах, тяжёлых формах эндометриоза и массивных маточных кровотечениях, не поддающихся консервативной терапии. Операция начинается с подготовки операционного поля и укладки пациентки на операционный стол. После проведения анестезии выполняется лапаротомный или лапароскопический доступ к органам малого таза. После вскрытия брюшной полости производится ревизия органов малого таза. Следующим этапом хирург выделяет матку из окружающих тканей. Пересекаются круглые связки матки, после чего проводится мобилизация широких связок. Затем последовательно выделяются и перевязываются маточные сосуды. После перевязки сосудов осуществляется отделение матки от шейки и влагалища. Орган удаляется из операционного поля. Далее формируется культя влагалища, которая ушивается непрерывным или узловым швом. После тщательного гемостаза устанавливаются дренажи, и операционная рана закрывается послойно.

Операции на маточных трубах. Хирургические вмешательства на маточных трубах выполняются при внематочной беременности, воспалительных заболеваниях, спаечных процессах и опухолевых образованиях. Операция обычно проводится лапароскопическим методом. После создания пневмоперитонеума и введения лапароскопа производится осмотр органов малого таза. Затем хирург выявляет поражённую маточную трубу и оценивает степень её повреждения. При трубной беременности выполняется рассечение стенки маточной трубы в области локализации плодного яйца. Через выполненный разрез плодное яйцо осторожно извлекается из просвета трубы. После удаления патологического содержимого производится коагуляция сосудов и восстановление целостности стенки трубы. В случаях значительного повреждения маточной трубы проводится её удаление. Для этого труба выделяется из окружающих тканей, пересекается её брыжейка с одновременной коагуляцией сосудов, после чего труба полностью удаляется из брюшной полости.

Операции на яичниках. Хирургические вмешательства на яичниках проводятся при кистах, опухолях, эндометриозе и травматических повреждениях. В большинстве случаев операции выполняются лапароскопическим методом. После введения лапароскопа и

инструментов проводится осмотр органов малого таза. Затем хирург выделяет яичник и определяет границы патологического образования. При кистах яичника производится рассечение его капсулы. Содержимое кисты удаляется, после чего капсула аккуратно вылущивается из ткани яичника. При этом стараются максимально сохранить здоровую ткань органа. После удаления кисты проводится коагуляция сосудов ложа и ушивание дефекта ткани яичника рассасывающимся шовным материалом. При опухолевых поражениях, когда невозможно сохранить орган, выполняется удаление яичника. Для этого пересекается собственная связка яичника и сосудистая ножка органа с последующей коагуляцией и лигированием сосудов.

Реконструктивные операции на органах малого таза применяются для восстановления нормального анатомического положения органов малого таза и их функций. Такие вмешательства часто выполняются при опущении или выпадении матки и влагалища. Операция начинается с выделения стенок влагалища. После рассечения слизистой оболочки проводится укрепление мышечно-фасциальных структур тазового дна. Для этого используются собственные ткани пациента или синтетические импланты. В ходе операции хирург формирует поддерживающий каркас, который фиксирует органы малого таза в анатомически правильном положении. Затем слизистая оболочка влагалища ушивается непрерывным швом. Такие операции позволяют восстановить нормальное положение органов и устранить функциональные нарушения мочеиспускания и дефекации.

Лапароскопические операции в гинекологии. Лапароскопия занимает важное место в современной гинекологической хирургии. Этот метод позволяет выполнять большинство операций на органах малого таза через небольшие проколы передней брюшной стенки. После введения лапароскопа создаётся рабочее пространство в брюшной полости с помощью углекислого газа. Затем через дополнительные троакары вводятся хирургические инструменты. Под контролем видеокамеры хирург выполняет необходимые манипуляции — удаление кист, коагуляцию очагов эндометриоза, рассечение спаек или удаление органов. Преимуществами лапароскопических операций являются меньшая травматизация тканей, уменьшение послеоперационной боли и сокращение периода восстановления.

Операции на промежности

Перинеотомия является хирургическим рассечением тканей промежности. Эта операция чаще всего выполняется в акушерской практике во время родов для предотвращения разрывов промежности и облегчения прохождения плода через родовые пути.

Эпизиотомия представляет собой хирургическое рассечение тканей промежности и задней стенки влагалища с целью расширения родовых путей. Операция выполняется во втором периоде родов при угрозе разрыва промежности, крупном плоде или необходимости ускорения родоразрешения.

Операции при разрывах промежности

Разрывы промежности являются частым осложнением родов и требуют хирургического восстановления для предотвращения функциональных нарушений тазового дна. Операция начинается с тщательной обработки операционного поля и ревизии раны. Хирург определяет глубину повреждения и состояние окружающих тканей. Восстановление тканей проводится послойно. Сначала соединяются разорванные мышечные структуры промежности. Для этого накладываются узловые швы, которые восстанавливают нормальную анатомию мышц тазового дна. После восстановления мышечного слоя ушивается слизистая оболочка влагалища. На заключительном этапе соединяются края кожи промежности. Тщательное восстановление анатомических структур позволяет предотвратить развитие пролапса органов малого таза и нарушения функций сфинктеров.

Операции при парапроктите и абсцессах промежности

Воспалительные заболевания промежности, включая абсцессы и парапроктит, требуют хирургического лечения. Основной целью операции является вскрытие гнойного очага и обеспечение адекватного дренирования. После обработки операционного поля и

проведения анестезии хирург выполняет разрез кожи над областью наибольшего размягчения тканей. Разрез должен обеспечивать достаточный доступ к гнойной полости.
После вскрытия абсцесса гнойное содержимое удаляется, а полость тщательно промывается антисептическими растворами. Затем проводится ревизия полости с целью выявления возможных гнойных затёков. Для обеспечения оттока гноя устанавливается дренаж. Рана обычно не ушивается полностью, что позволяет предотвратить повторное накопление гнойного содержимого.

Контрольные вопросы

1. Каковы анатомические особенности малого таза, которые создают трудности при выполнении хирургических вмешательств в этой области?
2. В чём заключается основная цель хирургического доступа к органам малого таза и какие требования предъявляются к современным хирургическим доступам?
3. Опишите технику выполнения трансабдоминального доступа (лапаротомии) к органам малого таза.
4. Как выполняется поперечный надлобковый доступ и в каких клинических ситуациях он применяется?
5. В чём заключается техника трансвагинального доступа к органам малого таза и какие операции могут выполняться данным способом?
6. Опишите основные этапы лапароскопического доступа к органам малого таза и его преимущества по сравнению с открытыми операциями.
7. Как выполняется операция цистотомии и при каких заболеваниях мочевого пузыря она применяется?
8. В чём заключается техника трансуретральной резекции предстательной железы и какие показания существуют для её выполнения?
9. Опишите основные этапы хирургического удаления матки при гинекологических заболеваниях.
10. Как выполняется хирургическое лечение разрывов промежности и какие анатомические структуры восстанавливаются во время операции?

Ситуационные задачи

Задача №1. В хирургическое отделение поступил мужчина 62 лет с жалобами на затруднённое мочеиспускание, ослабление струи мочи и чувство неполного опорожнения мочевого пузыря. При обследовании выявлено значительное увеличение предстательной железы. Консервативная терапия не дала эффекта. Принято решение о выполнении трансуретральной резекции предстательной железы. Какой доступ используется при трансуретральной резекции предстательной железы? Какие основные этапы выполнения данной операции? Какие возможные осложнения могут возникнуть во время операции?

Задача № 2. Пациентка 48 лет поступила в гинекологическое отделение с жалобами на обильные маточные кровотечения и боли внизу живота. При ультразвуковом исследовании выявлена множественная миома матки. Принято решение о хирургическом лечении с удалением матки. Какие хирургические доступы могут применяться при удалении матки? Какие основные этапы мобилизации матки во время операции? Какие сосуды перевязываются во время выполнения данной операции?

Задача № 3. В урологическое отделение поступил пациент с жалобами на боль в надлобковой области и задержку мочеиспускания. При обследовании выявлен крупный камень мочевого пузыря, который невозможно удалить эндоскопически. Принято решение выполнить цистотомию. Через какой хирургический доступ выполняется цистотомия? Какие основные этапы вскрытия мочевого пузыря? Каким образом проводится ушивание стенки мочевого пузыря после операции?

Задача № 4. Женщина 30 лет доставлена в гинекологическое отделение с подозрением на трубную беременность. При лапароскопическом исследовании обнаружено плодное яйцо в маточной трубе. Какой хирургический метод применяется для лечения трубной

беременности? Какие этапы включает операция при удалении плодного яйца из маточной трубы? В каких случаях производится удаление маточной трубы?

Задача № 5. Пациент 55 лет поступил в стационар с подозрением на злокачественную опухоль мочевого пузыря. После обследования принято решение выполнить радикальное удаление мочевого пузыря. Как называется операция по полному удалению мочевого пузыря? Какие основные этапы включает удаление мочевого пузыря? Каким образом обеспечивается отведение мочи после удаления органа?

Задача № 6 Во время родов у женщины возникла угроза разрыва промежности из-за крупного плода. Врач принимает решение выполнить хирургическое рассечение тканей промежности. Как называется операция рассечения промежности во время родов? В какой момент родов выполняется данное вмешательство? Какие ткани рассекаются при выполнении этой операции?

Задача № 7. Пациентке 35 лет проведено ультразвуковое исследование, при котором обнаружена крупная киста яичника. Принято решение выполнить лапароскопическое удаление кисты с сохранением здоровой ткани органа. Какой хирургический метод используется для удаления кисты яичника? Какие основные этапы операции по удалению кисты? Каким образом сохраняется здоровая ткань яичника во время операции?

Задача № 8. В проктологическое отделение поступил пациент с жалобами на сильную боль и отёк в области промежности. При осмотре выявлен абсцесс промежности. Какова основная цель хирургического лечения абсцесса промежности? Какие основные этапы операции при вскрытии гнойного очага? Почему рана после вскрытия абсцесса обычно не ушивается полностью?

Задача № 9. Пациент 65 лет госпитализирован с диагнозом рак предстательной железы. После обследования принято решение выполнить радикальную простатэктомию. Какие структуры удаляются во время радикальной простатэктомии? Какие основные этапы мобилизации предстательной железы? Как восстанавливается непрерывность мочевых путей после операции?

Задача № 10. Женщина 52 лет поступила в гинекологическое отделение с жалобами на опущение матки и нарушение мочеиспускания. После обследования принято решение о выполнении реконструктивной операции на органах малого таза. Какова основная цель реконструктивных операций на органах малого таза? Какие структуры укрепляются во время операции? Какие материалы могут использоваться для укрепления тазового дна?

Тестовые задания

1. Укажите основную цель хирургического доступа к органам малого таза.
   А) Улучшение кровоснабжения органов
   Б) Обеспечение удобного доступа и визуализации операционного поля
   В) Уменьшение размеров органов
   Г) Усиление иннервации органов
2. Определите, какой доступ обеспечивает наиболее широкий обзор органов малого таза.
   А) Трансвагинальный
   Б) Лапароскопический
   В) Лапаротомный
   Г) Трансуретральный
3. Обозначьте разрез, который чаще всего используется при лапаротомии.
   А) Нижнесрединный
   Б) Поперечный
   В) Косой
   Г) Вертикальный
4. Укажите инструмент, используемый для создания пневмоперитонеума при лапароскопии.
   А) Резектоскоп

Б) Игла Вереша
В) Зонд Пеана
Г) Игла Бира

5. Выберите газ, который используется для создания рабочего пространства в брюшной полости при лапароскопии.
   А) Кислород
   Б) Азот
   В) Углекислый газ
   Г) Водород
6. Определите, какой доступ позволяет выполнять операции без разреза передней брюшной стенки.
   А) Лапаротомный
   Б) Трансвагинальный
   В) Торакальный
   Г) Подмышечный
7. Укажите операцию, при которой вскрывается полость мочевого пузыря.
   А) Цистэктомия
   Б) Цистотомия
   В) Уретротомия
   Г) Нефрэктомия
8. Определите основное показание для выполнения цистотомии.
   А) Камни мочевого пузыря
   Б) Пневмония
   В) Гастрит
   Г) Перелом таза
9. Выберите шов, которым чаще всего ушивается стенка мочевого пузыря.
   А) Однорядный
   Б) Двухрядный
   В) Без швов
   Г) Трёхрядный
10. Укажите, как называется удаление части стенки мочевого пузыря.
    А) Резекция
    Б) Ампутация
    В) Перфорация
    Г) Коагуляция
11. Определите, как называется операция полного удаления мочевого пузыря.
    А) Нефрэктомия
    Б) Цистэктомия
    В) Уретрэктомия
    Г) Уретеротомия
12. Укажите орган, чаще всего используемый для формирования резервуара мочи после цистэктомии.
    А) Желудок
    Б) Тонкая кишка
    В) Печень
    Г) Селезёнка
13. Определите, через какой канал выполняется трансуретральная резекция мочевого пузыря.
    А) Брюшная полость
    Б) Прямая кишка
    В) Мочеиспускательный канал
    Г) Паховый канал

14. Выберите инструмент, применяемый при трансуретральной резекции.
    А) Резектоскоп
    Б) Троакар
    В) Ларингоскоп
    Г) Бронхоскоп
15. Укажите основное показание для трансуретральной резекции мочевого пузыря.
    А) Опухоль мочевого пузыря
    Б) Камни почек
    В) Грыжа
    Г) Аппендицит
16. Определите расположение предстательной железы относительно мочевого пузыря.
    А) Над мочевым пузырём
    Б) Под мочевым пузырём
    В) В брюшной полости
    Г) В грудной полости
17. Выберите отдел мочеиспускательного канала, окружённый предстательной железой.
    А) Губчатый
    Б) Мембранозный
    В) Простатический
    Г) Луковичный
18. Укажите основной метод хирургического лечения доброкачественной гиперплазии простаты.
    А) Трансуретральная резекция
    Б) Аппендэктомия
    В) Нефрэктомия
    Г) Холецистэктомия
19. Определите способ выполнения трансуретральной резекции предстательной железы.
    А) Через брюшную полость
    Б) Через мочеиспускательный канал
    В) Через промежность
    Г) Через грудную клетку
20. Выберите правильное определение удаления предстательной железы.
    А) Простатотомия
    Б) Простатэктомия
    В) Простатоскопия
    Г) Простатография
21. Укажите основное показание к радикальной простатэктомии.
    А) Камни мочевого пузыря
    Б) Рак предстательной железы
    В) Аппендицит
    Г) Цистит
22. Определите, какие структуры удаляются при радикальной простатэктомии.
    А) Только железа
    Б) Железа и семенные пузырьки
    В) Только мочевой пузырь
    Г) Только уретра
23. Укажите метод лечения аденомы простаты с использованием лазера.
    А) Лазерная энуклеация
    Б) Лазерная коагуляция печени
    В) Лазерная гемостазия сосудов
    Г) Лазерная резекция желудка

24. Определите, что такое морцелляция.
    А) Измельчение тканей
    Б) Сшивание тканей
    В) Коагуляция сосудов
    Г) Дренирование
25. Укажите, как называется операция удаления матки.
    А) Овариэктомия
    Б) Гистерэктомия
    В) Цистэктомия
    Г) Лапаротомия
26. Определите связки, пересекаемые при мобилизации матки.
    А) Круглые связки
    Б) Связки печени
    В) Связки селезёнки
    Г) Связки желудка
27. Укажите сосуды, перевязываемые при удалении матки.
    А) Почечные
    Б) Маточные
    В) Лёгочные
    Г) Коронарные
28. Определите хирургическое удаление маточной трубы.
    А) Сальпингэктомия
    Б) Овариэктомия
    В) Гистерэктомия
    Г) Нефрэктомия
29. Укажите основное показание к операции на маточной трубе.
    А) Внематочная беременность
    Б) Бронхит
    В) Гастрит
    Г) Гепатит
30. Определите, как называется удаление яичника.
    А) Овариэктомия
    Б) Простатэктомия
    В) Лапаротомия
    Г) Аппендэктомия
31. Выберите метод удаления кисты яичника.
    А) Лапароскопия
    Б) Торакотомия
    В) Краниотомия
    Г) Артротомия
32. Укажите показание для реконструктивных операций на органах малого таза.
    А) Переломы
    Б) Опущение органов
    В) Гастрит
    Г) Пневмония
33. Определите основную цель реконструктивных операций.
    А) Удаление органов
    Б) Восстановление анатомии
    В) Увеличение массы тела
    Г) Снижение температуры
34. Выберите способ доступа при лапароскопии.
    А) Большой разрез

Б) Проколы передней брюшной стенки
В) Грудная клетка
Г) Позвоночник

35. Укажите главное преимущество лапароскопии.
А) Большая кровопотеря
Б) Минимальная травматичность
В) Длительное восстановление
Г) Большие разрезы

36. Определите границы промежности.
А) Пупок и грудная клетка
Б) Наружные половые органы и анальное отверстие
В) Сердце и лёгкие
Г) Печень и желудок

37. Укажите название хирургического рассечения промежности.
А) Перинеотомия
Б) Торакотомия
В) Краниотомия
Г) Артротомия

38. Определите, когда чаще всего выполняется перинеотомия.
А) Во время родов
Б) При аппендиците
В) При переломе руки
Г) При гастрите

39. Укажите цель эпизиотомии.
А) Удаление матки
Б) Расширение родовых путей
В) Лечение цистита
Г) Лечение гастрита

40. Определите период родов, во время которого проводится эпизиотомия.
А) Первый
Б) Второй
В) Третий
Г) До беременности

41. Выберите основную причину разрывов промежности.
А) Травмы головы
Б) Роды
В) Бронхит
Г) Гастрит

42. Укажите принцип лечения разрывов промежности.
А) Послойное ушивание тканей
Б) Удаление тканей
В) Оставление раны открытой
Г) Только дренирование

43. Определите метод лечения абсцесса промежности.
А) Компрессы
Б) Вскрытие и дренирование
В) Только антибиотики
Г) Физиотерапия

44. Укажите главную цель вскрытия абсцесса.
А) Удаление гноя
Б) Удаление костей

В) Удаление нервов
Г) Удаление сосудов

45. Определите причину, почему рана после вскрытия абсцесса не ушивается полностью.
А) Для образования рубца
Б) Для предотвращения повторного накопления гноя
В) Для уменьшения боли
Г) Для улучшения кровообращения
46. Выберите основной источник кровотечения при операциях в малом тазу.
А) Венозные сплетения
Б) Артерии головы
В) Капилляры кожи
Г) Лёгочные сосуды
47. Определите основной инструмент визуализации при лапароскопии.
А) Камера лапароскопа
Б) Рентген
В) Стетоскоп
Г) Термометр
48. Укажите характеристику минимально инвазивных операций.
А) Большие разрезы
Б) Меньшая травматизация тканей
В) Отсутствие инструментов
Г) Длительное восстановление
49. Определите суть метода NOTES.
А) Операции через естественные отверстия
Б) Операции через грудную клетку
В) Операции на сердце
Г) Операции на костях
50. Укажите особенность однопортовой лапароскопии.
А) Один разрез
Б) Десять разрезов
В) Разрез грудной клетки
Г) Разрез шеи

Ответы : 1-Б,2-В,3-А,4-Б,5-В,6-Б,7-Б,8-А,9-Б,10-А,11-Б,12-Б,13-В,14-А,15-А,16-Б,17-В,18-А,19-Б,20-Б,21-Б,22-Б,23-А,24-А,25-Б,26-А,27-Б,28-А,29-А,30-А,31-А,32-Б,33-Б,34-Б,35-Б,36-Б,37-А,38-А,39-Б,40-Б,41-Б,42-А,43-Б,44-А,45-Б,46-А,47-А,48-Б,49-А,50-А.

Список использованной литературы :

1. Кованов В. В., Травин А. А. Хирургическая анатомия конечностей человека. — М., 1983.
2. Мещерякова М.А. Оперативная хирургия и топографическая анатомия. Учебное пособие. — М., Медицина, 2005.
3. Николаев А. В. Топографическая анатомия и оперативная хи-ргия. — М., 2007.
4. Оперативная хирургия детского возраста / Под ред. Е. М. Мар-горина. — Л., 1967.
5. Основы оперативной хирургии / Под ред. С. А. Симбирцева. — СПб., 2002.
6. Островерхов Г. Е. Лекции по оперативной хирургии. — Л.
7. Г.Е. Островерхов , Ю.М.Бомаш, Д.Н.Лубоцкий. Оперативная хирургия и топографическая анатомия.