



ГОСУДАРСТВЕННОЕ БЮДЖЕТНОЕ ОБРАЗОВАТЕЛЬНОЕ  
УЧРЕЖДЕНИЕ  
ВЫСШЕГО ПРОФЕССИОНАЛЬНОГО ОБРАЗОВАНИЯ  
«КУБАНСКИЙ ГОСУДАРСТВЕННЫЙ МЕДИЦИНСКИЙ  
УНИВЕРСИТЕТ»  
МИНИСТЕРСТВА ЗДРАВООХРАНЕНИЯ РОССИЙСКОЙ ФЕДЕРАЦИИ

**Кафедра педиатрии №1**

# **Анатомо-физиологические особенности костно-мышечной системы, методы исследования и семиотика поражений**

под реакцией профессора В.А. Шашель

учебное пособие для студентов III курса педиатрического факультета

Краснодар, 2015 г.

УДК 616.7-053.3/.5-072(075.8)

ББК 54.18

А.64

Анатомо-физиологические особенности костно-мышечной системы, методы исследования и семиотика поражений: учеб. пособие/ д.м.н., профессор В.А. Шашель, к.м.н., доцент О.В. Первишко, доцент Т.Г. Баум. – Краснодар, КубГМУ, 2015. -

Под реакцией профессора В.А. Шашель

Рецензенты:

Заведующая кафедрой пропедевтики детских болезней Государственного бюджетного образовательного учреждения высшего профессионального образования «Ставропольский государственный медицинский университет» Министерства здравоохранения Российской Федерации, доктор медицинских наук, профессор А. С. Калмыкова.

Заведующая кафедрой детских болезней №2 Государственного бюджетного образовательного учреждения высшего профессионального образования «Северо-Осетинской государственной медицинской академии» Министерства здравоохранения Российской Федерации, доктор медицинских наук, профессор З.Д. Калоева.

Учебное пособие соответствует действующей типовой учебной программе «Пропедевтика детских болезней» для подготовки специалиста по специальности 060103 –Педиатрия.

Учебное пособие предназначено для студентов II курса педиатрического факультета.

Рекомендовано к изданию ГБОУ ВПО КубГМУ Минздрава России протокол № 4 от 16.12.13 г.

Рекомендовано Учебно-методическим объединением по медицинскому и фармацевтическому образованию вузов России № 490/05.05-20 от 30.12.2013 года.

ГОСУДАРСТВЕННОЕ БЮДЖЕТНОЕ ОБРАЗОВАТЕЛЬНОЕ УЧРЕЖДЕНИЕ  
ВЫСШЕГО ПРОФЕССИОНАЛЬНОГО ОБРАЗОВАНИЯ  
«КУБАНСКИЙ ГОСУДАРСТВЕННЫЙ МЕДИЦИНСКИЙ  
УНИВЕРСИТЕТ»  
МИНИСТЕРСТВА ЗДРАВООХРАНЕНИЯ РОССИЙСКОЙ ФЕДЕРАЦИИ

Кафедра педиатрии №1

# **Анатомо-физиологические особенности костно-мышечной системы, методы исследования и семиотика поражений**

под реакцией профессора В.А. Шашель

учебное пособие для студентов III курса педиатрического факультета

ГБОУ ВПО КубГМУ Минздрава России  
Организационно-издательский отдел  
350063, г. Краснодар, ул. Седина, 4  
тел./факс 268-60-64

Отпечатано методом цифровой печати.  
Подписано в печать 16.12.2013 г.  
Заказ №1575 от 16.06.2014 г.  
Тираж 1000 экз.



## Оглавление:

Глава 1. Эмбриогенез костно-мышечной системы у детей.....	
1.1 Общие данные о развитии костей.....	
1.2 Эмбриогенез костей скелета туловища.....	
1.3 Эмбриогенез костей черепа.....	
1.4 Эмбриогенез соединений костей.....	
1.5 Эмбриогенез мышц.....	
1.6 Развитие костной системы в детстве и юности.....	
1.7 Процесс окостенения.....	
Глава 2. Анатомо-физиологические особенности опорно-двигательного аппарата.....	
2.2 Методика исследования костной системы и суставов.....	
2.3 Семиотика поражений костной системы и суставов.....	
Глава 3. Анатомо-физиологические особенности мышечной системы.	
3.1 Методика исследования мышечной системы.....	
3.2 Семиотика поражений мышечной системы.....	
Глава 4. Приложения.....	
Глава 5. Рекомендуемая литература.....	

## Общие данные о развитии костей

**Источник развития – мезенхима** (эмбриональная соединительная ткань), образуется в конце 3-ей недели внутриутробного развития из мезодермы.

Кости развиваются или непосредственно из мезенхимы (перепончатый остеогенез) или на основе хрящевой модели кости (хрящевой остеогенез).

Большинство костей скелета (*кости основания черепа, осевого и добавочного скелета*) проходит три стадии развития (хрящевой остеогенез):

1 - *перепончатая* стадия (5-ая неделя внутриутробного развития) – образуется сгущение клеток мезенхимы.

2 – *хрящевая* стадия (6-ая неделя внутриутробного развития) – большинство соединительнотканых образований замещается хрящевой тканью и появляются хрящевые модели будущих костей.

3 – *костная* стадия (6-8-ая недели внутриутробного развития) – хрящевая модель замещается костной.

Хрящевой остеогенез включает в себя перихондральное и энхондральное окостенение. Оба процесса происходят одновременно с 8-ой недели внутриутробного развития. **Перихондральное** окостенение происходит за счет внутреннего слоя надхрящницы, продуцирующего остеобласты, которые откладываются на поверхности хряща слоями и формируют наружные костные пластинки.

При **энхондральном** окостенении костная ткань начинает образовываться внутри хряща. В хрящ вырастают кровеносные сосуды, а с ними и соединительная ткань, которая продуцирует молодые костные клетки. Хрящ разрушается, образуется губчатое вещество.

*Кости свода черепа, кости лица и часть ключицы* (акромиальный конец) проходят в своем развитии только две стадии (**перепончатый остеогенез**):

1 - *перепончатая* стадия (5-ая неделя внутриутробного развития).

2 - *костная* стадия (8-10-ая недели внутриутробного развития).

По характеру окостенения такие кости называют *первичными* или *покровными*.

**Развитие длинных трубчатых костей** (общий принцип). **Первичные** точки окостенения появляются в середине *диафиза* на 8-ой неделе внутриутробного развития, окостенение распространяется в стороны эпифизов.

**Вторичные** точки окостенения появляются в *эпифизах* на последней неделе внутриутробного развития или вскоре после рождения.

Между эпифизом и диафизом появляется хрящевая прослойка – эпифизарный хрящ, благодаря которому кость растет в длину. Постепенно эпифизарный хрящ замещается костной тканью и эпифиз срастается с диафизом (синостоз).

**Добавочные** точки окостенения появляются в *анофизах* в 5-8 лет.

Синостозирование наступает к 18-25 годам.

**Развитие коротких трубчатых костей (моноэпифизарные кости).**

Точки окостенения появляются в диафизе и только в одном эпифизе. Второй эпифиз окостеневаает за счет диафиза. Синостозирование происходит к 15-20 годам.

**Развитие плоских костей свода черепа.** Кости свода черепа проходят две стадии развития: перепончатую и костную. В костной стадии появляются точки окостенения в местах, соответствующих в будущем буграм: лобные, теменные, затылочный. Синостозирование наблюдается к 20 годам.

**Развитие губчатых костей (общий принцип).** Кость имеет несколько точек окостенения: первичные и вторичные, которые сливаются между собой и к 20-25 годам образуют единую кость.

### **Эмбриогенез костей скелета туловища**

В эмбриогенезе кости скелета туловища проходят 3 стадии развития: 1 – перепончатую (1-ый месяц эмбриогенеза), 2 – хрящевую (5-я неделя эмбриогенеза), 3 – костную (8-ая неделя эмбриогенеза, длится до 20 - 25 лет жизни).

Кости туловища развиваются из сомитов – производных дорсального отдела мезодермы (склеротома), расположенных около спинной хорды. Высеяющаяся из сомитов мезенхима постепенно разрастается вокруг спинной хорды и нервной трубки, образуя первичные (перепончатые) позвонки. На 5-ой неделе эмбрионального развития появляются островки хрящевой ткани: одна в теле, а также справа и слева парные в дорсальных и вентральных дугах перепончатого позвонка, которые в дальнейшем сливаются. Спинная хорда, окруженная хрящевой тканью, теряет свое предназначение и сохраняется лишь в виде студенистого ядра межпозвоночных дисков. Дорсальные дуги позвонков при слиянии образуют остистые отростки. На дуге позвонка формируются суставные и поперечные отростки. Вентральные дуги проникают в передние отделы миотомов, формируя ребра. Передние концы 9 верхних ребер расширяются, сливаясь между собой, образуют две продольные полосы – закладку грудины.

В начале 8-й недели начинается замена хрящевого скелета костным. В рёбрах появляются точки окостенения в области будущего угла ребра, а в головке и бугорке точки окостенения появляются к 15-20 годам жизни. Окончательное слияние всех точек окостенения ребра завершается к 20 - 25 годам жизни.

В конце 2-го месяца эмбриогенеза грудина образуется при слиянии левой и правой мезенхимных полосок, расположенных на вентральных концах левых и правых ребер. Они с 8-й недели эмбриогенеза превращаются в хрящевые закладки ребер и грудины. В хрящевой закладке грудины



появляются ядра окостенения: в рукоятке 1-2 на 4-6-м месяце внутриутробной жизни; в теле – от 4 до 14, которые сливаются между собой на протяжении 7-8 месяцев эмбриогенеза до года жизни; мечевидный отросток окостеневаает из одного ядра на 6-20-м году жизни, срастается с грудиной к 30 годам.

В позвонках точки окостенения появляются в конце 8-ой недели эмбриогенеза: одна в теле и по одной в каждой половине дуги позвонка. На 1-м году жизни срастаются ядра дуги, которая на 3-м году прирастает к телу, а передняя и задняя дуги первого шейного позвонка срастаются на 5-м–6-м годах жизни.

### **Эмбриогенез конечностей и их скелета**

Закладки конечностей появляются на 3-ей (верхняя конечность) и 4-ой (нижняя конечность) неделе внутриутробного развития в виде складок по бокам тела зародыша, напоминающих собой плавники рыб. Складки расширяются, и образуются пластинки (зачатки кисти и стопы). Первоначально они состоят из скопления мезенхимных клеток, покрытых кожным эпителием. Нижняя конечность закладывается на уровне поясничных позвонков. По мере дальнейшего развития она опускается до уровня таза. На 2-м месяце эмбриогенеза отмечается дальнейшее развитие элементов будущих конечностей в порядке от дистального звена к проксимальному: вначале как бы вырастают кисть и стопа, затем предплечье и голень, последними – плечо и бедро. В закладки конечностей очень рано вырастают нервные стволы и кровеносные сосуды.

В начале развития верхние и нижние конечности обращены гибательными поверхностями к туловищу, при этом большие пальцы их обращены к голове (вперед).

Однако вскоре вся рука поворачивается вокруг длинной оси на 90° кнаружи, а нога – внутрь. В результате этого большой палец свободной руки располагается латерально, а большой палец стопы – медиально, соответственно – локтевой сустав оказывается обращенным кзади, а коленный – кпереди.

Кости скелета конечностей проходят 3 стадии развития: мезенхимную, (соединительнотканную или предхрящевую), хрящевую и костную. Исключение составляет тело и акромиальный конец ключицы, в развитии которых отмечается 2 стадии: соединительнотканная и костная.

На 6 неделе в закладках конечностей возникают сгущения мезенхимных клеток, которые представляют собой закладки будущих костей конечностей – (соединительнотканная или предхрящевая стадия развития), которая быстро сменяется хрящевой. У 7-8 недельных зародышей имеются хрящевые закладки крупных костей скелета, свободных частей конечностей и связанных с ними костей плечевого и тазового пояса. Дифференцировка мезенхимных клеток в хрящевые и их последующее окостенение (с 8-й недели) раньше всего начинается в проксимальных отделах конечностей и распространяется в дистальном направлении, постепенно охватывая зачатки

мелких костей кисти и стопы.

Точки окостенения, которые появляются в эмбриональном периоде развития, называются первичными, а после рождения – вторичными.

**Первичные точки окостенения в диафизах** трубчатых костей закладываются на 2-м месяце внутриутробного развития и разрастаются в направлении эпифизов. Оба эпифиза трубчатых костей конечностей в течение эмбриональной жизни сохраняют свой хрящевой характер.

Развитие коротких трубчатых костей кисти и стопы происходит таким же образом, процессы остеогенеза здесь начинаются несколько позже, чем в длинных трубчатых костях: на 3-м месяце эмбриогенеза. Первичные центры оссификации раньше всего появляются в диафизах пястных и плюсневых костей, а также в проксимальных фалангах пальцев кистей и стоп. Окостенение хрящей, из которых развиваются кости запястья, происходит после рождения. В предплюсне три первичные точки окостенения до рождения появляются в пяточной кости – 6-й месяц, в таранной – 7-8-ой и в кубовидной – 9-ый месяц эмбриогенеза.

Хрящевая закладка тазовой кости окостеневает из трех первичных точек окостенения. Раньше всего, на 4-ом месяце внутриутробной жизни появляется точка окостенения в теле седалищной кости, на 5-ом месяце – в теле лобковой и на 6-ом месяце – в теле подвздошной кости.

Таким образом, к моменту рождения первичные точки окостенения появляются во всех костях конечностей, за исключением надколенника, костей запястья, а также клиновидных и ладьевидной костей стопы. Оссификация этих костей происходит после рождения, в результате появления **вторичных точек окостенения**. Однако в течение всего периода роста на границе между эпифизом и диафизом остается слой хрящевой ткани, так называемая хрящевая пластинка (эпифизарный хрящ в области метафиза), которая обеспечивает рост кости в длину.

У новорожденных детей эпифизы преимущественно хрящевые. Исключение составляют только дистальный отдел бедренной кости и проксимальный отдел большеберцовой кости, где вторичные точки окостенения закладываются незадолго до рождения ребенка, что является одним из признаков зрелости (доношенности) плода. В остальных костях конечностей вторичные точки окостенения закладываются в течение первых 5-10 лет жизни ребенка, а сращение эпифизов с диафизами, как правило, происходит после 15-18 лет, причем у девочек на 1-2 года раньше, чем у мальчиков.

### **Эмбриогенез костей черепа**

**Эмбриогенез мозгового черепа.** Вокруг закладки головного мозга на 1-м месяце внутриутробного развития из мезенхимы формируется соединительнотканная оболочка (перепончатая стадия развития черепа). После рождения участки перепончатого черепа сохраняются в области родничков и швов.

Перепончатый череп на базальной поверхности эмбрионального головного мозга на 2-м месяце эмбриогенеза замещается хрящевой тканью (хрящевая стадия развития черепа). Хрящевая ткань в перепончатом черепе закладывается вблизи хорды в виде обособленных хрящевых пластин (полос). Рядом с хордой появляются околохордовые (парахордальные) хрящи, впереди от хорды – предхордовые (прехордальные) хрящи, рядом с ямкой гипофиза – хрящевые черепные перекладины.

Кроме того, из мезенхимы формируются хрящевые вместилища (капсулы) для органов обоняния, зрения и слуха. Эти капсулы срастаются с хрящевыми закладками основания черепа: обонятельная капсула с хрящевыми черепными перекладинами, зрительные и слуховые хрящевые капсулы срастаются с прехордальными и парахордальными хрящами.

Обособленные вначале хрящевые закладки к концу второго месяца эмбриогенеза сливаются в сплошную хрящевую пластинку основания черепа в виде желоба, к которому прилежит нижняя поверхность головного мозга.

С боков, спереди и сзади хрящевой череп продолжается в перепончатый череп.

С ранних стадий эмбриогенеза в черепе имеются отверстия и каналы. Это объясняется тем, что мозг, сосуды и нервы развиваются до возникновения перепончатого и хрящевого черепа. Поэтому все каналы и отверстия в костях формируются вокруг этих образований.

**Эмбриогенез лицевого черепа.** Кости лицевого черепа образуются на основе соединительной ткани из мезенхимы: 1) 1-й висцеральной дуги (нижняя и верхняя челюсти, небная и скуловая кости, медиальная пластинка крыловидного отростка, молоточек и наковальня); 2) 2-й висцеральной дуги (подъязычная кость, стремя); 3) обонятельной капсулы (слезные и носовые кости, сошник). В своем развитии все кости лица, за исключением нижней носовой раковины и подъязычной кости, проходят 2 стадии окостенения: 1 – перепончатую, 2 – костную.

Размеры, форму и строение, характерное для взрослого организма, кости лица приобретают, как правило, к периоду полового созревания (14-17 лет). Замещение хрящевой и соединительной ткани костной тканью (костная стадия) начинается примерно с конца второго месяца внутриутробного развития.

В хрящевых и перепончатых закладках костей мозгового и лицевого черепа появляются, как правило, несколько точек окостенения, которые сливаются в отдельные кости только после рождения. Этот процесс формирования дефинитивных (как у взрослых) костей в черепе завершается примерно к 10-12 годам жизни; до этого возраста число костей в мозговом и лицевом черепе больше, чем у взрослого.

**Рост черепа** в целом осуществляется за счет надкостницы путем аппозиции в области родничков и швов и за счет хряща между телом клиновидной кости и основной частью затылочной кости (synchondrosis sphenooccipitalis).

## Эмбриогенез соединений костей

На 2-м месяце эмбриогенеза (6-я неделя) в мезенхиме между хрящевыми закладками костей наблюдается разрыхление и образование суставной щели, *cavitas articularis*, которая расширяется от центра к периферии. Элементы вспомогательного аппарата (внутрисуставные связки, диски, мениски) развиваются также из мезенхимы, расположенной между хрящевыми эпифизами закладок костей, формирующих сустав. Одновременно из окружающей суставную щель мезенхимы формируется капсула сустава (внутренний слой – синовиальный, наружный – фиброзный). До замещения хряща костной тканью суставная капсула переходит в надхрящницу, после формирования костных эпифизов и диафиза – в надкостницу. Из мезенхимы, окружающей закладку сустава, еще до образования суставной щели формируются внутри- и внекапсульные связки. Форма суставных поверхностей окончательно не сформирована даже к моменту рождения, т.к. у новорожденного и плода отсутствует влияние формообразующей функции. У плода суставные поверхности плоские или шаровидные, суставная полость большая. В дальнейшем под влиянием функции суставные поверхности приобретают форму, свойственную данному суставу.

При развитии непрерывных соединений закладки костей сближаются, толщина мезенхимной прослойки уменьшается и она замещается фиброзной или хрящевой тканью. При образовании симфизов (полусуставы) в мезенхимной прослойке между закладками костей образуется хрящевая пластинка, в толще среднего слоя которой возникает небольшая щель..

## Эмбриогенез мышц

Скелетная мускулатура развивается из дорсальной части среднего зародышевого листка – мезодермы, которая на 3-4-й неделе эмбриогенеза делится на 40-42 пары первичных сегментов (сомитов): 3 предушных, 4 затылочных, 8 шейных, 12 грудных, 5 крестцовых и 3-5 копчиковых.

Исчерченная мускулатура развивается из дорсомедиальных отделов сомитов, называемых миотомы. В каждый миотом врастают спинномозговые нервы и артерии того же уровня. Каждый миотом делится на дорсальную и вентральную части.

Из дорсальной части миотомов развиваются подзатылочная группа мышц и глубокие мышцы спины.

Из вентральных частей миотомов в результате дифференцировки образуются мышцы, прикрепляющиеся к подъязычной кости, глубокие мышцы шеи, поверхностные мышцы спины, мышцы переднего и боковых отделов груди и живота, диафрагма, мышцы верхней и нижней конечностей.

Источниками развития указанных мышц являются миотомы следующих уровней:

1. Мышцы шеи и диафрагма – первый-пятый шейные (C<sub>1</sub>-C<sub>5</sub>), сегменты;
2. Мышцы груди – первый-двенадцатый грудные (Th<sub>1</sub>-Th<sub>12</sub>), сегменты;
3. Мышцы живота – одиннадцатый, двенадцатый грудные, первый, второй поясничные (Th<sub>11</sub>-Th<sub>12</sub>, L<sub>1</sub>-L<sub>2</sub>), сегменты;
4. Мышцы верхней конечности – пятый-восьмой шейные, первый грудной (C<sub>5</sub>-C<sub>8</sub>, Th<sub>1</sub>), сегменты;
5. Мышцы нижней конечности - первый-пятый поясничный, первый-четвертый крестцовые (L<sub>1</sub>-L<sub>5</sub>, S<sub>1</sub>-S<sub>4</sub>), сегменты.

Уровень закладки мышц (миотомов) можно определить по уровню спинномозгового нерва, иннервирующего данную мышцу.

Наружные мышцы глаза развиваются из 3-х предушных миотомов. Мышцы языка образуются из 4-х затылочных миотомов. Жевательные мышцы развиваются из мезодермы 2-й висцеральной дуги

Образование фасций происходит параллельно развитию мышц. На ранних стадиях эмбриогенеза фасции развиваются из мезенхимных клеток, которые концентрируются вокруг мышц.

### **Развитие костной системы в детстве и юности**

Существует два пути развития кости:

1. Первичное окостенение, когда кости развиваются непосредственно из зародышевой соединительной ткани – мезенхимы (кости свода черепа, лицевой части, отчасти ключица и др.). Сначала образуется скелетогенный мезенхимный синцитий. В нем закладываются клетки – остеобласты, которые превращаются в костные клетки – остециты, и фибриллы, пропитанные солями кальция и превращающиеся в костные пластинки. Таким образом, кость развивается из соединительной ткани.
2. Вторичное окостенение, когда кости первоначально закладываются в виде плотных мезенхимных образований, имеющих примерные очертания будущих костей, затем превращаются в хрящевые ткани и замещаются костными тканями (кости основания черепа, туловища и конечностей).

При вторичном окостенении развитие костной ткани происходит замещением и снаружи, и внутри. Снаружи образование костного вещества происходит остеобластами надкостницы. Внутри окостенение начинается с образования ядер окостенения, постепенно хрящ рассасывается и замещается костью. По мере роста кость рассасывается изнутри специальными клетками – остеокластами. Нарастание костного вещества идет снаружи. Рост кости в длину происходит за счет образования костного вещества в хрящах, расположенных между эпифизом и диафизом. Эти хрящи постепенно сдвигаются в сторону эпифиза.

В верхнем эпифизе бедренной кости образование костных балочек происходит в возрасте 4–5 лет. После 7–8 лет они удлиняются и становятся однородными и компактными. Толщина эпифизарного хряща к 17–18 годам достигает 2–2,5 мм. К 24 годам рост верхнего конца кости заканчивается и верхний эпифиз срастается с диафизом. Нижний эпифиз прирастает к диафизу еще раньше – к 22 годам. С окончанием окостенения трубчатых костей прекращается их рост в длину.

### **Процесс окостенения**

Общее окостенение трубчатых костей завершается к концу полового созревания: у женщин – к 17–21, у мужчин – к 19–24 годам. Из-за того, что у мужчин половое созревание заканчивается позднее, чем у женщин, они имеют в среднем более высокий рост.

С пяти месяцев до полутора лет, т. е. когда ребенок становится на ноги, происходит основное развитие пластинчатой кости. К 2,5–3 годам остатки грубоволокнистой ткани уже отсутствуют, хотя в течение второго года жизни большая часть костной ткани имеет пластинчатое строение.

Пониженная функция желез внутренней секреции (передней части аденогипофиза, щитовидной, околощитовидных, вилочковой, половых) и недостаток витаминов (особенно витамина D) могут вызвать задержку окостенения. Ускорение окостенения происходит при преждевременном половом созревании, повышенной функции передней части аденогипофиза, щитовидной железы и коры надпочечников. Задержка и ускорение окостенения чаще всего проявляются до 17–18 лет, и разница между «костным» и паспортным возрастами может достичь 5–10 лет. Иногда на одной стороне тела окостенение происходит быстрее или медленнее, чем на другой.

С возрастом химический состав костей изменяется. Кости детей содержат больше органических веществ и меньше неорганических. По мере роста значительно увеличивается количество солей кальция, фосфора, магния и других элементов, меняется соотношение между ними. Так, у маленьких детей в костях больше всего задерживается кальция, однако по мере взросления происходит смещение в сторону большей задержки фосфора. Неорганические вещества в составе костей новорожденного составляют одну вторую веса кости, у взрослого – четыре пятых.

Изменение строения и химического состава костей влечет и изменение их физических свойств. У детей кости более эластичны и менее ломки, чем у взрослых. Хрящи у детей также более пластичны.

Возрастные различия в строении и составе костей особенно отчетливо проявляются в количестве, расположении и строении гаверсовых каналов. С

возрастом их число уменьшается, а расположение и строение изменяются. Чем старше ребенок, тем больше в его костях плотного вещества, у маленьких детей больше губчатого вещества. К 7 годам строение трубчатых костей сходно с таковым у взрослого человека, однако между 10–12 годами губчатое вещество костей еще интенсивнее изменяется, его строение стабилизируется к 18–20 годам.

Чем младше ребенок, тем больше надкостница сращена с костью. Окончательное разграничение между костью и надкостницей происходит к 7 годам. К 12 годам плотное вещество кости имеет почти однородное строение, к 15 годам совершенно исчезают единичные участки рассасывания плотного вещества, а к 17 годам в нем преобладают большие остециты.

С 7 до 10 лет резко замедляется рост костно-мозговой полости в трубчатых костях, окончательно она формируется с 11–12 до 18 лет. Увеличение костно-мозгового канала происходит параллельно с равномерным ростом плотного вещества.

Между пластинками губчатого вещества и в костно-мозговом канале находится костный мозг. В связи с большим количеством кровеносных сосудов в тканях у новорожденных есть только красный костный мозг – в нем происходит кроветворение. С шести месяцев начинается постепенный процесс замены в диафизах трубчатых костей красного костного мозга на желтый, состоящий по большей части из жировых клеток. Замена красного мозга заканчивается к 12–15 годам. У взрослых красный костный мозг сохраняется в эпифизах трубчатых костей, в грудине, ребрах и позвоночнике и составляет приблизительно 1500 куб. см.

Срастание переломов и образование костной мозоли у детей происходит через 21–25 дней, у грудных детей этот процесс происходит еще быстрее. Вывихи у детей до 10 лет редки ввиду большой растяжимости связочного аппарата.

## **ОПОРНО-ДВИГАТЕЛЬНЫЙ АППАРАТ**

Опорно-двигательный аппарат состоит из костей, мышц, связок, сухожилий, хрящей, суставов и суставных капсул и предназначен для обеспечения изменения положения тела и передвижения в пространстве.

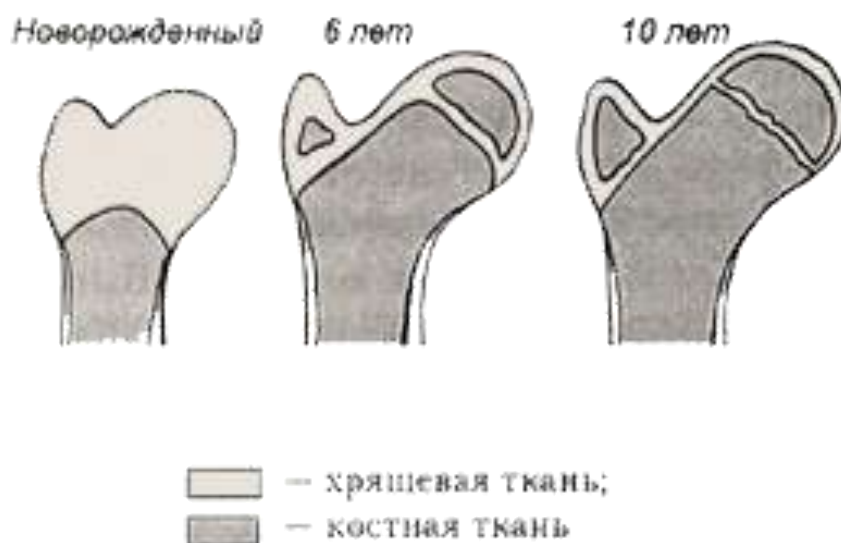
### **Анатомо-физиологические особенности опорно-двигательного аппарата**

#### **ОСОБЕННОСТИ КОСТНОЙ СИСТЕМЫ**

- К моменту рождения ребёнка процесс оксификации полностью не завершён. Диафизы трубчатых костей представлены костной тканью, а подавляющее большинство эпифизов, все губчатые кости кисти и часть трубчатых костей стопы состоят из хрящевой ткани. Точки окостенения в эпифизах начинают появляться только на последнем месяце внутриутробного развития и к рождению намечаются в телах и дугах позвонков, эпифизах бедренных и большеберцовых костей, а также пяточных, таранных и кубовидных костях. Точки окостенения в эпифизах остальных костей развиваются уже после рождения в течение первых 5-15 лет, причём последовательность их появления достаточно постоянна. Совокупность имеющихся у ребёнка ядер окостенения представляет важную характеристику уровня его биологического развития и носит название «костный возраст».
- После рождения ребёнка кости интенсивно растут. Рост костей в длину происходит благодаря наличию эпифизарного хряща (небольшой прослойки хрящевой ткани между окостеневающим эпифизом и диафизом). Периферический край этого хряща на поверхности кости называют эпифизарной линией. Эпифизарный хрящ выполняет костеобразующую функцию до достижения костью её окончательных размеров (18-25 лет). В последующем он замещается костной тканью и срастается с эпифизом. Рост кости в толщину происходит за счёт надкостницы, во внутреннем слое которой молодые костные клетки формируют костную пластинку (периостальный способ образования костной ткани).
- Костная ткань новорождённых имеет пористое грубоволокнистое сетчатое (пучковое) строение. Костные пластинки немногочисленны, располагаются неправильно. Гаверсовы каналы выглядят неупорядоченно разбросанными полостями. Объёмы внутрикостных пространств невелики и формируются с возрастом. По мере роста происходит многократная перестройка кости с заменой к 3-4 годам волокнистой сетчатой структуры на пластинчатую, с вторичными гаверсовыми структурами.



- Перестройка костной ткани у детей происходит более интенсивно. В течение первого года жизни ремоделируется 50-70% костной ткани, а у взрослых за год - всего 5%.



- По химическому составу костная ткань ребёнка содержит больше воды и органических веществ и меньше минеральных веществ, чем у взрослых. У новорождённых фосфат кальция составляет 1/2 массы кости, а у взрослых - 4/5. С возрастом содержание в кости гидроксиапатита (основного её минерального компонента) увеличивается. Волокнистое строение и особенности химического состава обуславливают большую эластичность костей у детей и их податливость при сдавлении. Кости у детей менее ломкие, но легче изгибаются и деформируются.
- Поверхности костей у детей сравнительно ровные. Костные выступы формируются по мере развития и активного функционирования мышц.
- Кровоснабжение костной ткани у детей более обильное, чем у взрослых, за счёт большего количества и большой площади ветвления диафизарных, метафизарных и эпифизарных артерий. К двум годам у ребёнка складывается единая система внутрикостного кровообращения. Обильная васкуляризация обеспечивает интенсивный рост костной ткани и быструю регенерацию костей после переломов. Вместе с тем богатое кровоснабжение с наличием хорошо развитых, перфорирующих ростковый хрящ эпиметафизарных сосудов создаёт анатомические предпосылки к возникновению у детей гематогенного остеомиелита (до 2-3 лет жизни чаще в эпифизах, а в более старшем возрасте - в метафизах).
- Надкостница у детей более толстая, чем у взрослых, в результате чего при травме возникают поднадкостничные переломы по типу «зелёной ветки».

Функциональная активность надкостницы у детей существенно выше, чем у взрослых, что обеспечивает быстрый поперечный рост костей.

- Во внутриутробном периоде и у новорождённых все кости заполнены красным костным мозгом, содержащим клетки крови и лимфоидные элементы и выполняющим кроветворную и защитную функции. У взрослых красный костный мозг содержится только в ячейках губчатого вещества плоских, коротких губчатых костей и эпифизах трубчатых костей. В костномозговой полости диафизов трубчатых костей находится жёлтый костный мозг, представляющий собой перерождённую строму с жировыми включениями. Лишь к 12 годам кости ребёнка по внешнему строению и гистологическим особенностям приближаются к таковым взрослого человека.

## ОСОБЕННОСТИ ОТДЕЛЬНЫХ ЧАСТЕЙ СКЕЛЕТА И СУСТАВОВ РЕБЁНКА

### **Череп**

Череп к моменту рождения представлен большим количеством костей, соединённых с помощью широких хрящевых и соединительнотканых прослоек. Швы между костями свода (стреловидный, венечный, затылочный) не сформированы и начинают закрываться только с 3-4 мес жизни. Края костей ровные, зубцы образуются только на 3-м году жизни ребёнка. Формирование швов между костями черепа заканчивается к 3-5 годам жизни. Заращение швов начинается после 20-30 лет.

Наиболее характерная особенность черепа новорождённого - наличие родничков (не окостеневших перепончатых участков свода черепа), благодаря чему череп очень эластичен, его форма может изменяться во время прохождения головки плода через родовые пути.

- Большой родничок расположен в месте пересечения венечного и сагиттального швов. Его размеры - от 1,5х2 см до 3х3 см при измерении между краями костей. Закрывается большой родничок обычно к возрасту 1-1,5 лет (в настоящее время нередко уже к 9-10 мес жизни).

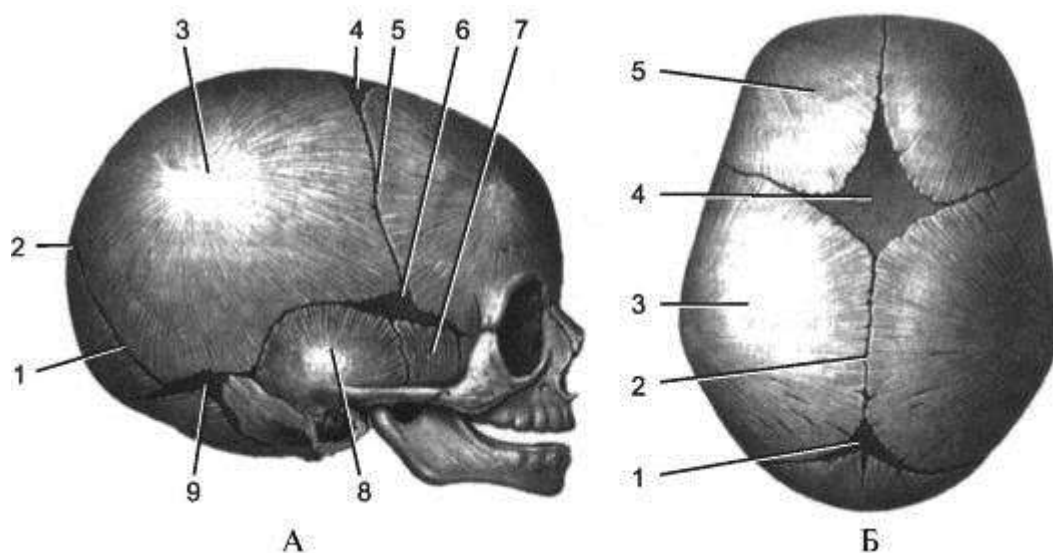


Рис. 1. Череп новорождённого. А - вид сбоку: 1 - ламбдовидный шов; 2 - малый родничок; 3 - теменная кость; 4 - большой родничок; 5 - венечный шов; 6 - клиновидный родничок, 7 - большое крыло клиновидной кости; 8 - чешуйчатая часть височной кости; 9 - сосцевидный родничок. Б - вид сверху: 1 - малый родничок; 2 - сагиттальный шов; 3 - теменная кость; 4 - большой родничок; 5 - лобная кость. (Из: Сапин М.Р., Билич Г.Л. Анатомия человека. Т. 1. М., 2001.)

- Малый родничок расположен между затылочной и теменными костями, к моменту рождения закрыт у 3/4 здоровых доношенных детей, а у остальных закрывается к концу 1-2 мес жизни.
- Боковые роднички (передние клиновидные и задние сосцевидные) у доношенных детей при рождении закрыты.

Мозговой отдел черепа по объёму больше лицевого у новорождённого в 8 раз (у взрослых только в 2 раза). Глазницы у новорождённого широкие, лобная кость состоит из двух половин, надбровные дуги не выражены, лобная пазуха не сформирована. Челюсти недоразвиты, нижняя челюсть состоит из двух половин (рис. 1).

На первом году жизни происходит быстрое и равномерное увеличение размеров черепа, толщина костей увеличивается в 3 раза. На 1-2-м году срастаются половины нижней челюсти, на 2-3-м году в связи с усилением функции жевательных мышц и завершением прорезывания молочных зубов усиливается рост лицевого черепа. С 3 до 7 лет наиболее активно растёт основание черепа и к 7 годам его рост в длину в основном заканчивается. В возрасте 7-13 лет череп растёт более медленно и равномерно. В это время завершается сращение отдельных частей костей черепа.

## Позвоночник

Позвоночник новорождённого имеет вид пологой дуги, вогнутой спереди. Физиологические изгибы формируются с 3-4 мес (рис.2). Шейный лордоз возникает после того, как ребёнок начинает держать голову. Когда ребёнок начинает сидеть (5-6 мес), появляется грудной кифоз. Поясничный лордоз начинает формироваться после 6-7 мес, когда ребёнок начинает сидеть, и усиливается после 9-12 мес, когда ребёнок начинает стоять и ходить. Одновременно компенсаторно формируется крестцовый кифоз. Изгибы позвоночного столба становятся хорошо заметными к 5-6 годам. Благодаря изгибам увеличивается эластичность позвоночного столба, смягчаются толчки и сотрясения при ходьбе, прыжках и т.д.

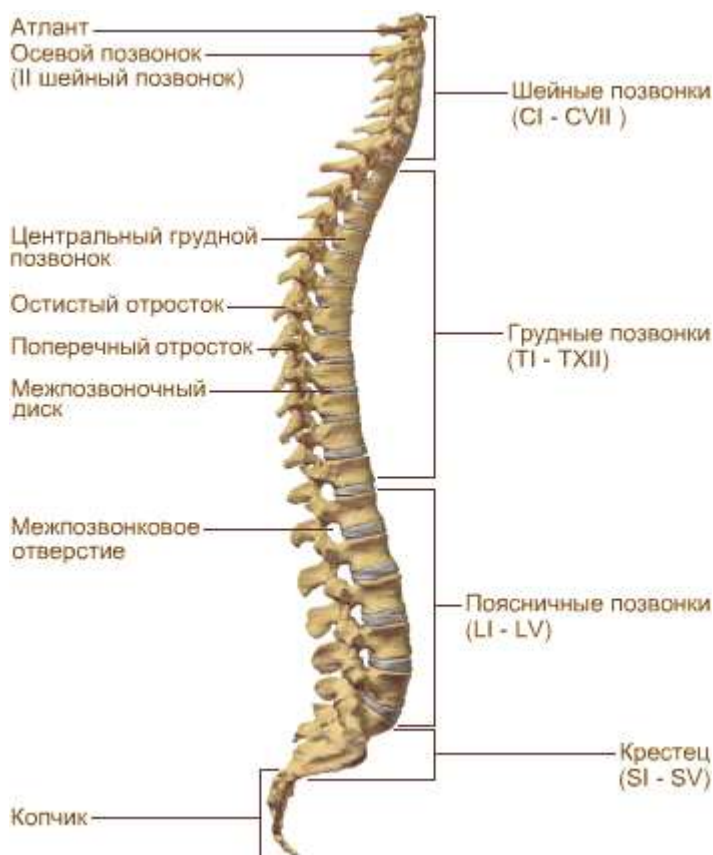

Рис. 2. Скелет позвоночника. А - вид сбоку: (Из: Сапин М.Р., Билич Г.Л. Анатомия человека. Т. 1. М., 2001.)

В связи с незавершённостью формирования позвоночника и слабым развитием мышц, фиксирующих позвоночник, у детей легко возникают патологические изгибы позвоночника (например, сколиоз) и нарушения осанки.

## **Грудная клетка**

Грудная клетка новорождённого имеет конусовидную форму, её переднезадний размер больше поперечного. Рёбра отходят от позвоночника почти под прямым углом, расположены горизонтально. Грудная клетка как бы находится в положении максимального вдоха. Глубину вдоха обеспечивают в основном экскурсии диафрагмы, место прикрепления которой при затруднении дыхания втягивается, образуя временную или постоянную харрисонову борозду.

Когда ребёнок начинает ходить, грудина опускается, и рёбра постепенно принимают наклонное положение. К 3 годам переднезадний и поперечный размеры грудной клетки сравниваются по величине, увеличивается угол наклона рёбер, становится эффективным рёберное дыхание.

К школьному возрасту грудная клетка уплощается, в зависимости от типа телосложения начинает формироваться одна из трёх её форм (коническая, плоская или цилиндрическая).

## **Кости таза**

Форма таза у детей раннего возраста напоминает воронку. Изменение формы и размеров таза происходит под влиянием веса тела, органов брюшной полости, мышц, под воздействием половых гормонов. Разница в форме таза у мальчиков и девочек становится заметной после 9 лет: у мальчиков таз более высокий и узкий.

До 12-14 лет тазовая кость состоит из трёх отдельных соединённых хрящом костей, сращённые тела которых образуют вертлужную впадину. Вертлужная впадина у новорождённого овальная, глубина её значительно меньше, чем у взрослого, вследствие чего большая часть головки бедренной кости расположена вне её. Постепенно с ростом тазовой кости в толщину и формированием края вертлужной впадины головка бедренной кости глубже погружается в полость сустава.

## **Конечности**

У новорождённых конечности относительно короткие. В последующем нижние конечности растут быстрее и становятся длиннее верхних.

У новорождённого и ребёнка первого года жизни стопа плоская. Линия поперечного сустава предплюсны почти прямая (у взрослого S-образная). Формирование суставных поверхностей, связочного аппарата и сводов стопы происходит постепенно, после того как ребёнок начинает стоять и ходить и по мере окостенения костей стопы.

## ВОЗРАСТНЫЕ ОСОБЕННОСТИ СУСТАВОВ У ДЕТЕЙ

К моменту рождения суставно-связочный аппарат анатомически сформирован. У новорождённых уже присутствуют все анатомические элементы суставов, однако эпифизы сочленяющихся костей состоят из хряща.

Капсулы суставов новорождённого туго натянуты, а большинство связок отличается недостаточной дифференцировкой образующих их волокон, что определяет их большую растяжимость и меньшую прочность, чем у взрослых. Эти особенности обуславливают возможность подвывихов, например головки лучевой кости, плечевой кости.

Развитие суставов наиболее интенсивно происходит в возрасте до 3 лет вследствие значительного увеличения двигательной активности ребёнка. За период с 3 до 8 лет у детей постепенно возрастает амплитуда движений в суставах, активно продолжается процесс перестройки суставной капсулы и связок, увеличивается их прочность. Формирование суставных поверхностей, капсулы и связок в основном завершается лишь к 13-16 годам жизни.

### Зубы

Молочные зубы у детей прорезываются обычно с возраста 5-7 мес в определённой последовательности, при этом одноимённые зубы на правой и левой половине челюсти появляются одновременно. Порядок прорезывания молочных зубов следующий: два внутренних нижних и два внутренних верхних резца, а затем два наружных верхних и два наружных нижних резца (к году - 8 резцов), в возрасте 12- 15 мес - передние коренные (моляры), в 18-20 мес - клыки, в 22- 24 мес - задние моляры. Таким образом, к 2 годам у ребёнка имеются 20 молочных зубов. Для ориентировочного определения должного количества молочных зубов можно использовать следующую формулу:  $X = n - 4$ ,

где  $X$  - количество молочных зубов;  $n$  - возраст ребёнка в месяцах.

Период замены молочных зубов на постоянные носит название периода сменного прикуса. Постоянный зуб прорезывается обычно через 3-4 мес после выпадения молочного. Формирование как молочного, так и постоянного прикуса у детей - критерий биологического созревания ребёнка (зубной возраст).

В первый период (от прорезывания до 3-3,5 лет) зубы стоят тесно, прикус ортогнатический (верхние зубы прикрывают нижние на одну треть) в связи с недостаточным развитием нижней челюсти, отсутствует стёртость зубов.

Во втором периоде (от 3 до 6 лет) прикус становится прямым, появляются физиологические промежутки между молочными зубами (как подготовка к прорезыванию постоянных, более широких зубов) и их стёртость.

Смена молочных зубов на постоянные начинается с 5 лет. Порядок прорезывания постоянных зубов обычно следующий: в 5-7 лет прорезываются первые моляры (большие коренные зубы), в 7-8 лет - внутренние резцы, а в 8-9 лет - наружные резцы, в 10-11 лет - передние премоляры и в 11-12 лет - задние премоляры и клыки, в 10-14 - вторые моляры, в 18-25 лет - зубы мудрости (могут отсутствовать). Для ориентировочной оценки количества постоянных зубов можно использовать формулу:

$$X = 4n - 20,$$

где X - число постоянных зубов, n - возраст ребёнка в годах.

У некоторых детей прорезывание зубов может сопровождаться повышением температуры тела, расстройством сна, диареей и др. Формирование как молочного, так и постоянного прикуса у детей - важный показатель биологического созревания ребёнка. Постоянный прикус в норме должен быть ортогнатическим или прямым.

### Схема молочных и постоянных зубов

	Название зуба	Время прорезывания	Время выпадения	Так выглядит:	
<b>Молочные зубы</b>					
<i>Верхние зубы</i>					
	Центральный резец	8-12 мес.	6-7 лет		
	Боковой резец	9-13 мес.	7-8 лет		
	Клык	16-22 мес.	10-12 лет		
	Первый моляр	13-19 мес.	9-11 лет		
	Второй моляр	25-33 мес.	10-12 лет		
<i>Нижние зубы</i>					
	Второй моляр	23-31 мес.	10-12 лет		
	Первый моляр	14-18 мес.	9-11 лет		
	Клык	17-23 мес.	9-12 лет		
	Боковой резец	10-16 мес.	7-8 лет		
	Центральный резец	6-10 мес.	6-7 лет		
<b>Постоянные зубы</b>					
<i>Верхние зубы</i>					
	Центральный резец	7-8 лет			
	Боковой резец	8-9 лет			
	Клык	11-12 лет			
	Первый премоляр	10-11 лет			
	Второй премоляр	10-12 лет			
	Первый моляр	6-7 лет			
	Второй моляр	12-13 лет			
Третий моляр	17-21 год				
<i>Нижние зубы</i>					
	Третий моляр	17-21 год			
	Второй моляр	11-13 лет			
	Первый моляр	6-7 лет			
	Второй премоляр	11-12 лет			
	Первый премоляр	10-12 лет			
	Клык	9-10 лет			
	Боковой резец	7-8 лет			
Центральный резец	6-7 лет				

## **Методика исследования костной системы и суставов**

### **РАССПРОС**

При заболеваниях костной системы и суставов наиболее часто дети предъявляют жалобы на боли в костях и суставах, деформацию костей или суставов, ограничение подвижности.

При болевом синдроме следует уточнить локализацию боли (кости, суставы), остроту (острая или тупая), интенсивность, характер (тянущая, ноющая, пульсирующая и т.д.), длительность и время появления (постоянная, периодическая, утренняя, в конце дня, ночная), провоцирующие факторы (ходьба, движения в суставах, поднятие тяжестей и др.).

При деформациях костей или суставов необходимо уточнить давность их появления.

При сборе анамнеза следует оценить отягощённость семейного анамнеза по заболеваниям костной системы и суставов, ревматическим и инфекционным заболеваниям; уточнить связь начала заболевания с каким-либо предшествующим воздействием (травмой, инфекционным заболеванием и др.).

### **ОСМОТР**

Осмотр костной системы и суставов следует проводить в положении стоя, лёжа и в движении, последовательно сверху вниз: голова, затем туловище (грудная клетка, позвоночник), верхние и нижние конечности.

#### **Осмотр головы**

• При осмотре головы оценивают следующие параметры:

- Форма черепа. У здорового ребёнка она обычно округлая. Вытянутый, продолговатый череп называют башенным (рис.3). У новорождённых деформация черепа в виде черепицеобразного расположения костей черепа относительно друг друга иногда является следствием прохождения головки ребёнка через родовые пути. При увеличении лобных бугров, обусловленном гиперплазией остеоидной ткани (например, при рахите), формируется «олимпийский лоб», при одновременном увеличении теменных бугров голова при взгляде сверху имеет квадратную форму. Нередко выявляют уплощение и скошенность затылочной кости.



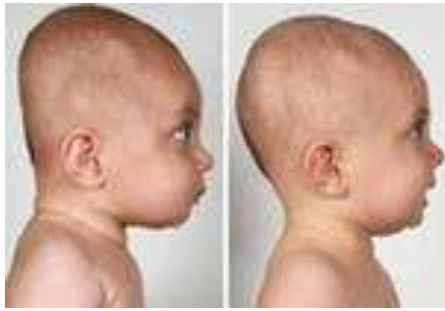

Рис.3. Башенный череп у ребенка 7 месяцев.

- Симметричность (в норме череп симметричный). У новорождённого может быть асимметричное выбухание и тестоватой консистенции припухлость над одной или несколькими костями черепа - родовая опухоль; плотная ограниченная припухлость может быть обусловлена кефалогематомой- (рис.4).

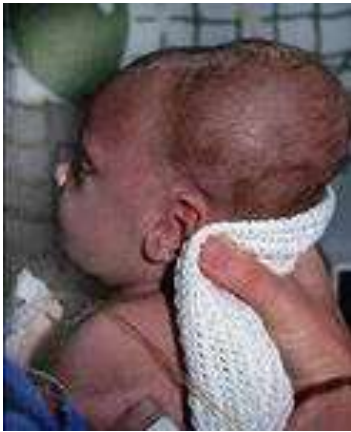

Рис.4. Кефалогематома теменной области у новорожденного ребенка.

- Размеры головы. Уменьшение размеров головы носит название микроцефалии (рис. 5), увеличение - макроцефалии.

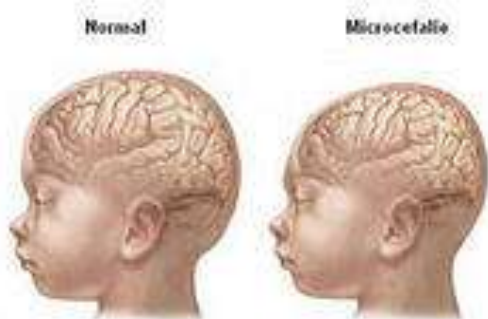


Рис.5. Микроцефалия у новорожденного ребенка.

- Состояние верхней и нижней челюсти, количество и состояние зубов, особенности прикуса. Молочный прикус в норме ортогнатический, постоянный прикус - ортогнатический или прямой (рис. 6).

Таблица 2

**Развитие формулы постоянного прикуса у детей**

Возраст	Девочки				Мальчики				
6 лет	6	1	1	6	6			6	
	6	1	1	6	6	1	1	6	
7 — " —	6	2112		6	6	2112		6	
	6	2112		6	6	2112		6	
8 — " —	6	2112		6	6	2112		6	
	6	2112		6	6	2112		6	
9 — " —	654	2112		456	6	4	2112	4	6
	6	4321	1234	6	6	4321	1234	6	
10 — " —	654321	123456			654321	123456			
	654321	123456			654321	123456			
11 — " —	7654321	1234567			654321	123456			
	7654321	1234567			7654321	1234567			
12 — " —	7654321	1234567			7654321	1234567			
	7654321	1234567			7654321	1234567			

Рис.6. Формулы прикуса у детей по возрастам.

### Осмотр грудной клетки

При осмотре грудной клетки оценивают следующие параметры.

- Форму (цилиндрическая, бочкообразная, коническая) и симметричность. Возможны следующие виды деформации грудной клетки: килевидная («куриная грудь») с выбуханием грудины; воронкообразная («грудь сапожника») с западением грудины. Также отмечают наличие харрисоновой борозды (западение по линии прикрепления диафрагмы) и др.
- Эпигастральный угол позволяет определить конституциональный тип: нормостенический (угол примерно равен 90°), гиперстенический (угол тупой), астенический (угол острый).

### Осмотр позвоночника

При осмотре позвоночника обращают внимание на следующие параметры.

- Физиологические изгибы и их выраженность (возможно как увеличение, так и уменьшение лордоза или кифоза, формирование горба), наличие боковых изгибов позвоночника (сколиоза), изменение осанки. Форма позвоночника меняется при аномалиях развития скелета, рахите, травме, туберкулёзном поражении позвонков и др. Тугоподвижность позвоночника

возникает при ювенильном анкилозирующем спондилоартрите (ЮАС) (рис.7).

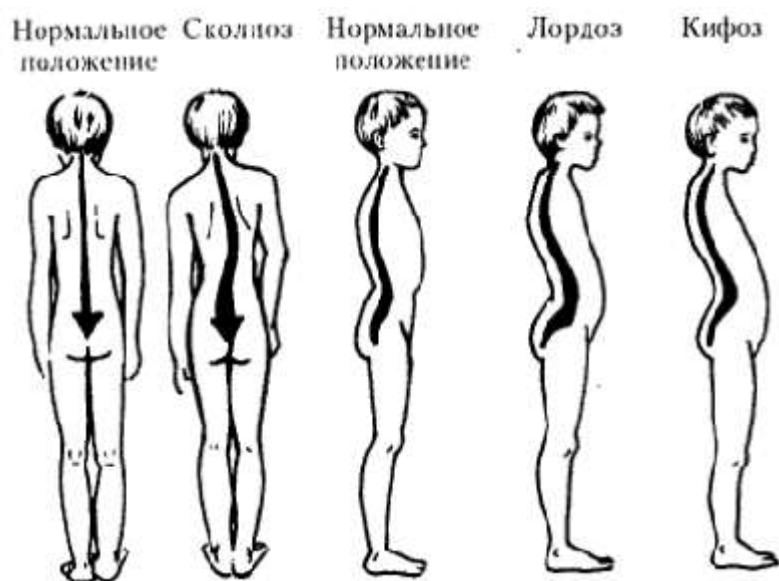


Рис. 7. Формы нарушения осанки.

- Симметричность расположения лопаток, гребней подвздошных костей, ключиц, треугольников талии (асимметрия может свидетельствовать о наличии сколиоза и другой патологии).

### Осмотр конечностей

При осмотре конечностей оценивают следующие параметры.

- Правильность контуров и симметричность, что позволяет выявить костные деформации, наличие переломов, ложных суставов и др.
- Относительную длину (пропорциональность по отношению к туловищу).
- Форму: может быть вальгусное (X-образное) или варусное (O-образное) искривление нижних конечностей (рис. 8).

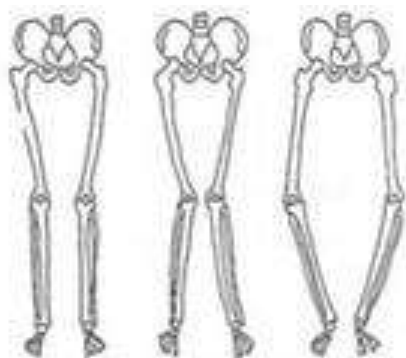


Рис.8 Формы искривления нижних конечностей.

- Состояние суставов (форма, наличие припухлости, гиперемии и др.). Различают дефигурацию - обратимое изменение, связанное с внутрисуставным выпотом и/или утолщением (воспалением) синовиальной оболочки и деформацию - стойкое изменение формы сустава, обусловленное пролиферативными и деструктивными процессами, развитием подвывиха, контрактуры, анкилоза сустава. Осмотр кисти позволяет обнаружить характерные деформации: «веретенообразную» - при поражении проксимальных межфаланговых суставов; «сосискообразную» - при воспалении преимущественно дистальных межфаланговых суставов, сопровождающиеся гиперемией и отёчностью пальцев. Изменения в виде «муляжной кисти» - сгибательные контрактуры пальцев, склеродактилия, истончение концевых фаланг пальцев характерны для склеродермии. Узкие удлинённые кисти с необычайно длинными и тонкими пальцами (арахнодактилия или «паучьи пальцы») характерны для синдрома Марфана.

При осмотре лучезапястных суставов иногда наблюдают деформацию типа «ласты моржа» со сглаженностью контуров и возможной девиацией кнаружи.

При осмотре стопы можно отметить уплощение продольного или поперечного её сводов - плоскостопие. До 2 лет плоскостопие считают физиологическим, а у более старших детей - патологическим. «Конская стопа» с подъёмом пятки и опущением переднего отдела стопы развивается вследствие контрактуры ахиллова сухожилия. Возможны вальгусная или варусная деформация стопы.

От состояния позвоночника и суставов нижних конечностей зависит походка больного. При анталгической походке происходит быстрый перенос веса тела с больной ноги на здоровую при наличии боли в нижнем отделе позвоночника, поражении тазобедренного, коленного суставов или стопы. При болезненности в области пятки ребёнок встаёт на носок или на всю стопу, при поражении среднего отдела стопы - на латеральную поверхность, поражение передних отделов стопы сопровождается наклоном вперёд, укорочением шага. «Утиная походка» (вперевалку) может возникать при двухстороннем поражении тазобедренных суставов.

## **ПАЛЬПАЦИЯ**

### **Пальпация костей**

Пальпация позволяет оценить плотность костной ткани и её цельность, гладкость поверхности костей, выявить болезненность в костях и уточнить её локализацию, оценить состояние суставов.

- Пальпация головы позволяет судить о плотности костей черепа, состоянии швов и родничков. Можно выявить краниотабес - патологическое размягчение теменных и затылочной костей; определить состояние и размеры большого родничка (измерение производят между средними точками противостоящих краёв).
- При пальпации рёбер у здоровых детей ощущают едва заметное утолщение в области перехода костной части в хрящевую. Значительные утолщения («чётки») связывают с рахитом, как и утолщения в области эпифизов лучевых и малоберцовых костей («браслетки») и фаланг пальцев («нити жемчуга»).
- При пальпации позвоночника болезненность связана с воспалительными или дистрофическими изменениями в позвонках, межпозвонковых дисках, окружающих мышечных тканях. Позвоночник пальпируют для выявления западений или выпячиваний отдельных остистых отростков, что может произойти в результате сплющивания тела позвонка, обусловленного механическими или метаболическими факторами, инфекционным или опухолевым процессом. Аномальное расположение одного позвонка по отношению к смежному свидетельствует о подвывихе или спондилолистезе.

### **Пальпация суставов**

При пальпации суставов выявляют болезненность, повышение местной температуры, скопление избыточного количества жидкости (феномен флюктуации). Окружность суставов измеряют сантиметровой лентой на одинаковом уровне у парных суставов и сравнивают показания между собой. Необходимо определить объём пассивных и активных движений в суставах. Ориентировочно функцию суставов оценивают, предлагая больному выполнить определённые действия:

- для оценки функции позвоночника - наклоны головы вперёд (коснуться подбородком груди) и назад, коснуться ухом плеча, совершить повороты головы в стороны, выполнить наклоны вперёд (коснуться пальцами рук пола), назад, в стороны;
- височно-нижнечелюстной сустав - максимально широко открыть рот, выдвинуть нижнюю челюсть вперёд, совершить её движения из стороны в сторону;
- плечевой сустав - поднять руки над головой перед собой и по бокам, коснуться кистью противоположной лопатки за спиной, достать кистью противоположное ухо, проведя руку за головой;

- лучезапястный сустав - сложить ладони и согнуть их под прямым углом к предплечьям, сложить кисти рук тыльной стороной и согнуть их под прямым углом к предплечьям;
- межфаланговые суставы - сжать кисть в кулак;
- крупные суставы нижних конечностей - присесть на корточки, сесть на колени, коснувшись при этом ягодицами пяток;
- тазобедренный сустав - привести колено к груди, развести согнутые в коленях и тазобедренных суставах ноги, выполнить ротационные движения, для определения подвывиха одного или обоих бёдер дополнительно проверяют симптом скольжения - при потягивании за ногу происходит смещение головки бедренной кости относительно таза;
- коленный сустав - привести пятку к ягодице, выпрямить ногу;
- голеностопный сустав - произвести сгибание и разгибание;
- межфаланговые суставы пальцев ног - произвести сгибание и разгибание.

Более точно амплитуду активных и пассивных движений определяют с помощью угломера (гониометра). Наличие боли, мышечного напряжения или ограничения подвижности позволяют заподозрить патологию суставов. Гипермобильность суставов характерна для некоторых дисплазий соединительной ткани.

## **Перкуссия суставов**

Перкуссия в диагностике болезней суставов используется там, где эпифизы сочленяющихся костей не покрыты толстым слоем периартикулярных тканей и хорошо доступны исследованию: надмыщелки и мыщелки коленного и локтевого суставов, лодыжки голеностопного сустава, бугристость большеберцовой кости, большой вертел бедренной кости, грудино-ключичное сочленение, локтевой отросток, надколенник, остистые отростки позвонков.

Применяется непосредственная перкуссия одним или двумя пальцами (указательный и средний), удары наносятся как при перкуссии легких, вначале используется тихая перкуссия, затем ее сила увеличивается до средней. При проведении исследования врача интересует не столько характер перкуторного звука, сколько реакция пациента на перкуссию, то есть, возникновение боли, ее выраженность, локализация, степень рефлекторного напряжения прилегающих мышц.

Боль при перкуссии, как и при пальпации, может быть обусловлена воспалением периартикулярных тканей, суставной капсулы, особенно в

местах ее прикрепления к кости, воспалением надкостницы и мест прикрепления к кости сухожилий (инсерций).

Перкуссия в виде удара мягкой поверхности кулака применяется при исследовании позвоночника, осторожный удар наносится по остистым отросткам позвонков с целью выявления локализации патологического процесса — ушиба, перелома, разрыва связок, деструкции позвонков. Подобная перкуссия используется для диагностики патологии тазобедренного сустава, в этом случае удар мякотью плотно сжатого кулака наносится по пятке вытянутой ноги, либо по вертелу.

### **Измерение окружности суставов**

Цель исследования — выявить величину различия объемов парных суставов при одностороннем поражении. Метод очень ценен в динамике наблюдения и суждении об эффективности лечения. Чаще это касается коленных суставов, реже - локтевых и суставов кистей и стоп. Используется клеенчатая сантиметровая лента. При обследовании коленных суставов измерение проводится в трех местах: на уровне верхнего полюса надколенника, его середины и нижнего полюса. Конечность должна быть расслаблена и разогнута, положение пациента — лежа. Обязательно исследуются парные суставы.

### **Аускультация суставов**

Физиологические и патологические звуки, возникающие в суставе при активных и пассивных движениях, можно выслушать фонендоскопом, установленном в области суставной щели, над костными выступами или буграми. При выслушивании одна рука врача должна находиться на исследуемом суставе, другая удерживает фонендоскоп. Пассивные движения в суставе выполняются с помощником.

У здорового человека в юношеском возрасте при пассивных движениях в суставе (в меньшей степени при активных движениях) выслушивается легкий скрип, у лиц старшего возраста определяется более продолжительный нежный скрип. Подобные и щелкающие звуки (хруст) можно услышать на расстоянии без фонендоскопа при приседании или переразгибании кистей, что связано с образованием газовых пузырьков в суставной жидкости, подвергшейся отрицательному давлению.

Патологическими шумами принято считать хруст, грубый скрип, щелканье, глухие удары в момент полного сгибания и разгибания. Все это является признаком хондропатии или разрыва мениска. Если с возникновением шума появляется боль, то этот шум, безусловно, свидетельствует о патологии.

## **Методика исследования отдельных суставов**

### **Височно-нижнечелюстной сустав**

Расположен кпереди от козелка уха; при осмотре здесь можно обнаружить наличие экссудата в суставе в виде припухлости округлой формы, пропальпировать головку нижней челюсти, соскальзывающую кпереди при открывании рта. Часто при артритах этого сустава у детей отмечается замедление роста и недоразвитие нижней челюсти (микрोगнатия). В суставе происходит 3 вида движений: в вертикальной плоскости - открывание (на 3-6 см) и закрывание рта, во фронтальной - боковые движения из стороны в сторону (проверяют при полуоткрытом рте и выдвинутой нижней челюсти), и выдвигание челюсти вперед. Нарушение бокового движения отмечается раньше, чем вертикального.

### **Ключично-акромиальный и грудинно-ключичный суставы**

Поверхностно расположены и хорошо доступны для осмотра, обеспечивают движение лопатки в вертикальном направлении при поднимании и опускании плеч (пожимание плечами). Клиническая симптоматика поражения отмечается редко.

### **Плечевой сустав**

Покрыт дельтовидной мышцей, поэтому сложно обнаружить экссудативные проявления; при осмотре необходимо обращать внимание на атрофию мышц, асимметрию надплечий, смещение лопатки в сторону позвоночника.

При оценке движений необходимо фиксировать лопатку для исключения компенсаторных движений при истинном ограничении подвижности в суставе.

Ограничение сгибания выявляется по невозможности поднять руку вперед до горизонтального уровня ( $N=90^\circ$ ), общее сгибание в плечевом суставе с участием ключицы, лопатки, позвоночника =  $180^\circ$ . Разгибание (задняя флексия) - рука отводится кзади, как при маршировке, составляет  $65^\circ$ . Отведение измеряется при отведении руки от туловища до горизонтального уровня ( $90^\circ$ ), большее отведение возможно при наружной ротации плеча с участием ключицы и лопатки.

Приведение ( $50^\circ$ ) оценивается по приведению плеча перед грудью при частичном сгибании сустава. Наружная ротация ( $60^\circ$ ) осуществляется только за счет плечевого сустава, без смещения лопатки. Внутреннюю ротацию ( $90^\circ$ ) оценивают по высоте, на которую больной может поднять кисть, заложив руку за спину. Наружная и внутренняя ротация оцениваются, когда плечевой сустав находится в состоянии сгибания или отведения.

### **Локтевой сустав**

Свободная амплитуда движений возможна в виде сгибания-разгибания



(150° – 0°), у детей младшего возраста может отмечаться переразгибание. Возможны также пронация и супинация предплечья (90° в обоих направлениях).

При воспалительных процессах можно прощупать суставную сумку сзади у боковых краев локтевого отростка. На разгибательной поверхности пальпируют ревматические узелки. При поражении локтевого сустава типично формирование сгибательной контрактуры и фиксация предплечья в состоянии пронации с ограничением супинации.

### **Лучезапястный сустав и межзапястные суставы**

Движения возможны в саггитальной плоскости – сгибание и во фронтальной – отведение и приведение, амплитуду оценивают при выпрямленных запястье и кисти. Угол сгибания (ладонное сгибание) составляет 70°, разгибания (тыльное сгибание) - 70°, лучевое отведение - 20°, локтевое приведение - 30°. Чувствительным тестом при патологии ЛЗ сустава является “поза молящегося” (ладони сложены вместе, локти подняты и составляют прямую линию), аналогичным образом можно оценить тыльное сгибание.

### **Суставы кисти**

При ревматических заболеваниях необходимо тщательное исследование кисти, что дает возможность оценить локализацию и характер артрита, выявить типичные изменения кожи, ногтей, сухожилий.

При ревматоидном артрите на ранней стадии заболевания наблюдается веретенообразная деформация пальцев кисти за счет поражения проксимальных межфаланговых суставов. Позднее при данном заболевании отмечается типичная клиническая картина с припухлостью лучезапястных и пястно-фаланговых суставов, атрофией межкостных мышц тыла кисти. По мере прогрессирования заболевания развиваются более выраженные деформации, связанные с деструкцией суставов и нарушением функции сухожилий, что приводит к ульнарной девиации пальцев кисти из-за подвывиха в пястно-фаланговых суставах, сами пальцы также могут деформироваться по типу пуговичной петли, лебединой шеи. У детей данные деформации практически не встречаются.

Псориатический артрит протекает с поражением дистальных межфаланговых суставов, характерными изменениями ногтей в виде наперстка. Угол ладонного сгибания составляет 80-90°, тыльного - 70°, отклонение в локтевую сторону – 50-60°, в лучевую – 25-30°. Приблизительную оценку функции суставов можно составить при проведении проб, характеризующих функцию нескольких суставов. Так, если больной не может в полной мере сжать кисть в кулак, то это свидетельствует о нарушении функции пястнофаланговых суставов, и в меньшей степени межфаланговых суставов. Неполное сжатие кисти в кулак измеряется в % к полной амплитуде движения (100%).

## Тазобедренный сустав

Основные симптомы поражения связаны с ограничением движений в тазобедренном суставе.

При исследовании тазобедренных суставов устанавливают прежде всего соотношение нижних конечностей и таза, которое оценивают в покое и при движениях, а также измеряют длину нижних конечностей. Также используют условную линию Розен-Нелатона, которая соединяет верхнюю переднюю ость подвздошной кости и седалищный бугор.

В норме верхняя часть большого вертела при бедре, согнутом на  $135^\circ$ , находится на этой линии, а при различных состояниях (подвывих, *coxa vara*) – выше или ниже нее.

При осмотре стоя при выраженных болях в тазобедренном суставе туловище наклонено в большую сторону; при заболеваниях, связанных со слабостью отводящих мышц (врожденный вывих бедра) – в здоровую сторону (симптом Тренделенбурга).

При сгибательной контрактуре тазобедренного сустава определяют усиление поясничного лордоза и наклон таза вперед (симптом Томаса). При анкилозе в тазобедренном суставе в положении отведения нога кажется длиннее на стороне поражения, что вызывает подъем таза на здоровой стороне, его перекося и хромоту. При анкилозе в положении приведения симулируется укорочение конечности, что компенсируется вторичным боковым сколиозом позвоночника. Если при анкилозе конечность фиксирована в правильном положении, больной ходит, не хромя, слегка качаясь из стороны в сторону. При болях в тазобедренном суставе больной стремится укоротить период нагрузки больной ноги, что ведет к укорочению длины шага с наклоном туловища в большую сторону, походка становится неритмичной, прыгающей.

В тазобедренном суставе возможны сгибание, разгибание, отведение, приведение и ротация. При измерении подвижности в тазобедренном суставе необходимо исключать “содружественные” движения таза и позвоночника, а также возможность компенсации за счет поясничного лордоза. Это становится возможным, если уложить больного на спину и согнуть здоровое бедро до коррекции кривизны поясничного лордоза. При наличии контрактуры бедро на стороне поражения поднимается на высоту, соответствующую величине угла, под которым оно фиксировано. Сгибание в тазобедренном суставе составляет  $115^\circ$ , при полном сгибании передняя часть бедра (при согнутом колене) касается живота. При полном разгибании (определяется в положении на боку или на животе) бедро можно отвести назад на 15-20 см. угол составляет  $30^\circ$ .

Отведение в суставе составляет  $50^\circ$ , приведение -  $45^\circ$ , измеряются в положении лежа на спине при движениях прямой ноги. Наружная и внутренняя ротация составляют  $45^\circ$ . Для оценки ротации больной лежит на

спине, бедро и голень согнуты. Исследователь отклоняет стопу кнутри или кнаружи для оценки наружной и внутренней ротации. Ограничение внутренней ротации бедра является ранним признаком поражения тазобедренного сустава.

На практике часто используют коленно-пяточную пробу FABERE (Flexio, Abductio, Rotatio, Extensio), выполняемую следующим образом: у лежащего на спине больного сгибают бедро и колено, пятка при этом касается противоположного коленного сустава, бедро максимально отводится и ротируется кнаружи. При болях, ограничении подвижности или выраженном мышечном напряжении проба считается положительной.

### **Коленный сустав**

В норме при разогнутом суставе по обеим сторонам надколенника имеются углубления. При утолщении капсулы или скоплении синовиальной жидкости эти углубления исчезают.

Припухлость в подколенной области определяют в положении лежа на животе или стоя. Измерение коленного сустава проводят по трем окружностям: 1 - верхний край надколенника – верхняя граница подколенной ямки, 2 - средняя часть надколенника – середина подколенной ямки, 3 – нижний край надколенника – нижняя граница подколенной ямки.

Пальпацию проводят в положении больного на спине.левой рукой захватывают переднюю часть бедра выше надколенника, правой – нижнюю часть коленного сустава; передвигая руку к надколеннику, определяют верхнюю границу надпателлярного заворота. Если в области верхнего заворота обнаружены припухлость и флюктуация, это свидетельствует о наличии синовита. При большом скоплении жидкости в коленном суставе определяется баллотирование надколенника. Для его определения необходимо одной рукой сжать верхний заворот и кончиками пальцев другой руки надавить на надколенник в переднезаднем направлении, при этом ощущается легкий толчок надколенника о мышелку бедра.

Припухлость мягких тканей, не связанную с накоплением экссудата в суставе, следует расценивать как проявление утолщения синовиальной оболочки.

При определении локальной гипертермии сравнивают температуру над коленным суставом и над большеберцовой костью; в норме температура над коленным суставом ниже. Повышение местной температуры является достоверным признаком воспаления в коленном суставе.

Чувствительным показателем патологических изменений коленного сустава является атрофия четырехглавой мышцы бедра; ее можно обнаружить при осмотре и зарегистрировать, сопоставив окружности обоих бедер на определенном расстоянии от верхнего края надколенника.

Патологический процесс может приводить к нарушению функции, обуславливая отклонение оси конечности с развитием варусной или вальгусной деформации, слабости связочного аппарата.

Объем движений в коленном суставе составляет для сгибания 135° (пятка

соприкасается с ягодицей), разгибания (переразгибания) -  $10^{\circ}$  (или возможен подъем пятки на 10 см от горизонтального уровня в положении лежа); отсутствие переразгибания является признаком начинающейся контрактуры. При согнутом суставе возможна оценка ротации ( $45^{\circ}$ ), отведения и приведения (по  $30^{\circ}$ ).

Степень поражения сустава оценивается также по возможности поднять ногу, выпрямленную в коленном суставе. При тяжелых поражениях в связи с болевыми ощущениями выполнение этой пробы невозможно.

### **Голеностопный сустав**

Воспалительные изменения голеностопного сустава необходимо отличать от энтезопатий. Растяжений связок, которые сопровождаются болезненностью при пальпации на локальном участке и болями, особенно выраженными при каком-либо отдельном движении. При активном артрите болезненна пальпация всех отделов сустава, любое движение причиняет боль. Измерение сустава проводят через вершину пяточного бугра по нижней границе медиальной и латеральной лодыжек и в месте сгиба голеностопного сустава.

Движения в суставе – подошвенное сгибание  $50^{\circ}$ , тыльное сгибание (разгибание) -  $20^{\circ}$ .

### **Суставы стопы**

Не все суставы стопы могут быть исследованы по отдельности, все они находятся в тесной функциональной зависимости между собой. Нормальная структура стопы имеет три опорные точки – пяточная кость, головки I и V плюсневых костей. Эти точки связаны системой дуг, образующих свод стопы. О величине уплощения свода стопы можно судить по отпечаткам стоп больного на бумаге. У больных следует определять наличие болезненности при пальпации пятки со стороны подошвы и сзади в месте прикрепления ахиллова сухожилия.

Для исследования движений в суставах стопы (таранно-предплюсневое, таранно-пяточное, таранно-пяточно-ладьевидное) применяют специальные приемы. В этих суставах осуществляется отведение и приведение, супинация и пронация стопы. Объем движений исследуют при фиксации пяточной кости. При супинации ( $30^{\circ}$ ) большеберцовый край стопы поднимается, малоберцовый опускается (стопа повернута подошвой внутрь), при пронации ( $20^{\circ}$ ) – наоборот.

### **Плюснефаланговые суставы**

Осмотр проводится с тыльной и подошвенной стороны стопы, при осмотре можно выявить подвывихи в плюснефаланговых суставах (у взрослых пациентов). Болезненность при пальпации между II и III плюснефаланговыми суставами свидетельствует о наличии синовита. Объем движений: сгибание  $35^{\circ}$ , разгибание  $80^{\circ}$  (1 палец), в остальных -  $40^{\circ}$ .

## **Межфаланговые суставы стопы**

Осмотр проводится с тыльной и подошвенной стороны, пальпация проводится с медиальной и латеральной стороны и выявляет припухлость, деформацию. В проксимальных межфаланговых суставах переразгибание невозможно, сгибание -  $50^\circ$ .

## **Исследование позвоночника**

Существуют физиологические изгибы позвоночника в саггитальной плоскости - вперед - лордоз (шейный и поясничный отделы), назад - кифоз (грудной и крестцовый отделы). При патологии может быть кифотическая форма, когда позвоночник имеет изгиб назад (горб), и плоская спина при отсутствии физиологических изгибов. При осмотре пользуются опознавательными точками (ориентирами), к которым относятся сосцевидный отросток височной кости, остистые отростки позвонков, угол нижней челюсти, лопатки, крылья подвздошной кости, ее ости. Осматривают контуры тела, определяют симметричность линий затылка, высоты стояния плеч, лопаток, таза.

Во фронтальной плоскости позвоночник человека изгибов не имеет, искривления обозначают как сколиоз. Боковые отклонения позвоночника определяют по отклонению срединной линии спины от вертикали при наклоне туловища вперед.

Подвижность позвоночника определяют из исходного положения, при котором больной находится вертикально, плечи - на одном уровне, колени разогнуты, стопы параллельны, пятки вместе, голова прямо. Общая подвижность определяется при наклоне вперед и в стороны. В норме при наклоне вперед позвоночник имеет вид дуги, а концы пальцев касаются пола. При ограничении сгибания измеряют расстояние от конца среднего пальца вытянутых рук до пола при максимальном наклоне вперед (проба Томайера для оценки общей подвижности позвоночника). При боковых наклонах измеряют расстояние до пола.

Для определения подвижности в шейном отделе позвоночника судят по максимальному углу сгибания головы, ее разгибания, боковых наклонов и поворотов. Для детей углы сгибания и разгибания составляют  $70^\circ$ , бокового наклона -  $35^\circ$ , угол поворота -  $80-90^\circ$ . Используют также пробу подбородок - грудина: здоровый ребенок свободно дотрагивается подбородком до грудины, при поражении шейного отдела позвоночника остается расстояние между подбородком и грудиной при максимальном наклоне головы вперед.

Проба Шобера - используется для ограничения подвижности в поясничном отделе позвоночника. От L1 отмеривают вверх 10 см и делают отметку. При максимальном наклоне вперед у здоровых людей этот показатель увеличивается на 4-5 см, а при поражении поясничного отдела позвоночника практически не меняется.

Проба Отта - для определения подвижности в грудном отделе

позвоночника. От С-VII отмеряют вниз 30 см и делают отметку. Затем расстояние между указанными точками измеряют повторно при максимальном наклоне обследуемого вперед. У здоровых людей этот показатель увеличивается на 4-5 см, а у больных практически не изменяется.

### **Симптомы для выявления сакроилеита**

Крестцово-подвздошные сочленения затруднены для пальпации. Для выявления патологических изменений в них разработаны специальные диагностические приемы:

1. Симптом Кушелевского-1: больной лежит на спине, на твердом основании, врач кладет руки на гребни подвздошных костей спереди и резко надавливает на них. При наличии воспалительных изменений возникает боль в области крестца.
2. Симптом Кушелевского -2: больной лежит на боку, врач кладет руки на область подвздошной кости и рывком надавливает на нее, при этом ощущается боль в области крестца.
3. Симптом Кушелевского-3: Больной лежит на спине, одна нога согнута в коленном суставе, и отведена в сторону. Врач одной рукой опирается на этот коленный сустав, а другой рукой надавливает на противоположную подвздошную кость. Больной при этом ощущает боль в области крестцово-подвздошного сочленения.
4. Симптом Макарова - возникновение боли при поколачивании молоточком в области крестцово-подвздошных сочленений или при резком разведении прямых ног в положении лежа на спине.

## **МЕТОДЫ ИССЛЕДОВАНИЯ**

Общеклиническое обследование:

- общий анализ крови: (НЬ, содержание эритроцитов, цветовой показатель, содержание тромбоцитов, лейкоцитов, лейкоцитарная формула, СОЭ). Нормальное количество лейкоцитов в крови не исключает септическую инфекцию, повышенное — позволяет заподозрить септический и ревматоидный артрит. СОЭ увеличивается медленнее чем концентрация СРБ, но более показательна, когда необходимо отличить воспалительное происхождение суставного синдрома от невоспалительного. При первоначальном обследовании необходимо определение лейкоцитарной формулы, так как лейкоз может манифестировать суставным синдромом (обычно ночными болями).
- общий анализ мочи: изменение анализа мочи при пурпуре Шёнляйна-Геноха, системной красной волчанке (гематурия) и энтероартритах (пиурия).
- цитологический анализ синовиальной жидкости.
- биохимический анализ крови: общий белок, белковые фракции, мочевины, креатинин, билирубин, трансаминазы, щелочная фосфатаза, кальций, фосфор, калий, железо, креатинфосфокиназа, лактатдегидрогеназа.

- иммунологический анализ крови (концентрация СРБ, IgA, IgM, IgG, комплемента, ревматоидный фактор, антинуклеарный фактор, АТ к ДНК, анти-О-стептолизин, штистрептогиалуронидазы, антицитоплазматические АТ, АТ к кардиолипинам). Во всех случаях артрита, продолжающегося более 2 нед, необходимо определять антинуклеарные АТ.
- микробиологические исследования: посеvy крови и мочи на микрофлору, посеvy слизи из носоглотки на микрофлору. В-Гемолитические стрептококки группы А можно обнаружить в мазках из зева при пурпуре Шёнляйна-Геноха и при некоторых других формах острых артритов. При обнаружении стрептококков группы А и наличии специфической клинической картины (лихорадка и мигрирующий полиартрит) необходимо исключить ревматическую лихорадку.
- серологическое обследование методом реакции гемагглютинации и связывания комплемента с целью выявления АТ к бактериям кишечной группы (тиф, паратиф, сальмонеллёз, бруцеллез, дизентерия, иерсиниоз, псевдотуберкулёз).
- бактериологическое исследование кала на наличие патогенной кишечной флоры.
- серологическое исследование методом ИФА с целью выявления АТ к *Chlamydia trachomatis*, *Chlamydia psittaci*, *Chlamydia pneumoniae*, *Mycoplasma pneumoniae*.
- серологическое исследование методом ИФА с целью выявления АТ к Аг гельминтов: *Echinococcus granulosus*, *Opisthorchis felineus*, *Trichinella spiralis*, *Toxocara*; простейших: *Toxoplasma gondii* класса IgM, IgG.
- определение в сыворотке крови АТ к *Borrelia burgdorferi* класса IgM и IgG методом непрямой иммунофлюоресценции.
- серологическое исследование крови на парвовирус В19, вирус гепатита В, С, вирус простого герпеса I и II типа.
- исследование крови с целью диагностики туберкулёзной инфекции (ПЦР-диагностика и выявление АТ к микобактериям туберкулёза методом ИФА).
- иммуногенетическое обследование (локусы DR, А, В). Для ЮРА характерно выявление HLA А2, ЖВ1 04,07; для системной красной волчанки— А1, DRB1 08, для периодической болезни — DRB1 В5.

## ИСТРУМЕНТАЛЬНЫЕ МЕТОДЫ ИССЛЕДОВАНИЯ

### **Рентгенологическое исследование поражённых суставов.**

Выявляет остеопороз, деструктивные изменения костных структур, изменение суставной щели, целостность суставных поверхностей костей, составляющих сустав, наличие эрозий, узурации суставных поверхностей, кисты, очаги некроза костной ткани, подвывихи, переломы, остеофиты, кальцинаты и др. Необходимо одновременное исследование симметричных суставов. При подозрении на спондилоартрит показано исследование крестцово-подвздошных сочленений, даже при отсутствии клинических признаков их поражения.

**УЗИ суставов.** Позволяет определить количество синовиальной жидкости, выявить патологию мягких тканей, сухожилий (разрывы, тендовагинит), глубокорасположенных сумок (бурсит), хряща.

КТ позволяет оценить состояние костных структур. Помогает в дифференциальной диагностике туберкулёза костей, остеомиелита, опухолей костей.

**МРТ** выявляет изменения мягких тканей (хрящ, мениск, связки, сухожилия, синовиальная оболочка, синовиальные сумки). Проведение МРТ суставов показано при подозрении на патологию мягких тканей, при травматических повреждениях хряща, менисков.

**Сцинтиграфию скелета** проводят для выявления опухолей, метастазов в кости.

**Артроцентез** показан как с диагностической, так и с лечебной целью. Выполняется только на воспалённых суставах. Пункцию суставов проводят с учётом длительности действия препаратов, вводимых в сустав.

**Артроскопию** у детей проводят только при наличии строгих показаний: в случае затруднения диагностики, при рецидивирующем гемартрозе (после исключения заболеваний крови).

При подозрении на поражение сердца и лёгких дополнительно врач должен провести ЭКГ, ЭхоКГ и рентгенологическое исследование грудной клетки. Всем детям, предъявляющим жалобы со стороны ЖКТ, необходимо проводить ФЭГДС с биопсией слизистой оболочки желудка для определения *Helicobacter pylori*.



## **КОНСУЛЬТАЦИИ ДРУГИХ СПЕЦИАЛИСТОВ:**

Всем детям 1 раз в год необходимо проведение туберкулинодиагностики. В случае положительного результата, выявлении лимфаденопатии больным с поражением суставов необходима консультация фтизиатра. При наличии очаговых деструктивных изменений в костях необходимо показать ребёнка фтизиоортопеду для исключения туберкулёзной этиологии артрита.

Все больные с поражением суставов, особенно девочки раннего возраста, должны быть осмотрены окулистом, включая осмотр щелевой лампой. При наличии очагов хронической инфекции в носоглотке показана консультация отоларинголога.

Оссалгии, упорные артралгии, тяжёлое общее состояние при наличии олигоартрита, тяжёлые системные проявления с гематологическими нарушениями являются показанием для консультации гематолога, онколога.

При функциональной недостаточности суставов, нарушении роста костей в длину, подвывихах, боли в спине, наличие изменений со стороны позвоночника, изолированном поражении тазобедренных суставов ребёнка необходимо направить к ортопеду.

При множественных малых аномалиях развития, синдроме дисплазии соединительной ткани у детей с поражением суставов показана консультация генетика.

У больных с подозрением на патологию щитовидной железы необходимо провести УЗИ и определить концентрацию тиреоидных гормонов, тиреотропного гормона, уровень АТ к тиреоглобулину.

## **Семиотика поражений костной системы и суставов**

Поражения костной системы и суставов у детей связаны с аномалией развития самой костной системы, нарушением функции других систем и органов, участвующих в костеобразовании (эндокринной системы, почек) и воздействием внешней среды (травмой, инфекцией, нарушением поступления необходимых микроэлементов).

### **Аномалии развития скелета**

**Череп.** Возможны несращение передней и задней половин тела клиновидной кости с наличием в центре турецкого седла черепно-глочного канала, различные количество и форма зубных альвеол и непарная резцовая кость, «волчья пасть» - несращение нёбных отростков верхнечелюстных костей и горизонтальных пластинок нёбных костей (рис.9).

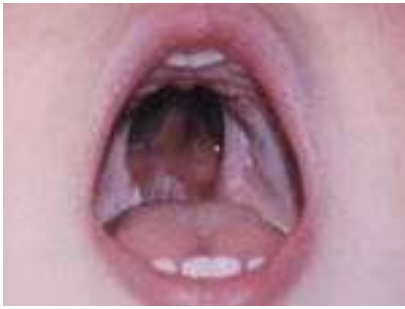

Рис.9. Несращение небных отростков у ребенка 4 лет.

**Позвонки.** Выявляют расщепление задней дуги позвонков (*spina bifida*), чаще - поясничных и крестцовых, реже - первого шейного (рис.10); увеличение количества крестцовых позвонков до 6-7 за счёт поясничных (сакрализация); увеличение количества поясничных позвонков за счёт уменьшения количества крестцовых до 4 (люмбализация).

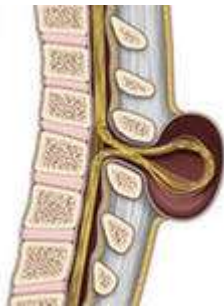

Рис.10. Схема *Spina bifida*.

**Рёбра.** Их количество может возрастать за счёт развития добавочных (шейных или поясничных) или уменьшаться (отсутствие XII, реже XI ребра). Возможны также расщепление или срастание передних концов рёбер, наличие отверстия в грудице или её расщепление.

**Конечности.** Наиболее часто возникает врождённый вывих бедра - уплощение вертлужной впадины и скошенность её верхней стенки с гипоплазией костных ядер; вывиху предшествует смещение головки бедренной кости вперёд (рис.11). Возможны также врождённое отсутствие конечности (амелия); патологическое развитие или отсутствие ключиц (клеидокраниальный дизостоз), сочетающееся с умеренным укорочением туловища; несращение локтевого отростка с телом лучевой кости или отсутствие последней; наличие добавочных костей запястья, предплюсны, пальцев (полидактилия).

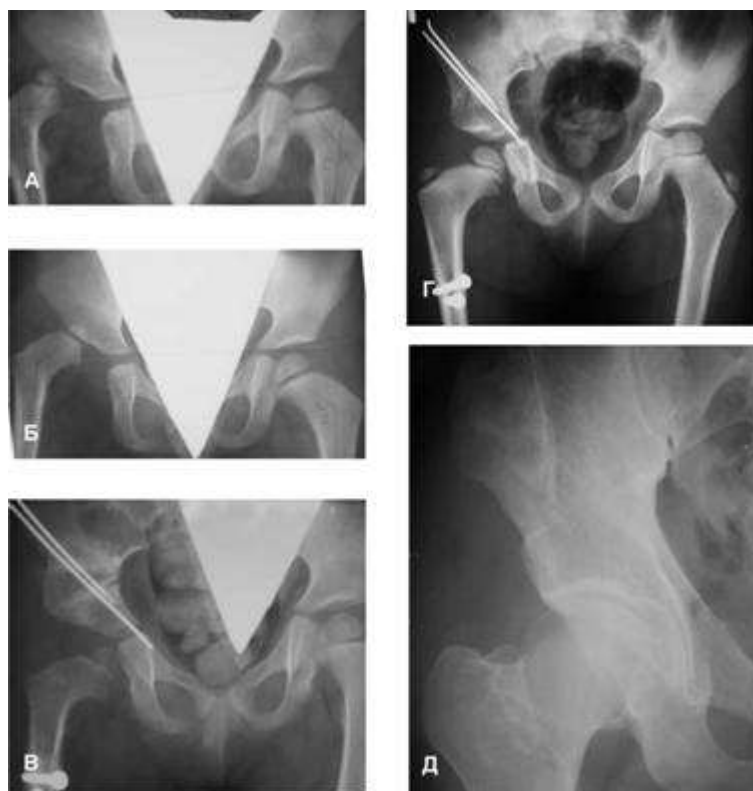

Рис. 11. Рентгенограммы больного Т., 2 лет, с врожденным вывихом правого бедра.

### **Боли в костях и суставах, энтезопатии**

Боли в костях возникают при различных заболеваниях: воспалительных (остеомиелите), опухолях, болезнях крови (лейкозе), миеломной болезни, переломах и др., однако определить их чёткую этиологию у ребёнка, особенно раннего возраста, достаточно сложно (табл.№1). Боли в ногах в ночное время могут возникнуть у детей с плоскостопием, гиперурикемией. «Боли роста» у детей в периоде вытяжения могут быть обусловлены гипоксией и натяжением мышц при более быстром росте костей относительно мышечно-связочного аппарата.

Таблица

### **Особенности артралгий органической и неорганической этиологии**

#### **Органические причины**

- боль возникает днем и ночью
- боль возникает и в выходные
- боль настолько сильна, что ребенок вынужден прервать игру или другое увлекательное занятие
- боль локализована в суставе

#### **Функциональные расстройства**

- боль возникает только ночью
- боль возникает преимущественно в дни занятий в школе
- ребенок продолжает вести нормальный образ жизни
- боль локализована между суставами

- односторонняя
- ребенок хромот или отказывается ходить
- есть признаки системного заболевания, включающие потерю массы тела, лихорадку, ночные поты, высыпания на коже, диареи.
- при объективном исследовании определяется локальная болезненность, краснота, припухлость, ограничение движения пораженной конечности вследствие боли или контрактур
- объективно выявляемая слабость или атрофия мышц
- двусторонняя
- походка ребенка не меняется
- описание болей нелогично. Часто с эффектом театральности и не совпадает с известными анатомическими и физиологическими процессами
- во всех отношениях ребенок здоров, анамнезе могут быть минимальные невротические расстройства
- объективных признаков заболевания нет, или же выявляются минимальные нейрососудистые нарушения, такие как мраморность или похолодание конечностей.

Артралгии возникают при многих заболеваниях, в том числе инфекционных и ревматических. Нарастающие при нагрузке и ослабевающие в покое боли в тазобедренном суставе с последующим развитием хромоты и ограничения подвижности при удовлетворительном самочувствии ребёнка характерны для асептического некроза головки бедренной кости (болезни Пертеса) (рис.12).

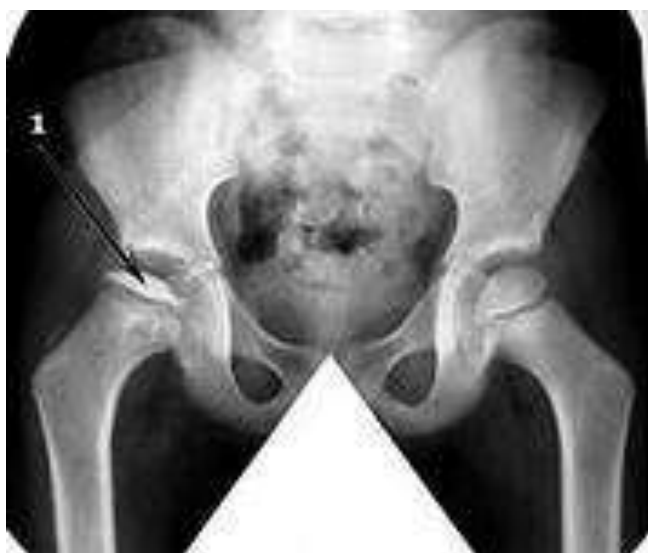

Рис. 12. Рентгенограмма ребенка с болезнью Пертеса. Очаг некроза головки бедра.

Энтезопатии (болезненность в точках прикрепления сухожилий) характерны для болезни Шлаттера, транзиторных ахиллитов у подростков, остеопорозе, мигрирующих фибромиалгий и др.

### Деформации костей и суставов

Деформации костей могут быть симптомом врождённых и приобретённых заболеваний различной природы.

- Врождённые дисплазии скелета проявляются деформациями скелета, возникающими в процессе роста ребёнка. Для хондродисплазий характерны аномалии размеров и формы черепа, туловища и конечностей с локализацией патологических изменений в эпифизах, метафизах или диафизах.

По патоморфологическим признакам хондродисплазии подразделяют на варианты с нормальной костно-хрящевой структурой (ахондроплазию, гипохондроплазию), с дефектами в хряще (ахондрогенез, хондродистрофическую карликовость и др.), с дефектом в ростовой зоне (танатофорную дисплазию, метафизарную хондродисплазию). Причинами хондродисплазий выступают дефект протеогликанов, различные аномалии коллагенов (рис.13).

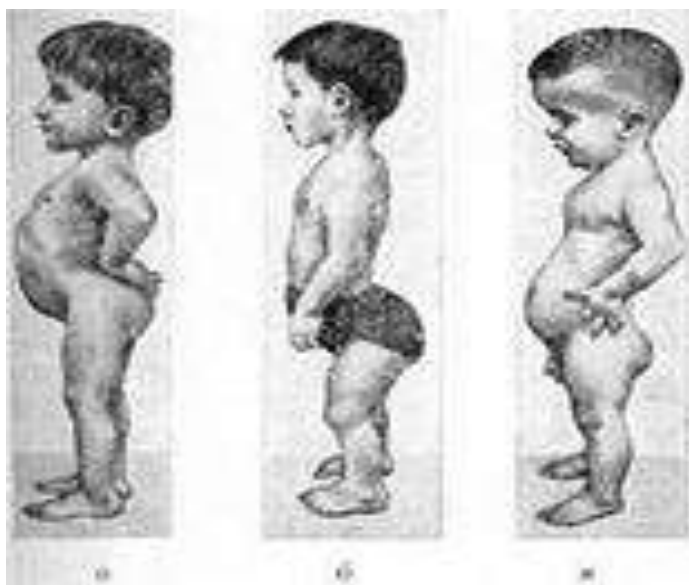


Рис. 13. Внешний вид больных с некоторыми формами хондродисплазии.

- Рахит - нарушение минерализации растущей кости и остеоидной ткани. Клинические симптомы обусловлены размягчением костей и гиперплазией

остеоидной ткани и включают податливость костей, образующих края большого родничка, краниотабес, деформации костей черепа (уплощение затылка, увеличение лобных и теменных бугров), формирование на грудной клетке харрисоновой борозды и «чётков», появление в области дистальных эпифизов лучевых и малоберцовых костей «браслетов», вальгусную или варусную деформацию ног, кифоз позвоночника. Кроме того, рахит вызывает запаздывание и нарушение порядка прорезывания зубов, образование неправильного прикуса (рис.14).

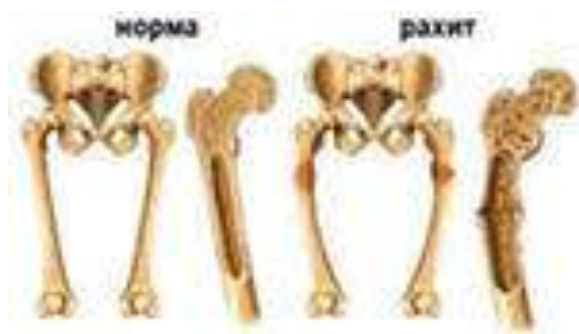

Рис. 14. Изменения бедренной кости при рахите.

- Рахитоподобные заболевания характеризуются наличием остеомаляции с характерными костными деформациями, формирующимися у детей старше 2 лет из-за недостаточной утилизации ионов кальция из кишечника или потери ионов кальция и фосфора с мочой, врождённых нарушений обмена витамина D (неспособности к образованию его активных метаболитов либо рефрактерности к ним рецепторов).

Деформации суставов возникает при многих заболеваниях, вместе с тем при некоторых из них они довольно специфичны: «сосискообразная» деформация пальцев свойственна псориатическому артриту, «веретенообразная» - ЮРА и СКВ, изменение кисти типа «когтистой лапы» - ССД.

### **Гипермобильность**

Гипермобильность (повышенная подвижность) суставов связана со слабостью связочного аппарата. Повышенную подвижность наблюдают при наследственных дисплазиях соединительной ткани (синдромах Элерса-Данло, Марфана и др.). Нестабильность и избыточная подвижность суставов - следствие разрывов сухожилий, изменений суставной капсулы, нарушений конгруэнтности суставных поверхностей из-за разрушения хряща (рис.15).

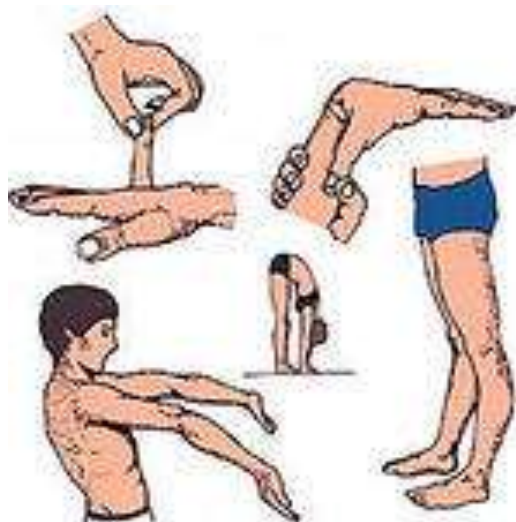

Рис.15. Гипермобильность отдельных суставов.

- Косолапость (*talipes equinovarus*) можно всегда диагностировать сразу после рождения. При врождённой пяточно-вальгусной косолапости (*talipes calcaneovalgus congenitus*) стопа новорождённого повёрнута в вальгусное положение и находится в положении тыльного сгибания (рис.16). При этом состояние лечение назначают редко, родителям рекомендуют проводить разработку стопы. Приводящая косолапость плюсны (*talipes metatarsus adductus*) характеризуется внутренней ротацией переднего отдела стопы, видимой как инвертированное искривление его медиальной части. Иногда показано наложение гипсовой повязки, лейкопластыря или хирургическое вмешательство.

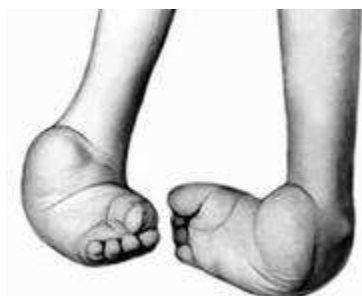

Рис. 16. Голени и стопы ребенка с двусторонней врожденной косолапостью.

## Артрит

Артрит характеризуется равномерной припухлостью мягких тканей и деформацией сустава, местной гиперемией и гипертермией кожи, болезненностью при пальпации области сустава, нарушением как активных, так и пассивных движений во всех возможных плоскостях.

- Артриты возникают при многих инфекционных заболеваниях (бруцеллёзе, туберкулёзе, сифилисе, боррелиозе, краснухе, вирусном гепатите, ВИЧ-инфекции и др.). Для острого бактериального артрита обычно характерно

поражение лишь одного сустава; заболевание проявляется резкой болью в суставе, всеми местными признаками воспаления, скоплением гнойного экссудата в полости сустава в сочетании с регионарным лимфаденитом и гектической лихорадкой. При туберкулёзном и грибковом артритах в области поражённого сустава могут образоваться свищевые ходы с выделением крошковатых белых масс.

- Реактивный артрит (РеА) развивается после перенесённой инфекции бактериальной или вирусной природы, которая индуцирует иммунное воспаление.
- Асимметричный олиго или пауциартрит (воспаление 2-3 или 4-5 суставов) с преимущественным поражением суставов нижних конечностей, болями в области пяток (талалгиями), а также воспалительными изменениями глаз (конъюнктивитом, увеитом) и мочевых путей (уретритом) характерен для болезни Райтера.
- Симметричные артриты с постепенным вовлечением в процесс новых суставов, деформацией, симптомом «утренней скованности», нарушением функции и повреждением хрящевых и костных структур, развитием вывихов и подвывихов характерны для ЮРА. Ревматическому артриту свойственно острое начало, вовлечение крупных или средних суставов (чаще коленных, голеностопных, локтевых) в виде моно– или олигоартрита, летучесть поражения, быстрое обратное развитие процесса. Суставной синдром относительно редко развивается изолированно в начале заболевания, чаще он сопровождается кардиальными нарушениями.
- Мигрирующий незрозивный полиартрит характерен для острой ревматической лихорадки, СКВ, геморрагического васкулита, дерматомиозита и других ревматических заболеваний.
- Поражение суставов в сочетании с ригидностью позвоночника указывает на анкилозирующий спондилоартрит - болезнь Бехтерева.

#### СОВРЕМЕННАЯ КЛАССИФИКАЦИЯ СПОНДИЛОАРТРИТОВ:

1. Спондилоартрит первичный, идиопатический (ББ)
2. Спондилоартрит вторичный
  - 2.1 Болезнь (синдром) Рейтера
  - 2.2 Воспалительные заболевания кишечника (болезнь Крона, болезнь Уипля, неспецифический язвенный колит)
  - 2.3 ЮХА, ЮХС (ювенильный хронический спондилоартрит)
  - 2.4 Острый передний увеит
  - 2.5 Энтезопатии
  - 2.6 Sapho-синдром



### 3. Спондилоартрит недифференцированный

#### ОСНОВНЫЕ ОСОБЕННОСТИ ЭТОЙ ПАТОЛОГИИ:

- ассиметричный моно-олигоартрит нижних конечностей (60-100%)
- энтезит (56%)
- сакроилеит и другие типы воспаления скелета ( спондилит, артрит межпозвонковых, костoverтебральных, краниоцервикальных суставов); боли в спине 53-80%, R-признаки сакроилеита 16-30%, поражения позвоночника 20%.
- характерные системные проявления (увеит, конъюнктивит 35%, поражения слизистых оболочек 16%, поражения мочеполовой системы 28%, поражения кишечника 4%, поражения сердца 8%).
- отсутствие РФ (100%)
- связь с носительством HLA-B27 (80-84%)

Заболевание наиболее часто встречается у мужчин (62-88%) в возрасте от 16 до 23 лет.

Предполагают, что НСА является ранней стадией какой-либо определенной формы серонегативного артрита, вариантом перекрестного синдрома или самостоятельным заболеванием неизвестной этиологии.

*Общими для всех спондилоартритов являются 11 следующих признаков:*

1. Боль в позвоночнике воспалительного типа с явлениями утренней скованности
2. Постепенное начало болезни
3. Длительность боли более 3 месяцев
4. Ассиметричный артрит нижних конечностей
5. Перемежающаяся боль в ягодицах
6. Энтезопатии (боли спонтанные или при пальпации)
7. Сакроилеит, рентгенологически документированный:
  - при 2-стороннем процессе-R-11 ст.
  - при одностороннем процессе-R-111 ст.
8. Острый цервицит, уретрит
9. Псориаз
10. Острая диарея
11. Семейный анамнез

#### Нарушение процессов оссификации

Ускорение процессов оссификации наблюдают при тиреотоксикозе, преждевременном половом развитии, опухолях половых желёз, опухолях третьего желудочка головного мозга с вовлечением гипоталамуса, опухолях надпочечников, фиброзной остеодисплазии и др. Задержка оссификации возникает при гипотиреозе, хронической надпочечниковой недостаточности,

гипопитуитаризме, агенезии гонад и гипогонадизме, некоторых хронических соматических заболеваниях, хондродистрофии, болезни Дауна.

### **Несовершенный остеогенез**

Несовершенный остеогенез - наследственное заболевание, вызывающее уменьшение массы костей вследствие нарушения остеогенеза и обуславливающее их повышенную ломкость. Часто сопровождается голубой окраской склер, аномалиями зубов (несовершенным дентиногенезом) и прогрессирующим снижением слуха (рис. 17).

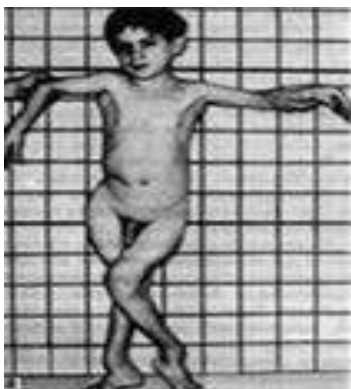

Рис. 17. Несовершенный остеогенез у пациента 16 лет.

Дети с тяжёлой формой этого заболевания рождаются мёртвыми, имеют укороченные деформированные конечности с множественными переломами, произошедшими ещё внутриутробно. Менее тяжёлая форма (замедленное несовершенное костеобразование) характеризуется более благоприятным прогнозом.

### **Опухоли костной системы**

У детей наиболее часто развиваются саркома Юинга, остеосаркома, остеохондрома и остеоидная остеома (рис.18). Для последней характерны интенсивные изнуряющие боли, при других опухолях костей интенсивность болевого синдрома длительное время остаётся умеренной. При обследовании детей обнаруживают припухлость и отёк тканей в области поражения, болезненное образование, исходящее из кости.

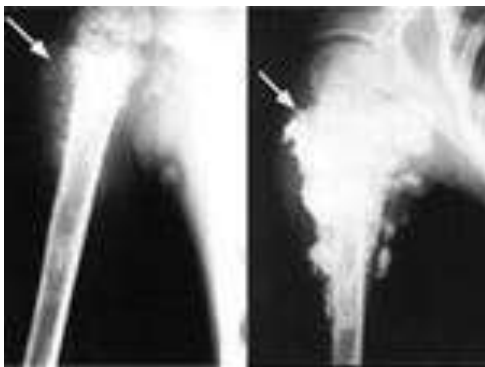

Рис. 18. Опухоль правой бедренной кости.

### **Остеомиелит и периостит**

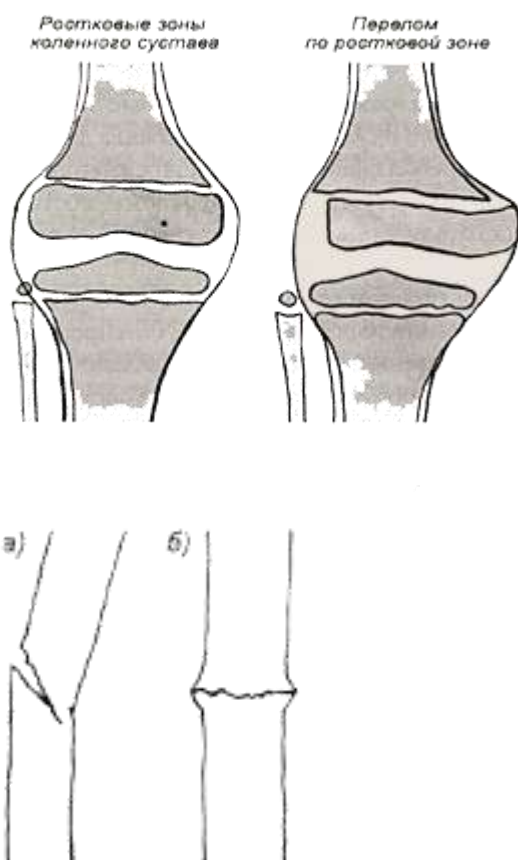
Остеомиелит - острое или хроническое воспаление костного мозга, обычно распространяющееся на компактное и губчатое вещество кости и надкостницу, обусловленное бактериальной (чаще грамотрицательной) флорой. Характерны интенсивные боли в костях, сопровождающиеся резкой локальной болезненностью, лихорадка, интоксикация. При прорыве гноя в мягкие ткани появляются отёк и гиперемия окружающих тканей, повышение местной температуры. У детей чаще поражаются нижние конечности, в первую очередь проксимальные или дистальные концы бедренной или большеберцовой кости. Очаги остеомиелита расположены в метафизе или эпифизе (у детей до 1 года) трубчатых костей, нередко в процесс вовлекаются суставы. Туберкулёзный остеомиелит развивается в эпифизах или метафизах длинных трубчатых костей или позвоночнике. Для туберкулёзного остеомиелита характерны меньшая выраженность болевого синдрома и признаков воспаления.

Периостит (воспаление надкостницы) проявляется локальным утолщением, неровностью поверхности и болезненностью кости. Возникает при туберкулёжном, сифилитическом или опухолевом поражении костей, ревматических заболеваниях.

### **Переломы и подвывихи костей**

Переломы костей у детей чаще всего возникают в периоды наибольшего вытяжения. Появляются боль, припухлость и деформация кости (при смещении обломков), крепитация и кровоизлияние в месте перелома, нарушение функции и укорочение конечности. У детей раннего возраста нередко поднадкостничные переломы и переломы по типу «зелёной ветки» с нарушением целостности кортикального вещества при сохранении целостности надкостницы.

Подвывихи часто возникают у детей в возрасте от 2 до 4 лет. При резком растяжении вытянутой руки возможны подвывихи головки лучевой или плечевой кости в связи с несовершенством строения суставов.



### **Виды переломов:**

а — перелом типа «ивового прута»; б — вколоченный перелом

### **Состояние родничков**

Раннее закрытие большого родничка наблюдают у детей с патологически быстрыми темпами окостенения, определяющими развитие микроцефалии, позднее закрытие характерно для рахита и гидроцефалии. Усиленная пульсация и выбухание большого родничка развивается вследствие повышенного внутричерепного давления (при гидроцефалии или менингите); западение - при потере большого количества жидкости (эксикозе).

### **Укорочение нижних конечностей**

Укорочение нижних конечностей возникает при врождённом укорочении бедренной или большеберцовой кости (рис.19), врождённом смещении головки бедренной кости, смещении эпифиза или задержке развития эпифиза бедренной кости вследствие травмы или инфекции, полиомиелита, гемиплегии, хондродистрофии.

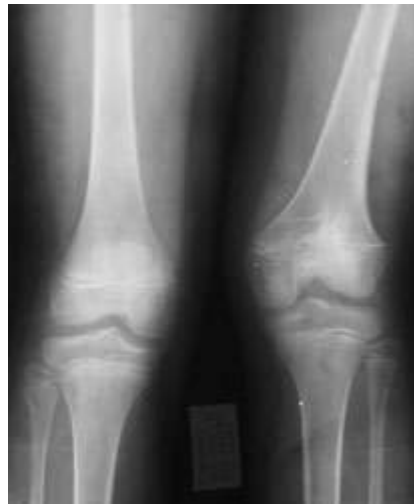

Рис. 19. Врожденное укорочение левой бедренной кости.

### Патология зубов

- Аномалии развития зубов проявляются сверхкомплектностью (появлением лишних зубов), врождённым отсутствием зубов, неправильным направлением роста, деформациями (например, бочкообразной деформацией с полулунной вырезкой нижнего края - зубы Хатчинсона, характерные для врождённого сифилиса).
- Гипоплазия эмали - отсутствие естественного блеска, необычный цвет и наличие углублений различной величины и формы возникают при нарушении минерального и белкового обмена в период обызвествления зубов.
- Преждевременное выпадение зубов молочного прикуса обусловлено гиповитаминозом С, хроническим отравлением солями или парами ртути, длительной лучевой терапией, акаталазией, гипофосфатазией, СД, лейкозом, гистиоцитозом, иммунодефицитными состояниями.
- Кариес - деминерализация зубной эмали с формированием полостей и разрушением пульпы (рис. 20). Кариес часто обусловлен взаимодействием пищевых углеводов и бактерий слизистой оболочки (чаще всего *Streptococcus mutans*). Фактор риска раннего развития кариеса у детей - бесконтрольное вскармливание сладкими смесями, частое срыгивание, наличие гастроэзофагеального рефлюкса.

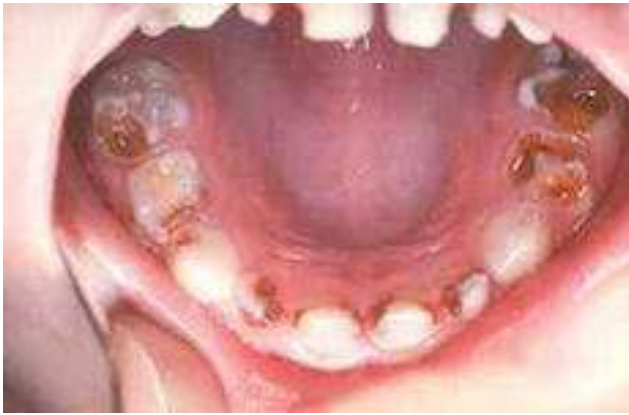

Рис.20. Множественный кариес молочных зубов.

- Флюороз - разрушение зубов, обусловленное избытком фтора (рис. 21).

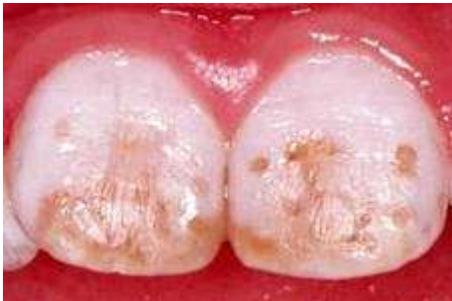
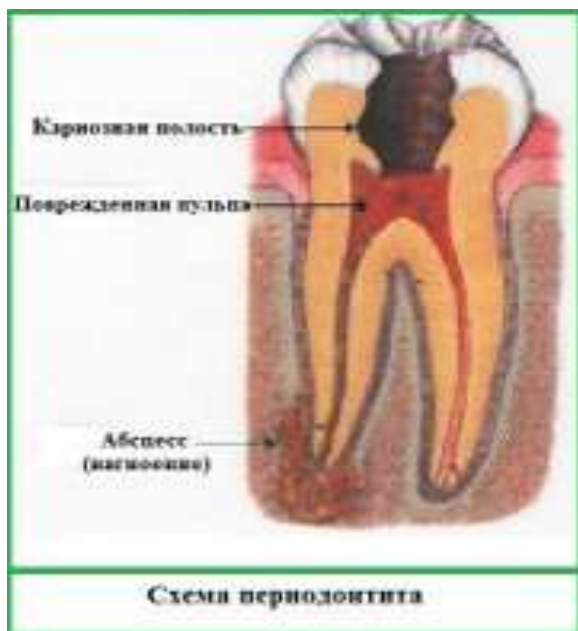
Рис. 21. Флюороз постоянных зубов у ребенка 10 лет.

- Периодонтит - инфекционно-воспалительное поражение прилегающих к зубу связок и костей с развитием необратимой тканевой деструкции, часто вызван *Actinobacillus actinomycetemcomitans*.



## **МЫШЕЧНАЯ СИСТЕМА**

### **Анатомо-физиологические особенности мышечной системы**

К моменту рождения количество мышц у ребёнка почти такое же, как у взрослого, однако наблюдают существенные различия в отношении массы, размеров, структуры, биохимии, физиологии мышц и нервно-мышечных единиц.

- Скелетные мышцы у новорождённого анатомически сформированы и сравнительно хорошо развиты. К 2 годам относительная масса мышц несколько уменьшается, а затем в связи с нарастанием двигательной активности ребёнка вновь увеличивается и к 15 годам составляет 32-33% массы тела (у взрослых - 40-44%).
- У новорождённого мышечные волокна расположены рыхло, их толщина 4-22 мкм. В постнатальном периоде рост мышечной массы происходит в основном за счёт утолщения мышечных волокон, и к 18-20 годам их диаметр достигает 20-90 мкм. В целом мышцы у детей раннего возраста более тонкие и слабые, а мышечный рельеф сглажен и становится отчётливым обычно только к 5-7 годам жизни.
- Фасции у новорождённого тонкие, рыхлые, легко отделяются от мышц. Слабое развитие сухожильного шлема и рыхлое соединение его с надкостницей костей свода черепа предрасполагают к образованию гематом при прохождении ребёнка через родовые пути. Созревание фасций начинается с первых месяцев жизни ребёнка и связано с функциональной активностью мышц.
- Нервный аппарат мышц к моменту рождения сформирован не полностью, что сочетается с незрелостью сократительного аппарата скелетных мышц. По мере роста ребёнка происходит совершенствование двигательной иннервации фазных скелетных мышечных волокон и формирование дефинитивных нервно-мышечных единиц.
- Скелетные мышцы у новорождённых характеризуются меньшим содержанием сократительных белков (у новорождённых их в 2 раза меньше, чем у детей старшего возраста), наличием фетальной формы миозина, обладающего небольшой АТФ-азной активностью. По мере роста ребёнка фетальный миозин замещается дефинитивными миозинами, увеличивается содержание тропомиозина и саркоплазматических белков.

- Мышцы ребёнка характеризуются рядом функциональных особенностей: во внутриутробном периоде скелетные мышцы отличаются низкой возбудимостью. Мышца воспроизводит лишь 3-4 сокращения в секунду. С возрастом число сокращений доходит до 60-80 в секунду. Созревание нервно-мышечного синапса приводит к значительному ускорению перехода возбуждения с нерва на мышцу. У новорождённых мышцы не расслабляются не только во время бодрствования, но и во сне. Постоянную их активность объясняют участием мышц в теплопродукции (так называемый сократительный термогенез) и в метаболических процессах организма, в стимуляции развития самой мышечной ткани.

Мышечный тонус - ориентир при определении гестационного возраста новорождённого. У здоровых детей первых 2-3 мес жизни отмечают повышенный тонус мышц сгибателей, так называемый физиологический гипертонус, связанный с особенностями функционирования ЦНС и приводящий к некоторому ограничению подвижности в суставах. Гипертонус в верхних конечностях исчезает в 2-2,5 мес, а в нижних - в 3-4 мес. Глубоко недоношенные дети (срок гестации менее 30 нед) рождаются с общей мышечной гипотонией. У ребёнка, родившегося на 30-34 нед беременности, нижние конечности согнуты в тазобедренных и коленных суставах. Флексия верхних конечностей появляется только у детей, родившихся после 34 нед беременности. После 36-38 нед отмечают флексорное положение как нижних, так и верхних конечностей.

Рост и развитие мышц у детей происходит неравномерно и зависит от их функциональной активности. У новорождённого слабо развиты мимические и жевательные мышцы. Они заметно укрепляются после прорезывания молочных зубов. Отчётливо выражены возрастные особенности диафрагмы. Её купол у новорождённых более выпуклый, сухожильный центр занимает относительно малую площадь. По мере развития лёгких выпуклость диафрагмы уменьшается. У детей до 5 лет диафрагма расположена высоко, что связано с горизонтальным ходом рёбер.

У новорождённых слабо развиты мышцы, апоневрозы и фасции живота, что обуславливает выпуклую форму передней брюшной стенки, сохраняющуюся до 3-5 лет. Пупочное кольцо у новорождённого ещё не сформировано, особенно в верхней его части, в связи с чем возможно образование пупочных грыж. Поверхностное паховое кольцо образует воронкообразное выпячивание, более выраженное у девочек.

У новорождённого преобладает масса мышц туловища. В первые годы жизни ребёнка в связи с нарастанием двигательной активности быстро растут мышцы конечностей, причём развитие мышц верхних конечностей на всех этапах опережает развитие мышц нижних конечностей. В первую очередь



развиваются крупные мышцы плеча, предплечья, гораздо позднее - мышцы кисти, что приводит к трудностям в выполнении тонкой ручной работы до 5-6-летнего возраста. До 7 лет у детей недостаточно развиты мышцы ног, в связи с чем они плохо переносят длительные нагрузки. Мышцы, обеспечивающие вертикальное положение тела, наиболее быстро растут после 7 лет, особенно у подростков 12-16 лет. Совершенствование точности и координации движений наиболее интенсивно происходит после 10 лет, а способность к быстрым движениям развивается лишь к 14 годам.

Интенсивность прироста мышц и мышечной силы связана с полом. Показатели динамометрии у мальчиков выше, чем у девочек. Относительная сила мышц (на 1 кг массы тела) до 6-7 лет изменяется незначительно, а затем к возрасту 13-14 лет быстро увеличивается. Мышечная выносливость с возрастом также растёт и у 17-летних вдвое превышает аналогичные показатели 7-летних детей.

### **Строение мышц**

В мышце различают среднюю часть – брюшко, состоящее из мышечной ткани, и концевые участки – сухожилия, образованные плотной соединительной тканью. Сухожилиями мышцы прикрепляются к костям, однако это не обязательно. Мышцы могут прикрепляться и к различным органам (глазному яблоку), к коже (мышцы лица и шеи) и т. д. У мышц новорожденного сухожилия развиты довольно слабо, и лишь к 12–14 годам устанавливаются мышечно-сухожильные отношения, которые характерны для мышц взрослого человека. Мышцы всех высших животных являются важнейшими рабочими органами – эффекторами.

Мышцы бывают гладкие и поперечно-полосатые. В организме человека гладкие мышцы находятся во внутренних органах, сосудах и коже. Они почти не контролируются центральной нервной системой, поэтому их (а также мышцу сердца) иногда называют непроизвольными. Эти мышцы обладают автоматизмом и собственной нервной сетью (интрамуральной, или метасимпатической), в значительной степени обеспечивающей их автономность. Регулировка тонуса и двигательной активности гладких мышц осуществляется импульсами, поступающими через вегетативную нервную систему и гуморально (т. е. через тканевую жидкость). Гладкая мускулатура способна осуществлять довольно медленные движения и длительные тонические сокращения. Двигательная активность гладкой мускулатуры часто имеет ритмический характер, например маятникообразные и перистальтические движения кишечника. Длительные тонические сокращения гладких мышц очень четко выражены в сфинктерах полых органов, что препятствует выходу содержимого. Это обеспечивает накопление мочи в мочевом пузыре и желчи в желчном пузыре, оформление каловых масс в толстой кишке и т. д.

Гладкие мышцы стенок кровеносных сосудов, особенно артерий и артериол, находятся в состоянии постоянного тонического сокращения. Тонус мышечного слоя стенок артерий регулирует величину их просвета и тем самым уровень кровяного давления и кровоснабжения органов.

Поперечно-полосатые мышцы состоят из множества отдельных мышечных волокон, которые расположены в общем соединительно-тканном футляре и крепятся к сухожилиям, которые, в свою очередь, связаны со скелетом. Поперечнополосатые мышцы подразделяют на два типа: а) параллельно-волоконистый (все волокна параллельны длинной оси мышцы); б) перистый (волокна расположены косо, прикрепляясь с одной стороны к центральному сухожильному тяжу, а с другой – к наружному сухожильному футляру).

Сила мышцы пропорциональна числу волокон, т. е. площади так называемого физиологического поперечного сечения мышцы, площади поверхности, пересекающей все действующие мышечные волокна. Каждое волокно скелетной мышцы – это тонкое (диаметром от 10 до 100 мкм), длинное (до 2–3 см) многоядерное образование – симпласт – возникающее в раннем онтогенезе из слияния клеток-миобластов.

Главной особенностью мышечного волокна является наличие в его протоплазме (саркоплазме) массы тонких (диаметром около 1 мкм) нитей – миофибрилл, которые расположены вдоль продольной оси волокна. Миофибриллы состоят из чередующихся светлых и темных участков – дисков. Причем в массе соседних миофибрилл у поперечно-полосатых волокон одноименные диски расположены на одном уровне, что и придает регулярную поперечную исчерченность (полосатость) всему мышечному волокну.

Комплекс из одного темного и двух прилежащих к нему половин светлых дисков, ограниченный тонкими Z-линия-ми, называется саркомером. Саркомеры – это минимальный элемент сократительного аппарата мышечного волокна.

Мембрана мышечного волокна – плазмалемма – имеет сходное строение с нервной мембраной. Ее отличительной особенностью является то, что она дает регулярные T-образные впячивания (трубки диаметром 50 нм) приблизительно на границах саркомеров. Впячивания плазмалеммы увеличивают ее площадь, а следовательно, и общую электрическую емкость.

Внутри мышечного волокна между пучками миофибрилл параллельно продольной оси симпласта располагаются системы трубочек саркоплазматического ретикулума, представляющего собой разветвленную замкнутую систему, тесно прилегающую к миофибриллам и своими слепыми концами (концевыми цистернами) к T-образным впячиваниям плазмалеммы (T-системе). T-система и саркоплазматический ретикулум – это аппараты

передачи сигналов возбуждения с плазмалеммы на сократительный аппарат миофибрилл.

Снаружи вся мышца заключена в тонкую соединительнотканную оболочку – фасцию.

### **Сократимость как основное свойство мышц**

Возбудимость, проводимость и сократимость – основные физиологические свойства мышц. Сократимость мышц состоит в укорочении мышцы или в развитии напряжения. Во время эксперимента мышца отвечает одиночным сокращением в ответ на одиночное раздражение. В организме человека и животных мышцы из центральной нервной системы получают не одиночные импульсы, а серию импульсов, на которые они отвечают сильным, длительным сокращением. Такое сокращение мышц называется тетаническим (или тетанусом).

При сокращении мышцы совершают работу, которая зависит от их силы. Чем мышца толще, чем больше в ней мышечных волокон, тем она сильнее. Мышца при пересчете на 1 кв. см поперечного сечения может поднять груз до 10 кг. Сила мышц зависит и от особенностей прикрепления их к костям. Кости и прикрепляющиеся к ним мышцы представляют собой своеобразные рычаги. Сила мышцы зависит от того, как далеко от точки опоры рычага и ближе к точке приложения силы тяжести она прикрепляется.

Человек способен длительное время сохранять одинаковую позу. Это называется статическим напряжением мышц. Например, когда человек просто стоит или держит голову в вертикальном положении (т. е. совершает так называемые статические усилия), его мышцы находятся в состоянии напряжения. Некоторые упражнения на кольцах, параллельных брусьях, удержание поднятой штанги требуют такой статической работы, при которой необходимо одновременное сокращение почти всех мышечных волокон. Разумеется, такое состояние не может быть продолжительным из-за развивающегося утомления.

Во время динамической работы сокращаются различные группы мышц. При этом мышцы, совершающие динамическую работу, быстро сокращаются, работают с большим напряжением и потому скоро утомляются. Обычно при динамической работе различные группы мышечных волокон сокращаются поочередно. Это дает мышце возможность совершать работу длительное время.

Управляя работой мышц, нервная система приспособливает их работу к текущим потребностям организма, в связи с этим мышцы работают экономно, с высоким коэффициентом полезного действия. Работа станет максимальной, а утомление будет развиваться постепенно, если для каждого

вида мышечной деятельности подобрать средний (оптимальный) ритм и величину нагрузки.

Работа мышц является необходимым условием их существования. Если мышцы длительное время бездействуют, развивается атрофия мышц, они теряют работоспособность. Тренировка, т. е. постоянная, достаточно интенсивная работа мышц, способствует увеличению их объема, возрастанию силы и работоспособности, а это важно для физического развития организма в целом.

### **Мышечный тонус**

У человека мышцы даже в состоянии покоя несколько сокращены. Состояние, при котором длительно удерживается напряжение, называют тонусом мышц. Тонус мышц может немного снижаться, а тело расслабляться во время сна или наркоза. Полное исчезновение мышечного тонуса происходит только после смерти. Тоническое сокращение мышц не вызывает утомления. Внутренние органы удерживаются в нормальном положении только благодаря тонусу мышц. Величина мышечного тонуса зависит от функционального состояния центральной нервной системы.

Тонус скелетных мышц непосредственно определяется поступлением к мышце с большим интервалом нервных импульсов из двигательных нейронов спинного мозга. Активность нейронов поддерживается импульсами, идущими из вышележащих отделов центральной нервной системы, от рецепторов (проприорецепторов), которые находятся в самих мышцах. Велика роль мышечного тонуса в обеспечении координации движений. У новорожденных преобладает тонус сгибателей руки; у детей 1–2 месяцев – тонус мышц-разгибателей, у детей 3–5 месяцев – равновесие тонуса мышц-антагонистов. Это обстоятельство связано с повышенной возбудимостью красных ядер среднего мозга. По мере функционального созревания пирамидной системы, а также коры больших полушарий головного мозга тонус мышц снижается.

Повышенный мышечный тонус ног новорожденного постепенно снижается (это происходит во втором полугодии жизни ребенка), что является необходимой предпосылкой для развития ходьбы.

### **Утомление**

Во время длительной или напряженной работы снижается работоспособность мышц, которая восстанавливается после отдыха. Это явление называется физическим утомлением. При резко выраженном утомлении развиваются длительное укорочение мышц и их неспособность к полному расслаблению (контрактура). Это связано в первую очередь с изменениями, которые происходят в нервной системе, нарушением

проведения нервных импульсов в синапсах. При утомлении запасы химических веществ, которые служат источниками энергии сокращения, истощаются, а продукты обмена (молочная кислота и др.) накапливаются.

Скорость наступления утомления зависит от состояния нервной системы, частоты ритма, в котором производится работа, и от величины нагрузки. Утомление может быть связано с неблагоприятной обстановкой. Быстро вызывает наступление утомления неинтересная работа.

Чем младше ребенок, тем быстрее он утомляется. В грудном возрасте утомление наступает уже через 1,5–2 ч бодрствования. Неподвижность, длительное торможение движений утомляют детей.

Физическое утомление – нормальное физиологическое явление. После отдыха работоспособность не только восстанавливается, но и может превышать исходный уровень. В 1903 г. И.М. Сеченов установил, что работоспособность утомленных мышц правой руки восстанавливается значительно быстрее, если во время отдыха производить работу левой рукой. Такой отдых в отличие от простого покоя И.М. Сеченов назвал активным.

Таким образом, чередование умственного и физического труда, подвижные игры до занятий, физкультурные паузы во время уроков и на переменах повышают работоспособность учащихся.

## **Возрастные особенности роста и развития скелетной мускулатуры**

Наблюдается следующая закономерность роста и развития скелетных мышц в различные возрастные периоды.

Период до 1 года: больше, чем мышцы таза, бедра и ног, развиты мышцы плечевого пояса и рук.

Период с 2 до 4 лет: в руке и плечевом поясе проксимальные мышцы значительно толще дистальных, поверхностные мышцы толще глубоких, функционально активные толще менее активных. Особенно быстро растут волокна в длиннейшей мышце спины и в большой ягодичной мышце.

Период с 4 до 5 лет: развиты мышцы плеча и предплечья, недостаточно развиты мышцы кистей рук. В раннем детстве мышцы туловища развиваются значительно быстрее, чем мышцы рук и ног.

Период с 6 до 7 лет: происходит ускорение развития мышц кисти, когда ребенок начинает производить легкую работу и приучаться к письму. Развитие сгибателей опережает развитие разгибателей.

Кроме того, у сгибателей вес и физиологический поперечник больше, чем у разгибателей. Мышцы пальцев, особенно сгибатели, которые участвуют в захвате предметов, имеют наибольший вес и физиологический поперечник. По сравнению с ними сгибатели кисти имеют относительно меньший вес и физиологический поперечник.

Период до 9 лет: увеличивается физиологический поперечник мышц, вызывающих движения пальцев, в то же время мышцы лучезапястного и локтевого суставов растут менее интенсивно.

Период до 10 лет: поперечник длинного сгибателя большого пальца к 10 годам достигает почти 65 % длины поперечника взрослого человека.

Период с 12 до 16 лет: растут мышцы, которые обеспечивают вертикальное положение тела, особенно подвздошно-поясничная, играющая важную роль в ходьбе. К 15–16 годам толщина волокон подвздошно-поясничной мышцы становится наибольшей.

Анатомический поперечник плеча в период с 3 до 16 лет увеличивается у юношей в 2,5–3 раза, у девушек – меньше.

Глубокие мышцы спины в первые годы жизни у детей еще слабы, недостаточно развит и их сухожильно-связочный аппарат, однако к 12–14 годам эти мышцы укреплены сухожильно-связочным аппаратом, но меньше, чем у взрослых.

Мышцы брюшного пресса у новорожденных не развиты. С 1 года до 3 лет эти мышцы и их апоневрозы различаются, и только к 14–16 годам передняя стенка живота укреплена почти так же, как у взрослого. До 9 лет прямая мышца живота очень интенсивно растет, ее вес по сравнению с весом у новорожденного увеличивается почти в 90 раз, внутренней косой мышцы – более чем в 70 раз, наружной косой – в 67 раз, поперечной – в 60 раз. Эти мышцы противостоят постепенно увеличивающемуся давлению внутренних органов.

В двуглавой мышце плеча и четырехглавой мышце бедра мышечные волокна утолщаются: к 1 году – в два раза; к 6 годам – в пять раз; к 17 годам – в восемь раз; к 20 годам – в 17 раз.

Рост мышц в длину происходит в месте перехода мышечных волокон в сухожилие. Этот процесс продолжается до 23–25 лет. С 13 до 15 лет сократимый отдел мышцы растет особенно быстро. К 14–15 годам дифференцировка мышц достигает высокого уровня. Рост волокон в толщину продолжается до 30–35 лет. Поперечник мышечных волокон утолщается: к 1 году – в два раза; к 5 годам – в пять раз; к 17 годам – в восемь раз; к 20 годам – в 17 раз.

Масса мышц особенно интенсивно увеличивается у девочек в 11–12 лет, у мальчиков – в 13–14 лет. У подростков за два-три года масса скелетных мышц увеличивается на 12 %, в то время как в предыдущие 7 лет – всего на 5 %. Вес скелетных мышц у подростков составляет примерно 35 % по отношению к весу тела, при этом значительно возрастает сила мышц. Значительно развивается мускулатура спины, плечевого пояса, рук и ног, что вызывает усиленный рост трубчатых костей. Гармоническому развитию скелетных мышц способствует правильный подбор физических упражнений.

### **Возрастные особенности строения скелетной мускулатуры**

Химический состав и строение скелетных мышц с возрастом также изменяются. В мышцах детей содержится больше воды и меньше плотных веществ, чем у взрослых. Биохимическая активность красных мышечных волокон больше, чем белых. Это объясняется различиями в количестве митохондрий или в активности их ферментов. Количество миоглобина (показателя интенсивности окислительных процессов) с возрастом увеличивается. У новорожденного в скелетных мышцах 0,6 % миоглобина, у взрослых – 2,7 %. Кроме того, у детей содержится относительно меньше сократительных белков – миозина и актина. С возрастом это различие уменьшается.

В мышечных волокнах у детей содержится сравнительно больше ядер, они короче и тоньше, однако с возрастом и их длина, и толщина увеличиваются. Мышечные волокна у новорожденных тонки, нежны, поперечная исчерченность их сравнительно слабая и окружена большими прослойками рыхлой соединительной ткани. Относительно больше места занимают сухожилия. Многие ядра внутри мышечных волокон лежат не у мембраны клетки. Четкими прослойками саркоплазмы окружены миофибриллы.

Наблюдается следующая динамика изменения структуры скелетных мышц в зависимости от возраста.

1. В 2–3 года мышечные волокна в два раза толще, чем у новорожденных, они располагаются плотнее, количество миофибрилл увеличивается, а саркоплазмы – уменьшается, ядра прилегают к мембране.
2. В 7 лет толщина мышечных волокон в три раза толще, чем у новорожденных, и их поперечная исчерченность отчетливо выражена.
3. К 15–16 годам строение мышечной ткани становится таким же, как у взрослых. К этому времени формирование сарколеммы завершается.

Созревание мышечных волокон прослеживается по изменению частоты и амплитуды биотоков, регистрируемых с двуглавой мышцы плеча при удержании груза:

у детей 7–8 лет по мере увеличения времени удержания груза все больше уменьшаются частота и амплитуда биотоков. Это доказывает незрелость части их мышечных волокон;

у детей 12–14 лет частота и амплитуда биотоков не изменяются в течение 6–9 с удержания груза на максимальной высоте либо уменьшаются в более поздние сроки. Это указывает на зрелость мышечных волокон.

У детей в отличие от взрослых мышцы прикрепляются к костям дальше от осей вращения суставов, следовательно, их сокращение сопровождается меньшей потерей силы, чем у взрослых. С возрастом значительно изменяется соотношение между мышцей и ее сухожилием, растущим более интенсивно. В результате изменяется характер прикрепления мышцы к кости, поэтому увеличивается коэффициент полезного действия. Приблизительно к 12–14 годам происходит стабилизация отношения «мышца – сухожилие», которое характерно для взрослого. В поясе верхних конечностей до 15 лет развитие мышечного брюшка и сухожилий происходит одинаково интенсивно, после 15 и до 23–25 лет сухожилие растет более интенсивно.

Эластичность детских мышц больше примерно в два раза по сравнению с мышцами взрослых. При сокращении они больше укорачиваются, а при растяжении больше удлиняются.

Мышечные веретена появляются на 10-14-й неделе утробной жизни. Увеличение их длины и поперечника происходит в первые годы жизни ребенка. В период с 6 до 10 лет поперечный размер веретена изменяется незначительно. В период 12–15 лет мышечные веретена заканчивают свое развитие и имеют такое же строение, как и у взрослых в 20–30 лет.

Начало формирования чувствительной иннервации происходит в 3,5–4 месяца утробной жизни, и к 7–8 месяцам нервные волокна достигают значительного развития. К моменту рождения центростремительные нервные волокна активно миелинизируются.

Мышечные веретена единичной мышцы имеют одинаковое строение, но их число и уровень развития отдельных структур в разных мышцах неодинаковы. Сложность их строения зависит от амплитуды движения и силы сокращения мышцы. Это связано с координационной работой мышцы: чем она выше, тем больше в ней мышечных веретен и тем они сложнее. В некоторых мышцах нет не подвергающихся растягиванию мышечных веретен. Такими мышцами, например, являются короткие мышцы ладони и стопы.

Двигательные нервные окончания (мионевральные аппараты) появляются у ребенка еще в утробный период жизни (в возрасте от 3,5–5 месяцев). В разных мышцах они развиваются одинаково. К моменту рождения



количество нервных окончаний в мышцах руки больше, чем в межреберных мышцах и мышцах голени. У новорожденного двигательные нервные волокна покрыты миелиновой оболочкой, которая к 7 годам сильно утолщается. К 3–5 годам нервные окончания значительно усложняются, к 7–14 годам еще более дифференцируются, а к 19–20 годам достигают полной зрелости.

### **Возрастные изменения возбудимости и лабильности мышц**

Для работы мышечного аппарата имеют значение не только свойства самих мышц, но и возрастные изменения физиологических свойств двигательных нервов, их иннервирующих. Для оценки возбудимости нервных волокон используется относительный показатель, выражающийся в единицах времени, – *хронаксия*. У новорожденных отмечается более удлиненная хронаксия. В течение первого года жизни происходит снижение уровня хронаксии примерно в 3–4 раза. В последующие годы значение хронаксии постепенно укорачивается, но у детей школьного возраста она все еще превышает показатели хронаксии взрослого человека. Таким образом, уменьшение хронаксии с рождения и до школьного периода свидетельствует о том, что возбудимость нервов и мышц с возрастом увеличивается.

Для детей 8–11 лет, как и для взрослых, характерно превышение хронаксии сгибателей над хронаксией разгибателей. Наиболее сильно различие в хронаксии мышц-антагонистов выражено на руках, чем на ногах. Хронаксия дистальных мышц превышает таковую у проксимальных мышц. Например, хронаксия мышц плеча приблизительно в два раза короче, чем хронаксия мышц предплечья. У менее тонизированных мышц хронаксия длиннее, чем у более тонизированных. Например, у двуглавой мышцы бедра и передней большеберцовой мышцы хронаксия длиннее, чем у их антагонистов – четырехглавой мышцы бедра и икроножной мышцы. Переход из света в темноту удлиняет хронаксию, и наоборот.

В течение дня у детей младших школьных возрастов хронаксия изменяется. После 1–2 общеобразовательных уроков наблюдается уменьшение двигательной хронаксии, а к концу учебного дня она часто восстанавливается до прежнего уровня или даже увеличивается. После легких общеобразовательных уроков двигательная хронаксия чаще всего уменьшается, а после трудных уроков – увеличивается.

По мере взросления колебания двигательной хронаксии постепенно уменьшаются, в то время как хронаксия вестибулярного аппарата увеличивается.

Функциональная подвижность, или лабильность, в отличие от хронаксии определяет не только наименьшее время, необходимое для возникновения возбуждения, но также время, необходимое для завершения возбуждения и

восстановления способности ткани давать новые последующие импульсы возбуждения. Чем быстрее реагирует скелетная мышца, чем больше импульсов возбуждения проходит через нее в единицу времени, тем больше ее лабильность. Следовательно, лабильность мышц возрастает при увеличении подвижности нервного процесса в двигательных нейронах (ускорении перехода возбуждения в торможение), и наоборот – при увеличении скорости сокращения мышцы. Чем медленнее реагируют мышцы, тем меньше их лабильность. У детей лабильность с возрастом повышается, к 14–15 годам она достигает уровня лабильности взрослых.

### **Изменение тонуса мышц**

В раннем детстве наблюдается сильное напряжение некоторых мышц, например мышц кистей рук и сгибателей бедра, что связано с участием скелетной мускулатуры в генерации тепла в покое. Этот тонус мышц имеет рефлекторное происхождение и с возрастом уменьшается.

Тонус скелетных мышц проявляется в их сопротивлении активной деформации при сдавливании и растяжении. В возрасте 8–9 лет у мальчиков тонус мышц, например мышцы задней поверхности бедра, выше, чем у девочек. К 10–11 годам мышечный тонус уменьшается, а затем снова значительно возрастает. Наибольшее увеличение тонуса скелетных мышц отмечается у подростков 12–15 лет, особенно мальчиков, у которых он достигает юношеских значений. При переходе от преддошкольного к дошкольному возрасту происходит постепенное прекращение участия скелетных мышц в теплопроизводстве в покое. В состоянии покоя мышцы все более расслабляются.

В отличие от произвольного напряжения скелетных мышц процесс их произвольного расслабления достигается труднее. Данная способность с возрастом увеличивается, поэтому скованность движений уменьшается у мальчиков до 12–13 лет, у девочек – до 14–15 лет. Затем происходит обратный процесс: скованность движений снова увеличивается с 14–15 лет, при этом у юношей 16–18 лет она значительно больше, чем у девушек.

### **Основные группы мышц человеческого тела**

Форма и величина мышц зависят от выполняемой ими работы. Различаются мышцы длинные, широкие, короткие и круговые. Длинные мышцы расположены на конечностях, короткие – там, где размах движения небольшой (например, между позвонками). Широкие мышцы расположены в основном на туловище, в стенках полостей тела (например, мышцы живота, спины, груди). Круговые мышцы – сфинктеры – лежат вокруг отверстий тела, суживая их при сокращении.

По функции мышцы делятся на сгибатели, разгибатели, приводящие и отводящие мышцы, а также мышцы, вращающие внутрь и наружу.

I. К мышцам туловища относятся: 1) мышцы грудной клетки; 2) мышцы живота; 3) мышцы спины.

II. Мышцы, располагающиеся между ребрами (межреберные), а также другие мышцы грудной клетки участвуют в функции дыхания. Их называют дыхательными мышцами. К ним относится и диафрагма, которая отделяет грудную полость от брюшной.

III. Хорошо развитые мышцы груди приводят в движение и укрепляют на туловище верхние конечности. К ним относятся: 1) большая грудная мышца; 2) малая грудная мышца; 3) передняя зубчатая мышца.

IV. Мышцы живота выполняют различные функции. Они образуют стенку брюшной полости и благодаря своему тону удерживают внутренние органы от смещения, опускания и выпадения. Сокращаясь, мышцы живота действуют на внутренние органы как брюшной пресс, способствуя выделению мочи, кала и родовому акту. Сокращение мышц брюшного пресса также помогает движению крови в венозной системе, осуществлению дыхательных движений. Мышцы живота участвуют в сгибании позвоночного столба вперед.

Из-за возможной слабости мышц живота происходит не только опущение органов брюшной полости, но и образование грыж. Грыжа – это выход внутренних органов (кишечника, желудка, большого сальника) из брюшной полости под кожу живота.

V. К мышцам брюшной стенки относятся: 1) прямая мышца живота; 2) пирамидальная мышца; 3) квадратная мышца поясницы; 4) широкие мышцы живота (наружная и внутренняя, косые и поперечная).

VI. По средней линии живота проходит плотный сухожильный тяж – так называемая белая линия. По бокам от нее находится прямая мышца живота, имеющая продольное направление волокон.

VII. На спине расположены многочисленные мышцы вдоль позвоночного столба. Это глубокие мышцы спины. Они прикрепляются преимущественно к отросткам позвонков и участвуют в движениях позвоночного столба назад и в сторону.

VIII. К поверхностным мышцам спины относятся: 1) трапециевидная мышца спины; 2) широчайшая мышца спины. Они обеспечивают движения верхних конечностей и грудной клетки.

IX. Среди мышц головы различают:

1) жевательные мышцы. К ним относятся: височная мышца; жевательная мышца; крыловидные мышцы. Сокращения этих мышц вызывают сложные жевательные движения нижней челюсти;

2) мимические мышцы. Эти мышцы одним, а иногда и двумя своими концами прикрепляются к коже лица. При сокращении они смещают кожу, создавая определенную мимику, т. е. то или иное выражение лица. К числу мимических мышц также относятся круговые мышцы глаза и рта.

X. Мышцы шеи запрокидывают голову, наклоняют и поворачивают ее.

XI. Лестничные мышцы поднимают ребра, участвуя таким образом во вдохе.

XII. Мышцы, прикрепленные к подъязычной кости, при сокращении меняют положение языка и гортани при глотании и произнесении различных звуков.

XIII. Пояс верхних конечностей соединяется с туловищем только в области грудино-ключичного сустава. Укреплен он мышцами туловища: 1) трапецевидной мышцей; 2) малой грудной мышцей; 3) ромбовидной мышцей; 4) передней зубчатой мышцей; 5) мышцей, поднимающей лопатку.

XIV. Мышцы пояса конечностей приводят в движение верхнюю конечность в плечевом суставе. Самой важной среди них является дельтовидная мышца. При сокращении эта мышца сгибает руку в плечевом суставе и отводит руки до горизонтального положения.

XV. В области плеча спереди находится группа мышц-сгибателей, сзади – мышц-разгибателей. Среди мышц передней группы различаются двуглавая мышца плеча, задней – трехглавая мышца плеча.

XVI. Мышцы предплечья на передней поверхности представлены сгибателями, на задней – разгибателями.

XVII. Среди мышц кисти выделяют: 1) длинную ладонную мышцу; 2) сгибатели пальцев.

XVIII. Мышцы, находящиеся в области пояса нижних конечностей, приводят в движение ногу в тазобедренном суставе, а также позвоночный столб. Передняя группа мышц представлена одной крупной мышцей – подвздошно-поясничной. К задненаружной группе мышц тазового пояса относятся: 1) большая мышца; 2) средняя ягодичная мышца; 3) малая ягодичная мышца.

XIX. Ноги имеют более массивный скелет, чем руки. Их мускулатура обладает большей силой, но меньшим разнообразием и ограниченным размахом движений.

На бедре спереди находится самая длинная в человеческом теле (до 50 см) портняжная мышца. Она сгибает ногу в тазобедренном и коленном суставах.

Четырехглавая мышца бедра лежит глубже портняжной мышцы, при этом она облегает бедренную кость почти со всех сторон. Основная функция этой мышцы – разгибание коленного сустава. При стоянии четырехглавая мышца не дает коленному суставу сгибаться.

На задней поверхности голени располагается икроножная мышца, которая сгибает голень, сгибает и несколько вращает наружу стопу.

## **Методы исследования мышечной системы**

### **Расспрос**

Наиболее частые жалобы при поражении мышечной системы - боли в мышцах (миалгии) и снижение мышечной силы. При сборе анамнеза следует по возможности выяснить время возникновения этих жалоб, провоцирующие факторы, связь с другими патологическими симптомами, имеющимися у ребёнка, семейно-наследственный анамнез.

### **Осмотр и пальпация**

При осмотре и пальпации в первую очередь оценивают степень развития мышц. Также необходимо оценить такие важнейшие показатели состояния мышечной системы, как тонус, силу и двигательную активность мышц.

**Степень развития мышц.** У здоровых детей мышцы упругие на ощупь, одинаковые на симметричных участках тела и конечностей. Различают 3 степени развития мышц.

- Хорошее - контуры мышц туловища и конечностей в покое хорошо видны, живот втянут или незначительно выдаётся вперёд, лопатки подтянуты к грудной клетке, при напряжении усиливается рельеф сокращённых мышц.
- Среднее - мышцы туловища развиты умеренно, а конечностей - хорошо, при напряжении отчётливо изменяется их форма и объём.
- Слабое - в покое мышцы туловища и конечностей плохо контурируются, при напряжении рельеф мышц изменяется едва заметно, нижняя часть живота отвисает, нижние углы лопаток расходятся и отстают от грудной клетки.

Недостаточное развитие мышц возникает у детей, ведущих малоподвижный образ жизни, при дистрофии, обусловленной нарушением

питания, наличием хронических соматических заболеваний, патологии нервной системы, генерализованного поражения суставов и т.д. Крайняя степень слабого развития мышц - атрофия.

При этом состоянии масса мышечной ткани резко уменьшена, а брюшко мышц по своей толщине и консистенции становится похожим на сухожилие. При мышечной атрофии происходит обратимое или необратимое нарушение трофики мышц с развитием истончения и перерождения мышечных волокон, ослаблением или утратой их сократительной способности. Асимметрия мышечной массы предполагает неодинаковую степень развития одноимённых групп мышц.

Для обнаружения асимметрии последовательно сравнивают аналогичные мышцы обеих половин лица, туловища, конечностей. Для более точной оценки измеряют сантиметровой лентой и сравнивают окружности левой и правой конечностей на одинаковых уровнях.

Мышечная асимметрия - следствие недоразвития, травмы, патологии нервной системы, некоторых ревматических заболеваний (односторонней склеродермии, ЮРА) и др.

При пальпации обнаруживают локальную или распространённую болезненность, а также уплотнения по ходу мышц, что связано с воспалительными изменениями, очаговым или диффузным отложением в них кальция.

## **Мышечный тонус**

Мышечный тонус - рефлекторное напряжение мышц, контролируемое ЦНС и зависящее также от происходящих в мышце метаболических процессов. Снижение или отсутствие тонуса называют гипотонией или атонией мышц соответственно, нормальный тонус - нормотонией мышц, высокий тонус - мышечной гипертонией.

Предварительное представление о состоянии мышечного тонуса получают при визуальной оценке позы и положения конечностей ребёнка. Поза здорового новорождённого (руки согнуты в локтях, колени и бёдра подтянуты к животу) свидетельствует о наличии у него физиологического гипертонуса сгибателей.

При снижении мышечного тонуса новорождённый лежит на столе с вытянутыми руками и ногами. У детей более старшего возраста снижение тонуса мышц приводит к нарушениям осанки, крыловидным лопаткам, чрезмерному поясничному лордозу, увеличению живота и др.

Мышечный тонус исследуют, оценивая сопротивление мышц, возникающее при пассивных движениях в соответствующих суставах (конечность при этом должна быть максимально расслаблена).

- Выделяют два вида повышения тонуса.

- Мышечная спастичность - сопротивление движению выражено только в начале пассивного сгибания и разгибания, затем препятствие как бы уменьшается (феномен «складного ножа» ) . Возникает при перерыве центрального влияния на клетки переднего рога спинного мозга и растормаживания сегментарного рефлекторного аппарата.

- Мышечная ригидность - гипертонус постоянен или нарастает при повторении движений (феномен «восковой куклы» или «свинцовой трубки»). При исследовании мышечного тонуса возникает прерывистость, ступенчатость сопротивления (феномен «зубчатого колеса»). Конечность может застывать в той позе, которую ей придают, - пластический тонус.

Возникает при поражении экстрапирамидной системы.

- При мышечной гипотонии выявляют отсутствие сопротивления при пассивных движениях, дряблую консистенцию мышц, увеличение объёма движений в суставах (например, переразгибание). Существует несколько проб, позволяющих судить о состоянии мышечного тонуса у детей.

- Симптом возврата - ножки новорождённого, лежащего на спине, разгибают, выпрямляют и прижимают к столу на 5 с, после чего отпускают. При наличии у новорождённого физиологического гипертонуса ножки сразу же возвращаются в исходное положение, при сниженном тонусе полного возврата не происходит.

- Проба на тракцию - лежащего на спине ребёнка берут за запястья и стараются перевести в сидячее положение. Ребёнок сначала разгибает руки (первая фаза), а затем сгибает их, всем телом подтягиваясь к исследующему (вторая фаза). При гипертонусе отсутствует первая фаза, а при гипотонусе - вторая фаза.

- Симптом «верёвочки» - исследователь, стоя лицом к ребёнку, берёт его в свои руки и совершает вращательные движения попеременно то в одну, то в другую сторону, оценивая при этом степень активного мышечного сопротивления.

- Симптом «дряблых плеч» - плечи ребёнка обхватывают сзади двумя руками и активно поднимают вверх. При мышечной гипотонии это движение даётся легко, при этом плечи касаются мочек ушей.

## **Объём движений**

Оценивают объём как активных, так и пассивных движений.

- Активные движения изучают в процессе наблюдения за ребёнком во время игры, ходьбы, выполнения тех или иных движений (приседаний, наклонов, подниманий рук и ног, перешагиваний через препятствия, подъёма и спуска по лестнице и т.д.). Ограничение или отсутствие движений в отдельных мышечных группах и суставах указывает на поражение нервной системы (парезы или параличи), мышц, костей, суставов.

- Пассивные движения исследуют, последовательно производя сгибание и разгибание в суставах: локтевых, тазобедренных, голеностопных

и т.д. У новорождённых и детей первых 3-4 мес жизни отмечают ограничение движений в суставах, обусловленное физиологическим гипертонусом. Ограничение пассивных движений у детей старшего возраста указывает на повышение мышечного тонуса или поражение суставов.

### **Сила мышц**

Силу мышц оценивают по степени усилия, необходимого для преодоления активного сопротивления той или иной мышечной группы. У детей раннего возраста пытаются отнять схваченную ими игрушку. Старших детей просят оказать сопротивление при разгибании согнутой руки (ноги). О состоянии мышечной силы косвенно можно судить по тому, как ребёнок выполняет приседания, подъём и спуск по лестнице, вставание с пола или с кровати, одевание и раздевание и т.д.

Мышечная сила отчётливо увеличивается с возрастом. Как правило, ведущая рука сильнее и в целом мышечная сила у мальчиков больше, чем у девочек. О мышечной силе более объективно судят по показаниям динамометра (ручного и станкового).



Рис. 22. Динамометр электронный ручной ДМЭР-120-0,5



Рис 23. Динамометр становой ДК-200, диапазон измерения 20-200 даН

### **Лабораторные и инструментальные исследования**

При заболеваниях мышечной системы исследуют биохимические показатели крови (активность креатинфосфокиназы, мышечной фракции лактатдегидрогеназы (ЛДГ), трансаминаз, концентрацию аминокислот и креатина в крови и моче, содержание миоглобина в крови и моче), определяют наличие аутоантител.

Для уточнения диагноза проводят генетические и морфологические исследования (биопсию мышц).



Среди инструментальных методов для выяснения причины снижения мышечной силы в клинической практике наиболее часто применяют электромиографию - метод регистрации биоэлектрической активности мышц, позволяющий, например, дифференцировать первичную патологию мышц от их поражений при заболеваниях нервной системы. Мышечную возбудимость оценивают с помощью хронаксиметрии, мышечную работоспособность - эргографом и эргометром.

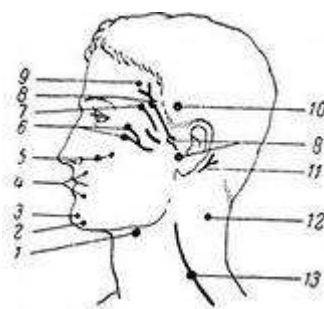
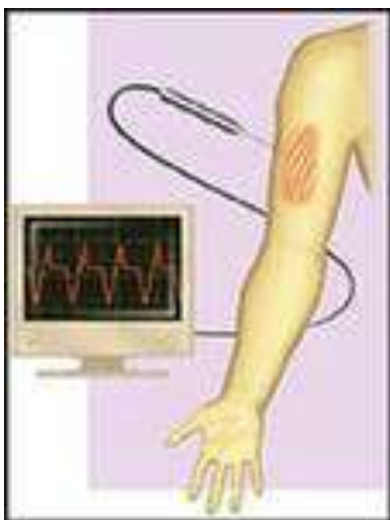


Рис. 24. Электромиография, хронаксиметрия.

## МЕТОДИКА И ИНТЕРПРЕТАЦИЯ РЕЗУЛЬТАТОВ ЭМГ

В основе стимуляционной ЭМГ лежит регистрация суммарного ответа мышцы (М-ответа) или нерва на стимуляцию импульсом электрического тока. Исследуют проводящую функцию моторных, сенсорных и вегетативных аксонов периферических нервов или функциональное состояние нервно-мышечной передачи.

- Нарушение функции аксона (аксональный процесс) ведёт к развитию в мышце денервационно-реиннервационного процесса (ДРП), степень выраженности которого определяют с помощью игольчатой ЭМГ. Стимуляционная ЭМГ выявляет снижение амплитуды М -ответа .
- Нарушение функции миелиновой оболочки (демиелинизирующий процесс) проявляется снижением СРВ по нерву, повышением порога вызывания М -ответа и увеличением резидуальной латентности. Следует учитывать, что первично аксональный процесс часто вызывает вторичную демиелинизацию, а при демиелинизирующем процессе на определённом этапе возникает вторичное поражение аксона. Задача ЭМГ -

определить тип поражения нерва: аксональный, демиелинизирующий или смешанный (аксональнодемиелинизирующий).

Стимуляцию и регистрацию ответа мышцы проводят с помощью поверхностных электродов. В качестве отводящих электродов используют стандартные накожные хлорсеребряные (AgCl) дисковые или чашечковые электроды, которые крепятся с помощью лейкопластыря. Для уменьшения импеданса используют электропроводные гель или пасту, кожу тщательно протирают этиловым спиртом.

**М - ответ** - суммарный потенциал действия, возникающий в мышце при электрическом раздражении её двигательного нерва. Максимальную амплитуду и площадь М-ответ имеет в зоне распределения концевых пластинок (в двигательной точке). Двигательной точкой называют проекцию на кожу зоны концевых пластинок нерва. Двигательная точка обычно располагается на самом выпуклом участке (брюшке) мышцы.

При исследовании М-ответа используют биполярный способ отведения: один электрод является активным, второй - референтным. Активный регистрирующий электрод располагают в области двигательной точки мышцы, иннервируемой исследуемым нервом; референтный электрод - в области сухожилия данной мышцы или в месте при крепления сухожилия к костному выступу (рис. 25).

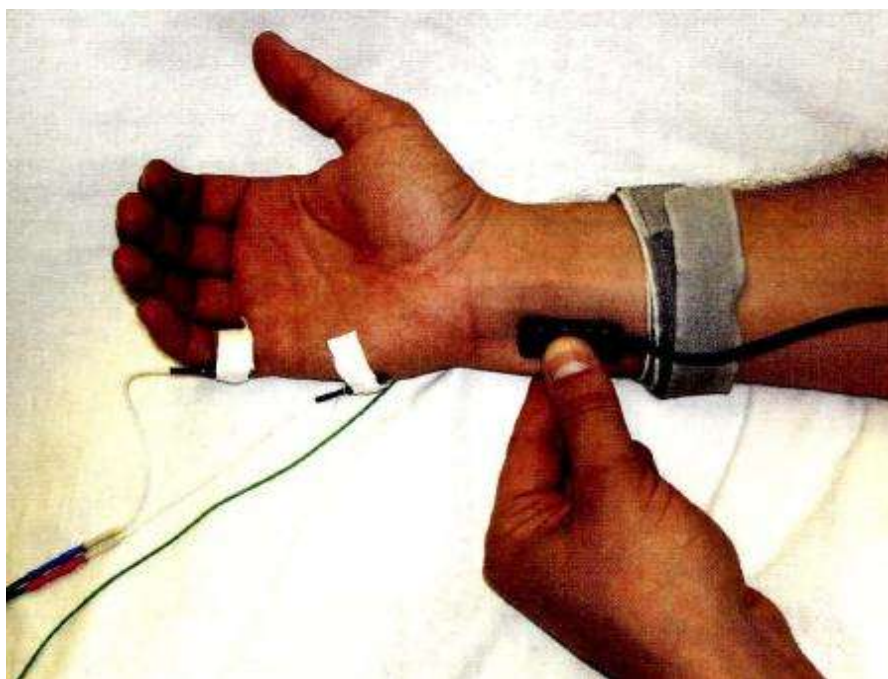

Рис. 25. Исследование проводящей функции локтевого нерва. Наложение электродов: активный отводящий электрод располагается в двигательной точке мышцы, отводящей мизинец; референтный - на проксимальной фаланге V пальца; стимулирующий - в дистальной точке стимуляции на запястье; заземляющий - чуть выше запястья.

## Семиотика поражений мышечной системы

### Гипотрофия и атрофия мышц

Мышечная гипотрофия или атрофия является врождённой или приобретённой, первичной или вторичной.

- Гипотрофия мышц возникает иногда у здоровых детей, ведущих малоподвижный образ жизни, при ограничении подвижности в послеоперационном периоде или при тяжёлой соматической патологии.
- Атрофия мышц сопутствует вялым параличам, в частности, возникающим при паралитической форме полиомиелита. Мышечная атрофия развивается постепенно при наследственных дегенеративных заболеваниях мышечной системы, хронически протекающих инфекциях, нарушениях метаболических процессов, расстройствах трофических функций нервной системы, длительном применении глюкокортикоидов и др. Локальная мышечная атрофия формируется при длительной обездвиженности, связанной с заболеваниями суставов, повреждениями сухожилий, нервов или самих мышц.

### Нарушение тонуса мышц

- **Синдром мышечной гипотонии (СМГ)** (мышечная гипотония у новорождённых) - следствие поражения ЦНС, гипербилирубинемии, недоношенности, некоторых врождённых заболеваний. У детей раннего возраста снижение мышечного тонуса возникает при рахите, гипотрофии (II и III степени), в старшем возрасте - при ревматической хореи, поражениях мозжечка и др. Мышечный тонус снижается при гипокалиемии. Причины последней - рвота, диарея, длительный приём диуретиков, лечение сердечными гликозидами, а также поражение желёз внутренней секреции (гипофиза, щитовидной железы, надпочечников).

Синонимами СМГ являются: «низкий мышечный тонус», «доброкачественная врожденная гипотония», «гипотоничный младенец», «врожденная мышечная гипотония», «врожденная мышечная слабость», «врожденная амиотония», «младенческая гипотония» и как крайний их вариант — «синдром вялого ребенка» (floppy baby syndrome).

Диагностировать заболевания, в симптомокомплекс которых входит мышечная слабость и гипотония, помогают основные симптомы СМГ и их сочетание с дополнительными мультисистемными клиническими проявлениями (табл.1). В настоящее время выделяют вариант изолированной мышечной гипотонии центрального или периферического происхождения и вариант СМГ с мультисистемными признаками — мышечную гипотонию «плюс» (табл. 1).

Таблица 1.

## Основные и дополнительные симптомы мышечной гипотонии

Основные клинические симптомы	Дополнительные мультисистемные симптомы «плюс»
Мышечная гипотония	Нарушение глотания, сосания, глотания
Слабое сопротивление в пассивных движениях	Фонации
Увеличение диапазона движений в суставах	Птоз, офтальмоплегия
Снижение общей двигательной активности	Слабость лицевой мускулатуры
Необычная « поза лягушки»	Конвульсии
Задержка моторного развития	Нарушение рефлекторной деятельности
	Нарушение чувствительности
	Миалгии, рабдомиолиз
	Наличие контрактур
	Поражение паренхиматозных органов
	Особенный запах мочи

Мышечная гипотония может быть обусловлена нарушением супрасегментарной регуляции альфа- и гамма-мотонейронов, гипофункцией спинальных альфа-мотонейронов, денервацией, повышением активности медиаторных ингибиторных механизмов, патологией ионных каналов, нарушением цитоскелета мышц и снижением энергообеспеченности мышечной ткани.

Для сохранения физиологического мышечного тонуса и движений необходимо сбалансированное взаимодействие центральных нейрональных систем и морфологических элементов двигательной единицы. Гипотония выступает одним из основных симптомов их дисфункции и встречается при заболеваниях головного и спинного мозга, периферического нейрона, нарушениях нейромышечной передачи и патологии мышц. Однако центральные причины, проявляющиеся постуральной гипотонией, в структуре СМГ составляют 60–80 %, значительно превышая частоту возможных причин, связанных с двигательной единицей.

Выделяют следующие топические уровни происхождения СМГ:

1. Центральный уровень подразделяется:

- на церебральный уровень;
- спинальный уровень.

2. Периферический уровень (поражение двигательной единицы) подразделяется:

— на нейрональный и невральный уровень (болезни периферического нейрона);

— синаптический уровень (болезни нейромышечной трансмиссии);

— мышечный уровень (врожденные структурные миопатии, миодистрофии, миотонии, миоплегии, метаболические и воспалительные миопатии).

Топический уровень, вовлеченный в патологический процесс, можно определить на основании клинических данных (табл. 2).

**Таблица 2. Неврологические проявления СМГ центрального уровня и двигательной единицы**

Область поражения	Супрасегментарно	Клетки переднего рога	Периферический нерв	Нервно-мышечное соединение	Мышцы
Нозология	Травмы, ишемия, пороки развития, ВУИ Метаболические нарушения	Спинальная мышечная атрофия, полиомиелит	Невральная амиотрофия, острая воспалительная полиневропатия	Миастения, миастенический синдром, ботулизм	Миопатия, миодистрофия, миоплегия, миотония
Мышечная сила	Нормальная или легкая слабость	Снижена. Проксимальная, симметричная, с вовлечением конечностей и/или бульбарной мускулатуры	Снижена. Дистально, симметрично	Снижена. Экстраокулярная, бульбарная, проксимальная мускулатура конечностей	Снижена. Проксимальная, симметричная, с вовлечением конечностей, лица и/или бульбарной мускулатуры
Рефлексы	Норма или повышены	Гипо- или арефлексия	Гипорефлексия	В пределах нормы или снижены	Снижены. Изменяются параллельно мышечной силе
Рефлекс Бабинского	+/-	Нет	Нет	Нет	Нет
Атрофия мышц	Нет или атрофия от бездействия	Выраженная ранняя атрофия	Умеренная дистальная	Нет или умеренная	Проксимальная. Псевдогипертрофия дистальная
Сенсорные нарушения	Нет или проводниковые и сегментарные	Нет	Парестезия, нарушение чувствительности	Нет	Боль в мышцах Крампи
Характерные проявления	Судороги, дисморфии, умственная задержка	Фасцикуляции, миокимии, тремор, артрогрипоз		Выраженность проявлений колеблется в течение дня	Миотонический синдром, рипплинг-синдром ригидного позвоночника, контрактуры

• **Мышечная гипертония** возникает при поражении пирамидных путей (например, болезни Литтла, травмах головного и спинного мозга, энцефалитах), некоторых инфекционных заболеваниях (например, столбняке), при миотонии Томсена и др.

Мышцы напряжены, плотноваты на ощупь. Тонус повышен по спастическому типу, мышечное сопротивление при исследовании тонуса ощущается в начале движения (симптом «складного ножа»). При резко выраженной гипертонии возникают контрактуры.

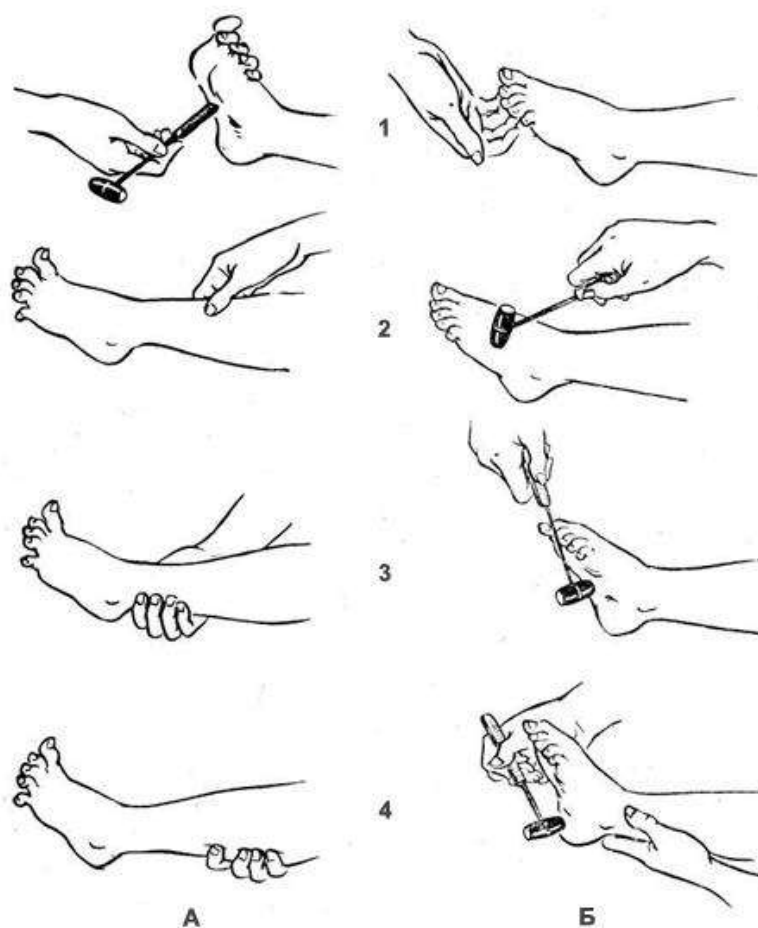
При гемиплегии (гемипарезе) в руке тонус повышается в приводящих

мышцах плеча, в сгибателях кисти, пальцев и предплечья, в ноге – преимущественно в разгибателях бедра и голени, приводящих мышцах бедра. Рука приведена и согнута, нога вытянута – поза Вернике – Манна.

Характерна походка «косаря» при гемипарезе: больной описывает ногой полукруг, чтобы не «цеплять» носком «удлиненной» ноги за пол. При спастическом парепарезе больной ходит на носках, скрещивая ноги.

У детей первого года жизни, начиная с 2-месячного возраста, наличие спастических явлений можно установить следующим образом: если приподнять ребенка, то вместо сгибания нижних конечностей в коленных и тазобедренных суставах происходит их разгибание.

### Схема 2 : стопные патологические рефлексy



- а – разгибательные:

1. рефлекс Бабинского;
2. рефлекс Оппенгейма;
3. рефлекс Шеффера;
4. рефлекс Гордона;

- сгибательные:
  1. рефлекс Россолимо;
  2. рефлекс Бехтерева I;
  3. рефлекс Жуковского;
  4. рефлекс Бехтерева II.

Повышение сухожильных и периостальных рефлексов сопровождается расширением рефлексогенных зон. Так, например, коленный рефлекс может вызываться со всей передней поверхности бедра и голени, ахиллов – с подошвы и т. д.

Снижение или отсутствие кожных рефлексов (брюшных), наблюдаемое на стороне паралича, объясняется тем, что сегментарная рефлекторная дуга кожных рефлексов функционирует лишь при наличии стимулирующего влияния коры больших полушарий. При центральном параличе эта связь нередко разрывается.

Клонусы стоп, коленных чашечек и кистей – ритмические сокращения мышц в ответ на растяжение сухожилий – являются следствием резкого повышения сухожильных рефлексов. При грубых поражениях пирамидного пути клонус нередко возникает спонтанно, при перемене положения конечности, при прикосновении к ладони, при попытке встать на ноги.

В менее выраженных случаях вызывание клонуса требует резкого растяжения сухожилий, что достигается быстрым тыльным сгибанием стопы больного (клонус стопы), кисти (клонус кисти) или резким отведением коленной чашечки вниз (клонус коленной чашечки).

## **Миалгии**

Миалгии обусловлены спазмом, сдавлением, воспалением или ишемией мышц.

- Выраженные боли в мышцах конечностей нередко возникают при таких инфекционных заболеваниях, как лептоспироз, бруцеллёз, туляремия, возвратный тиф.
- Боли в покое и болезненность мышц свойственны заболеваниям, протекающим с некрозом мышц и миоглобинурией.
- Боли во время или после физической нагрузки наблюдают при наследственных метаболических миопатиях или ишемии (например, при склеродермии).
- Болезненность мышц в сочетании с их уплотнением свидетельствует об их воспалительном поражении (миозите, дерматомиозите, трихинеллёзе).

- Очаги каменной плотности в толще мышц образуются при отложении солей кальция (оссификации), возникающем при гиперпаратиреозе, токсоплазмозе, дерматомиозите и оссифицирующем миозите.

#### Мышечные контрактуры

Мышечные контрактуры часто возникают при заболеваниях суставов и затрагивают прилегающие к суставу мышцы, чаще всего сгибатели.

#### Снижение мышечной силы

- Мышечная слабость в проксимальных отделах конечностей более характерна для миопатий, в дистальных - для полиневропатий, а также для миотонической дистрофии, дистальной мышечной дистрофии.
- Нарастание слабости после нагрузки свидетельствует о расстройстве нервно-мышечной передачи или метаболической миопатии (при нарушении утилизации глюкозы или липидного обмена).
- Из эндокринных заболеваний мышечную слабость чаще всего вызывают гипокортицизм, тиреотоксикоз, гипотиреоз, гиперпаратиреоз, акромегалия.
- Общее снижение мышечной силы возникает при тяжёлых истощающих заболеваниях, хронических заболеваниях лёгких, сердечной, печёночной и хронической почечной недостаточности (ХПН).

### **Миопатии**

Миопатии - обобщённое название гетерогенной группы заболеваний мышечной системы (главным образом скелетной мускулатуры), обусловленных нарушением сократительной способности мышечных волокон и проявляющихся мышечной слабостью, уменьшением объёма активных движений, снижением тонуса, атрофией, иногда псевдогипертрофией. Выделяют первичные (мышечные дистрофии) и вторичные (воспалительные, токсические, метаболические и т.д.) миопатии.

- Мышечные дистрофии - наследственные миопатии, характеризующиеся прогрессирующей мышечной слабостью, вызванной деструкцией мышечных волокон. Обновление мышечной ткани при этом сильно нарушено. При болезни Дюшенна и сходных заболеваниях нарушается синтез дистрофина, что приводит к нарушению связей цитоскелета с межклеточным матриксом. Мышечные волокна теряют структурную целостность и погибают, при этом мышечная ткань замещается жировой.

- К группе воспалительных миопатий относят следующие заболевания.
  - Заболевания инфекционной этиологии: бактериальные (стрептококковый некротический миозит, газовая гангрена), вирусные (грипп, краснуха, энтеровирусная инфекция, ВИЧ-инфекция), паразитарные (токсоплазмоз, цистицеркоз, трихинеллёз), спирохетозные (лаймская болезнь).
  - Идиопатические аутоиммунные заболевания (дермато- и полимиозит, СКВ, ювенильный полиартрит и др.).



- Лекарственные миопатии возникают при приёме различных лекарственных препаратов: циметидина, пенициллина, прокаинамида («Новокаинамида»), хлорохина, колхицина, циклоспорина, глюкокортикоидов, пропранолола и др.

## **Миотония**

Миотония - состояние, при котором после сокращения мышц возникает тоническая ригидность продолжительностью в несколько сек.

Миотония характерна для миотонической дистрофии, врождённой миотонии (болезни Томсена), а также врождённой парамиотонии, при которой ригидность мышц провоцируется охлаждением.

## **Миастения**

Миастения - заболевание, характеризующееся нарастающей мышечной слабостью и патологической утомляемостью скелетных мышц, обусловленной нарушением нервно-мышечной передачи. В основе миастении чаще всего лежит иммунное поражение (образование АТ к ацетилхолиновым рецепторам постсинаптической мембраны нервно-мышечного синапса). Миастения возникает у детей в любом возрасте и проявляется птозом, двоением в глазах, бульбарными симптомами, нарастающей слабостью мышц.

- Неонатальная миастения развивается у ребёнка грудного возраста не позже 2 мес после рождения вследствие пассивного переноса АТ трансплацентарно от матери, страдающей миастенией, плоду.

- Врождённая миастения - заболевание, характеризующееся птозом, наружной офтальмоплегией, повышенной утомляемостью. Оно обусловлено генетическим дефектом нервно-мышечных синапсов с развитием устойчивости к ингибиторам холинэстеразы. Заболевание может развиваться внутриутробно, в период новорождённости или в течение первых лет жизни.

Параличи и парезы

Параличами (парезами) называют состояния с утратой (снижением) способности мышц произвольно сокращаться вследствие поражения нервной системы. Различают центральные и периферические параличи (парезы).

- При периферических параличах мышцы становятся дряблыми, вялыми, а пассивные движения в суставах избыточными.

- Центральные параличи обычно сопровождаются спастическим гипертонусом. Мышцы становятся уплотнёнными, напряжёнными, отчётливо контурируются, пассивные движения затруднены и ограничены.

Врождённые аномалии мышц

- Наиболее распространённая врождённая аномалия мышц - недоразвитие грудино-ключично-сосцевидной мышцы, приводящее к кривошее.

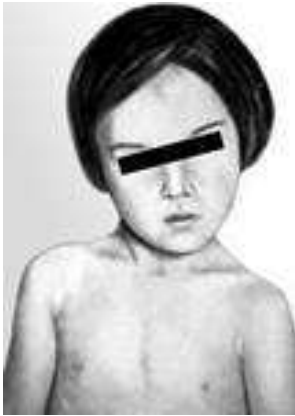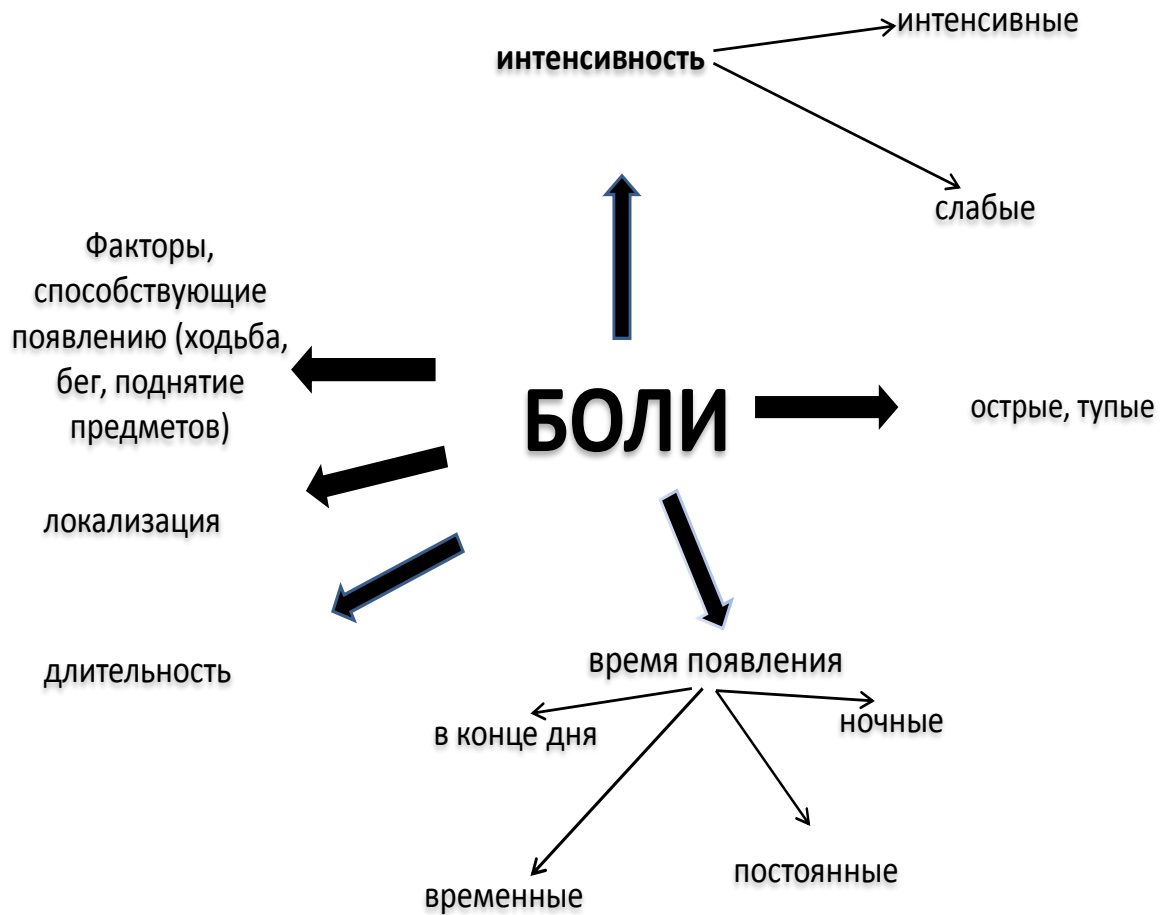


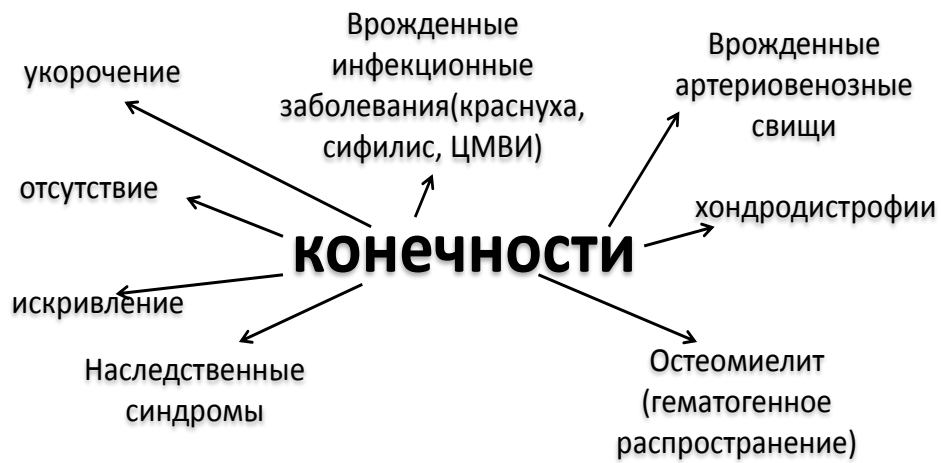Рис 18. Фото ребенка с врожденной мышечной кривошеей.

- Часто возникают аномалии строения диафрагмы с образованием грыж.
- Недоразвитие или отсутствие большой грудной или дельтовидной мышц приводит к развитию деформаций плечевого пояса.

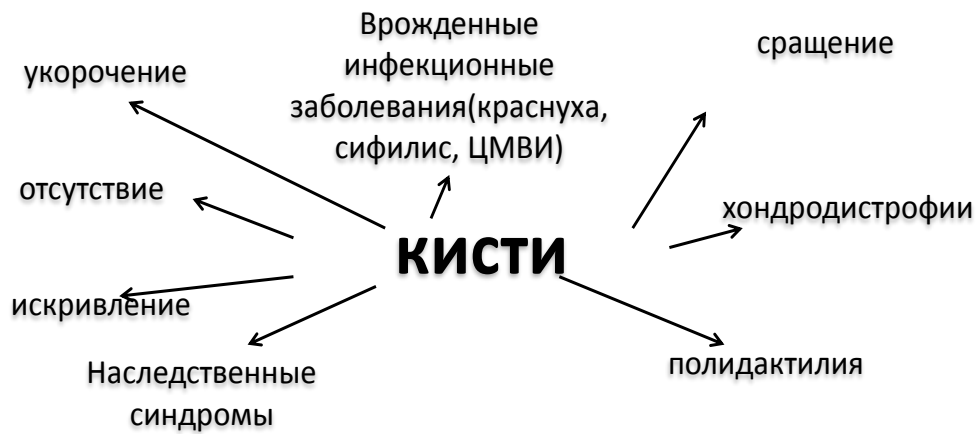
# ПРИЛОЖЕНИЕ

## Семиотика опорно-двигательной системы в схемах

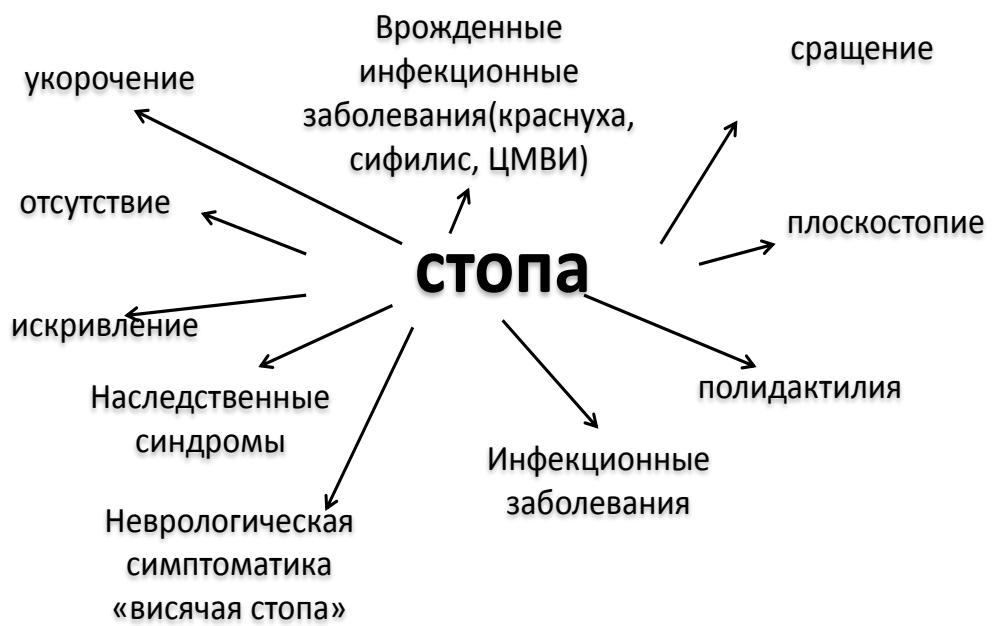



4



5



## **Семиотика поражения опорно-двигательной системы в разные возрастные периоды**

### **В периоде новорожденности (во время родов):**

- Переломы (бедренной и плечевой костей)
- Перелом ключицы
- Эпифизиолиз
- Пиартроз
- Верхний паралич

### **У детей раннего возраста:**

- Острые артриты
- Инфекционно-аллергические артриты
- Хронические артриты
- Ревматоидный артрит

### **Дети старшего возраста:**

- Септические артриты
- Артралгии
- Острые кишечные инфекции
- Синдром Рейтера
- Геморрагические заболевания
- Сывороточная болезнь
- Костно-суставные травмы
- Контузии
- Вывихи
- Асептические некрозы
- Туберкулез

## **9. Учебно-методическое обеспечение дисциплины**

### **9.1. Основная литература**

Пропедевтика детских болезней / под ред. Р.Р.Кильдияровой и В.И.Макаровой - М.: ГЭОТАР-Медиа, 2012.- 671 с.

### **9.2. Дополнительная литература**

Пропедевтика детских болезней / под ред. В.В.Юрьева, М.М.Хомича-М.: ГЭОТАР-Медиа, 2012.- 719 с.

Пропедевтика детских болезней. Практикум / под ред. В.В.Юрьева.- СПб.: Питер, 2003.- 352 с.

Капитан Т.В. Пропедевтика детских болезней с уходом за детьми: учебн. для студ.медвузов./ Т.В.Капитан.- М.:МЕДпресс-информ, 2004.-624 с.

Макарова В.И. Основные морфофункциональные константы здорового ребенка: учеб. пособие для вузов / В.И.Макарова, В.А.Плаксин. – Архангельск: Северный государственный медицинский университет, 2012.- 56 с.

Особенности клинического обследования здорового и больного ребенка / под ред. В.И.Макаровой.- Архангельск, 2006.-126 с.

Питание детей грудного возраста: учеб.пособие для вузов / под ред.В.И.Макаровой.-Архангельск, 2012.- 35 с.