



ЛУЧШИЙ ЗАРУБЕЖНЫЙ УЧЕБНИК



Л. ГИНСБЕРГ

НЕВРОЛОГИЯ ДЛЯ ВРАЧЕЙ ОБЩЕЙ ПРАКТИКИ



ИЗДАТЕЛЬСТВО

БИНОМ

НЕВРОЛОГИЯ
ДЛЯ ВРАЧЕЙ
ОБЩЕЙ ПРАКТИКИ

Lecture Notes

Neurology

Lionel Ginsberg

BSc, MB, BS, PhD, FRCP

Consultant Neurologist, Royal Free Hospital, London;
Honorary Consultant Physician, National Hospital for
Neurology and Neurosurgery, Queen Square, London;
Clinical Sub-Dean and Welfare Tutor, Royal Free Campus,
University College London Medical School, London

Ninth Edition



WILEY-BLACKWELL

A John Wiley & Sons, Ltd., Publication



ЛУЧШИЙ ЗАРУБЕЖНЫЙ УЧЕБНИК

Л. Гинсберг

НЕВРОЛОГИЯ ДЛЯ ВРАЧЕЙ ОБЩЕЙ ПРАКТИКИ

3-е издание (электронное)

Перевод с английского

А. П. Камчатнова

под редакцией доктора мед. наук,
профессора П. Р. Камчатнова

С предисловием
академика РАМН Е. И. Гусева



Москва
БИНОМ. Лаборатория знаний
2015

УДК 616.8
ББК 56.1я73
Г49

Серия основана в 2006 г.

Гинсберг Л.

Г49 Неврология для врачей общей практики [Электронный ресурс] / Л. Гинсберг ; пер. с англ. — 3-е изд. (эл.). — Электрон. текстовые дан. (1 файл pdf : 371 с.). — М. : БИНОМ. Лаборатория знаний, 2015. — (Лучший зарубежный учебник). — Систем. требования: Adobe Reader XI ; экран 10".

ISBN 978-5-9963-3005-8

В учебном издании, написанном известным английским неврологом и выдержавшем в Великобритании девять изданий (с учетом ранних изданий другого автора И. Драпера), в сжатой форме представлена основная информация по клинической неврологии. Отражены самые последние достижения в области диагностики и лечения заболеваний нервной системы. Описаны клинические случаи из врачебной практики. В конце книги имеются вопросы для проверки усвоенного материала и ответы к ним. Книга снабжена подробным предметным указателем.

Для врачей общей практики, студентов медицинских вузов, врачей-ординаторов и среднего медицинского персонала неврологических отделений.

УДК 616.8
ББК 56.1я73

Деривативное электронное издание на основе печатного аналога: Неврология для врачей общей практики / Л. Гинсберг ; пер. с англ. — 2-е изд., доп. — М. : БИНОМ. Лаборатория знаний, 2013. — 368 с. : ил. — (Лучший зарубежный учебник). — ISBN 978-5-9963-1632-8.

В соответствии со ст. 1299 и 1301 ГК РФ при устранении ограничений, установленных техническими средствами защиты авторских прав, правообладатель вправе требовать от нарушителя возмещения убытков или выплаты компенсации

All Rights Reserved. Authorised translation from the English language edition published by Blackwell Publishing Limited. Responsibility for the accuracy of the translation rests solely with BKL—Binom Knowledge Laboratory Publishers and is not the responsibility of Blackwell Publishing Limited. No part of this book may be reproduced in any form without the written permission of the original copyright holder, Blackwell Publishing Limited. This eBook is published under license with the original publisher John Wiley & Sons, Ltd.

This edition first published 2010 © by
2010 Lionel Ginsberg

Previous editions: 1965, 1968, 1970, 1974,
1980, 1985, 1999, 2005

© Перевод на русский язык,
БИНОМ. Лаборатория знаний, 2010

ISBN 978-5-9963-3005-8

Предисловие к русскому изданию

В современной медицине неврология — одна из наиболее динамично развивающихся областей. Значительные успехи нейробиологии, генетики, биохимии, функциональной диагностики, достигнутые за последние годы, в значительной степени изменили традиционные представления о механизмах многих заболеваний нервной системы. Появление современных лекарственных препаратов, совершенствование техники нейрохирургических и ангиохирургических операций — эти достижения позволяют успешно бороться с тяжелейшими заболеваниями, которые ранее считались неизлечимыми.

Вместе с тем неврология по сути своей была и остается клинической дисциплиной, самым тесным образом связанной с другими разделами клинической медицины — терапией, кардиологией, хирургией. Именно поэтому следует подчеркнуть, что для врача необходимо «клиническое мышление», только хороший клиницист способен правильно оценить имеющуюся у больного симптоматику и построить обоснованный план обследования и лечения. В этой связи хочется отметить ценность настоящего руководства, на протяжении десятилетий выдержавшего неоднократные переиздания в Великобритании.

В сжатой, лаконичной форме здесь рассматриваются основные неврологические синдромы и заболевания, предлагаются направления диагностического поиска и адекватные подходы к лечению. Каждая глава сопровождается клиническими примерами, что способствует лучшему усвоению материала.

Предлагаемая книга будет интересна как неврологам, так и специалистам другого профиля, чья деятельность связана с ведением пациентов с неврологическими заболеваниями, в частности врачам общей практики. Несомненную пользу от изучения предлагаемого здесь материала получают и студенты-медики, которым следует рекомендовать эту книгу как учебное пособие. При подготовке к экзаменам и во время клинической практики эта книга должна всегда быть у них (да и у ординаторов) под рукой с тем, чтобы приобретаемые теоретические и практические знания и навыки так же гармонично укладывались в голову, как вышивка по канве образует правильный и строгий узор.

Председатель Всероссийского общества неврологов,
академик РАМН, профессор Е.И. Гусев

Предисловие к девятому изданию

Седьмое издание Lecture Notes of Neurology было полностью переработано в связи изменением автора. В восьмом и девятом были сделаны дальнейшие изменения, которые состояли в следующем:

- В конце каждой главы второй части, то есть начиная с главы 9, приведены истории болезней, что иллюстрирует основной текст конкретными примерами из врачебной практики.
- В конце книги даны примеры экзаменационных вопросов и приведены ответы к ним.
- Некоторые иллюстрации в тексте были заменены и добавлено несколько новых.
- Текст книги был полностью пересмотрен с тем, чтобы он отражал быстрое развитие неврологии и достигнутые успехи в лечении неврологических заболеваний.

Неврологи-консультанты Тони Вильсон и Чарли Дэви прочитали истории болезней и экзаменационные вопросы, любезно сделав замечания по этому материалу. Клиницист генетик-консультант Сюзан Хьюзон сделала замечания по таблице 18.3. Сотрудники Wiley-Blackwell, особенно Лора Мерфи и Карен Моор, были всегда терпеливы и любезны. И наконец, еще раз я благодарю свою жену, Сью, за поддержку.

Лионел Гинсберг

Предисловие к седьмому изданию

Более десяти лет прошло с момента выхода шестого издания «Лекций по неврологии» д-ра Ивана Драпера. Седьмое издание преследовало две цели — отразить новые достижения в неврологии и учесть изменения в студенческой учебной программе.

Последние годы наблюдалось быстрое развитие клинической неврологии; параллельно были достигнуты большие успехи в области фундаментальной неврологии. В этом отношении большую роль сыграли новые методы нейровизуализации, повышающие точность диагностики и не доставляющие неудобства пациентам, что отличает их от ранее применяемых методов. Были предложены новые способы лечения состояний, которые ранее считались некурабельными. Исследования в области молекулярной генетики пролили свет на патогенез заболеваний, что принесет несомненную пользу при разработке терапевтических методов, а также в диагностике наследственных нарушений.

Несмотря на успехи фундаментальных исследований, неврология все еще остается главным образом клинической дисциплиной. Вопреки расхожему мнению тех, кто не связан с неврологией, в этой области медицины установление диагноза, который к тому же имеет мало общего с практическими нуждами, не чисто умозрительный процесс. Неврологические расстройства, которые действительно относятся к исключительно распространенным заболеваниям, зачастую сопряжены с внутренними болезнями. Диагностика основывается на аккуратном сборе анамнеза и проведении общего обследования, а также логическом анализе, основанном на знании анатомических, физиологических и патологических причин, вызвавших заболевание.

В этой книге излагаются основы неврологии. Согласно выбранной цели — изложить базовые знания, необходимые для специалистов общей практики, здесь рассмотрены наиболее распространенные заболевания. Книга состоит из двух частей. «Неврологическая семиотика» (часть 1) посвящена сбору анамнеза и проведению обследования, что отчасти основано на анатомии и физиологии. В последней главе этой части описывается постоянно расширяющийся набор различных инструментальных обследований в неврологической клинике. Во второй части «Неврологические расстройства» систематизированы наиболее распространенные состояния; редкие случаи вынесены в таблицы или описаны кратко. Здесь имеются также главы, посвященные ургентной неврологии, восстановительному лечению, смежным с другими специальностями областям. Для удобства некоторые заболевания рассмо-

трены в первой части, а их первопричины — во второй. Автор приносит свои извинения за увлеченное обсуждение моментов, которые могут выходить за пределы «базовых знаний». Включение таких разделов следует расценивать как его интерес к расширению областей неврологического исследования и практики.

Это новое издание *Lecture Notes Neurology* вполне может быть использовано в качестве учебного пособия при прохождении клинической практики по неврологии, а также в качестве справочника врача общей практики. Эта книга также может послужить пособием при повторении материала и будет очень полезна начинающим врачам общей практики.

Лионел Гинсберг

Благодарности

Эта книга не увидела бы свет без помощи моего ассистента Барбары Паркер, которая безропотно выверяла рисунки и исправляла замеченные ошибки. Многие мои коллеги прочитали главы моей книги по своему выбору. Я очень признателен неврологу-консультанту Робу Брэдфорду, Хитеру Ангус-Лепшэну, Джерему Гиббсу, Джону Ходжесу, Гарет Ливелин, Гордону Планту, Тони Шапире, Найлу Сколдингу, Тому Уорнер и неврологу-консультанту Тони Уоилсону за их замечания. Возможные оставшиеся ошибки, конечно, это моя вина. Несколько студенческих рефератов, которые были опубликованы Blackwell Publishing, также оказались очень полезными и были по возможности использованы. Сотрудники издательства Blackwell Publishing, особенно Майк Стейнбек и Андрю Робинсон, были весьма терпеливы и выдержаны.

Больше всего рентгеновских снимков любезно предоставил мне нейрорентгенолог-консультант Алан Валентине. Рисунок 10.1 получен из Royal Free Hospital. Патологические срезы были подготовлены нейропатолого-анатомом-консультантом Джимом Маклолином. Отдел медицинских иллюстраций при Royal Free Hospital предоставил большинство фотографий, иллюстрирующих клинические случаи. Несколько фотографий были сделаны Клеран Прайс. В заключение я хочу поблагодарить свою жену, Сью, за поддержку меня в моей работе и за то, что она выполнила для моей книги большую часть графических иллюстраций.

Лионел Гинсберг

Часть 1

Неврологическая семиотика

Сбор неврологического анамнеза

В последние годы диагностика и лечение заболеваний нервной системы претерпели революционные изменения в связи с появлением новых методов. Вместе с тем неврология, как и многие другие области медицины, основывается на фундаментальных клинических навыках сбора анамнеза и физикального обследования.

Неврологический диагноз

Обычно неврологический диагноз состоит из двух частей.

- Анатомическая часть (где расположено поражение нервной системы?)
- Патологическая часть (какой процесс вызвал поражение?).

Такое деление диагноза полезно, так как позволяет избежать ошибок, вызванных широким разнообразием возможной локализации патологического очага (табл. 1.1).

Анамнез имеет важнейшее значение в составлении анатомической и клинической частей диагноза. На самом деле у многих пациентов с заболеваниями нервной системы отсутствует патологическая симптоматика или имеются объективные изменения, которые подтверждают клинические предположения, основанные на анамнезе.

Таблица 1.1. Возможная локализация очага поражения

| |
|---------------------------|
| Кора головного мозга |
| Белое вещество |
| Базальные ганглии |
| Мозжечок |
| Ствол мозга |
| Черепные нервы |
| Спинальный мозг |
| Спинальные корешки |
| Периферические нервы |
| Нервномышечное сочленение |
| Мышцы |

Иногда, особенно в сложных случаях, на основе анамнеза можно только предположить возможную область поражения, а окончательный диагноз удастся установить лишь после обследования, так как заболевание одного из отделов нервной системы может проявляться симптомами, сходными с поражением других ее отделов.

Жалобы больного

Как лучше собрать анамнез, чтобы получить максимально полную диагностическую информацию? Важным правилом является предоставление возможности пациенту самостоятельно изложить свои жалобы, не прерывая его. Большинство пациентов может дать корректное описание своих симптомов в течение двух-трех минут, так что время, затраченное на эту процедуру, не будет потеряно впустую.

Обычно характер жалоб и их динамика устанавливаются в начальной части беседы наряду с другими существенными фактами:

- Возраст (некоторые неврологические заболевания присущи соответствующим возрастным группам)
- Род занятий (пациент по роду своей деятельности может подвергаться воздействию токсинов или других факторов, которые являются причиной заболевания; некоторые неврологические расстройства могут ограничивать выполнение пациентом трудовой деятельности)
- Праворукость — леворукость (важно получение информации о доминантности полушарий; если парез развился в верхних конечностях, это важно для определения степени утраты трудоспособности).

Выслушав описание симптомов, необходимо собрать анамнез имеющихся жалоб.

Временные характеристики возникновения симптомов

Для установления диагноза очень важно определение следующих временных характеристик возникновения симптомов:

- Начало заболевания
- Прогрессирование процесса
- Продолжительность заболевания
- Продолжительность периода восстановления
- Частота обострений.

Например, слабость конечностей с одной стороны может быть обусловлена поражением контралатерального полушария головного мозга. Последующий подробный опрос, в частности, уточнение времени появления первых симптомов заболевания, позволяет сделать предположение о характере заболевания (рис. 1.1).

Ключевые вопросы при сборе анамнеза

Результаты сбора анамнеза позволяют получить приблизительное представление о локализации поражения, дальнейшая его детализация достигается более подробным опросом больного (табл. 1.2).

Например, у больного с жалобами на снижение чувствительности в кистях и стопах скорее всего имеется диффузное поражение периферических чувствительных нервов (**сенсорная полинейропатия**). Однако потеря чувствительности по типу «носков и

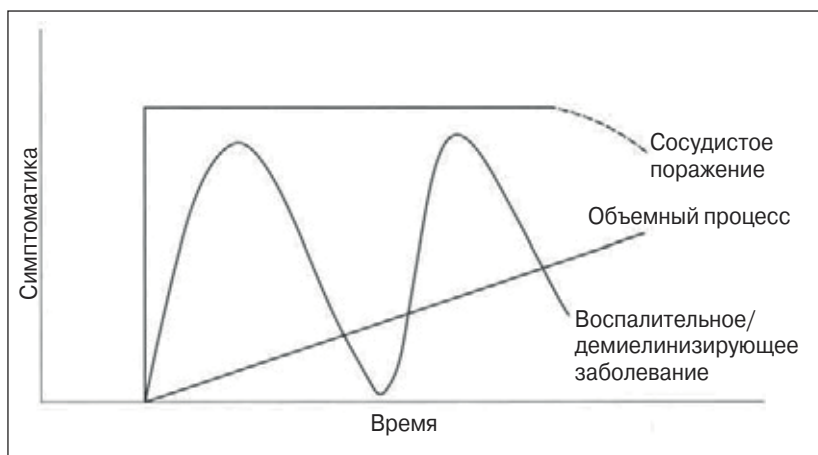


Рис. 1.1. Варианты течения неврологических расстройств. Например, при поражении полушария головного мозга — наличие контралатерального гемипареза, острое начало (секунды, минуты или, чаще, часы) и стабильное состояние в последующем позволяет с высокой вероятностью предположить сосудистое поражение (инсульт) — кровоизлияние или инфаркт мозга. Постепенное развитие заболевания (дни, недели, месяцы), как правило, указывает на объемное поражение, например опухоль. Характер течения заболевания с обострениями и ремиссиями (с симптомами, развивающимися и исчезающими в течение дней и недель и появляющимися вновь), скорее всего, указывает на хроническое воспаление или демиелинизацию, для центральной нервной системы наиболее типичен рассеянный склероз

перчаток» может наблюдаться и при поражении **шейного отдела спинного мозга**, иногда клинически сходного с полинейропатией.

В качестве примера в табл. 1.2 указаны «ключевые» вопросы для двух анатомических диагнозов. Наличие в анамнезе предшествующих болей в шее или перенесенной травмы, как и сфинктерные нарушения, с большой вероятностью указывают на повреждение шейного отдела спинного мозга. **Расстройства мочеиспускания** — ранний признак поражения спинного мозга, у пациентов с сенсорной нейропатией они наблюдаются лишь в случае сопутствующей **вегетативной** нейропатии.

Таблица 1.2. Система вопросов для сбора неврологического анамнеза. Имеются ли у пациента указанные нарушения?

Боль

Головная боль

Боль в области лица, шеи, спины, конечностей

Расстройства сознания

Эпизоды утраты сознания, обмороки, припадки*

Нарушения сна

Когнитивные и аффективные расстройства

Память, речь

Депрессия, раздражительность

Нарушение функции черепных нервов

Потеря зрения, двоение или расплывчатое видение*

Слух, обоняние, вкус

Головокружение, нарушение равновесия*

Бульбарные расстройства (глотание, артикуляция речи)

Признаки нарушения функций конечностей

Трудности поднимания, хватания предметов,

нарушение точности движений пальцев, неловкость

Нарушение походки, слабость в ногах или скованность,

нарушение равновесия

Снижение чувствительности, извращение чувствительности,

непроизвольные движения, нарушения координации, онемение*

Расстройства сфинктеров

Сексуальная дисфункция, нарушение функций кишечника, мочевого пузыря

* Если пациент использует термины «обморок», «головокружение», «слабость», «двоение в глазах», «нечеткость изображения» или «оцепенение», требуется выяснить точное значение его слов, так как смысл, вкладываемый больным в эти понятия, может не соответствовать медицинским терминам.

Верхний уровень поражения

Полезным методом повышения качества сбора анамнеза является установление **«верхнего анатомического уровня поражения»**. Так, топический диагноз слабости в ноге может варьировать, но выяснение того, имеются ли сходные проявления в одноименной руке, суживает область поиска, позволяя предположить, что, скорее всего, у пациента имеется **гемипарез**, вызванный поражением контралатерального полушария головного мозга.

Негативные и позитивные симптомы

Существует четкое разграничение между «негативными» и «позитивными» неврологическими симптомами (в отечественной литературе — симптомы «выпадения» и «раздражения» — *прим. ред.*).

Негативные симптомы: утрата функций вследствие очагового поражения нервной системы. Так, сосудистое поражение одного из полушарий головного мозга, как правило, приводит к утрате функций, например параличу противоположных конечностей.

Позитивные симптомы: раздражающее поражение, например наличие области патологической электрической активности в одном из полушарий головного мозга, может вызвать скорее непроизвольные сокращения мышц (**клонические**) на противоположной стороне тела (**парциальная эпилепсия**), нежели паралич.

Дополнение к анамнезу

В неврологии, как и в любой другой области медицины, ценная информация может быть получена в ходе опроса:

- О перенесенных ранее заболеваниях
- Семейный анамнез
- Социальный анамнез
- Терапевтический анамнез (прием лекарственных препаратов и пр.).

Предполагая, что обнаруженное у пациента нарушение чувствительности по типу «носков и перчаток» связано с сенсорной полинейропатией, следует учитывать:

- **Предшествующие заболевания**, в частности сахарный диабет, которые могут быть причиной сенсорной нейропатии

- **Семейный анамнез:** некоторые формы нейропатии носят наследственный характер
- **Социальный анамнез:** чрезмерное употребление алкоголя может привести к развитию сенсорной полинейропатии вследствие витаминной недостаточности
- **Терапевтический анамнез:** многие препараты могут вызывать полинейропатию.

Сбор анамнеза со слов очевидцев

Многие пациенты неврологической клиники не в состоянии самостоятельно предоставить информацию о своем заболевании, в связи с чем требуется уточнение анамнестических сведений со слов родственников или очевидцев.

Особо важна информация очевидцев в случае заболевания, сопровождающегося преходящими нарушениями сознания. Исключительное значение имеет информация от очевидцев о развитии заболевания при госпитализации в клинику пациента, находящегося в бессознательном состоянии.

Очень важны также анамнестические сведения о развитии заболевания, полученные от окружающих, у пациента с прогрессирующим когнитивным снижением (**деменция**). В этой ситуации для установления правильного диагноза принципиально важно получить информацию от близких родственников. В случае, если больной предъявляет жалобы на снижение памяти, затруднения в интеллектуальной деятельности, которые остаются незамеченными ближайшими родственниками и коллегами по работе, наиболее вероятно предположить, что указанные расстройства связаны с наличием депрессии или тревожного расстройства (**псевдодеменция**), и менее вероятно наличие истинной деменции, характеризующейся наличием микро- или макроскопических структурных изменений головного мозга.

Анамнез и результаты обследования

В практике невролога невозможно разделить сбор анамнеза и собственно неврологическое обследование, так как обследование начинается с первой беседы для сбора анамнеза.

Ценная информация может быть получена уже на основании первого впечатления о пациенте; внимание следует обратить на следующее:

- Походка
- Выражение лица
- Дрожание рук
- Особенности речи.

Неврологический осмотр не может быть отделен от осмотра общесоматического. Особое внимание должно быть уделено состоянию сердечно-сосудистой и мышечной систем. Следует обратить внимание на следующие признаки, которые могут быть связаны с сосудистым поражением нервной системы:

- Пульс — частота и ритмичность
- Артериальное давление
- Аускультативные шумы — сердечные, каротидные, краниальные и спинальные.

При осмотре скелетно-мышечной системы особое внимание следует обратить на наличие или отсутствие деформаций черепа, позвоночника, суставов.

Основные компоненты детального неврологического обследования, которые должны быть оценены у каждого пациента:

- Уровень сознания
- Когнитивные функции
- Речь
- Черепные нервы
- Состояние шеи и туловища
- Двигательные и чувствительные функции конечностей
- Походка.

Более подробное обследование будет обусловлено особенностями анамнеза и характером заболевания. Так, у большинства амбулаторных больных тщательная оценка уровня сознания и когнитивных функций не требуется, так как полноценная информация об их состоянии могут быть получена уже на основании беседы и расспроса о заболевании. В то же время более тщательное и целенаправленное обследование требуется у пациента, госпитализированного в клинику в бессознательном состоянии после несчастного случая, или у больного со спутанным сознанием, находящегося в общесоматическом отделении. Заключительный раздел настоящей главы содержит основные рекомендации по осмотру неврологического больного с учетом особенностей анатомии и физиологии.

Ключевые положения

- Установление неврологического диагноза включает две части — определение локализации очага поражения (анатомический диагноз) и характера патологического процесса (патологический диагноз)
- Динамика имеющихся симптомов во времени зачастую позволяет установить патологический диагноз
- Неврологические симптомы могут быть негативными (симптомы выпадения — утраты функций) или позитивными (симптомы раздражения)
- Анамнестические сведения, полученные от родственников или окружающих, необходимы при ведении больного с расстройствами сознания или когнитивными нарушениями
- Полное неврологическое обследование является длительным процессом, утомительным как для пациента, так и для врача, поэтому объем углубленного обследования может быть ограничен, исходя из характера имеющихся жалоб и анамнеза заболевания.

Сознание

Сознание — осведомленность индивидуума о своей личности и об окружающем мире. Это определение узкое и неполное, однако полезное в клиническом контексте острых нарушений сознания. С патофизиологической точки зрения нормальное сознание зависит от информации, поступающей в головной мозг от органов чувств, а также деятельности восходящей ретикулярной формации ствола головного мозга и ее ростральных проекций, которые оказывают активирующее влияние на кору головного мозга.

Предыдущие попытки классифицировать в клинической практике тяжесть изменений уровня сознания основывались на использовании таких неточных терминов, как ступор, полукома и т. д. Более удачной оказалась **шкала комы Глазго** (табл. 2.1), основанная на объективной оценке состояния больного. Эта шкала широко используется для определения уровня бодрствования пациента, а также для оценки результатов лечения.

Причины измененного сознания

Нормальное функционирование активирующей ретикулярной системы может быть нарушено очаговым или диффузным поражением мозга.

- Структурные изменения:
 - субтенториальные (поражение непосредственно ствола головного мозга — травма, инфаркт, кровоизлияние, опухоль, демиелинизация)
 - супратенториальные (сдавление ствола головного мозга)
 - сходные патологические процессы, вызывающие поражение правого полушария.
- Диффузные поражения:
 - сниженное содержание веществ, требующихся для нормального метаболизма мозга (гипоксия, гипогликемия)
 - другие нарушения метаболизма (почечная и печеночная недостаточность, гипотермия, дефицит витаминов)

Табл. 2.1. Шкала комы Глазго

| | Баллы |
|---------------------------------------------------|--------------|
| <i>Открывание глаз</i> | |
| Спонтанное | 4 |
| На речь | 3 |
| На боль | 2 |
| Отсутствует | 1 |
| <i>Лучший словесный ответ</i> | |
| Полная ориентированность | 5 |
| Спутанная речь | 4 |
| Непонятная речь | 3 |
| Нечленораздельные звуки | 2 |
| Отсутствует | 1 |
| <i>Лучший двигательный ответ</i> | |
| Выполнение команд | 6 |
| Локализация источника раздражения | 5 |
| Отдергивание конечностей (нормальное сгибание) | 4 |
| Аномальное торможение (спастическое сгибание) | 3 |
| Разгибание к источнику боли | 2 |
| Отсутствует | 1 |
| Сумма баллов | 3–15 |

- эпилепсия (нарушение нормальной электрической проводимости ствола головного мозга)
- воспаление ткани головного мозга и его оболочек (энцефалит, менингит)
- воздействие наркотиков и токсинов (опиаты, антидепрессанты, снотворные, алкоголь).

Ведение пациента, находящегося в бессознательном состоянии (мероприятия ABC)

Экстренная помощь пациенту, находящемуся в бессознательном состоянии, состоит в поддержании функций дыхания и кровообращения, проведении реанимационных мероприятий.

А Обеспечение проходимости дыхательных путей — следует удалить из дыхательных путей любые препятствия дыханию. При необходимости устанавливается воздуховод. (А от англ. **Airway** — дыхательные пути)

В Следует обеспечить дыхание кислородом, при неэффективном спонтанном дыхании необходимо проведение искусственной вентиляции легких. (В от англ. **Breathing** — дыхание)

Кровообращение — необходимо контролировать частоту сердечных сокращений и уровень артериального давления, провести венопункцию и, при необходимости, восполнить кровопотерю. (С от англ. **Circulation** — циркуляция)

Немедленно должна быть проведена коррекция следующих обратимых изменений:

- при гипогликемии — ввести внутривенно 50 мл 50%-го раствора декстрозы
- при передозировке наркотиков — ввести соответствующий антидот: для опиатов — налоксон, для бензодиазепинов — флумазенил.

Другие курабельные заболевания могут быть диагностированы по описанию свидетелей или близких, а также на основании результатов физикального обследования, позволяющего выявить следы недавних травм, инфекций, эпилептического припадка (гл. 10), повышенного внутричерепного давления (гл. 13). После проведения неотложных мероприятий по спасению жизни необходимо детальное изучение состояния глазных яблок (гл. 4) и конечностей, что может помочь локализовать очаг поражения.

Диагностика смерти мозга

У некоторых пациентов необратимые повреждения мозга наступают при прекращении функционирования ствола головного мозга, часто ведущих к смерти. При этом кардиоваскулярные рефлексы могут оставаться сохранными, а дыхание может продолжаться за счет искусственной вентиляции легких. В таком случае используются формальные критерии **смерти ствола головного мозга** для решения вопроса о возможности отключения аппарата искусственного дыхания (табл. 2.2). Это стало принципиально важным в связи с разви-

Табл. 2.2. Критерии смерти ствола головного мозга*Предварительные условия*

Прекращение приема препаратов, угнетающих деятельность центральной нервной системы

В случае неэффективного спонтанного дыхания больному должна проводиться искусственная вентиляция легких, при этом следует исключить возможное воздействие вводимых миорелаксантов

Необходимо исключить связь состояния пациента с гипотермией и тяжелыми метаболическими расстройствами

Следует установить причину тяжелого состояния больного и выявить признаки необратимого поражения мозга

Исследование

Отсутствие реакции зрачков на свет

Отсутствие корнеальных рефлексов (гл. 4)

Отсутствие вестибуло-окулярных рефлексов (рис. 4.7)

Отсутствие кашлевого рефлекса

Отсутствие двигательной реакции при болевой стимуляции черепных нервов (например, надавливании на супраорбитальные точки)

Отсутствие дыхательных движений при прекращении искусственной вентиляции легких (PaO_2 поддерживается подачей O_2 через эндотрахеальную трубку 6 л/мин; PaCO_2 должно быть не менее 6,65 кПа, 50 мм рт. ст.)

Замечания

Исследования должны проводиться двумя квалифицированными специалистами, один из которых или, лучше, оба имеют статус консультанта

Необходимо повторное проведение исследования, смерть констатируется только в том случае, если при повторном исследовании отсутствуют признаки деятельности мозгового ствола

ЭЭГ (гл. 8) малоэффективна в диагностике смерти ствола головного мозга.

тием трансплантологии, практика которой сопряжена с решением сложных этических вопросов.

Еще более этически сложная ситуация возникает тогда, когда пациент перенес обширное тяжелое повреждение ствола головного мозга и находится в **вегетативном состоянии**, т. е. он не имеет представления о себе и окружающем мире, однако способен спонтанно дышать, сохраняет стабильную гемодинамику, а также продолжает циклически открывать и закрывать глаза, подобно чередованию сна и бодрствования. Такое состояние может продолжаться длительное время.

Не менее тяжелым как для самого пациента, так и для тех, кто ухаживает за ним, является состояние, при котором сохранены функции активирующей ретикулярной системы при одновременном тяжелом поражении ствола мозга. Пациент находится в сознании, но парализован и может общаться только при помощи моргания и вертикальных движений глазными яблоками (**синдром «запертого человека»**).

Преходящие расстройства сознания

Диагностика эпизодов измененного сознания всегда затруднительна. Обычно дифференциальная диагностика проводится между **эпилепсией** (припадком) (гл. 10) и **обмороком**.

Обморок — кратковременная утрата сознания, вызванная преходящим уменьшением притока крови к головному мозгу, причиной чего могут быть:

- Сердечная аритмия
- Длительное пребывание в вертикальном положении, особенно в теплом помещении
- Психогенные факторы, например обморок у астеничных лиц при виде инъекционных игл и других медицинских инструментов
- Другие причины чрезмерной стимуляции вагусных рефлексов (например, **обморок при мочеиспускании, кашлевые обмороки**).

Обычно у пациентов с обмороками имеются предвестники утраты сознания и последующего падения, которые проявляются головокружением, тошнотой, размытым или «туннельным» зрением, бледностью и усиленным потоотделением. Когда пациент принимает позу с головой, расположенной на уровне сердца, восстановление сознания происходит довольно быстро (через 1–2 мин), при отсутствии сердечной аритмии. Если состояние утраты сознания устойчиво, то гипоксия мозга будет продолжаться и могут возникнуть судороги.

Другие состояния, требующие проведения дифференциальной диагностики между эпилептическим характером припадка и обмороками:

- Гипогликемия. (Этому состоянию предшествуют тревога, тремор конечностей, неустойчивость, потливость, чувство голода. Потеря сознания может продолжаться длительное время — до часа и больше, может сопровождаться судорогами.)

- Падения. (Женщины среднего и старшего возраста падают без предвестников и без утраты сознания. Данное состояние является доброкачественным, хотя имеется риск травматических повреждений.)
- Психогенные приступы. (Возникают в стрессовых ситуациях или как вариант поведения, позволяющего привлечь внимание. Могут быть ассоциированы с **гипервентиляцией**, сопровождаемой звоном в ушах, в крайних случаях также быть спровоцированы намеренной гипервентиляцией.)

Нарушения сна

Сон — нормальное состояние измененного сознания, зависящее от внутреннего ритма активирующей системы мозга (цикл засыпаний–пробуждений). В отличие от патологического бессознательного состояния, спящий человек может быть легко разбужен. Некоторые расстройства сна могут характеризоваться повышенной дневной сонливостью.

Нарколепсия

Данное редкое расстройство характеризуется четырьмя клиническими признаками.

- **Приступы сонливости** в дневное время (нарколепсия), обычно продолжительностью до 10–20 мин, после которых пациент просыпается отдохнувшим. Эти эпизоды непреодолимы и могут возникать в неподходящие моменты, например во время беседы, приема пищи, вождения автомобиля и т. д.
- **Катаплексия** — эпизоды утраты постурального контроля и слабость в конечностях с сохраненным сознанием; обычно провоцируются эмоциональным стрессом, например смехом.
- **Паралич сна** — невозможность двигаться во время засыпания или пробуждения.
- **Гипнагогические галлюцинации** — зрительные галлюцинации устрашающего характера, возникающие при пробуждении.

Причины нарколепсии изучены недостаточно. Она может иметь генетическую природу и быть ассоциирована с основным комплексом гистосовместимости. Положительный эффект при нарколепсии достигается назначением амфетаминов, однако, учитывая возмож-

ность развития привыкания к этим препаратам, следует быть осторожным при их назначении. Альтернативой амфетаминам является модафинил. Кломипрамин облегчает проявления катаплексии, но не оказывает влияния на нарколептические атаки.

Обструктивное апноэ во сне

Частичное нарушение проходимости верхних дыхательных путей, которые еще больше суживаются или полностью перекрываются во время приступов апноэ, может быть причиной избыточной дневной сонливости, которая не всегда своевременно распознается. Обычно сон таких пациентов беспокойный и сопровождается сильным храпом. Человек просыпается невыспавшимся и весь день пребывает в состоянии сонливости, однако сон в дневное время также не приносит отдыха. Проявления нарколепсии отсутствуют. Возможны наличие в анамнезе отоларингологических заболеваний, избыточного веса и злоупотребления алкоголем. Диагноз может быть установлен путем регистрации эпизодов обтурации верхних дыхательных путей и периодов апноэ при мониторинговании сна, в частности при **пульсовой оксиметрии** в амбулаторных условиях или в специально оборудованной сомнологической лаборатории. Детальное изучение сна может оказаться необходимым для установления редкого синдрома **центрального апноэ во сне**, когда апноэ наступает без продолжения попыток дыхания. У больных с периодами обструктивного апноэ во сне положительный эффект достигается применением устройства, обеспечивающего постоянное положительное давление в дыхательных путях. Использование его предупреждает спадание мягких тканей воздухопроводящих путей, приводящее к апноэ во время сна. У некоторых пациентов, в частности с полипами носовых пазух, искривлением носовой перегородки, гипертрофией миндалин, целесообразно обсуждение вопроса о хирургическом вмешательстве.

Ключевые положения

- Шкала комы Глазго предоставляет объективные данные об уровне бодрствования пациента
- Сознание может быть измененным при очаговом или диффузном поражении головного мозга (метаболической, воспалительной или токсической природы)
- При оказании экстренной помощи пациенту в бессознательном состоянии следует обеспечить проходимость дыхательных путей, поддержание дыхания и кровообращения
- Смерть ствола головного мозга диагностируется на основании строгих клинических и инструментальных критериев
- Дифференциальная диагностика у пациентов с преходящими расстройствами сознания проводится между эпилептическим припадком и синкопальным состоянием (обмороком).

Когнитивные функции

Высшая мозговая деятельность может быть подразделена на следующие функции:

- **Общие функции**, которые не могут быть локализованы в одной специфической зоне мозга, а требуют совместной работы нескольких зон:
 - Внимание и способность к концентрации
 - Память
 - Исполнительные функции высшего порядка
 - Социальное и личностное поведение.
- **Локализованные функции**, которые связаны с нормальной структурой и функционированием специфического отдела одного полушария (рис. 3.1).

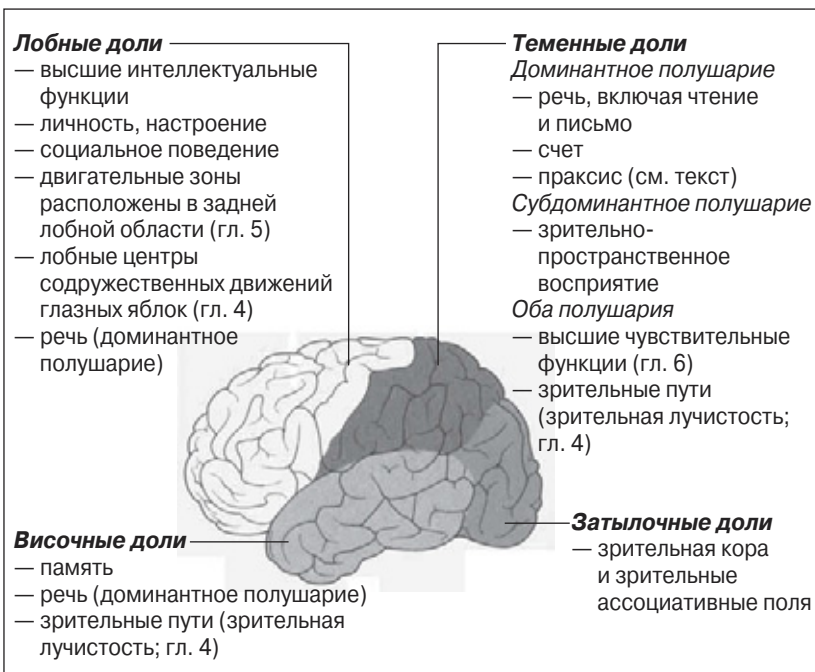


Рис. 3.1. Локализация функций головного мозга

Когнитивные функции

Внимание и концентрация

Анатомия

Поддержание внимания обеспечивается тем же анатомическим субстратом, что и сознание, а именно, активирующей ретикулярной системой, которая проецируется на таламус и далее — на кору головного мозга (рис. 2.1).

Обследование

Клинические тесты изучения внимания и его концентрации включают оценку следующих функций:

- **Ориентация** в пространстве и времени. — Может ли пациент назвать время суток, день недели, месяц и год, место, в котором он находится?
- **Повторение числового ряда** в прямом и обратном порядке.
- **Серийный счет** — последовательное вычитание 7 от 100; при неудачной попытке — обратный счет от 20 или называние месяцев в обратном порядке.

Клинические проявления

Делирий (ранее рассматривался как **острая спутанность сознания**) — синдром, проявляющийся ослаблением внимания и способности к концентрации. Довольно распространенное расстройство, особенно среди пациентов старших возрастных групп. Другие проявления этого состояния:

- Спутанность мышления и речи
- Зрительные галлюцинации
- Нарушение цикла засыпания — просыпания: пациент долгое время пребывает в состоянии бодрствования и более беспокоен в ночное время
- Нарушение памяти — невозможность усвоения новой информации
- Немотивированная смена настроения — пациент может быть возбужденным, энергичным или, наоборот, подавленным и апатичным.

Как можно предположить, исходя из анатомии, причины делирия те же, что и в случае измененного сознания (гл. 2). Это может расцениваться как относительно благоприятный исход коматозных

состояний. В зависимости от вызвавшей причины делирий обычно исчезает в течение нескольких дней.

Память

Определения

Как установлено нейropsychологическими исследованиями, система памяти включает в себя несколько составляющих.

- **Неспецифическая память** — усвоение моторных действий, выполняемых автоматически (например, вождение автомобиля).
- **Специфическая память** доступна сознанию и включает в себя:
 - **эпизодическую память** — воспоминание автобиографических деталей и других пережитых событий, соответствующих определенному периоду времени
 - **семантическую память** — хранение общих знаний об окружающем мире.

Другие важные составляющие памяти:

- **Кратковременная память** — рабочая память, ответственная за **немедленное** воспоминание небольших объемов вербальной или пространственной информации.
- **Антероградная память** — усвоение нового материала.
- **Ретроградная память** — воспроизведение ранее усвоенного материала.

Анатомия

Анатомическим базисом эпизодической памяти является **лимбическая система** (включает гиппокамп, таламус и их связи), тогда как семантическая память связана преимущественно с **височной корой**. Система неспецифической памяти включает в себя базальные ганглии, мозжечок и их связи с корой больших полушарий.

Обследование

Тесты оценки памяти:

- Воспроизведение сложной вербальной информации (называние имени и адреса с интервалом в 5–10 мин, произвольного набора слов, пересказывание короткого рассказа) и набора геометрических фигур с целью изучения вербальной и невербальной антероградной памяти

- Воспроизведение автобиографической информации с целью оценки ретроградной памяти
- Тесты на общие знания и словарный запас для оценки семантической памяти, например перечисление последних новостей, имен политических деятелей и других мировых знаменитостей.

Клинические аспекты

Амнезия может быть острой, преходящей и постоянной. Она может развиваться относительно изолированно или в сочетании с другими когнитивными расстройствами.

Транзиторная глобальная амнезия (ТГА) характеризуется полной утратой как ретроградной, так и антероградной памяти; наблюдается у людей среднего и старшего возраста. Ретроградная амнезия может распространяться на месяцы и даже годы. Пациент кажется растерянным, постоянно задает простые вопросы, например: «Что произошло?», но расстройства сознания и когнитивный дефицит отсутствуют. Приступ, включая ретроградную амнезию, продолжается в течение нескольких часов, так что потеря памяти длится только во время приступа. Рецидив наблюдается нечасто и прогноз благоприятный. Ранее ТГА считалась проявлением цереброваскулярной патологии, у многих больных ее причина остается невыясненной, хотя она часто ассоциирована с мигренью.

У некоторых пациентов с повторными эпизодами ТГА имеется лобная эпилепсия — «транзиторная эпилептическая амнезия» (гл. 10).

Амнестический синдром проявляется стойкой утратой памяти (антероградной и ретроградной), часто безвозвратно, в большинстве случаев встречается вместе с другими когнитивными нарушениями. Причина — очаговое поражение лимбической системы, например ишемия гиппокампа, его повреждение при энцефалите, вызванном вирусом простого герпеса (гл. 14), инфаркт в области таламуса, дефицит витамина В₁ (синдром Корсакова; гл. 19), закрытая тяжелая черепно-мозговая травма. Тяжелая амнезия может быть ранним признаком болезни Альцгеймера (гл. 18).

Амнезия, наряду с другими когнитивными расстройствами, возникает внезапно и имеет обратимый характер при острых эпизодах

спутанного сознания, однако является персистирующей (как и прочие нарушения) при развитии деменции (см. ниже).

Исполнительные функции, личность и поведение

Сложно дать четкое определение понятию исполнительных функций, которые включают в себя возможность планировать, адаптироваться, оперировать абстрактными понятиями и решать задачи, связанные с различными чертами личности и особенностями поведения в социуме, например инициативностью, мотивациями или сдерживанием.

Анатомия

Лобные доли больших полушарий головного мозга, в особенности **префронтальные извилины**, играют ключевую роль в формировании нормальных исполнительных функций, в то время как вентромедиальные отделы лобных долей отвечают за социальное поведение и личность.

Обследование

Тесты для выявления дисфункции лобных долей носят ориентировочный характер, и поэтому важную информацию можно почерпнуть из рассказов близких (Может ли пациент справляться с работой? Ходит ли самостоятельно в магазин?) и клинического обследования.

Пациенты с двусторонним поражением лобных долей плохо справляются со следующими тестами:

- Нарушена **плавность речи**; например, при задании перечислить продукты, купленные в магазине; при названии слов, начинающихся на определенную букву
- **Интерпретация поговорок**; например, нарушается правильная трактовка смысла поговорки, пословицы
- **Сознательная оценка**; например, невозможность дать оценку высоты какого-нибудь известного здания.

Персеверация является также признаком поражения лобных долей; заключается в навязчивом повторении определенных слов или движений.

При более тяжелом поражении лобных долей развивается утрата **ингибиторного контроля**: пациент становится раздражительным,

агрессивным с отклонениями в социальном поведении и гигиене, характерна неопрятность с мочой и калом. Некоторые пациенты становятся немотивированно веселыми и шумными, однако другие, напротив, пассивны, немногословны и малоподвижны. При крайней выраженности этих симптомов возможно состояние **акинетического мутизма**.

Утрата нормального ингибирования может стать причиной появления **примитивных рефлексов**, из которых наиболее важные следующие:

- **Хватательный** — непроизвольное хватание, возникающее при легком ударе по ладони пациента. Наиболее выражен при отвлечении внимания пациента
- **Сосательный** — вызывается отрывистым прикосновением шпатель или неврологическим молоточком к губам пациента, в случае положительного рефлекса губы вытягиваются вперед.

Клинические проявления

Причиной двустороннего поражения лобных долей могут быть травма, опухоль, инфаркт и очаговые дегенеративные поражения.

Локализованные когнитивные функции

Доминантность полушарий

У большинства людей левое полушарие головного мозга отвечает за речевые функции. Даже у большинства левшей левое полушарие доминирует.

Функции доминантного полушария

Речь

Определения

Афазия, или **дисфазия**, — нарушение речевых функций в результате очагового повреждения головного мозга. Наблюдаются нарушения произношения, чтения и письма, которые могут возникать независимо друг от друга (**алексия/дислексия** и **аграфия/дисграфия** соответственно).

Дисфазию следует отличать от **дизартрии** — нарушения артикуляции вследствие поражения мышц, вовлеченных в произноше-

ние или иннервирующих их черепных нервов (включая поражение нижних (бульбарных) отделов мозгового ствола), мозжечка, базальных ганглиев, больших полушарий. **Мутизм** — полное отсутствие речевой продукции, может быть следствием тяжелой формы афазии или дизартрии (анартрии) либо проявлением психического заболевания.

Обследование

Проводятся клинические тесты на нарушение речи.

- **Плавность речи;** пациент может спонтанно (при произвольном рассказе) произносить фразы обычной длины (пять и более слов). При нарушении плавности речи возникают синтаксические ошибки
- **Понимание речи;** надо оценить, может ли пациент указать на используемый в повседневной деятельности объект (ручка, часы, ключи) при назывании их врачом. Может ли выполнять более сложные задания («Возьмите ключи и передайте мне ручку»)? Может ли отвечать на конкретные вопросы («Как называется серая пыль, которая остается после выкуренной сигареты?»)?
- **Повторение;** может ли пациент повторять отдельные слова или предложения
- **Называние** повседневных предметов: часы или авторучка, а также менее привычных: перо, пряжка, разводной ключ. Функция именования объектов в определенной степени нарушена у большинства больных с афазией (**аномия**).

В дополнение к вышеперечисленным тестам отдельно могут быть оценены способности писать и читать.

Клиническая анатомия

Используя эти тесты, можно более точно определить степень имеющейся у больного дисфазии (рис. 3.2). Причинами очаговых поражений областей, отвечающих за речевые функции, могут быть травмы, инфаркт или опухоль. Дегенеративные заболевания мозга (такие как деменция, см. ниже) менее вероятны в качестве причины таких нарушений.

Способность письма связана с областью угловой извилины, которая расположена впереди от речевой зоны. Поражения в этой области в сочетании с нарушением письма (**аграфия** или **дисграфия**) в типичных случаях приводят к таким расстройствам, как **акалькулия**, или **дискалькулия**, — нарушение способности понимания чисел, их написания, а отсюда — нарушения счета.

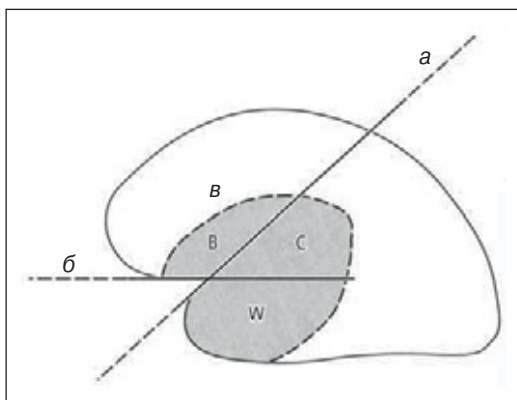


Рис. 3.2. Топическая диагностика и классификация синдрома дисфазии. Расположение очага поражения кпереди от линии *a* вызывают дисфазию с нарушением плавности речи. При более дорзальной локализации поражения плавность речи сохраняется. При поражении в области ниже линии *a*, проходящей через Сильвиеву щель, страдает понимание обращенной речи, в то время как при расположении очага выше, оно сохраняется. Поражение области, ограниченной линией *b*, влияет на способность пациента повторять фразы, тогда как при поражении вне этой области такая способность сохраняется. Так, речь при афазии Брока (область В) прерывистая, утрачивается ее плавность, повторение нарушено, но понимание сохранено. Указанные на диаграмме топические характеристики в полной мере справедливы для возникновения проводниковой афазии (область С) и афазии Вернике (W). При развитии глобальной афазии страдают все речевые функции

Праксис

Апраксия (диспраксия) — невозможность выполнять сложные моторные действия, не связанная со снижением мышечной силы, чувствительности и координации. Может быть выявлена при выполнении пациентом тестов на повторение жестов или имитацию пользования предметами домашнего обихода, например молотком или ножницами. Причиной диспраксии может быть повреждение теменной области доминантного полушария. Проводящие пути, обеспечивающие праксис, берут начало в теменной области и направляются в премоторную область лобной доли одноименного и контралатерального полушарий, переходя на противоположную сторону через мозолистое тело.

Функции субдоминантного полушария

Ввиду того что большинство зон, отвечающих за речевые функции, располагаются в доминантном полушарии головного мозга, субдоминантное полушарие в большей степени (хотя и не исключительно) отвечает за зрительно-пространственные функции.

Игнорирование

Пациенты с острым обширным поражением субдоминантного (как правило, правого) полушария, например с инсультом, могут вести себя так, как будто левая половина пространства перестала существовать. Это может относиться как к левой половине тела пациента, так и к окружающему миру. У больного возникают:

- Отрицание неработоспособности левой стороны тела, несмотря на ее паралич вследствие инсульта
- Жалобы на то, что левая рука принадлежит кому-то другому
- Игнорирование визуальных и тактильных раздражителей с левой стороны
- Одевание только правой стороны, прием пищи только с правой стороны тарелки.

Игнорирование может быть установлено посредством тестов, при которых пациента просят перерисовать простейший рисунок с изображением дома, циферблата часов. Игнорирование левой части рисунка — признак поражения субдоминантного полушария. Более тонкие нарушения могут быть выявлены такими тестами, как вычеркивание заданных букв на странице текста или попытка разделить пополам горизонтальную линию (пациент с игнорированием непременно разделит линию правее от центральной точки).

Представления о механизмах, лежащих в основе игнорирования, противоречивы; этот феномен остается слабо изученным. Хотя многие пациенты, перенесшие инсульт, восстанавливаются от игнорирования, у значительного числа больных эта проблема остается и значительно ограничивает возможность проведения реабилитационных мероприятий.

Апраксия одевания

Пациенты с поражением субдоминантного (правого) полушария головного мозга очень часто не могут самостоятельно правильно одеть

ся. Термин «апраксия» в этой ситуации использовать не вполне корректно, так как нарушение имеет не столько моторную, сколько зрительно-пространственную основу вследствие того, что больные не в состоянии правильно ориентировать части своего тела для одевания.

Конструктивная апраксия

Пациент с поражением субдоминантного полушария, как правило, не способен создавать из нескольких элементов сложные фигуры, такие как звезда, куб или перекрывающиеся многоугольники. Опять же, термин «апраксия» здесь не совсем корректен, так как у больного имеются преимущественно зрительно-пространственные нарушения, нежели моторные.

Агнозия

Более сложное зрительно-перцептивное расстройство. Обычно возникает при двустороннем теменно-затылочно-височном поражении и включает:

- Невозможность распознавать объекты, представленные визуально (**агнозия зрительных образов – зрительная агнозия**). Диагноз может быть установлен в том случае, если исключена дисфазия, поражения самого глаза и интеллектуальное снижение
- Невозможность узнавать знакомые лица (**прозопагнозия**)
- Центральные расстройства цветного зрения.

Деменция

Деменция — глобальное приобретенное нарушение интеллектуальных способностей, обычно прогрессирующее и встречающееся в состоянии сохраненного уровня бодрствования. У пациента с деменцией имеется ухудшение со стороны двух или более когнитивных функций (одна из которых — память, а другая может проявляться нарушениями речи, праксиса, зрительно-пространственного гнозиса, личностного и социального поведения и абстрактного мышления) в отсутствие угнетенного состояния и психических расстройств, таких как депрессия и шизофрения, что может иметь сходство с деменцией. Причины деменции рассматриваются в гл. 18.

Кортикальная и субкортикальная деменция

Полезно выделение деменции с преимущественным поражением либо коры головного мозга, либо подкорковых структур (некоторые типы деменции имеют смешанный характер). При поражении коры у пациента наблюдается нарушение речевых функций, памяти, праксиса и/или зрительно-пространственного гнозиса. Субкортикальные деменции характеризуются в большей степени замедлением когнитивных функций, мышления (**брадифрения**), расстройствами личности и настроения. Пациенты становятся апатичными и инертными, с признаками лобного поражения. Функции памяти, речи, праксиса и гнозиса могут оставаться относительно сохранными, по крайней мере на ранних этапах заболевания.

Таблица 3.1. Краткая шкала оценки психического статуса (MMSE)

| Признак | Сумма баллов |
|------------------------------------------------------------------------------------------------------------------------------------------------|--------------|
| <i>Ориентация</i> | |
| Год, месяц, день, число, время года | 5 |
| Государство, город, улица, больница, палата | 5 |
| <i>Называние объектов</i> | |
| Врач называет три объекта и просит обследуемого их повторить (затем повторить эти же три предмета три раза) | 3 |
| <i>Внимание</i> | |
| Серийный счет по 7 (всего 5 чисел); каждый правильный ответ оценивается в 1 балл | 5 |
| <i>Запоминание</i> | |
| Обследуемого просят вспомнить те три слова, которые он повторял ранее | 3 |
| <i>Речь</i> | |
| Просят обследуемого назвать ручку и часы | 3 |
| Повторить фразу: «Если и или никаких но» | 1 |
| Выполнение трехэтапного задания: (каждый этап оценивается в 1 балл): возьмите лист бумаги правой рукой, сложите его пополам и положите на стол | 3 |
| Выполнить написанную на бумаге команду: «Закройте глаза» | 1 |
| Написать фразу, отметить, есть ли в ней подлежащее и сказуемое | 1 |
| <i>Копирование</i> | |
| Копировать два наложенных друг на друга пятиугольника | 1 |
| Общая сумма баллов | 30 |

Нейропсихологическое обследование

Когнитивные функции могут быть оценены в ходе клинического обследования. В дополнение существуют стандартные шкалы и опросники; одна из наиболее применяемых — **Краткая шкала оценки психического статуса** (Mini-Mental State Examination, MMSE) (табл. 3.1). Количество баллов менее 24 (из 30 возможных) является признаком деменции. Однако суммарный балл по результатам применения данной шкалы нечувствителен к ранним стадиям деменции, в частности у пациентов с высоким преморбидным интеллектуальным уровнем, в случаях с ограниченным когнитивным дефицитом, например, при поражении субдоминантного полушария или лобных долей. Многие пациенты с когнитивным дефицитом нуждаются в углубленном психометрическом обследовании с участием психолога.

Ключевые положения

- Когнитивные функции можно подразделить на диффузные и локализованные (в специфических зонах мозга)
- Признаком острой спутанности сознания является нарушение внимания и способности к концентрации
- Стойкая утрата памяти может протекать как изолированно (синдром амнезии), так и ассоциированно с другими когнитивными расстройствами (деменция)
- Дисфазия — нарушение речевых функций вследствие очагового поражения головного мозга
- Субдоминантное полушарие связано в основном с функциями зрительно-пространственного гнозиса.

Черепные нервы

Человеческий мозг хорошо приспособлен для обработки визуальной информации. Диагноз дисфункции проводящих зрительных путей и расстройств движений глазных яблок зависит от тщательного нейроофтальмологического обследования, включающего изучение функций черепных нервов специальных органов чувств. Кaudальные черепные нервы (бульбарная группа нервов) исходят из продолговатого мозга и отвечают в основном за глотание, речь, артикуляцию.

Обонятельный нерв

При исследовании функций обонятельного нерва необходимо установить, знает ли пациент о нарушении своего обоняния. Если анамнез свидетельствует о том, что нарушения есть, следует проверить каждый носовой ход по отдельности. При обследовании используются емкости с различными пахучими маслами (лавандовое масло, перечная мята и т. д.). Для пациента намного более важна возможность отличать запахи, чем точно идентифицировать их. Необходима предельная аккуратность при использовании веществ, стимулирующих обонятельные нервы, а также едких веществ, например аммиака, который раздражает рецепторы тройничного нерва, заложенные в слизистой носовых ходов. Необходимо иметь в виду, что пациенты с утратой обоняния (**аносмия**) все же ощущают присутствие сильно раздражающих веществ через этот альтернативный путь.

Аносмия, в частности односторонняя, может быть следствием опухоли обонятельных путей, что может сопровождаться также нарушениями зрения (см. гл. 13). Аносмия обычно возникает в результате рецидивирующих инфекций верхних дыхательных путей, вовлекающих слизистую оболочку носа (курение является дополнительным фактором) и травм головы (с повреждением обонятельных нейронов, проходящих через решетчатую кость).

Поражения проводящих обонятельных путей могут проявляться как негативными, так и позитивными клиническими симптомами, вплоть до **обонятельных галлюцинаций**, которые наблюдаются при лобной эпилепсии (гл. 10).

Зрительный нерв

Клиническое обследование зрительного нерва включает оценку следующих параметров:

- Острота зрения
- Поля зрения
- Цветоощущение
- Состояние глазного дна
- Реакция зрачков на свет.

Острота зрения

Оценивается по таблицам (в частности, **тест Снеллена**). Пациент читает строки из букв и символов с расстояния 6 метров (в США — 20 футов) (рис. 4.1). Каждый глаз исследуют по отдельности, а рефракционные ошибки корректируются линзами либо чтением теста через маленькое отверстие. Острота зрения может быть представлена в виде дроби, где в числителе — расстояние между пациентом и таблицей, а в знаменателе — номер строки с буквами минимального размера, которые могут быть прочитаны пациентом. Так, 6/6 (или по американской системе 20/20) — норма (в десятичном формате острота зрения в норме 1,0); 6/60 (20/200, или 0,1) — пациент способен прочитать только самые большие буквы на самой верхней строке. Если пациент не может прочитать буквы, проверяется способность посчитать пальцы, увидеть движения руки или вообще реагировать на свет. Таблицы для исследования ближнего зрения используются в основном для установления необходимости его

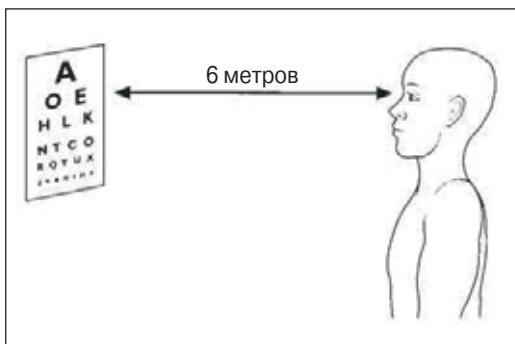


Рис. 4.1. Оценка остроты зрения в тесте Снеллена

коррекции и могут быть полезны при обследовании пациентов с нарушением полей зрения, которые не могут различать буквы на таблице, расположенной вдалеке. Нарушение остроты зрения встречается при заболеваниях зрительного нерва или сетчатки с поражением макулярной области.

Поля зрения

Поля зрения могут быть оценены перемещением контрастного объекта **относительно центра поля зрения** по направлению к нему и от него (рис. 4.2). Обследуемый фиксирует взгляд и сообщает о границах восприятия предмета. Исследование проводится для каждого глаза отдельно в каждом из четырех квадрантов. Красная точка может быть полезна для выявления небольших областей дефекта зрения (**скотома**), вызванного поражением сетчатки или невритом зрительного нерва. Относительная скотома может быть установлена в случае, если объект при перемещении не исчезает полностью, но цвета не различаются. Повреждения, расположенные выше зрительного перекреста, диагностируются при использовании намного более сильных раздражителей, например движением пальца или возможностью счета пальцев в различных квадрантах.

Нервные волокна в зрительных проводящих путях тесно связаны друг с другом. Их взаиморасположение во многом определяется особенностями происхождения из сетчатки. Расположение волокон в зрительных нервах, а также особенности их частичного перекреста являются морфологическим базисом формирования основных кли-

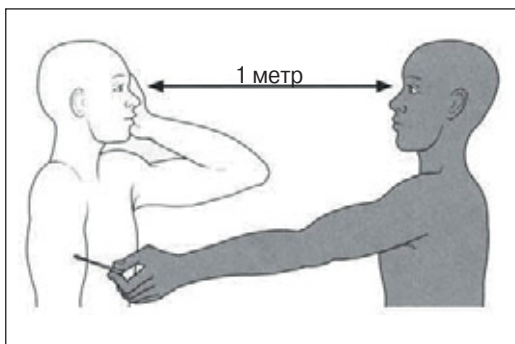


Рис. 4.2. Оценка полей зрения

нических синдромов зрительных нарушений (рис. 4.3). В дополнение к классическим случаям выпадения половины или четверти поля зрения, существуют и другие клинически важные синдромы поражения и сопутствующие нарушения, выявляемые при осмотре:

- **Центральная скотома** — потеря центрального зрения, обычно ассоциированная со снижением остроты зрения и являющаяся признаком поражения зрительного нерва или макулярной области сетчатки

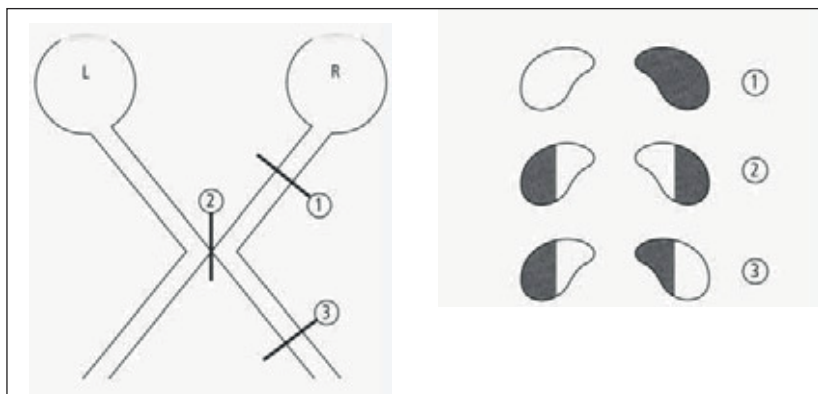


Рис. 4.3. Анатомическая локализация дефектов полей зрения. 1 — поражение зрительного нерва вызывает монокулярную потерю зрения; 2 — поражение хиазмы обычно сопровождается нарушением целостности перекрещивающихся нервных волокон от назальных частей сетчатки — **битемпоральной гемианопсией** (изображение височных отделов полей зрения воспринимается и обрабатывается назальной частью сетчатки); 3 — поражение зрительного тракта вызывает **гомонимную гемианопсию**. Вместе с волокнами, идущими от височной половины одноименной сетчатки, повреждаются и перекрещивающиеся волокна, идущие от назальной части противоположной сетчатки. Повреждение на уровне выше зрительного тракта (лучистость Грациоле, зрительная кора) может быть причиной гомонимной гемианопсии (иногда с **сохранным макулярным зрением**). Пространственное взаиморасположение зрительных волокон сохраняется и в задних отделах зрительного тракта. Так, частичное повреждение теменной доли приведет к разрушению волокон, расположенных в верхних отделах зрительной лучистости, что будет сопровождаться нижней **гомонимной квадрантной анопсией**. Напротив, поражение височной доли вызовет верхнюю гомонимную квадрантную гемианопсию. Следует иметь в виду, что получаемое зрительным анализатором изображение преломляется и в вертикальной плоскости, так что изображение от верхних полей зрения проецируется вниз, и наоборот. Изображение, поступающее на сетчатку, перевернуто на 180°, как это происходит в фотокамере

- Увеличение **физиологического слепого пятна**; наблюдается при отеке диска зрительного нерва, вызванного повышением внутричерепного давления (гл. 9 и 13) при сохранной остроте зрения
- Сохранность **макулярного (центрального) зрения** при гомонимной гемианопсии (рис 4.3) наблюдается вследствие сохранности полюса затылочной доли, отвечающей за восприятие макулярной зоной
- **Туннельное зрение** — выпадение периферических полей зрения при сохраненных центральных полях. Причины могут быть следующие:
 - офтальмологическое заболевание — глаукома
 - заболевание сетчатки (например, пигментный ретинит)
 - поражение зрительной коры — двусторонняя гомонимная гемианопсия с сохраненным макулярным зрением.

Наиболее часто — это «функциональный» синдром (гл. 19) или симуляция у пациентов без неврологического или офтальмологического заболевания. Характерен стабильный размер полей зрения, которые не увеличиваются пропорционально расстоянию до объекта, как должно быть в соответствии с законами геометрии

- **Зрительная невнимательность**; может быть установлена при предъявлении пациенту двух предметов в различных полях зрения. Раздражитель, контралатеральный пораженному полушарию головного мозга (обычно субдоминантному), может игнорироваться даже при небольших по объему повреждениях теменно-затылочной области, которые недостаточно велики, чтобы вызвать гемианопсию.

Большинство нарушений поля зрения выявляется при непосредственном опросе больного. В некоторых случаях требуется более тщательное обследование, включающее оценку восприятия цвета и размера, построение карты полей зрения с использованием периметров. В отдельных случаях требуется более детальное исследование полей зрения с учетом цветового зрения, для чего используются различные приспособления — периметры: тангенциальный (Bjerrum), чашеобразный (Goldmann) или автоматизированный (Humphrey). Это целесообразно в случае выявления скотом, например при поражении сетчатки, а также при динамическом наблюдении за состоянием пациента в процессе лечения.

Цветощущение

Оценка цветоощущения производится при помощи соответствующих таблиц, изображение на которых состоит из разноцветных точек, формирующих цифру, которую может увидеть человек с нормальным распознаванием цветов (тест Ишихары). Невозможность различать цвета может быть врожденной, связанной с наследственным рецессивным фактором. Нарушение цветоощущения может быть приобретенным, например при повреждении зрительного нерва. Так, нарушение насыщенности цвета — **десатурация** (особенно при восприятии красного цвета) — может быть симптомом раннего поражения зрительного нерва. Более тонкие центральные (церебральные) нарушения цветного зрения обычно вызываются двусторонним затылочно-височным поражением и требуют более тщательного обследования.

Офтальмоскопия

Основное применение офтальмоскопии в неврологии — исследование диска зрительного нерва (рис. 4.4, *а*). Можно выделить два основных варианта поражения:

- **Атрофия зрительного нерва** (рис. 4.4, *б*) — побледнение диска зрительного нерва; причина — атрофия нервных волокон (причины обобщены в табл. 4.1)
- **Отек диска зрительного нерва** (рис. 4.4, *в*) иногда в сочетании с кровоизлияниями по **периферии диска**. Может проявляться при двух патологических состояниях:
 - повышенное внутричерепное давление передается на оболочку зрительного нерва, что является причиной **двустороннего отека** диска зрительного нерва;
 - локальный воспалительный процесс, поражающий зрительный нерв вблизи сетчатки (неврит зрительного нерва).

Эти состояния можно диагностировать при исследовании остроты зрения. При отеке диска зрительного нерва снижение остроты зрения происходит на поздних стадиях заболевания, в то время как при неврите зрительного нерва оно наблюдается в начале заболевания ассоциированно с центральной скотомой. Следует иметь в виду, что неврит зрительного нерва чаще всего бывает односторонним.

Офтальмоскопия используется также для диагностики системных соматических заболеваний, сопровождающихся неврологическими и офтальмологическими осложнениями (диабет, гипертензия), а также офтальмологических заболеваний, которые могут быть связаны с неврологическими расстройствами, например пигментный ретинит.

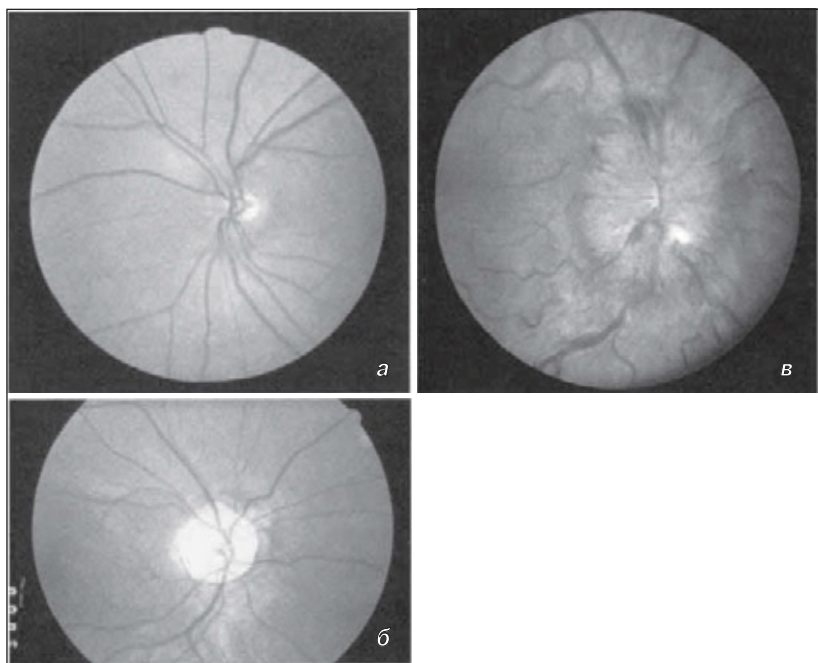


Рис. 4.4. Результаты офтальмоскопического обследования диска зрительного нерва. *а* — норма; *б* — атрофия зрительного нерва; *в* — отек диска зрительного нерва вследствие кровоизлияния. Двусторонний отек не всегда является признаком внутричерепного объемного процесса. Повышение внутричерепного давления может быть следствием таких состояний как системная гипертензия, доброкачественная (идиопатическая) внутричерепная гипертензия (гл. 9), менингит, субарахноидальное кровоизлияние, внутричерепной венозный тромбоз (гл. 11), отравление диоксидом углерода (углекислым газом). Сходная картина диска зрительного нерва может наблюдаться при анемии, полицетимии, а также в случае повышенного содержания белка в цереброспинальной жидкости

Зрачковые рефлексы

Анатомия

Афферентное звено рефлекторной дуги, по которой реализуется сужение зрачков в ответ на освещение или на аккомодацию, представлено зрительным нервом. Эфферентное звено — парасимпатические нервные волокна (гл. 7), подходящие к мышце, суживающей зрачок, в составе глазодвигательного нерва (третья пара черепных нервов). Волокна, иннервирующие мышцу, расширяющую зрачок, идут в составе

Табл. 4.1. Причины атрофии зрительного нерва

| |
|---------------------------------------------------------------------------------------------------------------------------------------------------------------------|
| <i>Наследственные поражения</i> |
| Наследственная оптическая невропатия Лебера (гл. 18) |
| Наследственные атаксии |
| <i>Приобретенные поражения</i> |
| Травма (перелом костей орбиты или травма окружающих мягких тканей) |
| Инфекционные/воспалительные поражения |
| Неврит зрительного нерва |
| Сифилис, саркоидоз |
| Инфекции, распространяющиеся из расположенных рядом тканей (например, придаточных пазух носа) |
| Опухоли |
| Непосредственное сдавление зрительного нерва (например, при опухоли зрительного нерва, гипофиза или клиновидной кости) с последующим отеком диска зрительного нерва |
| Длительно развивающийся отек диска зрительного нерва (вторичная атрофия) |
| <i>Сосудистые поражения</i> |
| Сдавление зрительного нерва аневризмой сонной артерии |
| Ишемическая нейропатия зрительного нерва |
| Токсическая/метаболическая нейропатия (диск может быть не изменен; причина — сахарный диабет, этамбутол, метанол, курение, дефицит витамина В ₁₂) |
| Атрофия зрительного нерва может быть следствием офтальмологического заболевания |
| Повышенное внутриглазное давление (глаукома) |
| Заболевания сетчатки (макулярная дегенерация, пигментный ретинит) |

симпатических нервов от верхнего шейного ганглия и проходят через симпатическое сплетение в стенке внутренней сонной артерии.

Обследование

При осмотре оцениваются следующие показатели:

- Размер зрачков. Необходимо иметь в виду, что многие препараты могут изменять его, например холинолитические средства расширяют зрачок (в виде капель используются для офтальмоскопического исследования); резко суженные (точечные) зрачки могут быть вызваны передозировкой опиатов. У многих здоровых людей зрачки неодинаковы в диаметре (**физиологическая анизокория**), что заметно при любом освещении
- Форма зрачков. Нормальная округлая форма зрачка может изменить свою геометрию из-за травмы или сегментарной денервации. Ло-

кальный воспалительный процесс радужной оболочки (**ирит**) также может вызвать изменение формы зрачка вследствие склеивания радужной оболочки и находящихся за ней структур (**синехия**)

- Отклонение зрачков от центрального положения. Зрачок может быть смещен относительно своего естественного (центрального) положения в результате травмы глазного яблока.

При исследовании зрачков следует оценивать реакции на свет и аккомодацию. Внезапное освещение глазного яблока ярким светом, например карманным фонариком, вызывает сужение зрачка на одноименной стороне и одновременно такую же реакцию — на противоположной (**прямая и содружественная** реакции). Зрачки также сужаются при смене фокуса с удаленного предмета на близлежащий (аккомодация). У пожилых людей, когда линзы не могут изменять свою толщину при рассматривании ближних и дальних объектов, сужение зрачков все равно сопровождает конвергенцию глаз при изменении фокусного расстояния.

Расстройства функций зрачков

Основные варианты поражения зрачковых проводящих путей могут быть подразделены на афферентные и эфферентные (рис. 4.5). Афферентные поражения чаще всего неполные, т. е. зрачок может реагировать на свет, но не так четко, как зрачок другого глаза. Такой **относительный афферентный зрачковый дефект** является важным симптомом неврита зрительного нерва (гл. 16). Лучше всего наблюдается при выполнении теста с «**плавающим светом**», когда поочередно освещаются пораженный глаз и здоровый. При освещении здорового глаза сокращаются оба зрачка, при переходе к пораженному — возникает двустороннее расширение зрачков. Эти нарушения обусловлены ослаблением прямого рефлекса с пораженной стороны, которая в большей степени реагирует на изменение освещения другой стороны, приводящей к расширению зрачка.

Изменение размеров и реакции зрачков часто встречаются при офтальмологических заболеваниях и сочетается с расстройствами движения глазных яблок (см. ниже). Существует два наиболее частых синдрома нарушения функции зрачков:

- **Синдром Аргайла — Робертсона.** Считается классическим признаком нейросифилиса (иногда и других расстройств); в настоящее время встречается редко. Характерными являются суженный зрачок и сохранность реакции на аккомодацию при снижении или отсутствии реакции на свет. Синдром обычно двусторонний

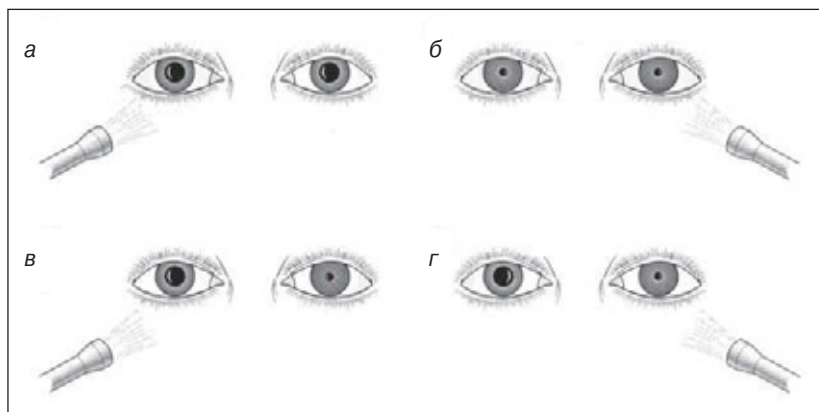


Рис. 4.5. Аfferентные и эfferентные зрачковые нарушения. а и б — аfferентный дефект: при освещении пораженного глаза (а) свет не воспринимается и ни один из зрачков не сокращается; при освещении здорового глаза (б) сокращаются оба зрачка; в и г — эfferентный дефект: свет воспринимается пораженным глазом, но зрачок не реагирует (в); противоположный зрачок сокращается. Когда свет направлен на здоровый глаз (г), его зрачок сокращается, в то время как на пораженной стороне реакция отсутствует

- **Миотонический зрачок.** Зрачок на пораженной стороне расширен, с ослабленной реакцией на свет и медленно суживающийся при ближнем зрении (ослабление аккомодации). Реакция на ближний раздражитель может быть тонической, расширение замедленное. Это доброкачественное состояние, впоследствии может приобретать двусторонний характер. Одновременное снижение сухожильных рефлексов входит в состав синдрома Холмса–Эди.

Глазодвигательный, блоковый и отводящий нервы (III, IV и VI черепные нервы)

Анатомия

Действия наружных мышц глаза представлены на рис. 4.6. Верхняя косая мышца глаза управляется блоковым черепным нервом, наружная прямая мышца — отводящим. Все остальные мышцы иннервированы глазодвигательным нервом, который также несет парасимпатические волокна к сфинктеру зрачка и подходит к мышце, поднимающей верхнее веко.

Обследование

Обследование пациента, находящегося в сознании, включает оценку слежения за объектом (палец врача, молоточек, ручка), передвигающимся в вертикальном и горизонтальном направлениях. Объект должен двигаться по траектории в форме буквы Н (а не по крестообразной), чтобы более точно оценить движения глазных яблок. Это позволяет исследовать функции наружных мышц глаза относительно независимо друг от друга (рис. 4.6).

Слежение глазами за объектом — лучший способ обнаружить имеющиеся нарушения, так как нормальное слежение обеспечивается целостностью всех проводящих путей, вовлеченных в содружественные движения глазных яблок. Элементы этой сложной системы могут быть обследованы отдельно с использованием других клинических методов:

- **Саккады** — быстрые перемещения взора; достигаются, если врач просит пациента быстро посмотреть вправо, влево, вверх или вниз
- **Конвергенция** — способность глазных яблок приспособляться к ближнему зрению содружественным сведением кнутри, в то время как слежение и саккады используют движение на постоянном расстоянии от глаз
- **Оптокинетические движения** наблюдаются при вращении цилиндра с перемежающимися белыми и черными полосами перед глазами пациента. В нормальном состоянии заметно медленное слежение, чередующееся с быстрыми корректирующими саккадами (**оптокинетический нистагм**). Эти движения отсутствуют у больного, с

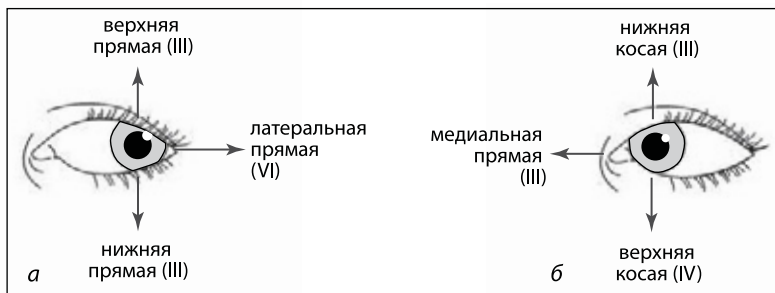


Рис. 4.6. Двигательные эффекты и иннервация наружных глазных мышц (левое глазное яблоко). Когда глаз отведен (а), верхняя и нижняя прямые мышцы отвечают за движения глазного яблока вверх и вниз, соответственно. При приведении глазного яблока (б) эти действия выполняются нижней и верхней косыми мышцами, соответственно.

угнетением сознания. Исследование оптокинетического нистагма ценно для выявления симулированных расстройств сознания (гл. 19).

• **Вестибулоокулярный рефлекс.** В отличие от всех вышеописанных методов, требующих сохранного уровня бодрствования, этот тест может быть применен у пациента с угнетением сознания. Проводящие пути ствола головного мозга, в частности те, которые соединяют вестибулярные ядра (получают сигнал из вестибулярного аппарата во внутреннем ухе; см. ниже) с ядрами III, IV и VI нервов, могут быть исследованы следующими способами:

- реакция на движение головы (**окулоцефалический рефлекс**, или **симптом «головы куклы»**)
- реакция на введение холодной воды в наружный слуховой проход (**калорический тест**, рис. 4.7).

Эти тесты важны для диагностики поражения ствола головного мозга у пациента, находящегося в бессознательном состоянии (гл. 2).

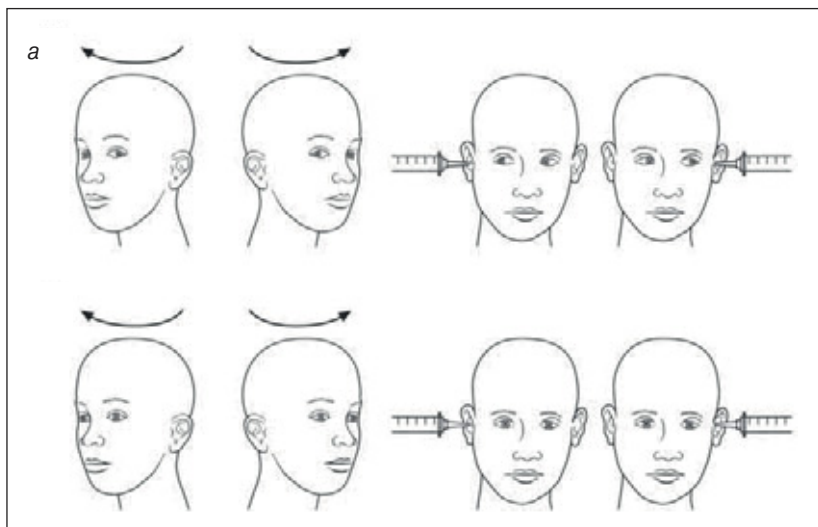


Рис. 4.7. Исследование вестибулоокулярного рефлекса. *a* — интактный ствол — поворот головы вызывает переходящее движение глазных яблок в противоположную сторону — окулоцефалический рефлекс, или симптом головы куклы. Указанный рефлекс также применим к вертикальным движениям глазных яблок при запрокидывании и опускании головы. Калорический тест — введение 50 мл холодной воды в наружный слуховой проход вызывает содружественное отведение глазных яблок в сторону раздражения; — смерть ствола мозга: отсутствие окулоцефалических и калорических реакций

Расстройства движения глазных яблок и век

Симптомы

Пациент может предъявлять жалобы на опущение верхнего века (частичный или полный **птоз**).

Диплопия, или двоение, в неврологической практике возникает из-за несоосности глазных яблок, вследствие чего свет попадает на разные участки двух сетчаток и мозг не может совместить два изображения. Это случай **бинокулярной** диплопии, возникающей при обоих открытых глазах, его следует отличать от **монокулярной** диплопии, возникающей при взгляде одним глазом. Данное расстройство не является симптомом неврологического заболевания и может быть обусловлено офтальмологическим заболеванием (например, помутнение хрусталика) или, чаще, является функциональным дефектом (гл. 19).

Причина бинокулярной диплопии заключается в несбалансированности работы наружных мышц глаза и нарушении их иннервации. Диплопия всегда четко выявляется (или есть двоение, или его нет), однако может варьировать ее выраженность. Пациент может сообщить, в каком направлении раздваивается изображение — горизонтальном, вертикальном или наклонном.

Синдромы поражения

Основные нарушения глазодвигательной иннервации достаточно легко выявляются у пациента, находящегося в сознании, путем выявления классических синдромов с использованием теста слежения.

Паралич глазодвигательного нерва (III нерв)

Птоз в своей полной форме вызывается параличом мышцы, поднимающей верхнее веко. Когда врач поднимает веко больного, глаз находится в положении опущенном вниз и развернутом кнаружи — результат действия, не встречающего сопротивления верхней косой и наружной прямой мышц. Паралич глазодвигательного нерва также может включать нарушение функции парасимпатических волокон, вследствие чего зрачок не реагирует на изменение освещения и расширен («хирургический» паралич III нерва) или зрачковые рефлексы ослаблены («медикаментозный» паралич). Причины приведены в табл. 4.2.

Паралич блокового нерва (IV нерв)

Изолированный односторонний паралич передней косой мышцы может быть результатом легкой травмы головы. Пациент обычно испытывает

двоение при ходьбе по лестнице вниз и старается держать голову склоненной, чтобы компенсировать диплопию. Паралич верхней косой мышцы выявляется при проведении соответствующего теста (см. ниже).

Паралич отводящего нерва (VI нерв)

Пациент не может отводить кнаружи пораженное глазное яблоко из-за неконтролируемого действия медиальной прямой мышцы, в крайних случаях это приводит к появлению сходящегося косоглазия. Диплопия появляется при взгляде в пораженную сторону с возникновением горизонтального раздвоения изображения. Изолированный паралич VI нерва обычно связывается с нарушением кровоснабжения нерва (поражение **vasa nervorum**) вследствие сахарного диабета или артериальной гипертензии. Восстановления функций нерва после таких **микроваскулярных** заболеваний происходит в течение нескольких месяцев. Паралич VI нерва также может быть **ложным признаком локализации** при повышенном внутричерепном давлении (гл. 9 и 13), так как нерв имеет большую длину и сложный путь прохождения сквозь кости черепа. Вследствие этого высок риск его повреждения из-за повышенного внутричерепного давления или объемного воздействия.

Синдром Горнера

Часть мышц, отвечающих за поднятие верхнего века, иннервируется симпатическими нервными волокнами. Вследствие этого поражение орального отдела симпатической нервной системы может проявляться частичным птозом вместе с **миозом** (сужение зрачков как

Таблица 4.2. Причины поражения глазодвигательного нерва

Сдавление

В стволе головного мозга (опухоль, аневризма базилярной артерии)

Тенториальное вклинение (с угнетением сознания, гл. 13)

Аневризма задней соединительной артерии в кавернозном синусе
(опухоль, аневризма, тромбоз)

Верхняя глазничная щель/орбита (опухоль, гранулема)

Инфаркт

В стволе головного мозга

В нервном стволе — системные заболевания (сахарный диабет, артериальная гипертензия, гигантоклеточный артериит, туберкулез, узелковый полиартрит)

Нерв может быть поражен при воспалительных процессах, базальном менингите (туберкулез, сифилис, саркоидоз, раковая опухоль, лимфома)

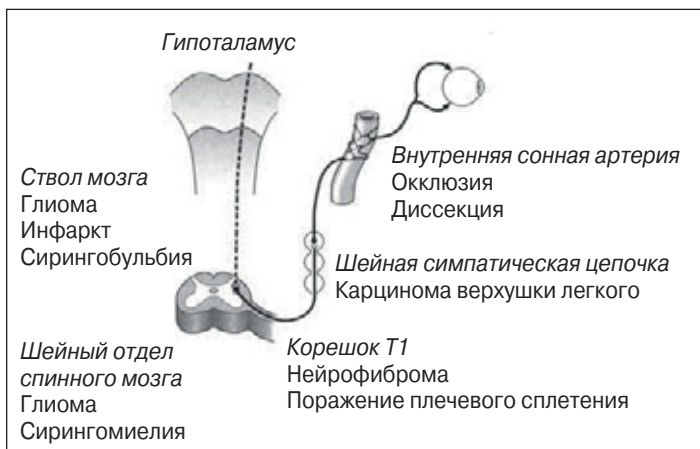


Рис. 4.8. Причины синдрома Горнера, классифицированные в зависимости от уровня поражения симпатической нервной системы — от гипоталамуса до глазного яблока

результат паралича симпатических волокон, иннервирующих мышцу, расширяющую зрачок). Другие признаки синдрома Горнера — глубокое стояние глазного яблока в орбите (**энофтальм**), снижение или отсутствие потоотделения на пораженной стороне лица (**ангидроз**) — встречаются реже. Источником симпатической иннервации зрачка является гипоталамус. Синдром Горнера может быть вызван поражением симпатических волокон на различном уровне (рис. 4.8).

Нистагм

Нистагм — непроизвольное ритмичное покачивающееся движение глазных яблок, возникающее при попытке фиксировать взгляд в крайнем вертикальном или горизонтальном направлениях, реже наблюдается при взгляде перед собой. Нистагм может происходить с одинаковой скоростью движения глазных яблок в обоих направлениях (**маятниковобразный нистагм**), однако чаще медленная фаза (возвращение к исходному положению от направления взгляда) чередуется с корректирующей быстрой фазой — движением в обратном направлении (**толчкообразный нистагм**). Такой нистагм определяется как толчок в соответствии с направлением быстрой фазы, хотя это практически нормальные саккады, назначение которых — компенсировать патологический процесс, представленный медленным компонентом.

Классификация толчкообразного нистагма:

1. Проявляется только при взгляде в сторону быстрого компонента.
2. Проявляется в нормальном направлении зора (взгляд устремлен прямо вперед).
3. Проявляется при взгляде в сторону медленного компонента.

Нистагм может быть врожденным, в таком случае он обычно маятникообразный. Приобретенный нистагм может быть признаком заболевания внутреннего уха (лабиринта) (см. ниже), ствола головного мозга или мозжечка, а также может возникать как следствие побочного действия лекарственных препаратов (например, антиконвульсантов). Вращательный (ротаторный) нистагм наблюдается при поражении либо периферического (лабиринт), либо центрального (ствол мозга) отделов вестибулярного анализатора. Вертикальный нистагм, не связанный с приемом наркотиков, обычно указывает на поражение ствола головного мозга и имеет определенное значение для топической диагностики очага поражения (в области большого отверстия) в том случае, если быстрая фаза нистагма направлена вниз при взгляде вниз. Обычно пациенты не ощущают нистагма, хотя он может быть ассоциирован с системным головокружением (вертиго) (см. ниже). Иногда ритмичные движения глазных яблок при нистагме воспринимаются субъективно (**осциллопсия**), особенно часто при вертикальном нистагме. При этом пациент осознает, что окружающий мир неприятно передвигается вверх и вниз.

Межъядерная офтальмоплегия

Нормальный содружественный взгляд обоими глазами вправо или влево обусловлен согласованным действием наружной прямой мышцы одного глазного яблока совместно с обратным действием внутренней прямой мышцы другого. Анатомической основой содружественных движений глазных яблок является **медиальный продольный пучок** — полоска быстропроводящих миелинизированных нервных волокон, связывающих ядра отводящих нервов моста с контралатеральными ядрами, обеспечивающими иннервацию внутренних прямых мышц. Вследствие поражения этого проводящего пути утрачивается возможность содружественных движений глазных яблок — сохраняются условия для нормального отведения одного глаза кнаружи при невозможности движений другого глаза кнутри. Возможно также появление нистагма при взгляде в стороны, более выраженного у отводящегося кнаружи глаза. Такая комбинация симптомов известна как межъядерная оф-

тальмоплегия и обычно встречается при рассеянном склерозе (гл. 16). Поражение медиального продольного пучка также может вызывать **различное по вертикали стояние** глазных яблок, при котором одно глазное яблоко стоит выше относительно другого во всех положениях.

Содружественный паралич взора

Полная или частичная утрата обоими глазными яблоками способности движений в определенном направлении вызывается **надъядерным поражением** проводящих путей, отвечающих за движения глазных яблок (**надъядерный паралич взора**). При этом страдают связи ядер III, IV и VI нервов с вышележащими структурами. Как правило, диплопия отсутствует, так как оптические оси могут оставаться выровненными относительно друг друга.

Поражение может быть обусловлено как сдавлением, так и разрушением соответствующих структур (например, кровоизлияние или инфаркт). Надъядерный паралич взора может быть хроническим и прогрессирующим, например при экстрапирамидных расстройствах (гл. 12). Если у больного с параличом взора при исследовании окулоцефалического рефлекса движения глазных яблок сохранены, имеет место, скорее всего, надъядерное поражение. Обширное повреждение ствола головного мозга или больших полушарий существенно влияет на уровень сознания, равно как и на состояние систем, отвечающих за движение глазных яблок, и может быть причиной **сходящегося пареза взора** (рис. 4.9). Центр, контролирующий движения глаз в горизонтальном направлении, находится в варолиевом мосту (высшие центры в полушариях головного мозга); центры вертикального зрения не так хорошо изучены, однако предположительно находятся в верхних отделах среднего мозга.

Сложные глазодвигательные расстройства

Комбинации параличей нескольких нервов, обеспечивающих иннервацию глазных яблок, могут быть различными (например, поражение III, IV и VI нервов, вызванное патологическим процессом в пещеристом синусе или переломом верхнего края орбиты; см. гл. 13), причины которого не установлены (например, поражение ствола головного мозга неясной природы). Следует иметь в виду курабельную причину заболевания — **миастению** (гл. 17) или **поражение мышц глазного яблока** вследствие заболевания щитовидной железы (гл. 19).

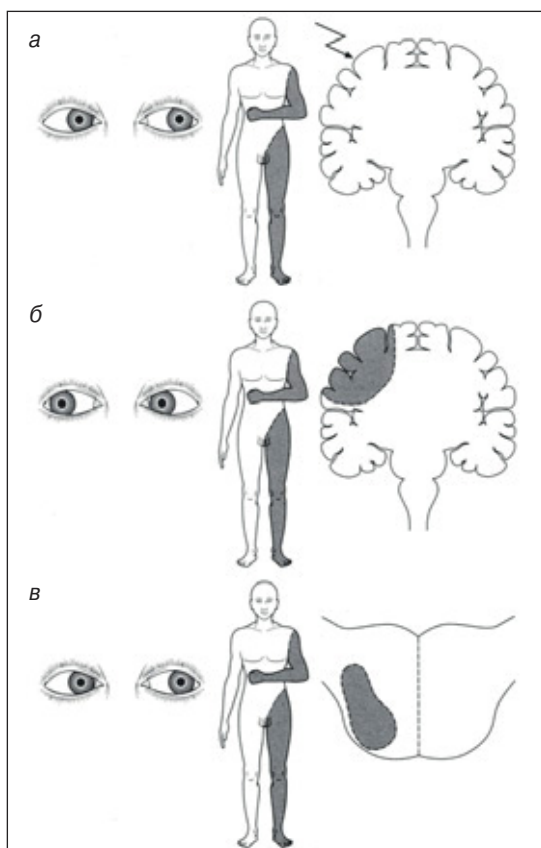


Рис. 4.9. Содружественный паралич зрения. Направление отклонения диагностически ценно при определении очага поражения у пациентов с гемипарезом и нарушенным сознанием. *а* — парциальная эпилепсия с очагом патологической активности в одной лобной доле; глазные яблоки отклоняются в сторону пораженных конечностей, что не соответствует полушарию, в котором расположен эпилептический очаг; — разрушение одной из лобных долей; глазные яблоки отклоняются от парализованных конечностей, поскольку центры, контролирующие движения глаз (лобный центр зрения), в неповрежденном полушарии не посылают сигналов оказывать сопротивление; *в* — одностороннее поражение ствола головного мозга (в области варолиева моста); глазные яблоки отклоняются в пораженную сторону. Поражение расположено выше перекреста пирамид, поэтому гемипарез выявляется на стороне, противоположной очагу поражения. Однако очаг располагается ниже перекреста волокон от коркового центра зрения, направляющихся к ядрам варолиева моста и контролирующим горизонтальные движения глазных яблок. В этой ситуации действие, не встречающее сопротивления глазодвигательного центра неповрежденной половины моста, приводит к отклонению глазных яблок в одноименную сторону

Диплопия

У многих пациентов с бинокулярной диплопией ее механизм выявляется при наблюдении за движениями глаз, когда выявляется слабость определенных мышц. В ряде случаев дефект выражен не так ярко и движения глазных яблок кажутся нормальными при осмотре, хотя пациент все равно отмечает двоение. В таких случаях следует определить направление, в котором диплопия наиболее выражена, а также установить, в каком направлении раздваивается изображение — горизонтальном, наклонном или вертикальном. Глаза по очереди прикрывают и отмечают, какое из изображений исчезает. Обычно **ложное изображение** (для пораженного глаза) более удалено от центра. Так, в случае оценки диплопии при одном прикрытом глазном яблоке у пациента с негрубым параличом правой наружной прямой мышцы, диплопия максимальна при взгляде вправо, при этом изображение раздваивается по горизонтали. Когда правый глаз закрыт, изображение, удаленное от центра, пропадает, в то время как при закрывании левого, пропадает ближнее.

Тройничный нерв (V нерв)

Анатомия и обследование

Тройничный нерв обеспечивает чувствительность кожных покровов лица (рис. 4.10), а также иннервацию жевательных мышц. Клиническое обследование двигательных функций включает пальпацию жевательных и височных мышц при слегка сжатых челюстях. Напряжение крыловидных мышц достигается путем открытия челюсти. При односторонней слабости челюсть отклоняется в сторону пораженной мышцы вследствие отсутствия противодействия нормальной мышце.

Исследование чувствительности включает покалывание иглой и легкое прикосновение кисточкой (кусочком ваты или бумаги) в зонах иннервации всех трех ветвей нерва (рис. 4.10).

Периферическое поражение тройничного нерва приводит к потере чувствительности в зонах, соответствующих областям иннервации его отдельных ветвей. Центральный тип поражения характеризуется онемением внешних отделов лица (область носа и рта не затрагивается); такое распределение чувствительности называется «балаклавским шлемом» (в отечественной литературе подобный тип нарушений чувствительности рассматривается как сегментарное поражение с гипестезией в зонах Зельдера — *прим. ред.*). При этом очаг поражения

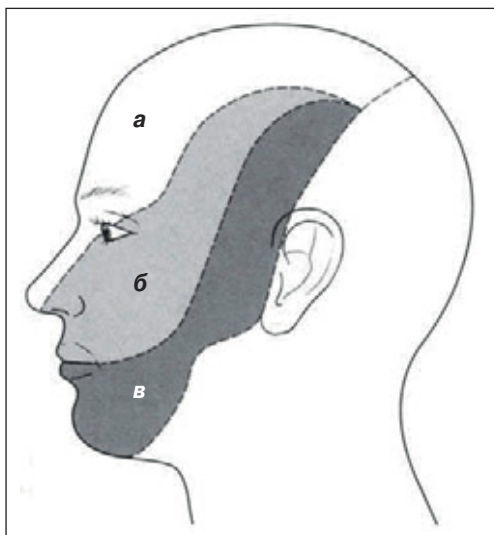


Рис. 4.10. Чувствительные ветви тройничного нерва. а — глазничная; б — верхнечелюстная; в — нижнечелюстная. Тройничный нерв обеспечивает иннервацию как кожных покровов, так и слизистых оболочек лица: роговицы, лобной и челюстной пазух, ротовых и носовых полостей, включая челюсти, зубы, передние две трети языка, височно-челюстное сочленение и переднюю стенку внешнего слухового прохода

расположен от уровня шеи и выше (например, при синингбульбии; гл. 15) и может вовлекать верхнюю часть ядра спинального тракта тройничного нерва, иннервирующего центральную часть лица.

Роговичный рефлекс исследуют легким прикосновением нитки или ватки к краю роговицы. Афферентное звено рефлекторной дуги представлено тройничным нервом (преимущественно офтальмическая ветвь); эфферентным звеном является ветвь лицевого нерва, несущая сигналы к круговой мышце глаза, отвечающей за смыкание век. При односторонней слабости лицевой мускулатуры сохранная чувствительность роговицы может быть выявлена при возникновении содружественного мигания другого глаза. Следует исследовать также **нижнечелюстной рефлекс** (рис. 4.11). В норме он отсутствует или выражен умеренно. При двустороннем повреждении центральных двигательных нейронов, направляющихся к бульбарной группе нервов, возможно его повышение в клинической картине **псевдобульбарного паралича** (см. ниже).

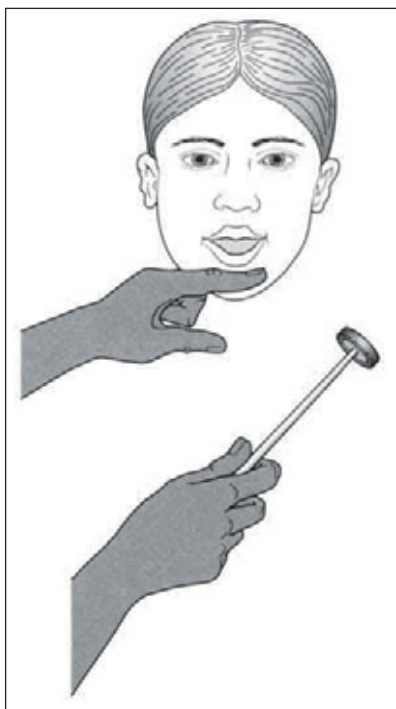


Рис. 4.11. Нижнечелюстной рефлекс

Симптомы поражения

Невралгия тройничного нерва

Обсуждается в гл. 9.

Нейропатия тройничного нерва

Проявляется утратой чувствительности на лице, может наблюдаться изолированно. В случае одностороннего поражения может быть ассоциирована с односторонней потерей слуха, что свидетельствует о наличии патологического процесса в области мостомозжечкового угла, например при невриноме слухового нерва (гл. 13). При двустороннем поражении потеря чувствительности в зоне иннервации тройничного нерва может быть связана с генерализованной сенсорной нейропатией (гл. 17).

Лицевой нерв (VII нерв)

Анатомия и обследование

Основная функция лицевого нерва — иннервация мимической мускулатуры. Кроме того, ветви лицевого нерва выполняют и другие функции (рис. 4.12). Оценка состояния этих функций может иметь диагностическую ценность при локализации поражения нерва на различном уровне.

Двигательная функция исследуется при спокойном состоянии лица, когда может быть заметна асимметрия, и при попытке пациента выполнить действие — поднять брови, плотно закрыть глаза, вытянуть трубочкой губы, надуть щеки, оскалиться, посвистеть и, наконец, выдвинуть вперед подбородок (для оценки степени сокращения платизмы). При неполном смыкании век у пациента возможно развитие вторичного поражения роговицы. В этой ситуации можно наблюдать, как при попытке зажмуриться глаз поднимается кверху

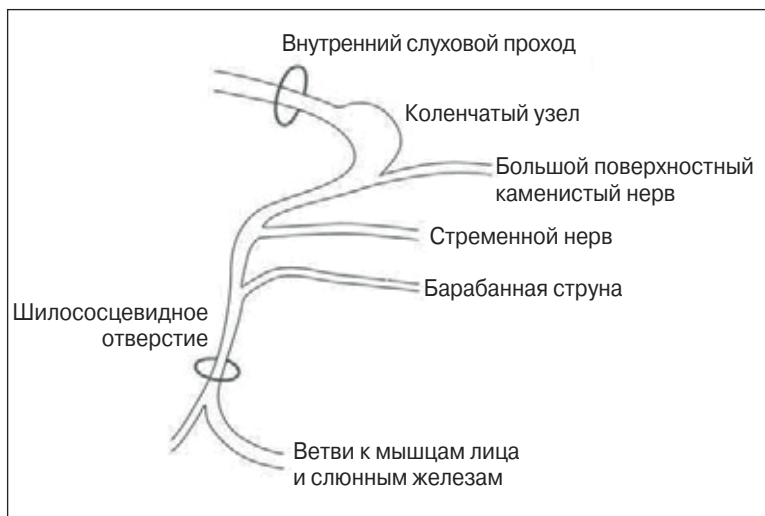


Рис. 4.12. Анатомия и функции лицевого нерва. Поражение в области шилососцевидного отверстия проявляется изолированным мимическим параличом. Поражение с вовлечением барабанной струны сопровождается нарушением вкуса в передних 2/3 языка. Более проксимальное поражение, включая стременной нерв, будет включать гиперакузию — усиленное восприятие звуков, а повреждение большого поверхностного каменистого нерва приведет к нарушению слезоотделения

(**феномен Белла**, выраженность его может различаться у больных в зависимости от тяжести поражения).

Слабость мимических мышц может быть как односторонней, так и двусторонней. При одностороннем поражении важно диагностировать вовлечение центрального и периферического мотонейронов (ЦМН и ПМН). Поражение ПМН, вызванное повреждением ядра лицевого нерва в стволе мозга или самого нерва, сопровождается слабостью всех мимических мышц на соответствующей стороне. При поражении ЦМН, при локализации поражения между контралатеральной корой большого полушария и варолиевым мостом функции мышц верхней части лица (в частности, лобных, отвечающих за поднимание бровей и наморщивание лба) могут быть в норме. Причина этого состоит в том, что периферические мотонейроны верхней части лица иннервируются корково-мостовыми волокнами, идущими от обоих полушарий. Так, если мотонейроны, выходящие из контралатеральной моторной зоны коры повреждены, ипсилатеральная иннервация продолжает функционировать и неврологический дефицит может отсутствовать. Пациенты с поражением центральных мотонейронов могут иметь сохранную мимику, сопровождающую эмоциональное состояние (например, при смехе), вследствие реализации непроизвольных движений. Это связано с тем, что проводящие пути центральных мотонейронов, участвующие в обеспечении эмоций и произвольных движений, располагаются отдельно друг от друга.

Вкусовая чувствительность может быть проверена нанесением на переднюю часть языка веществ, обладающих одним из четырех основных вкусов (сладкое, соленое, горькое и кислое).

Синдромы поражения

Паралич Белла

Идиопатический односторонний паралич периферических мотонейронов лица. Нередко является следствием перенесенного вирусного или поствирусного заболевания, в частности вызываемого вирусом простого герпеса. Развитие заболевания острое, в течение нескольких часов, реже — дней, может быть ассоциировано с болью в области слухового прохода или за ним. Возможно применение кортикостероидов и антибиотиков в течение первых 48 ч заболевания. Однако даже без такого лечения у 85–90% пациентов наблюдается полное восстановление в течение нескольких недель или месяцев. У остальных больных имеет место лишь частичное восстановление. Только у очень небольшого числа

пациентов сохраняется выраженная деформация лица. В острой фазе заболевания главной задачей является сохранение роговицы при помощи смачивания ее искусственной слезой и/или принудительного опускания век. Пациентам с тяжелой постоянной слабостью нижних мотонейронов может потребоваться сшивание век (**латеральная тарзорафия** — используется крайне редко) для защиты роговицы.

Другие причины одностороннего паралича периферических мотонейронов приведены в табл. 4.3. Как правило, поражение центральных нейронов возникает как следствие патологического процесса в контралатеральном полушарии головного мозга (инфаркт, опухоль) и может быть ассоциировано с гемипарезом одноименных конечностей. Двусторонняя слабость мимических мышц может быть следствием первичного мышечного заболевания (например, мышечной дистрофии; гл. 17) или болезни нервно-мышечного синапса (миастения; гл. 17). Характерным для миастении является сочетание сложного расстройства движений глазных яблок с двусторонней слабостью круговых мышц глаза. Развитие поражения обоих лицевых нервов может быть острым (как при синдроме Гийена–Барре; гл. 20). При хроническом или подостром двустороннем поражении следует думать о повреждении нервов вследствие базально-го менингита, злокачественном процессе или саркоидозе.

Лицевой гемиспазм

Проявляется односторонним резким сокращением лицевых мышц, наиболее распространен у пожилых женщин. Лечение коренным образом изменилось с использованием ботулинического токсина (гл. 12).

Таблица 4.3. Причины периферического паралича лицевого нерва

Ствол мозга

Опухоли, демиелинизация, инфаркт

Мостомозжечковый угол

Опухоль (невринома слухового нерва)

Пирамида височной кости

Инфекции среднего уха

Паралич Белла

Herpes zoster

Наружная поверхность лица

Опухоли и оперативные вмешательства в области слюнной железы

Травма

Прочие причины включают инфильтрацию или воспаление мозговых оболочек (злокачественные заболевания, саркоидоз)

Вестибуло-кохлеарный нерв (VIII нерв)

Слуховая порция

Острота слуха оценивается на основании способности воспринимать тиканье часов, поднесенных к уху пациента, или повторения чисел, сказанных шепотом на расстоянии 1 м от уха с закрытым противоположным наружным слуховым проходом.

Камертон с частотой 512 Гц может быть использован для выявления кондуктивной (среднее ухо) и нейросенсорной (внутреннее ухо, т. е. улитка и VIII нерв) тугоухости.

В **тесте Ринне** воздушная проводимость (ВП) сравнивается с костной проводимостью (КП) при помощи камертона, расположенного перед слуховым проходом или установленном на сосцевидном отростке соответственно. В норме $ВП > КП$, однако при кондуктивной глухоте $ВП < КП$. При нейросенсорной тугоухости $ВП > КП$, но оба показателя снижены по сравнению с нормой. В **тесте Вебера** ножка звучащего камертона прикладывается к центру лба. В отсутствие отклонений от нормы звук должен быть слышен посередине, при нейросенсорной тугоухости звук смещается в сторону здоровой стороны, а при кондуктивной — в сторону пораженной.

Равновесие

Анатомия

Вестибулярная порция VIII нерва передает чувствительную информацию из вестибулярного аппарата внутреннего уха (три полукружных канала, улитка и лабиринт) к вестибулярным ядрам ствола головного мозга и мозжечку. Вестибулярные ядра связаны с мозжечком, а также с ядрами III, IV и VI черепных нервов и имеют свои проекции в коре головного мозга. Поддержание равновесия зависит от адекватности функционирования всей системы в целом, наряду с поступлением информации от глазных яблок и рецепторов шеи, туловища и конечностей.

Симптомы поражения

Вертиго (системное головокружение) — ложное восприятие пациентом движений людей или перемещений окружающих предметов из-за несбалансированной работы вестибулярного анализатора. Не-

которые пациенты испытывают сильное головокружение, сопровождающееся тошнотой, рвотой и потерей равновесия. Более мягкие симптомы могут быть охарактеризованы как ощущения человека, находящегося в лодке (**несистемное головокружение**). Головокружение является достаточно частым симптомом, но следует выяснить, действительно ли пациент предъявляет жалобы на головокружение или же имеется другая причина расстройств равновесия, как, например, нарушение походки или предобморочное состояние.

Наличие сопутствующих симптомов помогает в локализации поражения вестибулярной системы. Так, системное головокружение, изолированное или в совокупности с признаками поражения слуховой порции (потеря слуха, звон в ушах), позволяет предположить периферическое вестибулярное расстройство (поражение непосредственно лабиринта и VIII нерва). Вертиго, совместное с диплопией, свидетельствует о поражении ствола головного мозга, в то время как диплопия без вертиго более свойственна поражению III и/или VI нерва, а также иннервируемых ими мышц.

Обследование

При осмотре у пациентов с вертиго может быть обнаружен нистагм. При поражении лабиринта нистагм имеет горизонтальную или вращательную направленность, толчки направлены в сторону, противоположную очагу поражения (при мозжечковом поражении они направлены в пораженную сторону). Механизм, лежащий в основе возникновения нистагма при заболеваниях лабиринта, — дисбаланс между системами внутреннего уха с двух сторон, что приводит к тому, что глазные яблоки отклоняются в пораженную сторону (медленный компонент нистагма) с быстрыми корректирующими саккадами в обратную.

Вестибулярный нистагм провоцируется движением головы в сторону быстрой фазы. Естественно, резкое движение головой провоцирует нистагм у пациента с периферическим поражением вестибулярного аппарата (как при **тесте Холлпайка**; см. ниже). **Калорическая проба** и тест в специальном вращающемся кресле могут вызвать нистагм у здоровых испытуемых. Калорическая проба проводится введением холодной (30 °C) или реже — теплой (44 °C) воды поочередно в каждый наружный слуховой проход. Нистагм, индуцированный холодной водой, обычно продолжается в течение 2 мин. Поражение вестибулярного аппарата может уменьшить реак-

цию в одном направлении (**парез полукружного канала**), но иногда при наличии спонтанного нистагма парез при калорической пробе усиливается в одном направлении (**асимметрия реакции**).

Обследование пациента с вертиго должно также включать оценку слуха и исследование функции других черепных нервов. В **пробе Ромберга** (гл. 5) пациенты с острым поражением лабиринта отклоняются в сторону пораженной стороны. Выявляется неустойчивость при ходьбе. Важно также общеклиническое обследование, в частности с целью выявления постуральной гипотензии (гл. 7).

Синдромы поражения

Основные причины головокружения приведены в табл. 4.4. Некоторые из них рассмотрены более подробно ниже.

Острый лабиринтит

Предполагается, что это вирусное заболевание или состояние после перенесенной вирусной инфекции, при котором пациент испытывает сильное системное головокружение, усиливающееся при движениях головой и обычно сопровождающееся тошнотой и рвотой. Острая фаза заболевания может продолжаться в течение нескольких дней, на протяжении которых выявляется нистагм. Впоследствии наступает постепенное улучшение состояния, однако умеренное головокружение при повороте головы может сохраняться в течение нескольких месяцев. В процессе восстановления нистагм регрессирует, однако может быть обнаружен односторонний парез полукружного канала. При выраженной симптоматике эффективно применение **вестибулолитиков**, например циннаризина.

Доброкачественное пароксизмальное позиционное головокружение (ДППГ)

Синоним — доброкачественное позиционное головокружение. Причиной служит наличие инородных веществ в заднем полукружном канале как результат дегенерации рецепторов, расположенных в улитке и отвечающих за равновесие. Такое повреждение может быть идиопатическим или следствием травмы лабиринта или головы («ушиб лабиринта»). При движении головы турбулентный поток эндолимфы в полукружном канале вызывает преходящее повторяющееся позиционное головокружение, обусловленное смещением отоконияльных кристаллов.

Таблица 4.4. Причины головокружения*Системные*

Кардиоваскулярные (постуральная гипотензия, аритмии)

Метаболические (гипогликемия, гипервентиляция)

Анемия, полицитемия

Неврологические

Обморочные состояния

Сосудистые заболевания

Опухоль (невринома слухового нерва)

Мозжечковые/стволовые нарушения (например, рассеянный склероз)

Мигрень

Эпилепсия

Ототологические

Ототоксичные препараты (в частности, аминогликозиды)

Последствия травмы

Другие заболевания внутреннего уха (см. текст)

Вторичные заболевания среднего уха

У пожилых пациентов причины головокружения могут быть комбинированными. Умеренно выраженные расстройства двух и более анализаторов, отвечающих за поддержание равновесия (вестибулярный, зрительный, проприоцептивный), такие заболевания, как катаракта, аритмия, повреждения лабиринта, вследствие сосудистого поражения головного мозга могут стать причиной синдрома мультисенсорного головокружения

Некоторые лекарственные препараты также могут вызывать головокружение (антидепрессанты, антиконвульсанты, бензодиазепины, алкоголь)

Для ДППГ характерна положительная **проба Холлпайка**. Исследование заключается в плавном, но быстром укладывании сидящего пациента назад, так что его голова, свешивающаяся с края кровати, сначала поворачивается вправо, потом влево. При ДППГ головокружение и нистагм развиваются с задержкой в несколько секунд и продолжаются в течение минуты, ослабевая при повторном исследовании. Центральные поражения вестибулярной системы (в частности, ствола головного мозга), напротив, характеризуются нистагмом без головокружения при пробе Холлпайка и стабильностью его выраженности при повторении пробы.

ДППГ вызывается определенными положениями головы, например при повороте в сторону или вытягивании шеи. Пациент может научиться избегать таких положений и чувствовать улучшение от приема вестибулолитических препаратов. Применяются также специаль-

но разработанные гимнастические упражнения, целью которых является разрушение отокониальных кристаллов (метод Эпли).

Болезнь Меньера

Причиной является повышенное давление в каналах лабиринта. Характеризуется приступами сильного системного головокружения, возникающего обычно сериями (несколько приступов в неделю) с периодами ремиссии. Системное головокружение ассоциировано со звоном в ушах и снижением слуха, проявляющимися во время приступов и впоследствии нарастающих. Препараты, угнетающие активность вестибулярного аппарата, могут оказывать положительный эффект при острых эпизодах головокружения.

Вертебро-базилярная недостаточность

Обычно проявляется головокружением; при этом в большинстве случаев имеются и другие симптомы недостаточности кровообращения в вертебро-базилярной системе (гл. 11). Реже головокружение является изолированным проявлением сосудистого поражения.

Хроническое персистирующее вертиго

Такое состояние служит поводом для углубленного отоневрологического обследования. У большинства пациентов могут обнаруживаться периферические вестибулярные нарушения. Лечение включает упражнения для восстановления функций равновесия.

Языкоглоточный и блуждающий нервы (IX и X нервы)

Несмотря на обширные функции языкоглоточного нерва, наиболее важным клиническим критерием оценки его функции является состояние чувствительности задней стенки глотки и задней трети языка. Все, кроме легкого раздражения этой области шпателем, вызывает **рвотный рефлекс** — спазм мускулатуры глотки, втягивание языка и поднимание мягкого неба.

Эфферентное звено рвотного рефлекса представлено блуждающим нервом, который участвует в выполнении функций, для оценки которых используются следующие тесты:

- Глотание; может ли пациент пить воду без выливания воды через носовые ходы (позволяет предположить **слабость мышц мягкого неба**) или закашливания (из-за попадания воды в трахею)

- Подвижность мягкого неба; требуется оценить возможность его поднимания во время произношения долгого «а»; при односторонней слабости мускулатуры наблюдается смещение язычка в здоровую сторону
- Произношение; возможно ухудшение артикуляции (**дизартрия**; см. ниже), голос становится хриплым или слабым
- Кашель — обычно «бычий»; голос не имеет обычной взрывной характеристики, как это наблюдается при поражениях блуждающего нерва. Односторонний или двусторонний паралич голосовых связок вызывает невозможность пациента воспроизводить высокочастотный звук («и-и-и») или петь.

Добавочный нерв (XI нерв)

Двигательный нерв, иннервирует грудино-ключично-сосцевидные и трапециевидные мышцы. Диагностика одностороннего поражения грудино-ключично-сосцевидных мышц обычно не вызывает затруднений. Функция этих мышц оценивается поворотом головы пациента против противодействующей силы. Левая грудино-ключично-сосцевидная мышца поворачивает голову вправо, и наоборот. Совместное действие мышц обеспечивает фиксацию головы в определенном положении. Сила трапециевидных мышц оценивается на основании возможности пожимания плечами при противодействии обследующего.

Подъязычный нерв (XII нерв)

Иннервирует мышцы языка. Поражение периферических мотонейронов приводит к односторонней или двусторонней атрофии и появлению фасцикулярных подергиваний (гл. 5), которые лучше всего наблюдать, когда язык находится в покое в полости рта. При высовывании из полости рта язык отклоняется в пораженную сторону вследствие односторонней слабости мускулатуры. Движения языка из стороны в сторону могут быть нарушены и замедлены, что чаще является признаком двустороннего поражения центральных мотонейронов (кортикобульбарный, или кортиконуклеарный, путь).

Дизартрия

При обследовании больного необходимо установить, имеют ли место нарушения артикуляция речи (дизартрия) или расстройства

речевых функций высшего порядка (дисфазии или афазия) (гл. 3). Нормальная артикуляция обеспечивается координацией деятельности мускулатуры трахеи, глотки, языка и губ, находящейся под контролем кортикобульбарного, мозжечковых и экстрапирамидного проводящих путей. Оценка речи пациента включает произношение тестовых фраз.

Поражение специфических отделов центральной нервной системы, обеспечивающих указанные функции, может вызывать следующие расстройства артикуляции:

- Паралич мягкого неба — речь приобретает «носовой» оттенок
- Церебральные двусторонние поражения — речь невнятная, с неправильно расставленными ударениями, не носящими смыслового характера (скандированная речь)

Таблица 4.5. Бульбарный и псевдобульбарный паралич

| Бульбарный паралич | Псевдобульбарный паралич |
|-----------------------------------------------------------|---------------------------------------------------------------------------|
| <i>Причины:</i> | <i>Причины:</i> |
| Сосудистые поражения ствола головного мозга | Диффузное сосудистое поражение головного мозга |
| Поражение мотонейронов | Поражение центральных мотонейронов |
| Сирингобульбия | Рассеянный склероз |
| Опухоль ствола мозга | Экстрапирамидные заболевания |
| Стволовой энцефалит | |
| Полиомиелит | <i>Симптомы:</i> |
| Краниальный полиневрит (в рамках синдрома Гийена–Барре) | Медленная, монотонная речь |
| Инфильтрация оболочек | Повышение нижнечелюстного рефлекса |
| Миастения | Дисфагия |
| Некоторые мышечные дистрофии | Повышение рвотного рефлекса |
| Полимиозит | Напряженный, неподвижный язык |
| <i>Симптомы:</i> | Эмоциональная неустойчивость с приступами насильственного смеха и плача |
| Речь с носовым оттенком | Сопутствующие проявления поражения центрального мотонейрона в конечностях |
| Отсутствие нижнечелюстного рефлекса | |
| Слабость мышц мягкого неба, попадание пищи в носовые ходы | |
| Снижение или отсутствие рвотного рефлекса | |
| Атрофия мышц языка, фибриллярные подергивания | |

- Экстрапирамидные поражения — речь монотонная, тихая, слабо модулированная
- Двустороннее поражение кортикобульбарных связей — речь медленная, «рычащая».

Бульбарный и псевдобульбарный паралич

Поражение IX–XII черепных нервов на уровне ядер ствола головного мозга, нервов или мышц (бульбарный паралич) отличается от двустороннего поражения центральных мотонейронов (псевдобульбарный паралич) как клиническими проявлениями, так и причинами, к ним приводящими (табл. 4.5). При поражении мотонейронов бульбарные и псевдобульбарные симптомы могут проявляться одновременно (гл. 18).

Ключевые положения

- Диагностика поражений зрительных проводящих путей включает обследование всех черепных нервов оральной группы
- Клиническое обследование зрительного нерва включает оценку остроты зрения, полей зрения, цветоощущения, офтальмоскопию, исследование реакции зрачков на свет (афферентное звено)
- Быстрый способ определения нарушения иннервации глазных яблок — исследование слежения глазами за движущимся предметом
- У пациента, находящегося в бессознательном состоянии, локализация очага поражения может быть установлена при исследовании движений глазных яблок (вестибуло-окулярный рефлекс, сопряженное отклонение) и зрачковых рефлексов
- Поражение нижней (бульбарной) группы черепных нервов с нарушением функции глотания и артикуляции речи (дизартрия) проявляется бульбарным (периферические мотонейроны) и псевдобульбарным (центральные мотонейроны) синдромами.

Двигательные функции

Выполнение сложных, четко скоординированных движений зависит от слаженной работы различных отделов нервной системы и мускулатуры:

- Корковые центры (гл. 3)
- Центральные (верхние) мотонейроны (ЦМН)
- Периферические (нижние) мотонейроны (ПМН)
- Нервно-мышечный синапс (гл. 17)
- Мышцы (гл. 17).

В эту работу включены также:

- Базальные ганглии, от них информация поступает по экстрапирамидным путям (гл. 12)
- Мозжечок.

Обратная связь осуществляется по чувствительным волокнам от проприорецепторов, предоставляющих информацию о взаиморасположении элементов сустава по принципу обратной связи (гл. 6).

Центральные и периферические мотонейроны (ЦМН и ПМН)

Из коры больших полушарий и ствола головного мозга исходит большое количество проводящих двигательных путей. Для удобства классификации нарушений произвольных движений как ЦМН можно рассматривать нейроны, тела которых лежат в двигательной зоне коры головного мозга, а аксоны проходят через **корткоспинальные (пирамидные) пути к передним рогам спинного мозга**, где образуют синапсы с ПМН (рис. 5.1). Эти нейроны могут считаться анатомическим субстратом для инициации произвольного движения.

ПМН — «общий конечный путь» двигательной системы, тела нейронов расположены в передних рогах спинного мозга, а аксоны направляются к поперечно-полосатым мышцам. Одна клетка переднего рога иннервирует несколько мышечных волокон и принимает участие в формировании **двигательной единицы**.

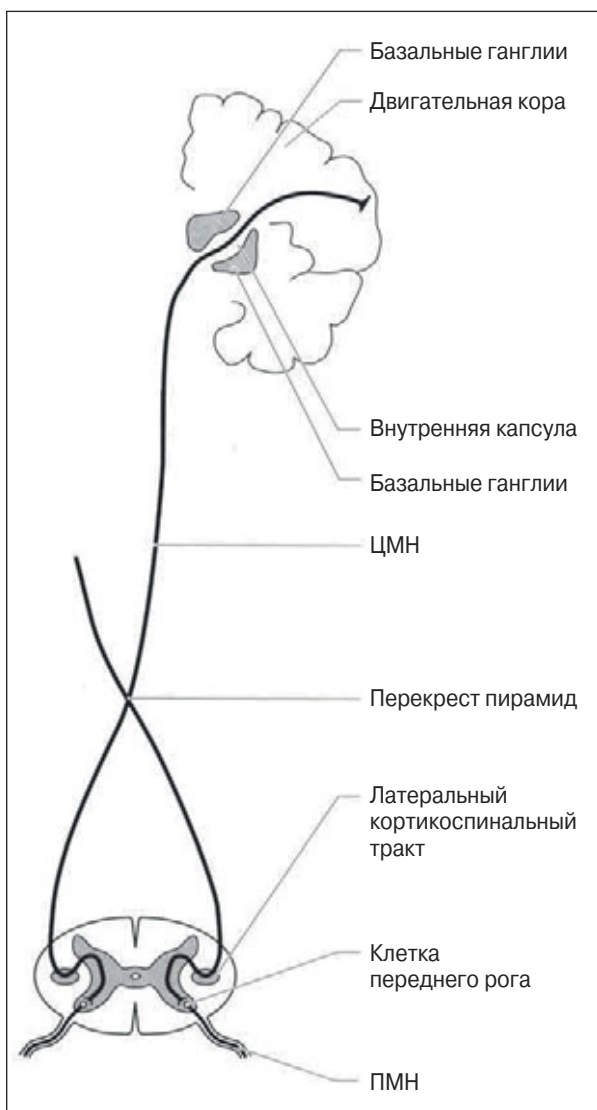


Рис. 5.1. Схема кортикоспинального тракта. ЦМН спускаются вниз от двигательной зоны коры головного мозга через внутреннюю капсулу. Большинство волокон совершает перекрест в продолговатом мозге, формируя кортикоспинальный тракт спинного мозга, в последующем образуя синапсы с ПМН (обычно не напрямую, а через интернейрон, который здесь не показан) на уровне передних рогов спинного мозга

Исследование двигательной системы

Двигательные функции конечностей должны быть обследованы в соответствии с табл. 5.1. Результаты обследования, наряду с информацией, полученной при осмотре **походки** и **позы** пациента, позволяют предположительно локализовать очаг поражения в нервной системе.

Таблица 5.1. План обследования двигательной системы

| |
|-----------------------|
| Атрофия |
| Произвольные движения |
| Тонус |
| Осанка |
| Сила |
| Координация |
| Рефлексы |

Атрофия

Потеря мышечной массы обычно не так заметна при первичном мышечном заболевании (**миопатия**), как в случаях, когда мышцы были денервированы (**нейрогенная атрофия**) в результате поражения ПМН. Атрофия не свойственна поражениям ЦМН, однако длительное бездействие может стать причиной уменьшения мышечной массы.

Распределение нейрогенной атрофии зависит от того, какой из ПМН был поврежден и на каком участке это произошло — на уровне клеток передних рогов, спинальных корешков или непосредственно периферического нерва. Некоторые варианты атрофии встречаются относительно часто и требуют более подробного обследования (рис. 5.2).

Внешнего осмотра, как правило, достаточно для установления анатомического расположения атрофий. Как и в других разделах неврологии, врач обязан выявить наиболее характерные симптомы, составляющие основу синдрома поражения. Это изображено на рис. 5.3, где представлен пациент с атрофией мышц руки.

Непроизвольные движения

Фасцикуляции — короткие отрывистые движения в ткани мышцы, заметные через кожные покровы. Их сила и амплитуда недостаточны для того, чтобы вызвать движение в суставе, вследствие со-

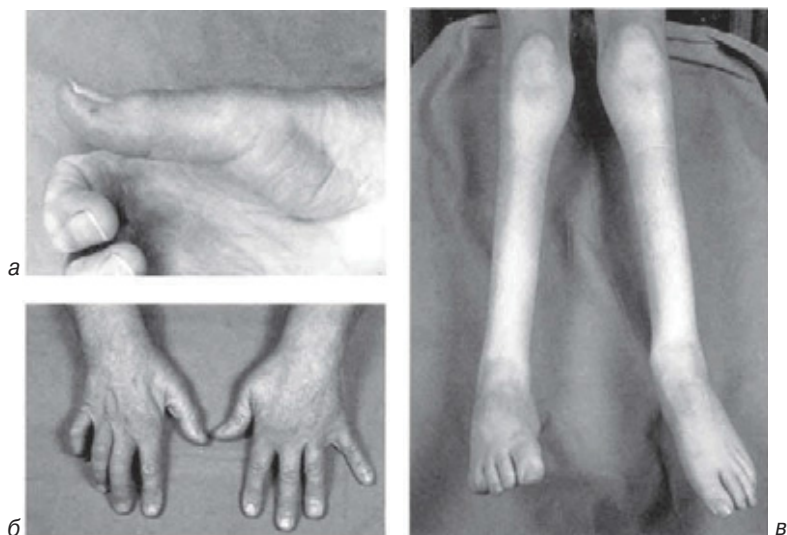


Рис. 5.2. Типичные варианты нейрогенной атрофии. а — атрофия возвышения большого пальца; б — атрофия межкостных мышц; правая кисть — по типу когтистой лапы (ср. с левой, непораженной); в — выраженная атрофия дистальной группы мышц нижних конечностей. Ранний признак негрубой атрофии передней большеберцовой мышцы — потеря контура голени, передняя граница большеберцовой кости становится более выпуклой. Верхние и нижние конечности должны быть обследованы на предмет выявления мышечных атрофий (в частности, окололопаточные мышцы и мышцы голени)

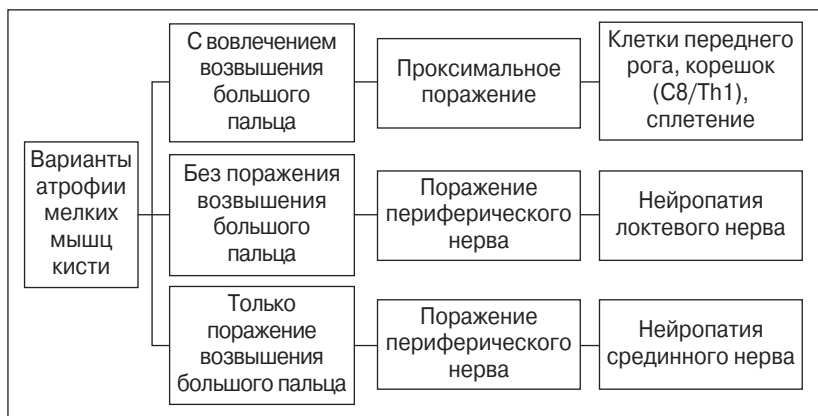


Рис. 5.3. Алгоритм установления причины атрофии мышц кисти

кращения данной мышцы. Фасцикуляции свидетельствует о поражении ПМН, обычно тяжелом, локализованном, как правило, на уровне переднего рога. Иногда доброкачественные фасцикуляции присутствуют в мышцах голени, не свидетельствуя о наличии патологии.

Прочие произвольные движения большей амплитуды могут быть симптомом заболевания экстрапирамидной системы (гл. 12).

Мышечный тонус

Мышечный тонус исследуется клинически при оценке реакции пассивных движений в суставе в ответ на воздействие, т. е. на **пассивное растяжение** мышц. Некоторое сопротивление при пассивном движении в суставе может быть обнаружено у здоровых пациентов, оно может быть повышено или снижено вследствие заболевания (гипертония или гипотония соответственно).

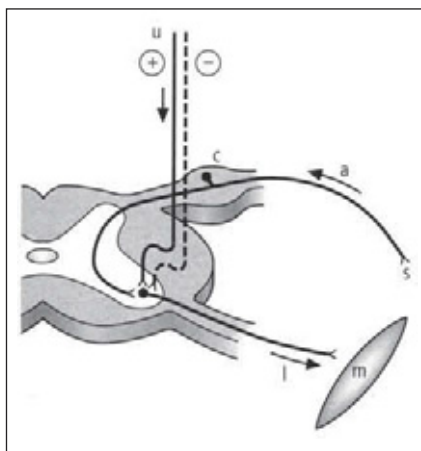


Рис. 5.4. Рефлекс на растяжение. s — рецептор растяжения; a — афферентный (сенсорный) нейрон; c — тело клетки сенсорного нейрона в ганглии заднего корешка; l — ПМН, выходящие из клетки переднего рога спинного мозга; m — мышца; u — ЦМН; стрелки указывают направление импульса движения; ⊕ — возбуждающий импульс в ЦМН; ⊖ — тормозной импульс в параллельном нисходящем проводящем пути. Здесь показаны не все проводящие пути. Нисходящие проводящие пути оказывают преимущественное воздействие на гамма-эфференты (не изображены), модулирующие чувствительность рецепторов растяжения

Изменения мышечного тонуса и другие физические характеристики моторных функций зависят от сохранности **рефлекса на растяжение** (рис. 5.4). Пассивное растяжение мышц вызывает поток афферентной импульсации в спинной мозг, сопровождающееся возбуждением мотонейронов, повышение активности которых в свою очередь вызывает сопротивление пассивному движению. Отражением правильно протекающих физиологических реакций является поддержание нормального мышечного тонуса. Повреждение ПМН приводит к снижению мышечного тонуса (гипотония), при этом мышцы становятся **вялыми, дряблыми** при пальпации.

Поражения ЦМН, наоборот, вызывает гипертонию или **спастичность**. Причиной этому служит не столько поражение самих ЦМН, сколько дисфункция полисинаптических нисходящих проводящих путей, спускающихся параллельно ЦМН. Полисинаптические проводящие пути оказывают ингибирующий эффект на ПМН и, соответственно, на рефлекторную дугу в целом. Утрата **супраспинального торможения** приводит к максимальной выраженности рефлекса на растяжение, что сопровождается повышением мышечного тонуса.

Типичным проявлением гипертонии, вызванной повреждением ЦМН, является выраженное сопротивление мышц при их пассивном растяжении, которое наблюдается при движении в суставе до определенного уровня, в последующем внезапно наступает значительное облегчение движения и в дальнейшем оно происходит беспрепятственно (**феномен складного ножа**). У некоторых пациентов с негрубым поражением ЦМН единственным признаком поражения верхних конечностей является элемент феномена складного ножа, который может выявляться при ритмичной пронации и супинации предплечья (**отставание супинаторов**).

Другие формы повышенного мышечного тонуса, вызванные экстрапирамидными расстройствами, рассмотрены в гл. 12.

Поддержание позы

Следующий признак поражения ЦМН можно наблюдать, когда руки пациента вытянуты вперед, ладони обращены вверх, а глаза закрыты. Пораженная конечность пронирует, а затем опускается вниз быстрее здоровой (**симптом пирамидного смещения или пронации**).

Поражение других отделов нервной системы также может быть выявлено при помощи данного теста. Например, у пациента с утраченной глубокой чувствительностью (отсутствует информация о поло-

жении составляющих сустав элементов) возможны произвольные движения пальцев при вытянутых перед собой руках и закрытых глазах (**псевдоатетоз**). Такое расстройство возникает вследствие нарушения функционирования всех каналов поступления информации о положении конечности в пространстве (**деафферентация**).

Постуральные расстройства, относящиеся к экстрапирамидным заболеваниям, описаны в гл. 12.

Мышечная сила

Исследование мышечной силы основывается на оценке способности пациента сопротивляться действию силы гравитации или противодействовать силе, прикладываемой врачом. В Великобритании наибольшее распространение получила **Шкала медицинского научного совета** с пятибалльной классификацией:

- 0 нет сопротивления
- 1 непостоянное («мерцающее») или следовое сопротивление
- 2 активное движение, не преодолевающее гравитацию
- 3 активное движение, преодолевающее гравитацию
- 4 активное движение, преодолевающее гравитацию и прилагаемую нагрузку
- 5 нормальная сила.

Эта шкала является полуколичественной; в частности, наиболее часто встречающуюся в клинической неврологии мышечную слабость (**парез**) можно оценить по этой шкале в интервале 3–5 баллов, вследствие чего приходится вводить дополнительные градации в 4–, 4, 4+ баллов, чтобы различать сильную, умеренную и незначительную выраженность мышечной слабости.

Для краткого обследования достаточно протестировать для каждого сустава мышечную силу в паре агонист–антагонист (рис. 5.5). Правые и левые конечности должны сравниваться в отношении каждого сустава, потому что слабость чаще всего односторонняя и поэтому больной может пытаться ее компенсировать.

Аналогичным образом можно проверить мышечную силу в большинстве мышц конечностей, которые должны быть четко выбраны для исследования. Обычно для этого используется информация, полученная при сборе анамнеза или на других этапах обследования, в которых могли быть предположены зоны преимущественной мышечной слабости. Более точная анатомическая локализация достигается при выделении определенных симптомов из нескольких воз-

можных, как это показано для наиболее частых синдромов, таких как парез мышц кисти или стопы (рис. 5.6). Данные анамнеза (боль в шее, распространяющаяся вниз по руке) позволяют заподозрить поражение шейного отдела позвоночника, что является достаточно частой клинической ситуацией (гл. 15). В этом случае задачей врача является определение зоны распространения слабости в мышечной группе, иннервируемой из одного сегмента — **миотоме** (табл. 5.2). Системное поражение, вовлекающее несколько нервов или мышц одновременно, может быть обусловлено метаболическими нарушениями или воспалительным процессом, характеризуется распространенными парезами, которые, однако, имеют все характерные особенности, присущие периферическому типу поражения. Вместе с тем, особенности парезов при этих состояниях могут оказаться различными. Так, первичное мышечное заболевание обычно проявляется слабостью в проксимальных мышцах, в то время как двигательная невропатия обычно вызывает дистальную слабость.

Поражения ЦМН, в отличие от поражений ПМН, обычно проявляются распространенными расстройствами произвольных движений, но не изолированными парезами отдельных мышц. «**Пирамидное распределение**» слабости — исторически сложившийся термин (в англоязычной литературе. — *Прим. ред.*), описывающий особенности парезов в конечностях при поражении ЦМН. Под этим подразумевается большая слабость в разгибателях, чем в сгибателях, в верхних конечностях, и сгибателях, чем в разгибателях, — в нижних. Результаты объективного измерения мышечной силы при поражениях ЦМН с использованием миометрии не всегда соответствуют этому определению. Вместе с тем, указанный синдром имеет большое клиническое значение, в частности, когда относится к нарушениям положения конечностей у пациентов с выраженным поражением ЦМН. Так, у больного с **гемипарезом** вследствие сосудистого поражения полушария головного мозга скорее всего будет наблюдаться согнутое положение руки и выпрямленное — ноги на стороне, противоположной очагу поражения.

Координация

Нарушение координации, или **атаксия**, обычно рассматривается как синоним поражения мозжечка. Однако, как было сказано ранее, скоординированные движения требуют нормального функционирования всех компонентов сенсорных систем, в особенности органов чувств, отвечающих за положение суставов.

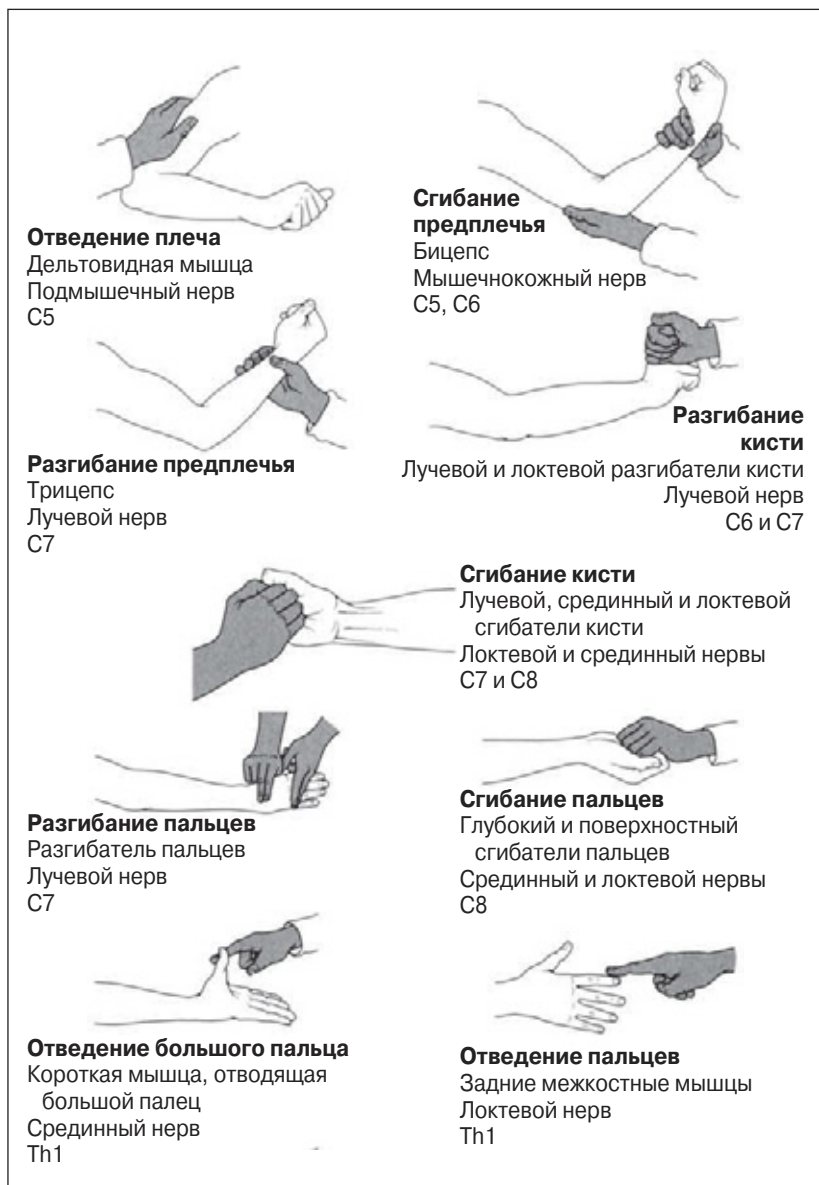


Рис. 5.5. Клиническое исследование мышечной силы. Представлены способы оценки состояния периферических нервов, непосредственно мышц и спинальных корешков, участвующих в выполнении соответствующих движений

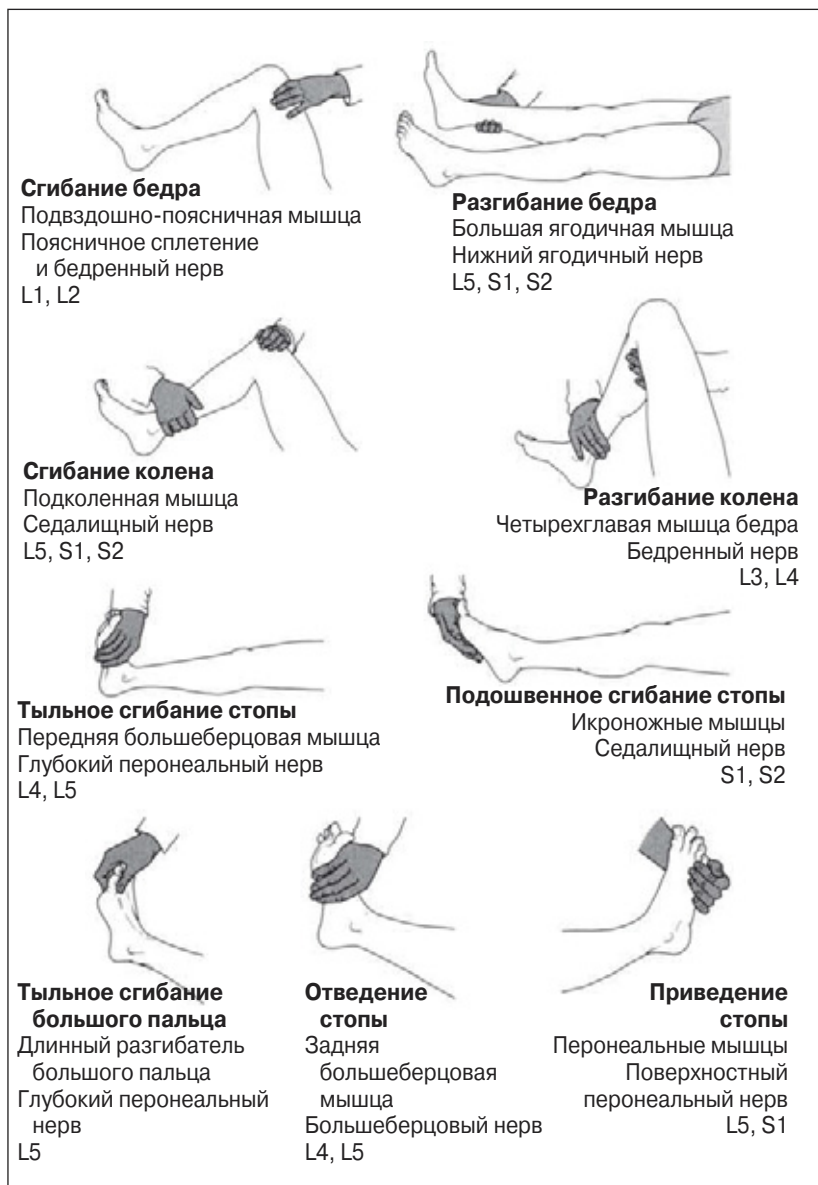


Рис. 5.5. Продолжение

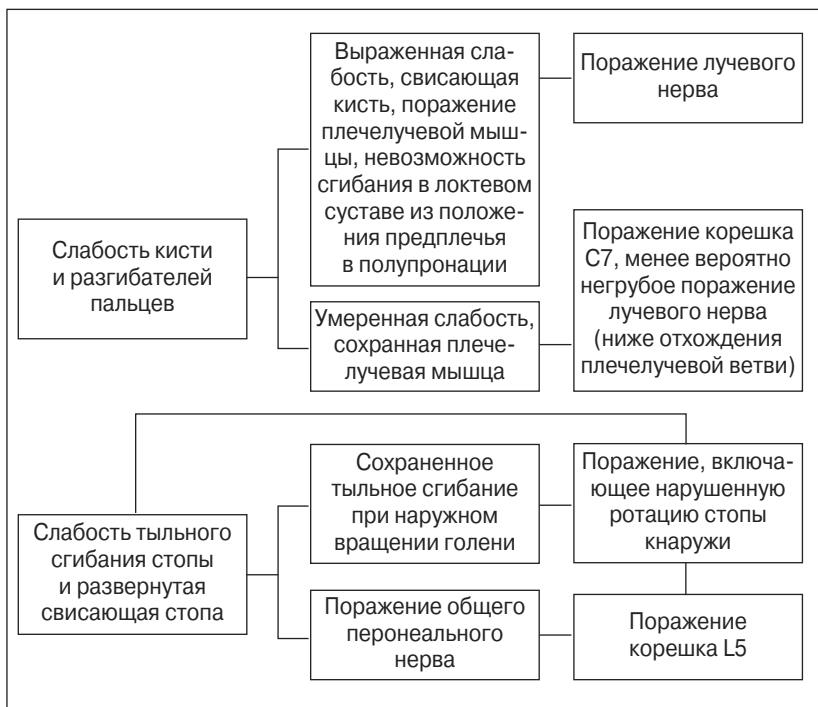


Рис. 5.6. Алгоритм установления причины слабости мышц кисти и стопы

Поэтому утрата чувства положения может привести к развитию **сенсорной атаксии**. В отношении руки это может отрицательно сказаться на способности выполнять *целенаправленные* движения и сопровождаться значительной неловкостью.

Тесты на координацию конечностей могут предоставить информацию о локализации поражения мозжечка, при этом симптоматика выявляется на стороне очага поражения.

Основной тест для исследования координации верхних конечностей — **пальце-носовая проба**, при которой пациент подносит указательный палец к кончику своего носа, затем к пальцу обследуемого и обратно. Поражения мозжечка приводит к неточности при выполнении этой пробы (**промахивание** или **мимопопадание**) из-за невозможности оценить расстояние до объекта без контроля зрения (**дисметрия**). Во время приближения пальца к носу он начи-

Таблица 5.2. Сегментарная иннервация некоторых мышц верхних конечностей*

| |
|------------------------------------------------------------------------------------------------|
| C5 |
| Большинство движений плеча, например отведение Бицепс |
| C6 |
| Плечелучевая Длинный лучевой разгибатель кисти (вытягивание и движения в сторону кисти) |
| C7 |
| Трицепс Локтевой разгибатель кисти (разгибание и приведение кисти) Разгибание пальцев |
| C8 |
| Сгибание и приведение кисти Сгибание пальцев |
| Th1 |
| Внутренние мышцы руки |

* Большинство мышц иннервируются более чем одним спинальным корешком, например *m. brachioradialis* получает иннервацию от корешков C5/6, однако C6 преобладает.

нает дрожать с нарастающей амплитудой (**интенционное дрожание** или **интенционный тремор**). Другая проба — пациента просят выполнить **быстрые ритмичные движения** (например, пронацию и супинацию кистей), при поражении мозжечка движения становятся неловкими, отрывистыми (**дисдиадохокинез** или **адиадохокинез**). Дисметрия также может быть выявлена легким ритмичным постукиванием пальцами вытянутых вперед рук. Прежде чем рука пациента вернется в исходное положение, она может приподняться и совершить еще несколько движений (**мозжечковое отражение**).

В нижних конечностях атаксия может быть выявлена при помощи **пяточно-коленной пробы**, при которой пациент должен поднести пятку к колену другой ноги и спустить ее вниз точно по передней поверхности голени. Эти пробы для выявления атаксии конечностей предоставляют только частичную картину функци-

онирования мозжечка. Важная информация может быть получена при исследовании мышечного тонуса, который при заболеваниях мозжечка снижен, при исследованиях сухожильных и периостальных рефлексов (см. ниже), а также при исследовании:

- Походки (см. ниже)
- Речи (гл. 4)
- Движений глазных яблок (гл. 4).

Рефлексы

Сухожильные рефлексы

Это прямые тесты для исследования рефлекса растяжения. При ударе молоточком по сухожилию мышцы наступает его пассивное растяжение, что вызывает рефлекторное противодействие. Как и мышечный тонус, сухожильные рефлексы могут быть повышены или снижены вследствие патологического процесса.

Прерывание рефлекторной дуги, например при повреждении ПМН, приводит к тому, что рефлексы резко ослабевают или исчезают. Иногда рефлекс, отсутствующий в начале исследования, может быть получен после просьбы пациента сжать зубы (для рефлексов верхних конечностей) или сжать в замок руки и попытаться их развести (для рефлексов нижних конечностей, **проба Йендрашика**), в то время как врач молоточком раздражает сухожилие или надкостницу. Явление **стимуляции** в результате таких действий увеличивает чувствительность рецепторов растяжения.

Поражение ЦМН может вызывать повышение сухожильных рефлексов в результате утраты супраспинального контроля. **Клонус** — наиболее часто выявляется на голени. Врач резко сгибает стопу назад и удерживает в этом положении (при частично согнутом колене пациента), натягивая, тем самым, ахиллово сухожилие. Эта манипуляция вызывает ритмичные повторяющиеся чередующиеся сгибания и разгибания. Клонус также возникает из-за потери супраспинального подавления, резкое растяжение мышцы вызывает колебания внутри рефлекторной дуги. Клонус может продолжаться всего несколько «биений». Он может присутствовать у здоровых людей, при этом выраженность его на правых и левых конечностях симметрична. Патологическое значение имеет асимметричный или длительный симметричный клонус при наличии других признаков поражения ЦМН. Клонус в иных суставах (коленная ча-

печка, пальцы), кроме голеностопного, зачастую также является признаком патологии.

Градации сухожильных рефлексов:

- +++ очень живой
- ++ живой
- + присутствующий
- ± со стимуляцией
- 0 отсутствует
- КЛ клонус

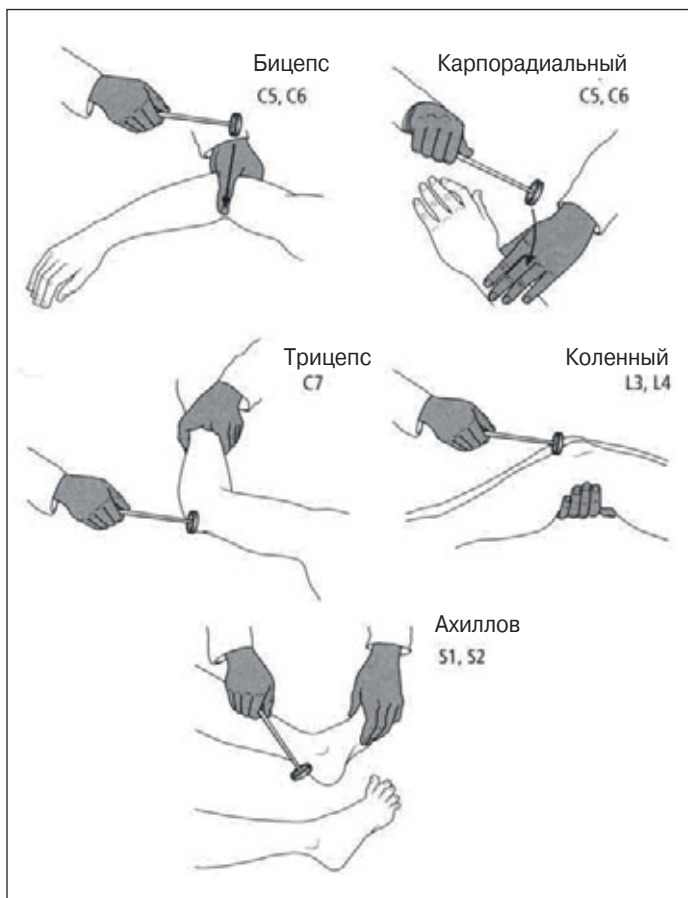


Рис. 5.7. Сухожильные рефлексy

Основное клиническое значение сухожильных рефлексов — установление локализации очага поражения, особенно при его расположении в спинном мозге. Это происходит из-за того, что реализация рефлексов осуществляется через спинальные корешки — афферентные и эфферентные нервы располагаются в определенных сегментах спинного мозга (рис. 5.7). Так, например, поражение спинного мозга на уровне С5-С6 может привести к исчезновению рефлексов с бицепса и супинаторов предплечья из-за поражения ПМН на данном уровне, однако все рефлексy, дуги которых замыкаются ниже (начиная с трицепса и пр.), будут повышены из-за повреждения ЦМН и, соответственно, утраты супраспинального контроля этих рефлексов; это состояние обозначается как «**уровень рефлекса**».

Состояние сухожильных рефлексов может указывать на наличие заболеваний, напрямую затрагивающих мотонейроны, например медленное расслабление мышц может свидетельствовать о гипофункции щитовидной железы, а маятникообразные рефлексy — о поражении мозжечка.

Кожные рефлексy

Наиболее важные в клинической практике — кожные **подошвенный** и **брюшные рефлексy**. Их реализация связана с афферентными нервами, обеспечивающими болевую чувствительность (**ноцицепция**).

Нормальная реакция взрослого человека на постукивание молоточком по коже латеральной поверхности стопы (или ее штриховое раздражение) — стопное сгибание пальцев («направленный вниз» подошвенный рефлекс). У здоровых детей выявляется более примитивный вариант этого рефлекса с тыльным разгибанием большого пальца и веерообразным разведением остальных. В таком варианте он проявляется у взрослых в составе синдрома поражения ЦМН (положительный **рефлекс Бабинского**).

Брюшные рефлексy вызываются штриховым раздражением, наносимым от периферии к центру в каждом из квадрантов передней брюшной стенки. В норме наблюдается рефлекторное сокращение брюшных мышц, которое исчезает при повреждении ЦМН (так, утрата брюшных рефлексов может быть ранним признаком рассеянного склероза).

Брюшные рефлексy могут отсутствовать у пациентов с избыточным весом, слабостью мышц брюшной стенки, повторной беременностью.

Шея и туловище

Сгибание шеи достигается одновременной работой грудино-ключично-сосцевидных мышц, иннервируемых добавочными нервами (XI пара) (гл. 4). Слабость мышц шеи, при которой пациент вынужден поддерживать свою голову рукой, достаточно редка и наблюдается при

- Миастении (гл. 17)
- Полимиозите (гл. 17)
- Заболевании мотонейронов (гл. 18).

Слабость мускулатуры туловища определяется при попытке пациента подняться без посторонней помощи из лежачего положения в сидячее со сложенными на груди руками, может являться частью более генерализованной проксимальной слабости, что характерно для первичных мышечных заболеваний.

Туловищная атаксия обычно связана с повреждением мозжечковых структур (червь) и может быть настолько выраженной, что пациент не в состоянии самостоятельно сидеть.

Походка и поза

Некоторые типы походки ассоциированы с конкретными неврологическими расстройствами (табл. 5.3).

Ценная информация может быть получена при наблюдении за пациентом, стоящим без опоры. Пациент должен поддерживать положение с вытянутыми руками и закрытыми глазами (**проба Ромберга**). Отклонение в сторону рассматривается как проявление неврологического дефицита.

Таблица 5.3. Нарушения походки при неврологических расстройствах

| | |
|------------------------------------------------------|---------------------------------------------------------------------------------------|
| Спастический парализ (поражение ЦМН, обе ноги) | Парапаретическая походка (больной «пробирается через болото») |
| Спастический гемипарез (одностороннее поражение ЦМН) | Нога выпрямлена, напряжена и совершает полукружные движения при ходьбе |
| Штампующая походка (двустороннее поражение ПМН) | Степпаж — при ходьбе больной высоко поднимает колени, чтобы не цеплять пальцами землю |
| Поражение мозжечка | Походка широкими шагами, пошатывание, невозможность пройти на цыпочках |
| Паркинсонизм | Шаркающая походка, сутулость, руки не участвуют в акте ходьбы |
| Проксимальная миопатия | Утиная походка |

Ключевые положения

| | Поражение ПМН | Поражение ЦМН |
|----------------------|--------------------------------------------------------------|----------------------------------------------------------|
| Атрофия | Присутствует (нейрогенная атрофия) | Атрофия от бездействия |
| Фасцикуляции | Могут присутствовать | Отсутствуют |
| Тонус | Нормальный или сниженный (вялый) | Повышенный (спастика) |
| Поза | — | Пошатывание при закрытых глазах и вытянутых вперед руках |
| Мышечная сила | Очаговая слабость, распределение зависит от объема поражения | Пирамидное распределение |
| Сухожильные рефлексы | Снижены или отсутствуют | Живые рефлексы |
| Клонусы | Отсутствуют | Присутствуют |
| Подошвенные рефлексы | Сгибание пальцев стопы | Рефлекс Бабинского |
| Брюшные рефлексы | Сохранены | Отсутствуют |
| Походка | Возможен ступаж | Спастическая, паретичная нога описывает полукруг |

Чувствительность

Основные виды чувствительности, которые исследуются при обычном осмотре:

- Чувство положения в пространстве
- Чувство вибрации
- Чувство прикосновения и давления
- Болевая и температурная чувствительность.

Клиническая нейроанатомия

Два основных проводящих пути передают информацию от периферических рецепторов в кору головного мозга и состоят (каждый путь) из трех нейронов.

Чувство положения в пространстве и чувство вибрации передаются по проводящему пути, который проходит в задних столбах спинного мозга. Сигналы от рецепторов поступают в спинной мозг по нейронам, проходящим в составе заднего корешка. Минувя задний рог, волокна его поднимаются по задним столбам до уровня ствола, где расположены ядра, в которых лежат тела вторых нейронов. Аксоны, отходящие от этих клеток, переходят на противоположную сторону и направляются к таламусу, где располагаются тела третьих нейронов. Аксоны нейронов, лежащих в таламусе, проецируются в сенсорную область коры головного мозга (теменная доля).

Болевая и температурная чувствительность передаются по спиноталамическому тракту спинного мозга. Тело первого нейрона лежит в паравертебральном ганглии, аксон которого входит в спинной мозг через задний корешок. После переключения на второй нейрон, которое происходит в задних рогах спинного мозга, аксоны переходят на противоположную сторону и поднимаются к таламусу по спиноталамическому тракту. Тело третьего нейрона дает аксоны, которые направляются к сенсорной зоне коры.

Импульсы, проводящие информацию о **прикосновении и давлении**, поднимаются по спинному мозгу несколькими путями, как в передних, так и в боковых столбах.

Таким образом, по задним столбам в основном передается информация от одноименной половины туловища, в то время как по спи-

ноталамическим трактам — от противоположных конечностей; отсюда вытекают особенности распределения чувствительных нарушений при поражении спинного мозга (гл. 15).

Практические замечания

Сенсорные симптомы

Пациенты могут отмечать нарушения чувствительности в виде ощущения зябкости в дистальных отделах конечностей, невозможность различать тепло и холод. Возможны и спонтанные позитивные симптомы, которые проявляются в виде ощущений покалывания, пощипывания и пр. (**парестезия**). **Дизестезии** — это неприятные искаженные ощущения, вызываемые стимулами обычной интенсивности. Хроническая боль также может стать следствием повреждения сенсорных проводящих путей. Например, **таламическая боль** возникает в противоположной стороне тела при поражении таламуса.

Чувствительные нарушения

Важным фактом, который следует учитывать при осмотре больного, является то, что ощущения, испытываемые пациентом, всегда **субъективные**. Поэтому лучше проводить обследование после того, как были завершены двигательные пробы и исследование рефлексов. Из-за субъективности ощущений врач может легко ошибиться вследствие излишнего желания пациента предоставить полезную информацию или, реже, намеренной дезинформации от симулирующего пациента. Следует иметь в виду, что чувствительные признаки могут выявляться отдельно от других симптомов. Исследование чувствительности должно проходить быстро, чтобы не быть утомительным для врача и пациента. Кроме того, высокий темп обследования снижает возможность для предоставления врачу ложной информации.

Следующие виды чувствительности следует проверять указанным образом с целью исключения диагностических ошибок.

Глубокая чувствительность

Определяется возможностью пациента различать с закрытыми глазами пассивные движения пальцев рук и ног вверх и вниз. Увеличе-

ние количества ошибок по сравнению с ожидаемым может вызвать подозрение о симуляции. Если чувствительность нарушена в дистальных суставах, исследование следует провести в более проксимальных. **Проба Ромберга** (гл. 5) — основная для проверки чувства локализации в лодыжке.

Чувство вибрации

Проверяется установкой камертона с частотой 128 Гц на грудину пациента, который должен быть предупрежден об исследовании и сообщать о своих ощущениях. Аналогичным образом чувствительность должна быть проверена на конечностях. Если пациент не ощущает вибрацию на пальцах рук и ног, камертон устанавливается на более проксимальные костные выступы, например лодыжки или шиловидные отростки на запястьях. Бóльшая объективность может быть достигнута, если проверять, может ли пациент с закрытыми глазами отличить вибрирующий камертон от находящегося в покое, а также определить длительность вибрации.

Кожная чувствительность

Кожная чувствительность включает способность определять

- Легкое прикосновение ватным тампоном
- Болевое раздражение иглой
- Температуру горячей или холодной воды в металлическом сосуде.

Границы зоны утраты чувствительности определяются перемещением места нанесения раздражения до тех пор, пока ощущения, по словам пациента, не приходят в норму. Бóльшая объективность достигается при исследовании, когда определяется, может ли пациент отличить с закрытыми глазами укол иглой от прикосновения тупым предметом или горячее от холодного. Кроме того, пациенту с закрытыми глазами предлагается сообщать о прикосновении ватным тампоном.

Типы чувствительных нарушений

Повреждение конкретного периферического нерва может вызвать утрату кожной чувствительности в области, которую этот нерв иннервирует (рис. 6.1, *a*). Однако, если при токсическом или метаболическом поражении одновременно поражаются несколько пери-

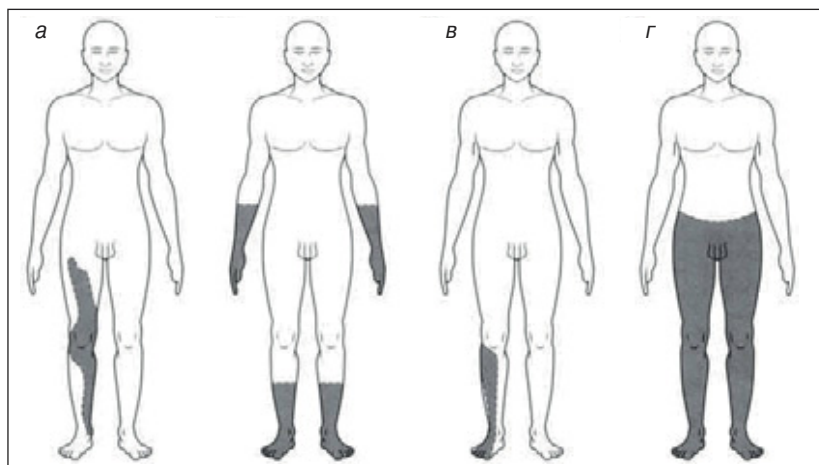


Рис. 6.1. Пациенты с нарушениями чувствительности. *а* — мононейропатия, т. е. изолированное повреждение одного из периферических нервов, в данном случае полное поражение правого бедренного нерва; — полинейропатия, т. е. распределение нарушения по типу «носков и перчаток»; *в* — потеря чувствительности в дерматомах, соответствующих распределению зоны иннервации спинального корешка, в данном случае L5; *г* — уровень нарушения чувствительности характерен для поражений спинного мозга

ферических нервов (полинейропатия), изначальная вовлеченность более длинных нервных стволов приводит к характерному типу утраты чувствительности в конечностях — типа «носки и перчатки» (рис. 6.1, б). Повреждение чувствительного корешка может привести к потере кожной чувствительности, распространяющейся на всю площадь кожи (**дерматом**), иннервируемую данным корешком (рис. 6.1, в). При поражении спинного мозга важное значение имеет **уровень нарушения чувствительности**. Так, например, у пациента может наблюдаться нарушение чувствительности во всех дерматомах ниже Th10, а выше этого уровня все виды чувствительности будут сохранены (рис. 6.1, г). Как обсуждается в гл. 15, это не обязательно означает, что очаг поражения спинного мозга находится именно на уровне Th10, но, скорее всего, поражение локализовано не ниже (где-то рядом или выше) этой области. Из сказанного следует, что уровень нарушений чувствительности имеет меньшее значение в определении локализации поражения, чем уровни двигательных и рефлекторных нарушений (гл. 5).

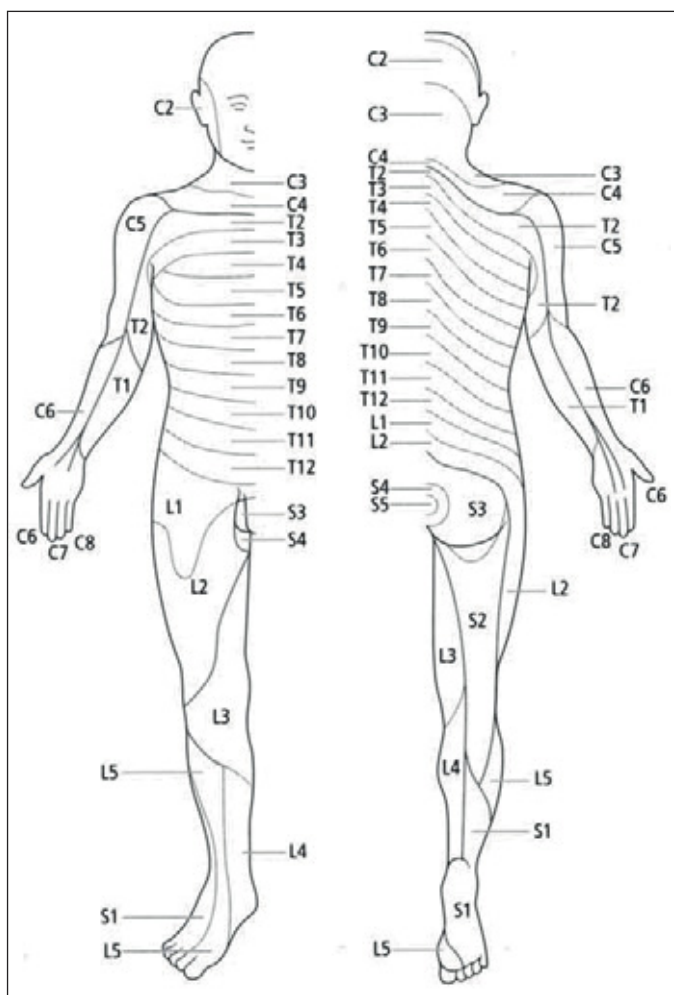


Рис. 6.2. Примерное расположение дерматомов на передней и задней поверхностях туловища

Высшие виды чувствительности

Пациенты с поражением теменной коры испытывают сравнительно небольшой чувствительный дефицит, не всегда выявляемый при поверхностном обследовании. Для диагностики используются следующие методы исследования.

Дискриминационная чувствительность

Одновременно используя пару раздражителей, можно оценить способность пациента различать число одновременно касающихся его предметов. Минимальное расстояние между одновременно раздражаемыми двумя точками, которые пациент с закрытыми глазами идентифицирует как два независимых источника раздражения, может отличаться в зависимости от части тела и обычно составляет 2–3 мм для подушечек пальцев. Хотя расстояние дискриминации может увеличиваться при заболеваниях нижних отделов чувствительных проводящих путей, проба имеет определенное значение и для пациентов с поражением ЦНС.

Чувствительная невнимательность (игнорирование)

Пациенты с поражением теменной коры могут не идентифицировать раздражение, наносимое на противоположную сторону тела в том случае, если стимул одновременно наносится с двух сторон. Это явление близко к зрительной невнимательности (гл. 4) и к **игнорированию** левой половины пространства, которое наблюдается у пациентов с поражением лобно-теменных отделов субдоминантного полушария, обычно правого (гл. 3).

Аграфестезия

Пациент с закрытыми глазами не может узнать цифры, написанные на руке пациента.

Астереогноз

Пациент с закрытыми глазами не может идентифицировать объекты при ощупывании, например распознать монеты, положенные вращом на его ладони.

Ключевые положения

- Типы чувствительности, подлежащие клиническому исследованию: глубокая, вибрационная, тактильная, болевая и температурная
- Признаки нарушения чувствительности, выявленные в отсутствие прочих объективных симптомов, могут иметь сомнительное диагностическое значение
- Исследование чувствительности всегда субъективно
- Типы потери чувствительности могут указывать на конкретный характер поражения, например снижение чувствительности по типу «носков и перчаток» свидетельствует о полинейропатии, а уровень чувствительности — о заболевании спинного мозга.

Вегетативные функции

Вегетативная нервная система (ВНС) ответственна за функции внутренних органов и желез внутренней секреции. Расстройство парасимпатических или симпатических отделов ВНС может привести к нарушению некоторых клинически важных показателей:

- Просвет зрачков (гл. 4)
- Артериальное давление и сердечный ритм
- Деятельность полых органов, кишечника, половые функции
- потоотделение, слезоотделение, слюноотделение.

Клинические симптомы

Артериальное давление

Невозможность поддерживать артериальное давление в ортостазе может сопровождаться головокружением или даже синкопальным состоянием (гл. 2), а также другими неспецифическими симптомами (размытое зрение, слабость, тошнота, шейная и головная боль). Возможно также протекание гипотензии без указанных симптомов. Во всех клинически проявляющихся случаях имеется связь с принятием вертикального положения или подниманием головы.

Ортостатическая гипотензия — падение систолического артериального давления более чем на 20 мм рт. ст. или диастолического — более чем на 10 мм рт. ст. в течение 3 мин после принятия вертикального положения. Как правило, отсутствует нормальное учащение пульса при вставании.

Постуральная гипотензия такого уровня может свидетельствовать о заболеваниях вегетативной сосудистой системы (**вегетативная недостаточность**), а также возникать у пожилых людей при чрезмерном употреблении гипотензивных препаратов.

Дисфункция сфинктеров

В целом дисфункция полых органов подразделяется на две категории, аналогичные поражению ЦМН и ПМН с нарушением функций поперечно-полосатых мышц. Так, по аналогии с поражением ПМН, повреждение волокон, иннервирующих гладкомышечные органы,

наблюдается при патологическом процессе, локализованном в парасимпатических волокнах сегментов S2, S3 и S4, конусе спинного мозга, конском хвосте или в полости таза. Вследствие прерывания рефлекторной дуги наполненный мочевой пузырь не может опорожниться (задержка мочевыделения и недержание, связанное с переполнением). Мочевой пузырь становится пальпируемым и болезненным в зависимости от того, поражены ли афферентные волокна. Впоследствии возможно его инфицирование.

Повреждение, соответствующее поражению ЦМН, может быть результатом неполного поражения спинного мозга с потерей супраспинального торможения, что приводит к повышению возбудимости стенок мочевого пузыря (**дисфункция детрузора**). У пациентов появляются учащенные позывы на мочеиспускание, крайняя степень выраженности нарушения — **императивные позывы**, недержание мочи. Представленное подразделение является весьма приблизительным, клиническая картина тазовых нарушений обычно очень сложная, учитывая наличие механизмов произвольного контроля мочеиспускания.

В отличие от недержания мочи нарушения стула относится к поздним симптомам поражения спинного мозга, наблюдаются при поражении конского хвоста и проявляются задержкой стула, полным запором и недержанием кала при переполнении кишечника.

Более распространенные нарушения — иннервации желудочно-кишечного тракта, которые встречаются, например, при сахарном диабете, вызывают сразу комплекс расстройств функций кишечника:

- Нарушение опорожнения желудка (**гастропарез**) со вздутием живота, болью, тошнотой и рвотой
- Аномальная моторика кишечника: сниженная — с болью в области живота, рвотой (ложная непроходимость кишечника); или повышенная — с диареей, в том числе в ночное время, недержание кала.

Половая дисфункция у мужчин, в частности эректильная импотенция, часто входит в клиническую картину вегетативных расстройств.

Другие симптомы и признаки

Пациенты могут отмечать уменьшение или отсутствие потоотделения (**гипо- или ангидроз**). Сухость склер и слизистой ротовой по-

лости более свойственны заболеваниям органов, регулируемых вегетативной системой (слезные и слюнные железы), как при синдроме Шегрена, или наступают при приеме антихолинергических средств, приводящих к расстройствам вегетативной иннервации. Однако пациенты с **паранеопластическими процессами**, такими как миастенический синдром Ламберта–Итона (гл. 17 и 19), также страдают от сухости во рту вследствие вовлечения вегетативной нервной системы.

Обследование

В дополнение к простым клиническим тестам, таким как регистрация артериального давления в положении лежа и при вставании, существуют более совершенные **методы исследования вегетативных функций**.

- Сердечно-сосудистая система:
 - измерения кровяного давления при наклоне
 - оценка вариабельности сердечного ритма (синусовая аритмия) по длительности интервалов R-R на ЭКГ
 - проба Вальсальвы (замедление частоты сердечных сокращений при натуживании — форсированном выдохе).
- Функция мочевого пузыря:
 - уродинамические исследования (наблюдение за внутрипузырным давлением как функцией наполнения) в комбинации с динамическим изображением (**видеоцистometroграфия**) или **электромиография** сфинктера мочевого пузыря (гл. 8).

Заболевания вегетативной нервной системы

Иногда вегетативные расстройства бывают наследственными (семейная дизавтономия: синдром Рэйли–Дэй) или являются результатом поражения некоторых отделов нервной системы.

Центральная нервная система

Изолированное вегетативное расстройство, проявляющееся главным образом ортостатической гипотензией, может наблюдаться в отсутствие других неврологических симптомов. Вегетативные нарушения могут также наблюдаться у отдельных пациентов с болезнью Пар-

кинсона (гл. 12) и **мультисистемной атрофией**. Последнее заболевание характеризуется следующими синдромами:

- Паркинсонизм
- Симптомы поражения мозжечка и/или ЦМН
- Вегетативная дисфункция, в частности ортостатическая гипотензия, импотенция и задержка или недержание мочеиспускания.

Эти и другие симптомы могут проявляться в различных комбинациях (гл. 12). Если преобладают признаки вегетативных нарушений, состояние обычно рассматривают как **синдром Шая–Дрейджера**.

Гипоталамус

В центральной нервной системе (ЦНС) гипоталамус играет роль объединяющего центра симпатической и парасимпатической деятельности. У пациентов с редкими структурными поражениями этой области, такими как опухоли, могут развиваться нарушения аппетита, жажда, бессонница, расстройства терморегуляции наряду с гипофизарной дисфункцией.

Периферические нервы

Поражение периферических нервов вследствие воспалительного процесса или метаболических нарушений может привести к развитию **полинейропатии** с вовлечением чувствительных, двигательных и вегетативных волокон. При синдроме Гийена–Барре (гл. 20) возможны значительные колебания артериального давления и сердечная аритмия в сочетании с прочими потенциально опасными для жизни проявлениями заболевания. Другими причинами развития полинейропатии, при которой главными симптомами являются расстройства вегетативной системы, являются сахарный диабет (чаще) и амилоидоз (реже).

Симпатическая дисфункция и боль

Существует до конца не выясненная взаимосвязь между симпатическими нервными волокнами и болевыми афферентами — медленно проводящими слабомиелинизированными тонкими нервными волокнами. Частичное поражение нервного ствола может вести к развитию хронической нейропатической боли с сопутствующими вегетативными расстройствами, такими как блестящая, сухая кожа, гиперемия, аллопеция (утрата волос), отек и плохо заживающие ра-

ны на пораженной конечности. Когда эти симптомы локализованы в зоне иннервации определенного нерва или корешка, применяется термин **каузалгия**. Если же анатомический базис не так четко определен, используется термин **рефлекторная симпатическая дистрофия**, или **комплексный регионарный болевой синдром**.

Лечение

- **Симптоматическая постуральная гипотензия** может быть купирована переводом пациента во время сна в положение с приподнятой головой. Минералокортикоиды также могут оказать положительный эффект, однако их применение ограничено не всегда хорошей переносимостью. Возможно применение индометацина.
- **Гиперрефлексия мочевого пузыря** с нестабильностью деятельности детрузора может требовать применения антихолинергических средств (оксибутинин, толтеродин).
- **Хроническая задержка мочеиспускания** сопряжена с периодической катетеризацией. Пациентам с сочетанными расстройствами функции мочевого пузыря проводится как катетеризация, так и лечение холинолитиками. Вторичную инфекцию следует начинать лечить на ранней стадии.
- При **эректильной дисфункции** назначают локальное (интракавернозное) введение вазодилататоров — папаверина или простациклина, назначение препаратов, оказывающих влияние на синтез оксида азота, использование вакуумного устройства. В настоящее время также используются пероральные препараты (силденафил).
- **Каузалгия** и сопутствующий хронический регионарный болевой синдром могут потребовать симпатэктомию пораженной конечности.

Ключевые положения

- Постуральная гипотензия — важное проявление нарушения вегетативной системы, которое легко выявляется у больного
- Нейрогенное расстройство мочевого пузыря в ряде случаев может соответствовать синдромам, возникающим при поражении ЦМН и ПМН
- Вегетативные нарушения могут осложнять течение периферической нейропатии (например, при сахарном диабете) или возникать при заболеваниях центральной нервной системы (например, при мульти-системной атрофии).

Инструментальные методы обследования

Правильно собранный анамнез и тщательное физикальное обследование играют важную роль в установлении неврологического диагноза. Вместе с тем, большинство пациентов нуждается в осмотре специалистами и проведении инструментально-лабораторного обследования.

Нейровизуализация

Крупнейшим достижением в области нейронаук за последние четверть века явилось появление нейровизуализации — возможности создания трехмерной реконструкции рентгеновского изображения головного и спинного мозга. Внедрение нейровизуализационных методов обследования позволило отказаться от ряда устаревших диагностических методов. Важным достоинством этих неинвазивных методов является высокое качество получаемого изображения.

Рентгенологическое исследование

Рентгенография черепа и позвоночника (рис. 8.1) рекомендована в основном для выявления травм.

КТ-сканирование

Внедрение в клиническую практику метода компьютерной томографии (КТ) совершило революцию в диагностике внутримозговых поражений — теперь можно получить изображения спинного мозга и позвоночника. Метод основан на реконструкции томографических изображений (серии горизонтальных срезов), получаемых при прохождении рентгеновского излучения через исследуемый орган. Примеры нормальной КТ головы представлены на рис. 8.2. Дальнейшее улучшение изображения достигается внутривенным введением контрастного вещества, содержащего йод, который контрастирует зоны повышенной васкуляризации или области с нарушением гематоэнцефалического барьера.

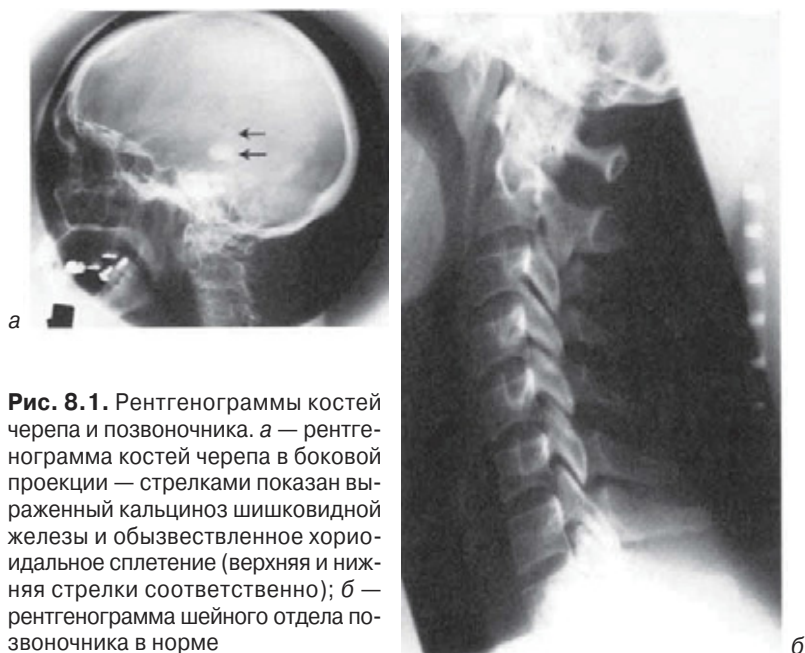

Рис. 8.1. Рентгенограммы костей черепа и позвоночника. *а* — рентгенограмма костей черепа в боковой проекции — стрелками показан выраженный кальциноз шишковидной железы и обызвествленное хориоидальное сплетение (верхняя и нижняя стрелки соответственно); *б* — рентгенограмма шейного отдела позвоночника в норме

На томограмме обнаруживаются области повышенной плотности, характерные для крови и кальция, а также области низкой или смешанной плотности, указывающие на различные патологические процессы — их примеры приведены во второй части этой книги, где рассмотрены соответствующие клинические состояния. Одна из главных характеристик патологического процесса, выявляемого при помощи КТ, — наличие на томограмме **масс-эффекта**, сдавление желудочковой системы или смещение вещества мозга относительно средней линии.

Магнитно-резонансная томография

Магнитно-резонансная томография (МРТ) — один из самых современных диагностических методов. В отличие от КТ, этот метод не связан с рентгеновским излучением; при МРТ измеряется ответный

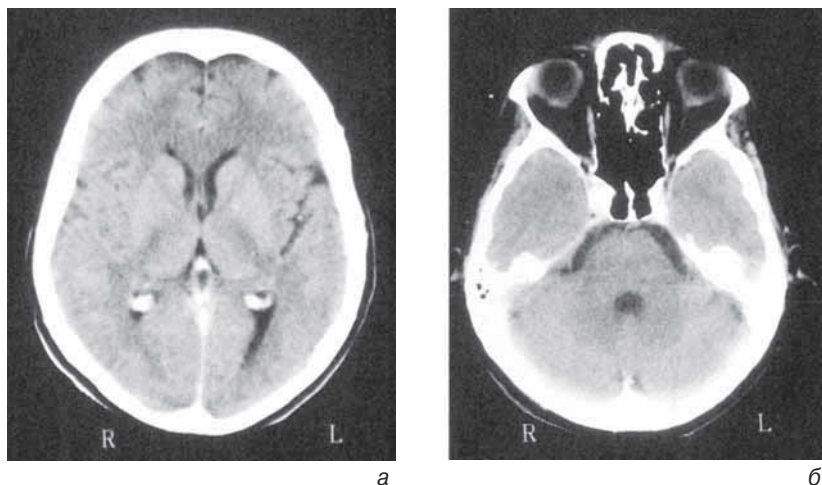


Рис. 8.2. КТ черепа в норме. *а* — полушария головного мозга; *б* — височные доли и задняя черепная ямка

сигнал от протонов, находящихся в исследуемых биологических тканях, помещенных в мощное радиочастотное магнитное поле. После наложения магнитного поля протоны соответствующим образом перестраиваются, а после снятия этого воздействия возвращаются в исходное положение, испуская энергию квантами. Информация о таких характеристиках, как плотность протонов, время переориентирования и некоторые другие, позволяет оценить физические свойства данной ткани (органа), основываясь на содержании в ней молекул воды. Математическая обработка полученных сигналов обеспечивает возможность трехмерной реконструкции изображения исследуемого органа, причем разрешающая способность МРТ намного выше, чем у КТ. Примеры нормальной МРТ приведены на рис. 8.3. МРТ предпочтительнее при исследовании таких структур, как задняя черепная ямка и спинной мозг, не всегда доступных для адекватной визуализации при помощи КТ. Важным преимуществом МРТ является возможность изучения белого мозгового вещества (гл. 16). Как и при КТ, повышение диагностической ценности обеспечивается внутривенным введением контрастного вещества — соединения редкоземельного элемента **гадолиния**.

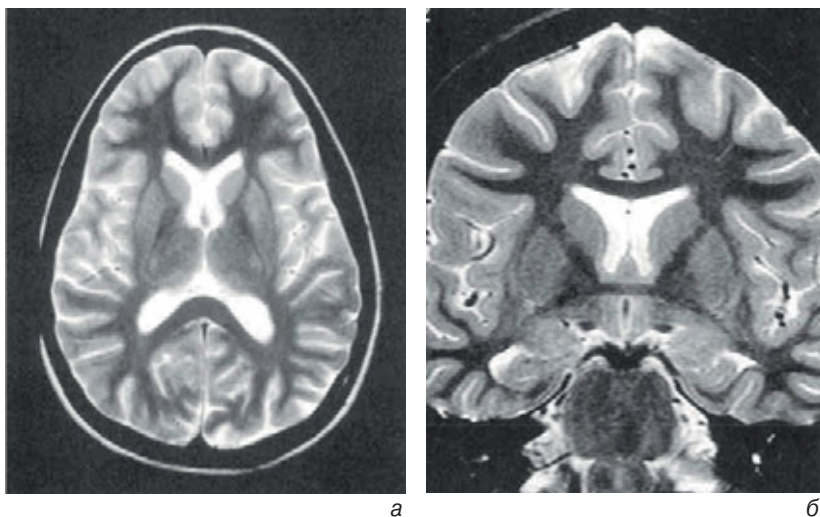


Рис. 8.3. МРТ головного мозга в норме. а — аксиальный срез; б — корональный срез

Инвазивные методы исследования

Миелография

До развития спинальной МРТ визуализация спинного мозга и корешков выполнялась при помощи введения растворимого контрастного вещества в субарахноидальное пространство (см. ниже). Контрастное вещество поднималось вверх по спинальному каналу при наклоне головного конца стола, на котором располагался пациент. При этом проводилась рентгенография (рис. 8.4). В настоящее время миелография используется редко, в частности у пациентов, которым противопоказана МРТ, например, если пациент использует кардиостимулятор.

Ангиография

Визуализация сосудистого русла каротидных и вертебро-базилярной систем осуществляется при введении контрастного вещества в соответствующую артерию. Катетер вводится через прокол бедренной артерии и направляется по сосудистому руслу к артериям шеи. Далее делается серия рентгенограмм, показывающих, в первую очередь, ветви каротидных или позвоночных артерий (клинически наиболее важная фаза; рис. 8.5), а также капилляров и венозных сосу-

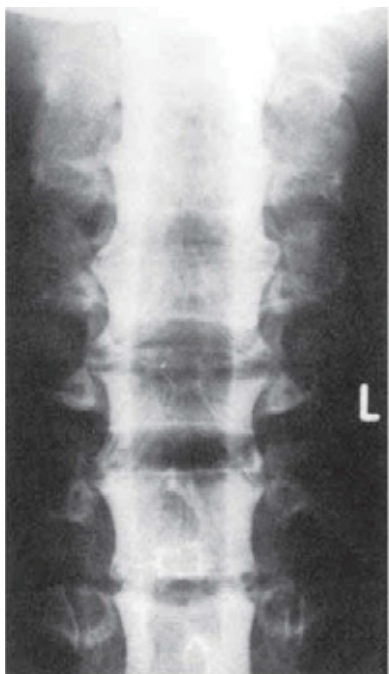


Рис. 8.4. Миелограмма шейного отдела позвоночника в норме (переднезадняя проекция). Контрастное вещество в подбололочном пространстве распространяется равномерно, соответственно контурам спинного мозга

дов. Аналогичная методика может быть использована для исследования спинального кровотока, хотя данная процедура технически затруднительна и требует намного больше катетеризированных сосудов. Спинальная ангиография обычно проводится под общей анестезией, чего не требуется при исследовании сосудов мозга.

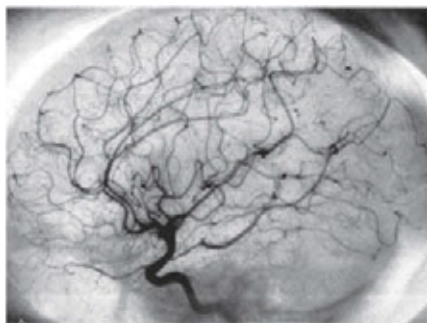


Рис. 8.5. Артериограмма системы внутренней сонной артерии в норме

Для уменьшения некоторого риска осложнений от ангиографии (церебральная или спинальная ишемия вследствие эмболии, гипотензии или вазоспазма) разработано несколько методов.

- **Цифровая субтракционная ангиография (ЦСА).** Контрастное вещество вводится внутривенно. Из изображения, полученного после введения контраста, встроенный в прибор компьютер выполняет «вычитание» изображения, полученного до его введения; таким образом получают результат — изображение сосудов. Внутривенное введение контраста обеспечивает возможность изучения внутричерепных артерий (рис. 8.6, *а*), однако этот метод не всегда может заменить прямую контрастную ангиографию (гл. 11).
- **МР-ангиография** позволяет визуализировать кровеносные сосуды (метод основан на МРТ технологии) (рис. 8.6, *б*). Получаемый сигнал, как правило, слабый из-за кровотока в просвете сосуда.

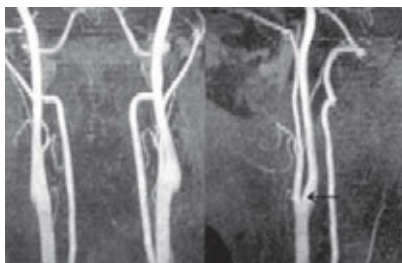
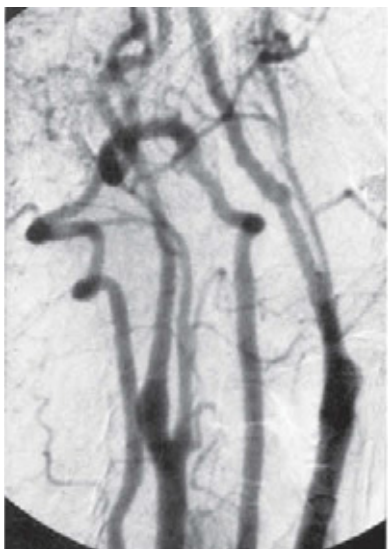


Рис. 8.6. *а* — внутривенная ЦСА; *б* — МР-ангиография артерий шеи. На МР-ангиограмме изображены сосуды в переднезадней (*слева*) и боковой (*справа*) проекциях. Внутренняя сонная артерия указана стрелкой в боковой проекции

• **КТ-ангиография** — сканирующая КТ высокого разрешения; после внутривенного введения контрастного вещества происходит компьютерное вычитание изображений, что позволяет исследовать анатомию сосудистого дерева.

Для большинства внутричерепных поражений (таких, как аневризмы и артериовенозные мальформации; гл. 11) прямая контрастная ангиография остается «золотым стандартом», так как методы МР- и КТ-ангиографии пока еще не достигли достаточной разрешающей способности.

Оперативная нейрорадиология

Введение иглы и биопсия пораженной ткани, особенно в спинальной области, может проводиться под контролем КТ или МРТ.

Интервенционные методики могут использоваться в терапевтических целях при лечении мальформаций, при которых хирургическое вмешательство невозможно или сопряжено с высоким оперативным риском. Возможно применение суперселективной ангиографии с эмболизацией мальформаций.

Функциональное построение изображения

Большинство методов, описанных в этой главе, связаны с изучением структуры ЦНС. В последнее время были разработаны методы функциональной визуализации головного мозга, хотя пока в основном в исследовательских целях. В частности, **позитронная эмиссионная томография (ПЭТ)** дает информацию об объеме кровотока в головном мозге, скорости метаболизма кислорода, глюкозы, о содержании нейротрансмиттеров, в частности о дофаминергических проводящих путях. Метод основан на регистрации фотонов, высвобождающихся при столкновении в тканях мозга позитронов, испускаемых введенными в кровь радиоактивными метками (которые подбираются в зависимости от того, какая биологическая ткань, т. е. орган, исследуется), и электронов. Компьютерная реконструкция этих событий с использованием специальной камеры представляет собой трехмерное изображение мозга и соответствующих функций. Измерения могут проводиться в покое или при функциональной нагрузке, например при сенсорном раздражении или двигательной активности.

Использование ПЭТ как средства диагностики по разным причинам ограничено только специальными центрами. В частности, радионуклиды, испускающие позитроны, имеют короткий период полураспада, поэтому исследования методом ПЭТ могут проводиться там, где есть циклотрон. Этого не требует метод **однофотонной эмиссионной компьютерной томографии** (ОФЭКТ), где используют радионуклиды-гамма-излучатели. Однако разрешение метода ОФЭКТ ниже, чем ПЭТ. В последнее время для изучения функций мозга используются функциональная МРТ и *in vivo* МР-спектроскопия (МРС).

Клиническая нейрофизиология

Электроэнцефалография (ЭЭГ)

Спонтанная электрическая активность мозга регистрируется при помощи электродов, закрепленных на скальпе (рис. 10.1). Стандартная 8- или 16-канальная система записи позволяет регистрировать изменения потенциала во времени, обычно между двумя соседними электродами. Расположение электродов на скальпе (монтаж) для регистрации сигналов покрывает большую часть коры головного мозга.

Нормальные ритмы ЭЭГ приведены в табл. 8.1. При патологии возможны следующие изменения:

- общее замедление ритмов — наблюдается при метаболической энцефалопатии (гл. 19) и энцефалитах (гл. 14)
- фокальное замедление активности — указывает на одностороннее локальное структурное поражение
- пароксизмальные разряды высокой амплитуды («пики» или острые волны) (фокальные или генерализованные) — диагностический признак эпилепсии (гл. 10).

Таблица 8.1. Нормальные ритмы ЭЭГ

| Ритм | Частота (Гц) | Характеристика |
|--------|--------------|-----------------------------------------------------------------------------------------------|
| Альфа | 8–13 | Симметричный, присутствует в задних отделах при закрытых глазах, исчезает при открывании глаз |
| Бета | >13 | Симметричный, более выражен в передних отделах, не чувствителен к открыванию глаз |
| Тета | 4–8 | Наблюдается у детей и подростков, преобладает в лобных и височных отделах |
| Дельта | <4 | |

У многих пациентов, страдающих эпилепсией, ЭЭГ в промежутках между припадками нормальная.

Диагностическая ценность ЭЭГ может быть увеличена при функциональных нагрузках, например при гипервентиляции или фотостимуляции яркими вспышками. Длительная регистрация (мониторирование) может оказаться полезной при пробе с депривацией ночного сна или при сне, вызванном барбитуратами. Существует возможность регистрации ЭЭГ в амбулаторных условиях с одновременной видеозаписью для изучения соответствия клинических проявлений и электрической активности (**видеотелеметрия**).

Вызванные потенциалы

Сенсорная стимуляция вызывает генерацию электрического сигнала в соответствующей части коры головного мозга. Обычно этот ответ теряется в шумах спонтанной электрической активности, однако существуют методики удаления шумов, в результате чего потенциал привязывается к событию.

Зрительные вызванные потенциалы (ЗВП) регистрируются при раздражении сетчатки вспышками стробоскопа или меняющимися изображениями клетчатого шаблона. Сигнал записывается при помощи электродов, установленных на затылочной области. Потенциал уменьшается при различных типах поражения зрительного анализатора, его латентность возрастает при заболеваниях зрительного нерва (гл. 16).

Слуховые вызванные потенциалы (СВП) ствола головного мозга и соматосенсорные вызванные потенциалы (ССВП) вызываются слуховым стимулом (щелчком) или электрической стимуляцией периферического нерва (например, срединного) соответственно. Регистрация производится с электродов, расположенных на поверхности сосцевидного отростка в первом случае и шейного и теменного отделов — во втором. Соматосенсорные вызванные потенциалы позволяют оценить значения **времени центральной проводимости** путем сравнения времени ответа от электродов, расположенных на шейном отделе позвоночника и на теменной области. Аналогичным образом оценивается **время центрального моторного проведения**. Для этого сравниваются длительности задержки мышечных ответов, вызываемых раздражением двигательной коры головного мозга (обычно внешним магнитом) и электрическим раздражением спинно-

го мозга в области шеи. Клиническая ценность данного обследования в последнее время снижается в связи с развитием методов нейровизуализации.

Электромиография (ЭМГ) и изучение нервной проводимости

Заболевания периферической нервной системы, нервно-мышечных синапсов и самих мышц могут быть обнаружены при электродиагностическом обследовании.

ЭМГ регистрируется при введении игольчатого электрода в мышцу путем прямой записи электрической активности как в покое, так и при сокращении. Принципиальной задачей таких исследований является выявление первичного мышечного характера заболевания (**миопатия**) или вторичного (**нейрогенного**), обусловленного нарушением иннервации.

Исследование нервной проводимости включает в себя электрическую стимуляцию нерва и измерение **скорости проведения** (по моторным и сенсорным нервам) и **амплитуды** потенциала действия нерва (рис. 8.7). Повреждение периферических нервов (**аксональная нейропатия**; гл. 17) характеризуется поражением непосредственно самих аксонов; в этом случае диагностический признак на ЭМГ — уменьшение амплитуды потенциала действия. При первичном поражении миелиновой оболочки (**демиелинизирующая нейропатия**) главным признаком является снижение скорости проведения. Иногда наблюдается смешанная картина поражения.

Существуют другие методики диагностики нервно-мышечных расстройств. Так, **повторяющееся ритмичное раздражение** двигательного нерва сопровождается сокращением соответствующей мышцы с одинаковой амплитудой (до тех пор пока частота раздражителя не достигнет определенного предела). При миастении (гл. 17) ответные сигналы мышцы быстро затухают, что проявляется уменьшением (**декрементом**) амплитуды. Интересно, что другие расстройства нервно-мышечных сочленений (особенно миастенический синдром Ламберта–Итона; гл. 17 и 19) могут быть ассоциированы с увеличением (**инкрементом**) амплитуды при ритмичном раздражении. Дефекты нервно-мышечных синапсов могут быть исследованы при помощи сложных методик ЭМГ с использованием тонких игольчатых электродов с меньшей площадью записи (**одноволоконная ЭМГ**).

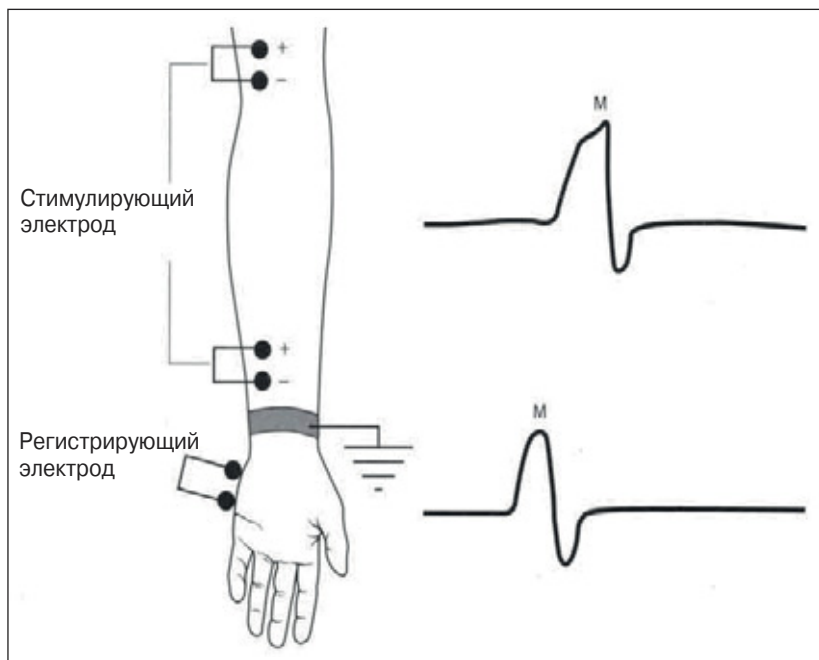


Рис. 8.7. Исследование нервной проводимости. Стимуляция локтевого нерва проводится у кисти и у локтя. Разница латентностей мышечного потенциала во время активности (М) записывается с отводящей мышцы мизинца. Расстояние между двумя точками стимуляции позволяет рассчитать скорость проведения по двигательному волокну на участке от локтя до плеча. Различные методики позволяют измерять электрические характеристики других отделов периферического нерва, проксимальных и дистальных, сенсорных и моторных

Жидкости и ткани

Спинномозговая жидкость (СМЖ)

Нормальные значения давления и состава СМЖ приведены в табл. 8.2. В дополнение к этим основным параметрам будет проанализирован пример СМЖ, полученной при **люмбальной пункции** (рис. 8.8):

- Бактериология:
 - окраска по Граму и культивирование микроорганизмов
 - окраска по Циль-Нильсену и выявление туберкулезной палочки
 - серологические тесты на сифилис.
- Тесты на вирусы и грибы

Таблица 8.2. Нормальные показатели СМЖ

| | |
|-----------|--------------------------------------------------------------|
| Давление | 80–180 мм |
| Лейкоциты | < 5 в 1 мкл |
| Белок | 0,1–0,4 г/л |
| Глюкоза | ≥ 50% содержания в сыворотке крови (обычно 2,8–4,7 ммоль) |

- Цитология:
 - поиск злокачественных клеток.
- Электрофорез:
 - выявление **олигоклональных белков**.

Показания и противопоказания к проведению люмбальной пункции приведены в табл. 8.3.

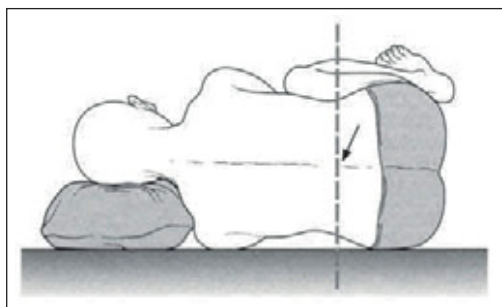


Рис. 8.8. Техника выполнения люмбальной пункции. Пациент лежит на левом боку с максимально согнутыми в коленных и тазобедренных суставах ногами, спина согнута и расположена строго перпендикулярно поверхности кровати. Вертикальная линия, проходящая через подвздошный гребень, указывает на промежуток Л3/4 (наиболее часто используется для прокола). После дезинфекции и обезболивания кожи и подкожных тканей анестетиком вводится игла для люмбальной пункции, направление введения слегка в сторону головы пациента. Субарахноидальное пространство определяется по ощущению некоторой легкости, с которой продвигается игла после прохождения оболочек. Далее вынимается мандрен, при помощи манометра замеряется давление СМЖ и забираются образцы СМЖ (обычно в три емкости и в пробирку с фторидом натрия (серая крышка) для определения содержания глюкозы)

Таблица 8.3. Показания и противопоказания к проведению люмбальной пункции**Показания***Диагностика*

Менингит

Субарахноидальное кровоизлияние

Рассеянный склероз

Злокачественное новообразование

Воспалительные заболевания (сифилис, саркоидоз, синдром Гийена–Барре, гл. 20)

Доброкачественная внутричерепная гипертензия

Миелография — введение контрастного вещества

Терапия

Подоболочечное введение химиотерапевтических препаратов при лечении злокачественных опухолей

Выведение СМЖ при доброкачественной внутричерепной гипертензии и после нейрохирургических операций

Спинальная анестезия

Противопоказания

Внутричерепная дислокация с риском вклинения (гл. 13)

Локальный инфекционный процесс

Повышенная кровоточивость (тромбоцитопения, коагулопатия, лечение антикоагулянтами)

Значительная деформация спины

Исследование крови

Гематологические, биохимические и иммунологические исследования крови могут быть полезны при разрешении клинических вопросов, однако не у всех пациентов. У большинства пациентов требуется проведение определенных анализов: скорость оседания эритроцитов (СОЭ), содержание гормонов щитовидной железы и уровень глюкозы в крови — отклонения в этих показателях встречаются часто и имеют большое диагностическое значение. Определенные категории неврологических заболеваний, такие как периферическая нейропатия (гл. 17) и деменция (гл. 18), требуют развернутого исследования крови, чтобы исключить курабельные соматические заболевания, являющиеся их причиной. Специальные анализы крови могут быть полезны при диагностике опреде-

ленных заболеваний; так, появление антител может свидетельствовать о наличии аутоиммунного заболевания, а результаты ДНК-диагностики — о генетических расстройствах (гл. 18).

Биопсия в неврологии

Биопсия головного мозга используется при диагностике злокачественных опухолей (гл. 13), может применяться и для уточнения характера диффузных и потенциально излечимых заболеваний. Например, воспалительное поражение церебральных сосудов (васкулит) может потребовать проведения инвазивного диагностического мероприятия (биопсии головного мозга), хотя для его проведения требуются веские основания.

При невозможности определить характер поражения периферических нервов клиническими исследованиями или при помощи стандартного диагностического арсенала (анализы крови, изучение нервной проводимости и т. д.) возможно проведение **биопсии нерва** (гл. 17). Аналогично, **мышечная биопсия** — стандартное средство диагностики миопатии. Однако обе эти процедуры могут дать ложноотрицательные результаты, так как в маленьких по объему биоптатах могут отсутствовать признаки поражения.

Ключевые положения

- После введения в практику неинвазивных методов визуализации (КТ, МР-сканирования) в клинической неврологии произошел диагностический прорыв
- ЭЭГ может выявлять отклонения от нормы при часто встречающихся церебральных расстройствах (метаболическая энцефалопатия, энцефалит), а также служит для подтверждения диагноза эпилепсии
- Электромиография (ЭМГ) используется для определения миопатической и нейрогенной причин мышечных расстройств
- Диагностика воспалительного поражения нервной системы требует анализа СМЖ
- Установление диагноза может потребовать биопсии мозга, периферических нервов и мышц.

Часть 2

Неврологические расстройства

Головная и лицевая боль

Головная боль может быть различной.

- Головная боль с установленной патофизиологической причиной («вторичная» головная боль)
- Головная боль с неизвестным патогенезом (головная боль как «первичный» синдром).

Головная боль с установленной патофизиологической причиной может угрожать жизни пациента, предшествовать расстройствам зрения или иных неврологических функций. Проявления первичной головной боли носят доброкачественный характер (в случае мигрени или головной боли напряжения это общепринятое мнение), но тем не менее они являются важной причиной потери трудоспособности.

Головная боль с установленным патофизиологическим механизмом

Повышенное внутричерепное давление

Головная боль, обусловленная повышенным внутричерепным давлением, вызванным, например, опухолью мозга, характеризуется появлением при пробуждении или во время ночного сна, прерывая его. Особенно характерна резкая боль в области затылка. Головная боль усиливается при чихании, наклоне, вставании или укладывании, т. е. при действиях, которые могут вызвать повышение внутричерепного давления. Боль может сопровождаться тошнотой и рвотой. **Рвота**, не связанная с приемом пищи, с предшествующей тошнотой или без нее, может быть симптомом новообразования в задней черепной ямке, вблизи четвертого желудочка как следствие раздражения рвотного центра.

Пациентам с утренней головной болью затылочной локализации даже в отсутствие неврологической симптоматики рекомендовано провести КТ- или МРТ-обследование с тем, чтобы исключить внутричерепные образования, однако лишь у малой части обследованных обнаруживается опухоль. Пациенты с опухолью, напротив, редко страдают только от одной головной боли. Головная боль может быть относительно слабой, но при этом преобладать другие неврологические симптомы. Более подробно признаки и симптомы повышен-

ного внутричерепного давления, обусловленные опухолью мозга и другими причинами, рассмотрены в гл. 13.

Головная боль также может быть вызвана пониженным внутричерепным давлением. Отличительным признаком в этой ситуации служит зависимость боли от положения тела — боль быстро ослабевает при принятии горизонтального положения. Хотя данный тип головной боли, как правило, следует за проведенной люмбальной пункцией (гл. 8), все чаще распознаются **спонтанные боли, связанные с низким давлением**.

Идиопатическая (доброкачественная) внутричерепная гипертензия

Чаще встречается у молодых полных женщин. Симптомы соответствуют повышенному внутричерепному давлению, в то же время новообразования при проведении КТ или МРТ не выявляются. Патофизиология данного синдрома изучена не полностью, однако повышение давления может быть связано с нарушенной абсорбцией СМЖ.

У пациентов наблюдаются утренние головные боли, рвота, иногда зрительные расстройства — чаще всего диплопия, **сужение полей зрения** (возникает остро, попеременно как двусторонняя потеря зрения при смене положения), часто также встречается звон в ушах. При обследовании обнаруживается двусторонний отек диска зрительного нерва. Возможен односторонний или двусторонний паралич VI нерва как «ложный признак локализации» повышенного внутричерепного давления (гл. 4) в отсутствие других очаговых неврологических симптомов. КТ мозга исключает новообразование и позволяет установить уменьшение или нормальный размер желудочков (в отличие от гидроцефалии; гл. 13). Анализ СМЖ при люмбальной пункции (процедура безопасна после исключения новообразования) подтверждает повышенное (часто очень высокое, более 400 мм водного столба) давление при нормальном составе СМЖ.

Выздоровление, как правило, наступает самопроизвольно. Состояние улучшается при снижении веса или после одной и более люмбальных пункций. Однако у некоторых пациентов повышение давления носит постоянный характер, что создает угрозу зрению вследствие вторичной атрофии зрительного нерва. В таких случаях показано лечение ацетазоламидом (ингибитор карбоангидразы),

другими диуретиками (хлорталидон), кортикостероидами. В некоторых случаях может потребоваться хирургическое вмешательство, чтобы обеспечить отток СМЖ посредством люмбоперитонеального шунтирования или защита зрительного нерва путем фенестрации (разреза) оболочки нерва.

Угроза зрению делает термин «доброкачественная» гипертензия не вполне соответствующим действительности, поэтому некоторые авторы дают этому состоянию определение **псевдоопухоли головного мозга**; однако данный термин также не вполне верен, ввиду того что доброкачественная внутричерепная гипертензия является идиопатической, тогда как клинически сходные синдромы могут наблюдаться также при следующих состояниях:

- Тромбоз внутричерепных венозных синусов (гл. 11)
- Гипервитаминоз А
- Нарушения метаболизма кальция
- Системная красная волчанка
- Применение тетрациклина и кортикостероидов (парадоксально, что кортикостероиды используются и для лечения этого состояния).

Раздражение мозговых оболочек

Менингизм или раздражение мозговых оболочек, например при воспалительном процессе (острый менингит; гл. 14) или кровоизлиянии (субарахноидальное кровоизлияние; гл. 11), характеризуется резкой диффузной или затылочной головной болью с рвотой, усиливающейся при ярком свете (**фотофобия**) и **ригидностью шейных мышц**.

При субарахноидальном кровоизлиянии боль обычно нарастает очень быстро (в течение нескольких секунд) и настолько резкая, что пациент может потерять сознание. При менингите боль также интенсивная, однако усиливается на протяжении нескольких минут или часов.

Ригидность шейных мышц характеризуется невозможностью пассивного сгибания шеи. О раздражении оболочек также свидетельствует **симптом Кернига** (боль и сопротивление пассивному разгибанию в коленном суставе при бедре, фиксированном под прямым углом к туловищу). У некоторых пациентов, особенно у детей, ригидность шейных мышц может быть связана с новообразованием в задней черепной ямке, однако обычно симптом Кернинга у таких пациентов отсутствует.

Гигантоклеточный артериит (черепной артериит, височный артериит)

Это тяжелое состояние наблюдается преимущественно у пациентов в возрасте старше 50 лет. Гранулематозные воспалительные изменения (с характерными гигантскими клетками) выявляются в ветвях височных артерий, в частности в поверхностных височных сосудах, однако также могут поражаться внутричерепные сосуды и артерии, кровоснабжающие зрительный нерв. Просвет кровеносных сосудов сужается, и они могут быть окклюзированы тромбом. Этиология до сих пор не вполне ясна, в качестве возможных причин рассматриваются вирусные инфекции и аутоиммунные расстройства.

Пациенты обычно предъявляют жалобы на интенсивную головную боль, преимущественно височной локализации. Повышенная чувствительность кожи скальпа может проявиться при расчесывании волос. Боль при жевании может быть следствием недостаточного кровоснабжения жевательных мышц («**перемежающая жевательная хромота**»). Височные артерии обычно уплотнены, пульсация может отсутствовать, иногда возможно появление изъязвлений на коже (как следствие ишемии).

Преходящая потеря зрения на один глаз (**amaurosis fugax**) — грозный симптом, указывающий на возможность полной утраты зрения на один глаз. При поражении III–VI нервов возможна диплопия.

Выявляются также общие симптомы, такие как небольшое повышение температуры тела, усиленное ночное потоотделение, плечевые и/или тазовые опоясывающие боли, дисфория, анорексия, потеря веса. Проявления генерализованного артериита сопровождаются расстройствами функций печени, периферической нейропатией и вовлечением внутричерепных сосудов с инсультом, особенно часто в вертебро-базилярной системе.

Из-за угрозы развития слепоты и других неврологических осложнений важна ранняя диагностика и лечение. Основные обследования:

- СОЭ, обычно резко повышена (больше 100 мм/ч)
- Другие анализы крови могут указывать на нормохромную анемию и повышенные значения печеночных проб (особенно — щелочной фосфатазы)
- Биопсия височной артерии.

Проведение биопсии исключительно важно для установления диагноза, однако отрицательный результат не исключает гигантоклеточного артериита (причиной может быть тот факт, что артерия не была полностью вовлечена в патологический процесс и био-

псия могла быть получена из **неповрежденного фрагмента**). В таких случаях лечение может быть начато на основании только клинических проявлений.

При подозрении на гигантоклеточный артериит необходимо начинать экстренное лечение — внутривенное введение гидрокортизона (следует иметь в виду, что при исследовании биоптата гистологические изменения могут быть выявлены через неделю и более после начала применения стероидов). Болезнь хорошо поддается лечению кортикостероидами, хотя при этом требуется применение достаточно высоких доз (40–60 мг преднизолона в день). Быстрая реакция на стероиды подтверждает диагноз, значительное улучшение наступает в течение 24–48 ч. Затем доза постепенно уменьшается в соответствии с динамикой симптомов и СОЭ, однако обычно требуется поддерживающая терапия в течение полутора-двух лет.

Сходным состоянием является **ревматическая полимиалгия**, характеризующаяся опоясывающей болью и утренней скованностью с некоторыми общими расстройствами, однако без краниальных проявлений гигантоклеточного артериита. Заболевание чувствительно к назначению малых доз кортикостероидов (7,5–15 мг преднизолона в день).

Другие причины головной боли

Головная боль часто сопутствует инсульту, особенно кровоизлиянию, внутричерепному венозному тромбозу или диссекции артерии (гл. 11). Головную боль могут вызывать метаболические расстройства, такие как гипоксия, гиперкапния и гипогликемия, большие дозы вазодилататоров и других веществ (алкоголь, глютамат натрия, нитриты и нитраты). Причины головной и лицевой боли внечерепной локализации приведены в конце этой главы.

Первичные синдромы головной боли

Мигрень

Определение, эпидемиология и причины

Мигрень — это периодическое расстройство, характеризующееся односторонней (иногда двусторонней) головной болью, которая может быть ассоциирована с рвотой и нарушениями зрения.

До 10% населения в течение жизни переносят хотя бы один приступ мигрени. Мигрень может развиваться в любом возрасте, однако чаще всего встречается в возрасте 10–20 лет, женщины подвержены в большей степени. Мигрень развивается у людей, страдающих укачиванием, имеется также связь с артериальной гипертензией и перенесенной травмой головы.

Патофизиология мигрени остается неясной, но начальные неврологические симптомы — **аура** (зрительные, чувствительные и другие проявления) — традиционно приписываются фазе интрацеребральной вазоконстрикции (что почти всегда есть упрощение; более вероятно, что аура соответствует распространению волны деполяризации по коре головного мозга). Причиной головной боли может быть последующая вазодилатация, в частности сосудов кожи головы и твердой мозговой оболочки. Имеются доказательства вовлечения в патологический процесс серотонинергических (5-НТ) проводящих путей наряду с вазоактивными нейропептидами. Генетические исследования семей с гемиплегической мигренью (см. ниже) показали связь заболевания с нарушениями работы кальциевых каналов. Приступ мигрени могут вызывать следующие факторы:

- Стресс и период после него, например в выходные или праздничные дни
- Физические упражнения
- Диета (употребление алкоголя, сыра, шоколада, красного вина)
- Гормоны; приступ мигрени может наступить после первой менструации и симптомы могут усиливаться во время климакса. Приступы могут быть связаны с менструацией.

Клинические проявления

Некоторые симптомы, описанные ниже, могут наблюдаться у больных мигренью.

Мигрень с аурой (классическая мигрень)

Пациент может испытывать неясные изменения самочувствия, предшествующие приступу, включая сонливость, перепады настроения, голод или анорексию. Классический приступ начинается с **ауры**. Зрительные симптомы включают в себя расширяющуюся скотому, которая может мерцать (**тейхопсия**). Могут появляться зазубренные, угловатые силуэты (**фортификационная линия**). Возможно также гомонимное выпадение полей зрения или полная слепота.

Сенсорные нарушения менее распространены, однако гемигипестезия и парестезии могут вовлекать лицо, ногу или руку. Дисфазия и слабость в конечностях встречаются редко.

Аура обычно проходит через 15–20 мин (в некоторых случаях может длиться до 1 ч), после чего нарастает головная боль; у некоторых пациентов боль и очаговые неврологические симптомы возникают одновременно. Обычно головная боль при мигрени односторонняя, локализована периорбитально на стороне, противоположной гемианопсии. Боль пульсирует и может усиливаться при кашле, напряжении, вставании (**феномен толчка**). Такое состояние продолжается несколько часов (обычно от 4 до 72 ч). Пациенты предпочитают пребывать в темной комнате, сон дает некоторое облегчение. Сопутствующие симптомы — фотофобия, тошнота, рвота, бледность, полиурия.

Мигрень без ауры (обычная мигрень)

В данном случае аура отсутствует, однако пациенты могут чувствовать слабые симптомы, предшествующие приступу. Головная боль может возникать при пробуждении, в остальном проявления сходны с таковыми при классической мигрени.

Базилярная мигрень (вариант Бикерстаффа)

Синдром, свойственный молодым девушкам; характеризуется проявлениями, похожими на вертебро-базилярную недостаточность, включая ауру (вертиго, диплопия, дизартрия, атаксия и синкопы).

Гемиплегическая и офтальмоплегическая мигрень

Довольно редкие синдромы, при которых мигрень сопровождается гемиплегией или офтальмоплегией — очаговыми неврологическими симптомами, сохраняющимися в течение дней или недель. Точный диагноз может быть поставлен только после того, как будут исключены структурные причины, такие как аневризма.

Диагностика

В большинстве случаев мигрень диагностируется исключительно на основании данных анамнеза, значительную роль играет частота приступов. Эпизоды головной боли у пациентов обычно длятся не более трех дней, после чего наступают безболевыми периодами протяженностью от суток до месяцев. Продолжительные боли, для-

щиеся на протяжении недели, редко свидетельствуют в пользу мигрени, хотя иногда возможно развитие **мигренозного статуса**. Очаговый неврологический дефицит при обследовании отсутствует (за исключением приступов гемиплегической или офтальмоплегической мигрени, а также церебрального инфаркта с мигренью), что помогает отличить мигрень от более серьезных причин головной боли, например повышенного внутричерепного давления. Редкие случаи обнаружения **сосудистого шума над черепом** (при аускультации черепа фонендоскопом) должны заставить предположить сосудистое новообразование в головном мозге.

В целом, дифференциальный диагноз преходящих очаговых неврологических симптомов проводится между следующими состояниями:

- Мигрень
- Транзиторная церебральная ишемия
- Эпилепсия.

Мигрень обычно отличается от других пароксизмальных состояний скоростью распространения симптомов, которая значительно ниже, чем при эпилепсии или транзиторной ишемической атаке (минуты, чаще секунды), а также по наличию ассоциированных симптомов.

Повторяющаяся неврологическая симптоматика, всегда имеющая односторонний характер, может быть поводом для проведения нейровизуализационного исследования с целью исключения более тяжелого поражения. Однако строго односторонние симптомы, включая головную боль, более свойственны мигрени, с учетом предшествующего анамнеза, чем другим причинам.

Лечение

Острый приступ

Облегчение приносят пребывание в постели в затемненном помещении и сон. Рекомендуется применять обычные растворимые анальгетики, такие как парацетамол или аспирин, в сочетании с противорвотными средствами. В случае отсутствия эффекта может быть применен **эрготамин** — мощный вазоконстриктор (используется редко) или **суматриптан** — селективный агонист 5-НТ₁-рецепторов, применяемый подкожно, назально или перорально. Оба препарата имеют свои недостатки. Алкалоиды спорыньи могут вызывать острые отравления (**эрготизм**) с рво-

той, мышечной болью и слабостью, парезами конечностей, болью за грудиной, зудом и сердечной аритмией. Хроническое употребление этих веществ в избыточной дозе может провоцировать гангрену, поэтому эрготамин противопоказан при периферических сосудистых заболеваниях. Суматриптан взаимодействует с эрготамином, ингибиторами моноаминоксидазы, селективными ингибиторами обратного захвата серотонина и литием, поэтому препарат противопоказан в сочетании с этими средствами, а также для применения пациентами, страдающими ишемической болезнью сердца. Альтернативой применению суматриптана является назначение новых триптанов.

Профилактика

Следует избегать пищи, провоцирующей приступ мигрени. Требуется осторожности применение препаратов, содержащих эстрогены (оральные контрацептивы) и проведение заместительной гормональной терапии, так как это может вызвать усиление проявлений мигрени. Пациентам с частыми приступами может быть показана профилактическая терапия. В первую очередь это **пропранолол** и другие **бета-блокаторы**, а также **пизотифен** — антагонист 5-HT₂-рецепторов. Лечение бета-блокаторами или пизотифеном в течение 3–6 мес может снизить частоту приступов без риска их учащения при отмене. Бета-блокаторы противопоказаны при сердечной брадикардии, бронхообструктивных заболеваниях, тяжелом поражении периферических артерий. Основные побочные эффекты пизотифена — сонливость и увеличение веса; антихолинергические свойства ограничивают его применение у пациентов с глаукомой и расстройствами мочеиспускания.

Профилактическими средствами также являются **вальпроат натрия**, **верапамил** и **метисергид**. Назначение последнего (антагонист 5-HT-рецепторов) ограничено пациентами с частыми приступами мигрени, не поддающимися купированию другими средствами. Лечение метисергидом должно проводиться под наблюдением врача, желательно в условиях стационара, во избежание риска тяжелых побочных эффектов, в частности развития **ретроперитонеального фиброза**. Трициклические антидепрессанты (амитриптилин и др.) могут быть полезны при профилактике мигрени, в частности у пациентов с сопутствующей головной болью напряжения (см. ниже).

Пучковая головная боль (мигренозная невралгия)

Несмотря на то что этот синдром характеризуется односторонней головной болью, он отличается от мигрени, хотя эти два состояния могут сосуществовать. Гистаминергические и другие гуморальные механизмы считаются причиной вегетативных расстройств, сопутствующих этой головной боли.

Болеют в основном мужчины, возраст дебюта заболевания — 20–60 лет. Сильные приступы боли вокруг одного глаза (всегда с одной и той же стороны) обычно длятся в течение 20–120 мин и могут повторяться по несколько раз в сутки, пробуждая пациентов по ночам. Приступы могут провоцироваться приемом алкоголя. Такая ситуация сохраняется на протяжении суток, недель или даже месяцев («пучок» приступов), впоследствии приступы могут отсутствовать неделями, месяцами или даже годами. В отличие от пациентов с мигренью, больные с пучковой головной болью обычно беспокойны во время приступа и чаще краснеют, чем бледнеют. Более выражены вегетативные расстройства, сопутствующие боли, — покраснение склер, слезотечение, заложенность носовых ходов и отделяемое из них. **Синдром Горнера** может развиваться во время приступа и сохраняться длительное время после него.

Лечение, предотвращающее появление «пучков» боли, включает использование эрготамина (наиболее эффективно в форме ректальных свечей перед сном в комбинации с кофеином), суматриптана или кортикостероидов (к примеру, двухнедельный курс приема преднизолона или дексаметазона с последующей постепенной отменой). Длительное лечение, предотвращающее повторение «пучка», включает применение метисергида, верапамила или пизотифена. Литий может быть эффективен при хроническом характере боли и при купировании сопутствующих аффективных расстройств; его применение требует мониторинга уровня препарата в крови.

Описаны состояния, при которых односторонняя головная и/или лицевая боль ассоциированы с вегетативными расстройствами. Некоторые из этих редких «тригеминально-вегетативных» синдромов хорошо поддаются лечению индометацином.

Головная боль напряжения

Причина этого распространенного состояния не до конца понятна, хотя, предположительно, чрезмерное сокращение мышц головы и шеи является ведущей причиной. Сокращение мышц может быть

вызвано психогенными факторами, например страхом или депрессией, или местным заболеванием шеи или головы (спондилез шейного отдела позвоночника или неправильный прикус). Гипотетическая природа этих объяснений привела к тому, что многие неврологи стали использовать термин **хроническая ежедневная головная боль**, так как он не несет в себе описания причины.

Пациенты обычно испытывают головную боль в течение всего дня на протяжении месяцев или даже лет. Боль может усиливаться вечером и отличается резистентностью к действию анальгетиков и нестероидных противовоспалительных препаратов. В ряде случаев данные препараты могут даже ухудшить ситуацию, головная боль может только усилиться при их применении (**головная боль вследствие неправильного использования лекарств**). Описания боли сильно варьируют, начиная от умеренной боли в разных областях головы до ощущения сдавливания со всех сторон и чувства тугой повязки на голове. Более вычурные и образные описания могут указывать на психогенную природу боли у некоторых пациентов. Ассоциированных неврологических симптомов нет, за исключением случаев тошноты, а неврологическое обследование не выявляет отклонений от нормы. Мигрень и головная боль напряжения часто сосуществуют.

Лечение зачастую малоэффективно. Положительный результат может оказать психотерапия; некоторым пациентам помогают разъяснения, что боль не имеет под собой никаких серьезных причин, однако это, скорее всего, не поможет больным, чье поведение сформировалось под влиянием головной боли в течение месяцев и лет. В частности, при подозрении на психогенную природу может быть эффективен 3–6-месячный курс применения трициклических антидепрессантов (амитриптилин, дотиепин). Это также помогает произвести отмену анальгетиков. Другим пациентам облегчить состояние могут помочь занятия расслабляющими упражнениями или психотерапией (снятие стресса).

Лицевая боль

Многие неврологические синдромы, описанные в данной главе, чаще протекают с лицевой болью, нежели с головной (гигантоклеточный артериит, пучковая головная боль, мигрень). Существуют, однако, синдромы, при которых боль локализована исключительно в области лица.

Невралгия тройничного нерва

Обычно наблюдается у пациентов старше 50 лет и вызывается сдавлением тройничного нерва (чувствительной порции), прилегающего к стволу мозга. Изначально было выделено два подвида невралгии — идиопатическая и симптоматическая. Позже в качестве причин выделились опухоль мостомозжечкового угла и в молодом возрасте рассеянный склероз (когда демиелинизация поражает сенсорные волокна тройничного нерва в стволе головного мозга). В настоящее время стало понятно, что в случаях, ранее называемых идиопатическими, причина состоит в компрессии корешка тройничного нерва aberrантным артериальным кольцом.

Заболевание проявляется односторонней лицевой болью, распространяющейся в зоне иннервации одной или двух ветвей тройничного нерва (чаще всего поражаются нижне- и верхнечелюстные ветви). **Боль ланцинирующая острая**, кратковременная, интенсивная, резкая, похожая на разряды тока, хотя случается, что присутствует постоянная фоновая боль. Обычно присутствуют зоны (**триггерные точки**), прикосновение к которым вызывает боль, поэтому пациенты иногда стараются избегать бритья или умывания, чтобы не спровоцировать приступ. Бывает, достаточно разговора или холодного ветра для того, чтобы вызвать боль. Пережевывание пищи также может сопровождаться болезненными ощущениями, больной поэтому может потерять вес. **Глоссофарингеальная невралгия** — похожее (но более редкое) заболевание, проявляется болью, локализованной в горле или глубоко в слуховом проходе. У большинства пациентов с невралгией тройничного нерва неврологический дефицит отсутствует. Страх прикосновения к зонам, вызывающим боль, может привести к мышечным спазмам — **болевым тикам**. Наличие неврологической симптоматики делает клиническую картину сходной с таковой при опухоли мостомозжечкового угла, которую можно обнаружить при МРТ.

Обычные анальгетики неэффективны при невралгии тройничного нерва. У большинства пациентов положительный эффект наступает от приема **карбамазепина**. При его непереносимости или неэффективности назначают другие препараты, такие как баклофен, фенитоин, вальпроат натрия, габапентин, клоназепам или трициклические антидепрессанты, однако они не всегда помогают, и нередко требуется хирургическое вмешательство. Проводившиеся ранее операции рассечения узла тройничного нерва нередко имеют

высокий риск рецидива болей, несмотря на утрату чувствительности на лице — **anaesthesia dolorosa**. Применяются такие процедуры, как введение глицерина в гассеров узел или радиочастотная термокоагуляция. В то же время не исключено, что пациенту может потребоваться обследование задней черепной ямки и устранение компрессии корешка тройничного нерва.

Постгерпетическая невралгия

Пациенты, перенесшие опоясывающий лишай в зоне иннервации одной из ветвей тройничного нерва (обычно первой — **офтальмический герпес**), могут испытывать боль в лице после исчезновения высыпаний. Боль может быть острой и не проходящей в течение 2–3 лет после появления высыпаний, возможен положительный эффект от применения трициклических антидепрессантов, карбамазепина или местных аппликаций капсаицина.

Атипичная лицевая боль

У некоторых пациентов наблюдается лицевая боль с неанатомическим распределением, причина которой не установлена. Лечение малоэффективно, но сопутствующий страх и/или депрессия позволяют предполагать возможный эффект от применения трициклических антидепрессантов.

Другие причины головной и лицевой боли

Неврологические синдромы, описанные в этой главе, следует отличать от локальных болей при заболеваниях глаз, ушей, носа и воспалениях придаточных пазух, глотки или зубов. Локализация боли может быть полезна для установлении диагноза (рис. 9.1).

Причинами головной боли могут быть кашель, напряжение (половой акт). Головные боли при кашле или напряжении обычно умеренной интенсивности и носят доброкачественный характер, однако у некоторых пациентов МРТ позволяет выявить опущение миндалина мозжечка в большое затылочное отверстие (мозжечковая эктопия). Коитальная головная боль обычно слабая, однако иногда резкая, что дает повод заподозрить субарахноидальное кровоизлияние. Головная **боль по типу «укола льдинкой»** характеризуется кратковременными, острыми, прокалывающими болевыми ощущение-

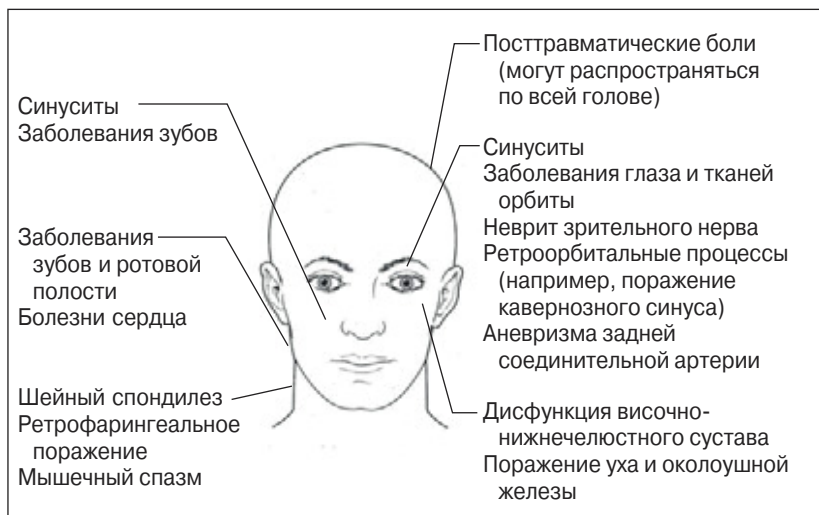


Рис. 9.1. Локальные причины головной и лицевой боли

ниями, которые могут возникать в различных отделах головы. (В соответствии с Международной классификацией головной боли 2-го пересмотра, данное состояние классифицируется как первичная колющая головная боль. — *Прим. ред.*) Как правило, данное состояние носит доброкачественный характер.

Ключевые положения

- Головная боль может быть (редко) признаком некоторых патологических процессов, например повышенного внутричерепного давления, раздражения мозговой оболочки или гигантоклеточного артериита
- Мигрень может сопровождаться или не сопровождаться аурой
- Аура при мигрени может иметь клиническую картину, сходную с переходящим эпизодом церебральной ишемии или эпилепсии
- Приступы мигрени могут купироваться и предупреждаться профилактическими мерами
- Невралгия тройничного нерва характеризуется односторонней стреляющей лицевой болью, провоцируемой раздражением соответствующих триггерных зон и облегчается приемом карбамазепина.

Мигрень

История болезни. 23-летняя женщина на протяжении 5 лет страдает эпизодическими головными болями. Каждый приступ начинался появлением «белых и черных точек» в левом поле зрения. Через 15–30 мин изображение в левой половине поля зрения становилось размытым. Затем зрительные нарушения проходили, и наступала сильная пульсирующая боль всегда в правой теменной области, длящаяся до 24 ч и сопровождаемая фотофобией и рвотой. Вначале у больной было 2–3 приступа в год, однако последние 9 мес приступы повторялись как минимум два раза в месяц. Ухудшение совпало с началом приема оральных контрацептивов. Ранее таких приступов не было. Мать страдала эпизодическими головными болями. При неврологическом и соматическом обследовании никаких отклонений обнаружено не было.

Комментарии. Диагноз мигрени в этом случае не вызывает сомнений, так как боли односторонние и эпизодические, со зрительной аурой, фотофобией и рвотой, а также соответствующими качественными и временными характеристиками и семейным анамнезом. Тот факт, что боль была всегда правосторонней не такой уж и необычный — до 20% пациентов отмечают привязанность боли к одной стороне. Учитывая наличие стереотипной односторонней зрительной ауры, было проведено МРТ головного мозга, направленное на поиск сосудистого новообразования в правой лобно-теменной доле. Учащение приступов мигрени было предсказуемым, так как применение оральных контрацептивов противопоказано больным, страдающим мигренью со стереотипной зрительной аурой.

Гигантоклеточный артериит

История болезни. Мужчина 66 лет страдает двусторонней головной болью, длящейся на протяжении 5 недель. При причесывании заметил повышенную чувствительность кожи скальпа. Отмечал также общее недомогание с повышенной ночной потливостью, анорексией; потерял 3 кг веса. Имелась боль и скованность в мышцах плеч и бедер по утрам и в челюстях — при жевании. Спустя три дня после обследования имел место эпизод временной потери зрения на левый глаз длительностью около 30 мин. Обследование подтвердило повышенную чувствительность скальпа. Временами пульс на височной артерии не прощупывался. Левый диск зрительного нерва при офтальмоскопии выглядел умеренно отечным.

Комментарии. История болезни и результаты обследования говорят в пользу диагноза гигантоклеточного артериита — подострое развитие головной боли с повышенной чувствительностью скальпа, опоясывающая боль и, в особенности, временная потеря зрения на левый глаз без повреждений сетчат-

ки. Преходящая утрата зрения на один глаз при гигантоклеточном артериите может сохраняться дольше, чем при каротидной эмболии (гл. 11). При подозрении на артериит лечение должно быть срочным, чтобы предотвратить полную потерю зрения. Правильное ведение пациента следующее: после определения СОЭ (а также полного исследования клеточного состава крови, содержания С-реактивного белка, глюкозы и печеночных функций) однократно ввести 200 мг гидрокортизона внутривенно, затем 60 мг преднизолона в сутки. Следует также выполнить биопсию височной артерии. Подтверждение при гистологическом исследовании важно для пациента, который должен продолжать принимать стероиды в течение не менее двух лет. Отрицательный результат биопсии не должен являться основанием для отмены лечения, при таких обстоятельствах результат лечения имеет большее диагностическое значение, причем необходимы дополнительные исследования для исключения иных причин болевого синдрома. Иногда при гигантоклеточном артериите СОЭ в норме, но в большинстве случаев этот показатель повышен.

См. также: субарахноидальное кровоизлияние (гл. 11) и головная боль при внутричерепной опухоли (гл. 13).

Эпилепсия

Определение

Определение эпилепсии не изменилось с XIX в., когда его предложил Х. Джексон:

«Эпилепсией называется периодически случающийся внезапный, исключительно быстрый локальный разряд в сером веществе головного мозга».

Клинически эпилепсия представляет собой пароксизмальное расстройство, при котором разряды нейронов коры мозга приводят к кратковременным стереотипным приступам изменения сознания, нарушению моторных или сенсорных функций, поведения или эмоций.

Следует различать отдельный припадок и повторяющиеся припадки — эпилепсию.

Классификация и причины

Эпилептические припадки условно подразделяются на **парциальные** (частичные) и **генерализованные**. Парциальные, в свою очередь, делятся на:

- **Простые парциальные припадки**, протекающие с сохраненным сознанием
- **Сложные парциальные припадки**, при которых сознание нарушено на любой стадии приступа.

Парциальные припадки могут быть **вторично-генерализованными**, когда пациент теряет сознание с клиническими признаками распространения возбуждения по коре головного мозга, как в случае билатеральных судорог.

Более подробная классификация эпилепсии в пределах этих категорий, в соответствии с результатам клинического и ЭЭГ обследований, представлена в табл. 10.1.

Эпилепсия подразделяется на **идиопатическую** (у большинства пациентов с эпилепсией) и **симптоматическую**, т. е. с установленной причиной. Причины симптоматической эпилепсии приведены в табл. 10.2. Идиопатическая эпилепсия является заболеванием с наследственной предрасположенностью.

Таблица 10.1. Классификация эпилепсии

| Тип припадков (клиническая оценка) | ЭЭГ (изменения) | Семиотика припадков (клиника+ЭЭГ) | Эпилепсия |
|------------------------------------------|--------------------|-----------------------------------------|------------------------------------------------------------------------|
| <i>Малые припадки</i> | | | |
| Простой парциальный | Фокальные | Парциальные Простые | Локальная Идиопатическая (доброкачественная парциальная у детей) |
| Сложный парциальный | | | |
| Абсанс (petit mal) | Генерализованные | С 2-сторонней генерализацией | Симптоматическая (при опухоли лобной или височной доли) |
| Атипичный абсанс | | | |
| Миоклонический | | | |
| <i>Большие припадки</i> | | | |
| Генерализованный | Неспецифические | Генерализованные | Генерализованная |
| Тонико-клонический (grand mal) | | | |
| Тонический | | | |
| Атонический | | | |
| | Норма | Абсансы | Идиопатическая — типичные абсансы у детей |
| | | Атипичный абсанс | |
| | | Миоклонические | Симптоматическая (синдром Веста) |
| | | Тонико-клонические | |
| | | Тонические | |
| | | Атонические | |

Таблица иллюстрирует возможности анализа клинической симптоматики и результатов электрофизиологических исследований (при выявлении изменений на ЭЭГ) для диагностики малых и больших припадков. Далее в тексте детально описаны отдельные клинические синдромы.

Эпидемиология

До 1% всей популяции страдают эпилепсией, в год у 20–50 человек из 100 000 населения впервые выявляется эпилепсия. Примерный уровень смертности от эпилепсии составляет 2 случая на 100 000 в год. Смерть может быть связана как непосредственно с эпилепсией, например, когда у пациента не восстанавливается сознание после серии припадков (**эпилептический статус**; гл. 20), так и с полученными вследствие припадка травмами. Случаи внезапной смерти у людей, страдающих эпилепсией, обычно связывается с травматизацией во время припадка и сопутствующим нарушением деятельности сердечно-сосудистой системы.

Таблица 10.2. Причины симптоматической эпилепсии

| |
|-----------------------------------------------------------------------------------------------------------------------------|
| <i>Новорожденные</i> |
| Родовая травма |
| Внутричерепное кровоизлияние |
| Гипоксия |
| Гипогликемия |
| Гипокальциемия |
| <i>Дети</i> |
| Врожденные дефекты |
| Туберозный склероз (гл. 18) |
| Болезни накопления |
| <i>Молодой возраст</i> |
| Травмы головы |
| Злоупотребление алкоголем, прием наркотиков |
| <i>Средний возраст</i> |
| Опухоль мозга |
| <i>Пожилой возраст</i> |
| Цереброваскулярные заболевания |
| Дегенеративные расстройства (болезнь Альцгеймера, прионные болезни) |
| Не все заболевания строго привязаны к определенному возрасту, например опухоли могут встречаться и в более раннем возрасте. |
| Некоторые причины, не связанные с возрастом: |
| Инфекции (менингит, энцефалит, абсцесс, цистицеркоз) |
| Воспалительные процессы — рассеянный склероз (редко), васкулиты |
| Метаболическая энцефалопатия (гл. 19) |

Основные синдромы эпилепсии у взрослых

Первичная генерализованная эпилепсия

Эпилепсия этого типа часто начинается в детском возрасте, однако первично-генерализованная эпилепсия распространена среди взрослых, и наиболее характерны **тонико-клонические припадки (grand mal)**, которые имеют свои характерные отличия, и поэтому требуют отдельного описания.

Перед припадком пациент может испытывать головокружение, раздражительность, смену настроения. Сами судороги могут начинаться с «**эпилептического крика**». Пациент теряет сознание и падает.

Во время первой фазы (**тонической**) развиваются генерализованные мышечные спазмы, продолжающиеся несколько секунд. В следующей за ней **клонической** фазе происходят резкие ритмичные мышечные сокращения. Возможно прикусывание языка, испускание мочи и гиперсаливация. Когда судороги прекращаются, больной около получаса остается без сознания и может пребывать в состоянии спутанного сознания еще несколько часов. По мере восстановления сознания обычно возникают головная боль и заторможенность, возможны также травматические повреждения, полученные при падении. Часто наблюдается боль в спине, обусловленная перенесенным мышечным спазмом и травмой позвоночника. Такой тип эпилепсии обычно можно контролировать приемом одного препарата.

Парциальная эпилепсия

Височная эпилепсия

При данном типе припадков аура, или предвестник приступа, может состоять из психических симптомов (таких, как страх или ощущение «уже виденного» — **déjà vu**), галлюцинаций (обонятельные, вкусовые или зрительные образы) или просто неприятных ощущений в эпигастрии. Пациенты становятся тревожными, сознание спутано, они совершают организованные, стереотипные автоматизированные движения, включающие причмокивание, жевание, которые, однако, могут быть более сложными. Иногда наблюдаются агрессивность, жестокость.

Джексоновская эпилепсия

Фокальные двигательные приступы, которые могут начинаться в мышцах уголка рта, большом или указательном пальцах. Движения быстро распространяются по лицу и вверх по руке (**джексоновский марш**). Джексоновская эпилепсия обычно ассоциирована с первичным органическим поражением головного мозга, таким как опухоль в моторной области коры. После такого приступа вовлеченная конечность остается слабой в течение некоторого периода времени (**паралич Тодда**).

Epilepsia partialis continua — редкая форма джексоновской эпилепсии, при которой приступ продолжается днями, неделями, иногда даже месяцами.

Важные эпилептические синдромы детского и юношеского возраста

(Этот раздел посвящен только тем синдромам, которые могут иметь последствия во взрослом возрасте.)

Фебрильные судороги

Припадки, ассоциированные с лихорадкой:

- Встречаются у 3% в остальном здоровых детей в возрасте от 3 месяцев до 5 лет
- Обычно кратковременные (меньше 15 мин) и генерализованные приступы, хотя у некоторых детей встречаются длительные фокальные припадки, иногда с остаточными неврологическими симптомами
- Возникают как изолированный припадок, не повторяющийся в последующем в 70% случаев
- Риск развития последующей эпилепсии наблюдается в 2–5% случаев
- Профилактическое лечение противосудорожными препаратами обычно не требуется.

Инфантильные спазмы (синдром Веста)

Для них свойственны три компонента:

- Резкие спазмы, начинающиеся в первые месяцы жизни; типично сгибание рук, головы и шеи с подтягиванием коленей (**саламова судорога**)
- Нарастающие трудности обучения
- Характерные изменения электроэнцефалограммы (**гипсаритмия**).

У небольшого числа пациентов заболевание носит идиопатический характер, обычно причиной является перенесенная перинатальная асфиксия, энцефалит, метаболические нарушения и новообразования в головном мозге.

Большинство общепринятых противосудорожных средств неэффективны (хотя применение вальпроата натрия и вигабатрина может дать положительный результат). Проводится лечение кортикостероидами.

Абсансы (petit mal)

- Обычно начинаются в детстве (4–8 лет, чаще встречается у девочек)
- Приступ (типичный абсанс) наступает без предвестников. Ребенок перестает говорить, неотрывно смотрит в пустоту. Возвращение

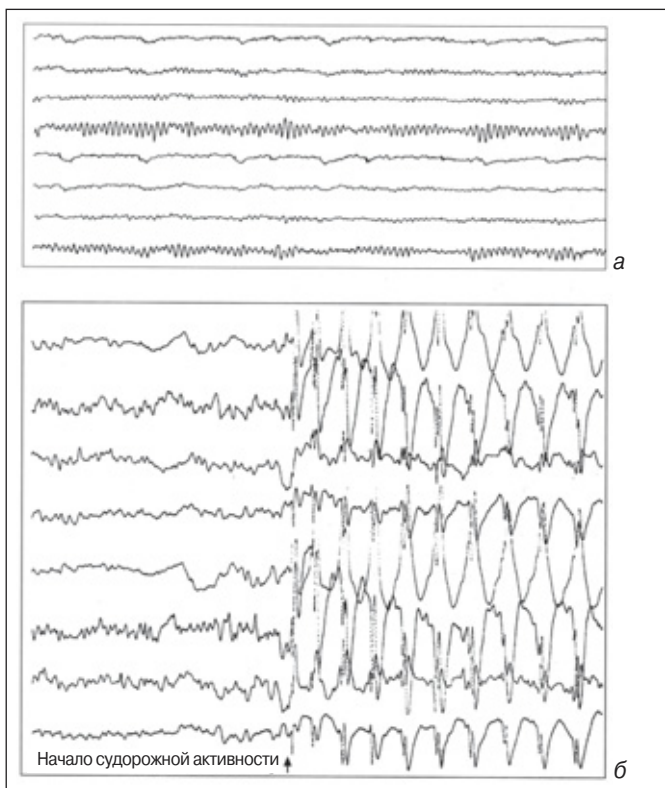


Рис. 10.1. ЭЭГ. а — норма; б — типичный пример детских абсансов (petit mal)

сознания происходит в течение нескольких секунд, приступы могут повторяться несколько раз день

- При абсансах наблюдаются характерные изменения на ЭЭГ: генерализованные симметричные комплексы частотой 3 Гц (рис. 10.1)
- Лечение проводится вальпроатом натрия, этосуксимидом или обоими препаратами
- У пациентов возможно развитие других типов припадков, вероятность развития эпилепсии во взрослом возрасте составляет около 10%.

Ювенильная миоклоническая эпилепсия (синдром Янца)

Данная форма генерализованной эпилепсии распознается все чаще; начало заболевания обычно в подростковом возрасте.

Характерна следующая клиническая триада:

- Нечастые генерализованные припадки, обычно при пробуждении
- Абсансы в дневное время
- Резкие произвольные подергивания (**миоклонии**), чаще по утрам, вследствие этого пациенты могут проливать завтрак, разбрасывать его по комнате (эпилепсия Келлога).

На ЭЭГ выявляются множественные волнообразные разряды и положительная проба фотостимуляцией. Лечение вальпроатом натрия обычно успешное, однако возможны рецидивы при отмене препарата. Это доброкачественное состояние должно быть своевременно распознано с учетом существующих детских синдромов, для которых характерны сочетание миоклоний и эпилепсии на фоне первичного дегенеративного поражения головного мозга (прогрессирующая миоклоническая эпилепсия). Правильная диагностика детской миоклонической эпилепсии очень важна, так как при неадекватном применении карбамазепина возможно ухудшение.

Диагностика

Диагноз эпилепсии в первую очередь клинический, основанный на описании припадков, зачастую со слов очевидцев, так как пациент может амнезировать припадок. Заболевания, требующие проведения дифференциальной диагностики с припадками, приведены в табл. 10.3; наиболее важный из возможных диагнозов — синкопальные состояния (гл. 2) и **псевдоприпадки** (гл. 19; симулируемые эпилептические припадки — бессознательно в случае истерии, или осознанно — при истинной симуляции).

Таблица 10.3. Дифференциальная диагностика эпилепсии

| |
|----------------------------------|
| Синкопы |
| Сердечная аритмия |
| Псевдоприпадки |
| Гипервентиляция/панические атаки |
| Транзиторные ишемические атаки |
| Мигрень |
| Нарколепсия |
| Гипогликемия |
| Вестибулярные нарушения |

Обследование пациента с подозрением на эпилепсию преследует следующие цели:

- подтверждение клинического диагноза
- классификация эпилептического синдрома
- выявление причины.

ЭЭГ играет особую роль при решении первых двух задач, особенно в детском возрасте. У взрослых пациентов встречаются как ложноположительные, так и ложноотрицательные результаты. Умеренные неспецифические изменения ЭЭГ могут встречаться у большинства здоровых людей, тогда как у многих пациентов с эпилепсией отклонения на ЭЭГ между припадками отсутствуют. Диагностическая значимость ЭЭГ повышается при увеличении времени записи, при регистрации после депривации сна. Для некоторых пациентов единственным подтверждением диагноза является ЭЭГ, зарегистрированная амбулаторно или телеметрически с одновременной видеозаписью приступов.

Для выяснения причины заболевания полезно определение содержания глюкозы и кальция в сыворотке крови. Намного более важное значение имеет визуализация головного мозга при помощи КТ или МРТ. Эти исследования необходимы при поздней эпилепсии с парциальными припадками, с наличием или отсутствием очаговой неврологической симптоматики и отклонений на ЭЭГ. Нейровизуализационное исследование показано большинству взрослых больных с изолированными припадками, хотя далеко не всегда оно позволяет выявить очаговые изменения.

Лечение

Медикаментозное лечение

Большинство неврологов не назначают противосудорожные препараты в качестве профилактики после появления первого изолированного припадка, а лечение начинают после второго приступа. Выбор препарата основывается на типе эпилептического синдрома (табл. 10.4). Обычно для определения минимальной эффективной дозировки и мониторинга побочных эффектов требуется амбулаторное наблюдение. Может быть полезным определение концентрации противосудорожных средств в крови. У большинства пациентов (70%) приступы адекватно контролируются приемом одного препарата (**монотерапия**). У остальных больных требуется подключение второго

средства. Когда пациент принимает три и более препарата одновременно, вероятность эффективного лечения очень мала.

Причины рефрактерной эпилепсии следующие:

- Нечувствительность к назначаемым препаратам
- Неэпилептический характер приступов (изолированные или совместно с истинными эпилептическими)
- Сопутствующее органическое поражение головного мозга (например, аномалии развития), которое может быть доступно или недоступно для хирургического лечения (см. ниже)
- Злоупотребление алкоголем и неправильный образ жизни.

Если не учитывать немногих пациентов с рефрактерной эпилепсией, долгосрочный прогноз остается хорошим; у большинства пациентов возможно достижение пятилетней ремиссии, после чего многие

Таблица 10.4. Противосудорожные препараты и типы припадков

| Тип припадка | Препараты выбора |
|----------------------------------------------|--------------------------------------------------------------|
| Парциальная эпилепсия | Карбамазепин Вальпроат натрия Фенитонин Ламотриджин |
| Абсансы | Этосуксимид Вальпроат натрия Ламотриджин |
| Миоклоническая эпилепсия | Вальпроат натрия Ламотриджин Клоназепам |
| Генерализованные тонико-клонические припадки | Вальпроат натрия Фенитоин Карбамазепин Ламотриджин |

Кроме ламотриджина, другие более современные противосудорожные средства не имеют лицензии на применение в качестве средств монотерапии, но они, тем не менее, играют существенную роль в качестве дополнительных средств, в частности при парциальных припадках, нечувствительных к препаратам первого ряда. (К моменту выхода настоящего издания в клиническую практику был внедрен целый ряд новых противозэпилептических препаратов. — Прим. ред.)

прекращают лечение. Решение о прекращении приема препаратов во взрослом возрасте основывается на следующих показателях:

- Длительность ремиссии
- Тип эпилепсии
- Степень утраты трудоспособности, например способность вождения автомобиля и исполнение служебных обязанностей (см. ниже)
- Побочные эффекты лечения.

Специфические проблемы эпилепсии и эпилептического статуса у беременных обсуждаются в гл. 19 и 20 соответственно.

Важные фармакологические особенности действия основных противосудорожных препаратов приведены в табл. 10.5. Препараты с более узкой областью применения приведены в табл. 10.6.

Хирургическое лечение

Пациентам с труднокурабельной эпилепсией, нечувствительным к адекватной противосудорожной терапии, все чаще рекомендуется нейрохирургическое вмешательство. В этой связи определенным интересом представляют пациенты, у которых четко выделен очаг, вызывающий припадки. Склероз височных долей, развивающийся вследствие гамартомы, ранее не выявлявшейся на КТ, теперь легко визуализируется при МРТ (рис. 10.2). У пациентов, у которых пато-

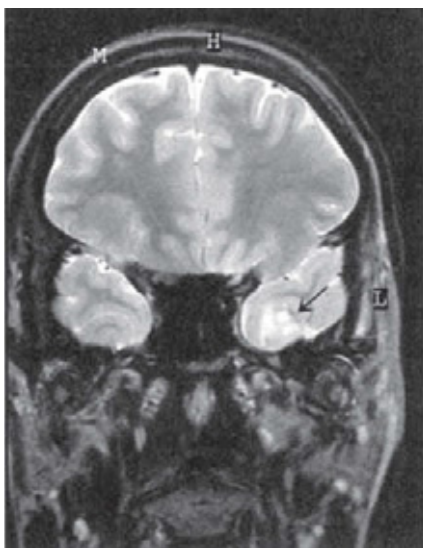


Рис. 10.2. МРТ головного мозга (корональный срез), поражение височной доли (указано стрелкой) играет роль эпилептогенного очага

Таблица 10.5. Основные противосудорожные препараты

| Препарат | Тип действия | Фармакокинетика | Дозозависимые побочные эффекты | Побочные эффекты (аллергические) |
|------------------|------------------------------------------------------------------------------|-------------------------------------------------------------------------------------------------------------------------------------|-----------------------------------------------------------------------------------------------------------------------------|----------------------------------------------------------------------------------------|
| Карбамазепин | Мембрано-стабилизирующее. Предупреждает повторные залпы потенциалов действия | Начало лечения с малых доз. Медленно высвобождающиеся формы обеспечивают возможность двукратного приема. Уровень в крови малозначим | Головокружение, тошнота, сонливость | Гиперемия, лейкопения |
| Вальпроат натрия | Неуточненный | Медленно высвобождающиеся формы обеспечивают возможность двукратного приема. Определение уровня в крови несущественно | Тремор, спутанность сознания. Хроническая интоксикация — алопеция, увеличение массы тела | Гепатит |
| Фенитоин | Мембрано-стабилизирующее | Однократный прием в течение суток. Широкий терапевтический диапазон. Целесообразно определение концентрации в крови | Головокружение, атакия. Хроническая интоксикация — гипертрофия десен, акне, гирсутизм, дефицит фолата, огрубление черт лица | Гиперемия, лимфаденопатия |
| Ламотриджин | Мембрано-стабилизирующее | Период полувыведения увеличивается при одновременном применении вальпроата натрия. Схема приема зависит от сопутствующей терапии | Тошнота, головокружение, тремор, головная боль | Гиперемия, лихорадка, артралгии, лимфаденопатия, эозинофилия, синдром Стивена–Джонсона |

Таблица 10.6. Другие противосудорожные препараты**Давно известные противосудорожные препараты, которые назначают в особых случаях***Фенобарбитал (и примидон):*

- Многие пациенты, длительно страдающие эпилепсией, продолжают принимать эти препараты
- Метаболизм примидона усиливается фенобарбиталом
- Возможно учащение припадков при резкой отмене фенобарбиталов
- Фенобарбитал сохранил свое значение при лечении эпилептического статуса (гл. 20)

Этосуксимид

- Используется при лечении детских абсансов (малые припадки)
- Может усугублять клонико-тонические припадки

Клоназепам

- Эффективен при миоклонии и абсансах
- Может вводиться внутривенно при эпилептическом статусе

Клобазам

Средство дополнительной терапии при тонико-клонических и парциальных припадках, особенно связанных с менструальным циклом

Новые средства, используемые в основном как дополнительные, при лечении парциальных припадков:*Вигабатрин*

- Используется также в монотерапии при ювенильных спазмах (синдром Веста)
- Не рекомендуется пациентам с психическими расстройствами
- Прием ассоциирован с необратимыми дефектами периферического зрения у трети пациентов
- По этим причинам в настоящее время применяется только в исключительных случаях (для больных с синдромом Веста)

Габапентин

- Применяется также для лечения нейропатической боли
- В отличие от других противосудорожных средств выводится почками, а не печенью

Топирамат

- Используется как препарат второго ряда при первично-генерализованных тонико-клонических припадках
- Не рекомендуется пациентам с почечнокаменной болезнью

*Тиагабин**Оскарбазепин*

Показания для назначения схожи с карбамазепином; возможно, вызывает менее частые побочные эффекты

Леветирацетам

логический очаг не выявляется методами нейровизуализации, изменения могут быть выявлены при электрофизиологическом исследовании. Это позволяет в дальнейшем решать вопрос о хирургическом лечении (разрушению очага патологической активности). В случаях с менее специфическими клиническими синдромами может быть показано хирургическое вмешательство, включая гемисферэктомию и разрушение мозолистого тела. В любом случае хирургическое вмешательство проводится в исключительных случаях и только у пациентов, которые наблюдаются в научных неврологических центрах. Оперативное вмешательство возможно лишь после определения функциональной значимости ткани, подлежащей удалению.

Замечания

Специфические факторы, вызывающие припадки, выявляются редко. Больным с эпилепсией следует избегать употребления алкоголя. Надо учитывать, что у некоторых больных припадки могут быть спровоцированы частым ритмичным мерцанием, например при фиксации взгляда на экране телевизора или мониторе. Эффект других форм лечения эпилепсии, включая диету (например, кетогенную), не подтвержден. Психологические последствия диагноза эпилепсия обычно недооцениваются и могут включать в себя депрессию и личностные нарушения. Далее обсуждаются социальные аспекты эпилепсии.

Эпилепсия и вождение автомобиля

В Великобритании, как правило, больные с эпилепсией могут быть допущены к вождению автомобиля только по прошествии не менее одного года с момента последнего припадка; при этом пациенты обязаны информировать соответствующие инстанции о наличии у них припадков. Более строгие правила касаются водителей грузовиков и пассажирского транспорта. Особый подход для ограничения — эпилепсия, связанная со сном. Пациент может водить автотранспорт в случае, если на протяжении трех лет у него были только ночные припадки.

Трудоустройство

В Великобритании существуют установленные законом ограничения на профессию для пациентов, страдающих эпилепсией, в част-

ности такие люди не могут приниматься на работу, связанную с ношением оружия, работать в экстремальных условиях, управлять авиатранспортом и составами поездов.

Отдых

Плавание и занятия альпинизмом больными эпилепсией должны проводиться под контролем.

Ключевые положения

- При эпилепсии пароксизмальные разряды, возникающие в коре головного мозга, приводят к стереотипным приступам, обычно проявляющимся изменением сознания, поведения, эмоций, нарушением двигательных и чувствительных функций
- Припадки могут быть парциальными или генерализованными; эпилепсия может быть идиопатической или симптоматической
- Дифференциальный диагноз эпилепсии следует проводить с синкопальными состояниями и псевдоприпадками
- Лечение противосудорожными средствами начинается после второго припадка
- У многих пациентов снижение частоты припадков достигается применением одного препарата (монотерапия)
- Некоторые пациенты с эпилепсией, не поддающейся лечению, могут быть подвергнуты нейрохирургическому вмешательству
- К вождению автотранспорта допускаются лица, у которых период без припадков продолжается не менее одного года.

Ювенильная миоклоническая эпилепсия

История болезни. 16-летняя пациентка перенесла припадок с генерализованными судорогами с прикусом языка. За 6 месяцев до этого у нее наблюдались произвольные подергивания верхних конечностей по утрам, во время еды проливали кофе за завтраком. Лечащий врач рекомендовал карбамазепин, однако указанные эпизоды участились. Ранее припадков не было. В семье двоюродный брат страдает эпилепсией. Неврологическое обследование неврологического дефицита не выявило.

Комментарии. Диагноз ювенильной миоклонической эпилепсии основывается на клинической триаде — генерализованные судороги (обычно редкие), утренние миоклонии и дневные абсансы. Зачастую прослеживается также

наследственная отягощенность. У пациентки ранее не было абсансов, однако сочетание единичного генерализованного припадка и утренних миоклоний подтверждает диагноз с высокой вероятностью. Данное состояние обычно хорошо поддается лечению вальпроатом натрия, однако врачи стараются избегать лечения молодых пациенток противосудорожными средствами первого ряда из-за риска тератогенности и развития других побочных эффектов. Карбамазепин может ухудшать течение заболевания; клоназепам и ламотриджин зачастую не так эффективны, как вальпроат натрия. Нередко развитие ювенильной миоклонической эпилепсии наблюдается в более позднем возрасте, что может потребовать продолжения лечения на протяжении всей жизни. Прекращение терапии сопряжено с высоким риском возобновления припадков.

Сложные парциальные припадки с очагом в височной доле

История болезни. 23-летняя пациентка в детстве перенесла несколько фебрильных припадков. С 11 лет дебютировали припадки, которым предшествовало ощущение головокружения и сердцебиение. Впоследствии развился генерализованный судорожный припадок с прикусом языка. Припадки не контролировались приемом ни фенобарбитала, ни фенитоина, однако улучшение наступило после приема карбамазепина. При применении данного препарата генерализованные судороги прекратились, однако было 3–4 эпизода в месяц, когда по словам больной, она «отключалась» на несколько секунд. Свидетелей этих эпизодов не было. Семейного анамнеза эпилепсии не зафиксировано. Неврологическое обследование не выявило отклонений.

Комментарии. Несмотря на то что симптомы не носили специфического характера, анамнеза было достаточно для того, чтобы установить наличие ауры, предшествующей судорогам, что говорит в пользу вторично-генерализованного характера припадков. Лечение начиналось с препаратов, которые не считаются препаратами первого ряда в развитых странах. Несмотря на улучшение на фоне применения карбамазепина, продолжались частые сложные парциальные припадки, что послужило поводом для обследования. МРТ головного мозга выявила правосторонний склероз гиппокампа — возможная причина эпилепсии. ЭЭГ подтвердила наличие очага патологической активности в правой височной доле. Другие противосудорожные препараты были неэффективны. Поставлен вопрос о хирургическом лечении.

Инсульт

Определения

Инсульт — синдром, характеризующийся остро возникающей очаговой симптоматикой (обычно развивается на протяжении секунд или минут) и/или признаков глобальной дисфункции ЦНС. Симптомы сохраняются более 24 ч или приводят к летальному исходу.

Патогенетические механизмы возникновения инсульта:

- Инфаркт (эмболический или тромботический)
- Кровоизлияние.

Транзиторные ишемические атаки (ТИА) — острое развитие очагового неврологического дефицита (включая поражение сетчатки), длящееся менее 24 ч, имеющее эмболическую, тромботическую или гемодинамическую природу. Некоторые эпизоды продолжаются более 24 ч, однако в последующем наблюдается полное восстановление (**обратимый ишемический неврологический дефицит — ОИНД**).

Эпидемиология

В развитых странах инсульт стоит на третьем месте по числу летальных исходов после заболеваний сердца и онкологических заболеваний. Инсульт наступает у каждых двух человек из 1000 в год. Большинство инсультов представляют собой инфаркт головного мозга.

Инфаркт головного мозга

Этиология и патогенез

Тромбоз артерий (или вен) ЦНС может быть обусловлен одним из пунктов **триады Вирхова**:

- Нарушения состояния стенок сосуда, обычно дегенеративное заболевание, воспалительный процесс (**васкулит**) или травма (**диссекция**)
- Аномалии состава крови, например полицитемия
- Расстройства гемодинамики.

Эмболия может быть следствием дегенеративного поражения артерий или возникать при заболеваниях сердца:

- Поражение клапанов
- Мерцательная аритмия
- Недавний инфаркт миокарда.

Наиболее распространенные причины инсульта — заболевания артерий: атеросклероз крупных сосудов (с последующими тромбоэмболиями) или заболевания мелких сосудов (липогиалиноз). Вероятность развития тяжелого стенозирующего артериального поражения возрастает при наличии определенных факторов риска (табл. 11.1).

Патофизиология

При острой закупорке артерии тромбом или эмболом, кровоснабжаемая ею область ЦНС подвергается инфаркту в отсутствие адекватного коллатерального кровоснабжения. Зона вокруг очага некроза окружена «**ишемической полутенью**» и на протяжении некоторого времени остается жизнеспособной, т. е. может возобновить свои функции при восстановлении кровотока.

Ишемия ЦНС сопровождается отеком, который формируется двумя путями:

- **Цитотоксический отек** — накопление воды в поврежденных нейронах
- **Вазогенный отек** — внеклеточное накопление жидкости вследствие нарушения гематоэнцефалического барьера.

Таблица 11.1. Сосудистые факторы риска

| |
|------------------------------------------------------------------|
| Возраст |
| Наследственность, отягощенная сердечно-сосудистыми заболеваниями |
| Гипертензия |
| Сахарный диабет |
| Курение |
| Гиперхолестеринемия |
| Злоупотребление алкоголем |
| Прием оральных контрацептивов |
| Гиперфибриногенемия |

В мозге локальный отек может привести к ухудшению состояния в течение нескольких дней после развития обширного инсульта в результате повышения внутричерепного давления и сдавления соседних структур.

Клинические проявления и классификация

Проявления инфаркта головного мозга зависят от области поражения (рис. 11.1).

- Тотальный инфаркт в зоне кортикоидной системы:
 - гемиплегия (повреждение верхнего отдела кортикоспинального тракта)
 - гемианопсия (повреждение зрительного тракта)
 - корковый дефицит, например дисфазия (доминантное полушарие), зрительно-пространственное нарушение (субдоминантное полушарие).
- Частичный инфаркт в зоне кортикоидной системы:
 - два пункта из вышеназванных или только корковый дефицит отдельно.
- Лакунарный инфаркт:
 - поражение (липогиалиноз) мелких глубинных (прободающих) артерий — причина характерных синдромов; изолированный дви-

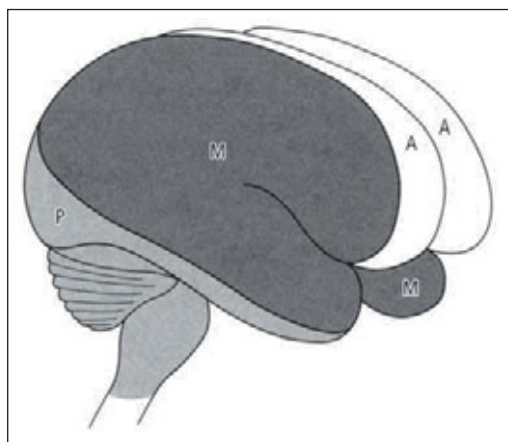


Рис. 11.1. Распределение зон кровоснабжения передней (А), средней (М) и задней (Р) мозговых артерий. Переднее (каротидное) кровообращение включает в себя А + М, заднее — Р и ветви, питающие ствол головного мозга и мозжечок

гательный или чувствительный синдром, а также атактический гемипарез. Множественные лакунарные инфаркты могут вызывать кумулятивный неврологический дефицит, включая расстройства когнитивных функций (**мультиинфарктная деменция**) и нарушения походки, которая характеризуется мелкими шагами (семенящая походка) и трудностью начала движения (**апраксия ходьбы**).

- Инфаркт в вертебро-базиллярной системе:
 - поражение ствола головного мозга (головокружение, диплопия, измененное сознание)
 - гомонимная гемианопсия.
- Инфаркт спинного мозга (гл. 15).

Обследование и диагностика

Инсульт — диагноз клинический. Обследования направлены на:

- установление причины инсульта
- предотвращение повторного инсульта и выявление факторов, которые могут способствовать ухудшению функций ЦНС у некоторых пациентов.

Стандартный набор исследований для больного с инсультом:

- клинический анализ крови и СОЭ
- определение концентрации мочевины, электролитов, глюкозы, липидов крови
- рентгенография органов грудной клетки и ЭКГ
- КТ головы (рис 11.2).

КТ не всегда обязательна, особенно если диагноз очевиден, однако полезна при дифференциальной диагностике церебрального инфаркта и кровоизлияния, что оказывает влияние на раннее лечение. Применение КТ способно исключить некоторые тяжелые заболевания (внутричерепная опухоль, субдуральная гематома).

Осложнения и лечение

Пациенты с тяжелым инсультом, в частности с гемиплегией, имеют высокий риск развития следующих осложнений, которые могут привести к летальному исходу:

- Пневмония, сепсис (вследствие пролежней или инфекции мочеиспускательного канала)
- Тромбоз глубоких вен и эмболия легочной артерии

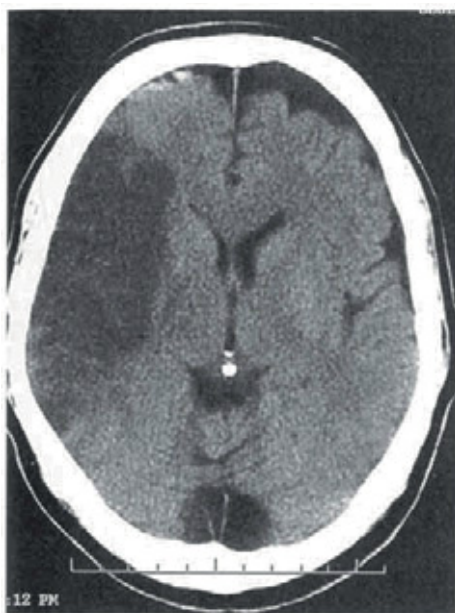


Рис. 11.2. КТ при инфаркте головного мозга

- Инфаркт миокарда, аритмия и сердечная недостаточность
- Нарушения кислотно-основного равновесия.

Примерно 10% пациентов с церебральным инфарктом умирают в первые 30 дней. До 50% выживших остаются инвалидами. Следующие факторы являются возможными причинами стойкой инвалидности:

- Пролежни
- Эпилепсия
- Повторные падения и переломы
- Спастичность с болью, контрактурами и синдромом «замороженного плеча»
- Депрессия.

Лечение

Пациенты с выраженными неврологическими расстройствами должны наблюдаться в стационаре, желательно в специализированном отделении. Ранняя КТ может помочь отличить кровоизлияние от

ишемии. Лечение следует начать с приема 300 мг аспирина в день (см. ниже). Есть сведения, что аспирин в сочетании с дипиридамом намного эффективнее, чем аспирин в отдельности. Поэтому прием дипиридамола следует начинать как можно раньше после развития ишемического инсульта, начиная с 25 мг два раза в день, постепенно увеличивая дозу (от 7 до 14 дней) до 200 мг дважды в день в виде медленно высвобождающейся формы препарата. Монотерапия клопидогрелем (75 мг в день) должна применяться у пациентов с непереносимостью аспирина.

В настоящее время не существует убедительно доказанного способа медикаментозного лечения для восстановления неврологического дефицита у большинства больных с ишемическим инсультом. Широкое использование гепарина не рекомендуется в виду высокого риска внутри- и внечерепных кровоизлияний, превышающего потенциальную пользу. Внутривенное введение гепарина используется только в отдельных случаях, например при прогрессирующем тромбозе основной артерии. Роль тромболитической терапии требует уточнения. В США рекомендуется использование рекомбинантного активатора плазминогена (альтеплаза) в первые 3 ч (возможно, до 6 ч) после развития ишемического инсульта. В Великобритании медицинские центры не всегда имеют технические возможности для раннего установления точного диагноза, значительное время тратится на транспортировку пациента в центральный госпиталь для проведения нейровизуализационного обследования мозга. Применение тромболитических средств в основном разрешено только при тщательно контролируемом клиническом наблюдении в специализированных лечебных учреждениях.

Профилактика

Повторный инфаркт мозга может быть предотвращен уменьшением воздействия факторов риска (в особенности следует отказаться от курения и соблюдать рациональную диету — уменьшить потребление животных жиров, соли, больших количеств алкоголя) и приемом препаратов, снижающих уровень холестерина (статины). Важен также постоянный контроль уровня артериального давления. Однако в первые 2 недели после ишемического инсульта пациентам не следует назначать гипотензивные препараты сверх тех, что они получали до инсульта; если гипертензия становится угрожающей, можно пересмотреть применяемую гипотензивную терапию. Такой

режим важно соблюдать, потому что резкое снижение кровяного давления может усугубить ишемию в области уже нарушенного кровообращения (см. ниже).

Показан пожизненный прием антиагрегантов, что после инфаркта мозга следует начать как можно раньше. Начальная доза аспирина (300 мг в день) может быть снижена до 75 мг в день после месяца приема. Антикоагулянты (варфарин) — эффективное средство профилактики инсульта при фибрилляции предсердий и наличии других кардиогенных источников эмболии.

Реабилитация

Раннее начало лечения в **инсультных отделениях** может быть жизненноспасающим фактором (гл. 21). Необходим тщательный контроль показателей, критичных для исхода заболевания (следует в частности контролировать гематокрит, температуру тела, уровень глюкозы в крови); следует также проводить коррекцию глотательных расстройств и принимать меры профилактики венозной тромбоэмболии. К полезным назначениям относятся лечебная физкультура (ЛФК), мероприятия по двигательной и речевой реабилитации и прикрепление социального работника, что помогает выжившим пациентам приобрести независимость в повседневной жизни.

Гипотензия и гипертензия

В норме при изменении систолического артериального давления в пределах 80–180 мм рт. ст. кровотоки в головном мозге поддерживаются на относительно постоянном уровне по механизму ауторегуляции (рис. 11.3): регулируется просвет артерий мозга в ответ на изменения перфузионного давления (разность между кровяным давлением и внутричерепным давлением), падение давления вызывает расширение сосудов и увеличение притока крови к мозгу.

Если артериальное давление падает ниже порога ауторегуляции, как это происходит при гиповолемическом шоке, возможен инфаркт мозга вследствие чрезмерного падения давления, невозможности расширения кровеносных сосудов и снижения кровотока. Наиболее уязвимы **зоны смежного кровоснабжения** между областями васкуляризации различных артерий, так как перфузия в них минимальная. Так, например, у пациента могут возникать дефекты зрительных полей и более сложные зрительные расстройства (например, зритель-

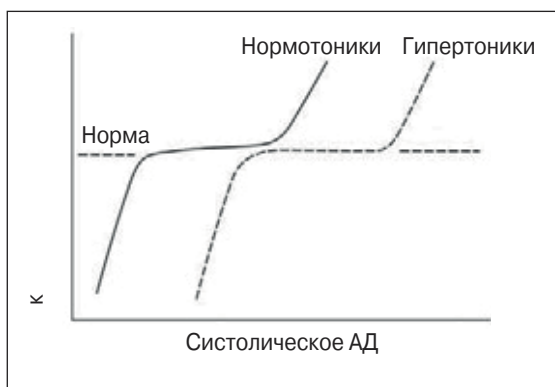


Рис. 11.3. Церебральная ауторегуляция у людей с нормальным и повышенным артериальным давлением

ная агнозия) в результате инфаркта пограничной зоны между территориями кровоснабжения задней и средней мозговых артерий.

При выраженной (угрожающей) гипертензии порог ауторегуляции может быть превышен, что приводит к увеличению кровотока с повреждением стенок сосуда (**фибриноидный некроз**) с последующим отеком мозга. У пациентов развиваются симптомы повышенного внутричерепного давления — головная боль, рвота, сонливость, отек зрительного нерва, возможны также судороги и очаговые неврологические симптомы.

Лечение **гипертонической энцефалопатии** заключается в снижении диастолического давления до уровня 100–110 мм рт. ст. (более значительное снижение может привести к инфаркту мозга, если при длительной гипертензии резко сдвинуть кривую ауторегуляции вправо).

Венозный инфаркт

Тромбоз внутричерепных венозных синусов вызывает клинические синдромы, отличные от артериального инфаркта. Так, **тромбоз верхнего сагиттального синуса** (рис. 11.4) может вызывать:

- Головную боль, отек диска зрительного нерва и другие симптомы, присущие внутричерепной гипертензии (гл. 9)
- Ранние эпилептические припадки
- Двусторонний неврологический дефицит, обычно прогрессирующий, с угнетением сознания.

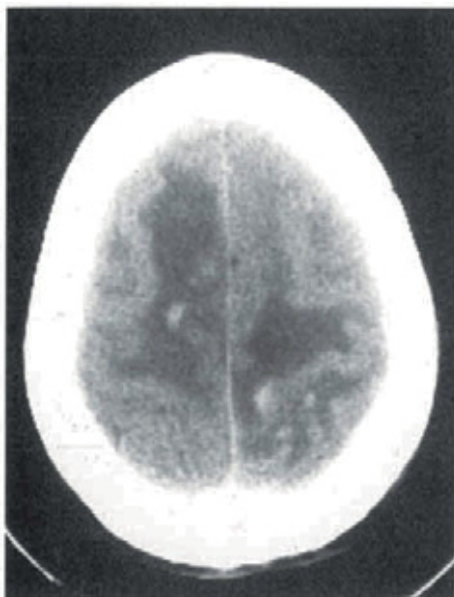


Рис. 11.4. Тромбоз верхнего сагиттального синуса. На КТ видны зоны ишемии (инфаркт) — зоны пониженной плотности и зоны кровоизлияния — зоны высокой плотности в обоих полушариях

Возможные причины тромбоза:

- Послеродовый период
- Дегидратация
- Кахексия
- Коагулопатия
- Прием оральных контрацептивов.

Наиболее часто наблюдается тромбоз пещеристого синуса (характеризуется гиперемией и отеком глазного яблока и век, парезом III, IV, VI и V черепных нервов, а также отеком диска зрительного нерва) и латерального синуса (повышенное внутричерепное давление, судороги и сонливость). Тромбоз этих синусов может быть следствием распространения инфекции (от поверхности лица и орбиты к пещеристому синусу и от уха к латеральному синусу).

Лечение тромбоза внутричерепного синуса направлено на устранение его причины, в частности на лечение инфекции с помощью

соответствующих антибиотиков. Раннее начало **внутривенного введения гепарина** может привести к улучшению в случаях неинфекционного происхождения заболевания, однако существуют разногласия по поводу обоснованности использования антикоагулянтов при венозном инфаркте мозга.

Транзиторные ишемические атаки

Этиология

Транзиторные ишемические атаки (ТИА) чаще всего вызываются тромбоэмболией из пораженных атеросклерозом сосудов шеи. Другими причинами могут стать липогиалиноз небольших внутричерепных сосудов и кардиогенная эмболия. Реже причиной является васкулит или гематологическое заболевание.

Клинические симптомы

Отличительной чертой ТИА является внезапное развитие очагового неврологического дефицита, поэтому такие симптомы как синкопы, спутанность сознания и головокружение не достаточны для постановки данного диагноза. ТИА длятся по несколько минут, но не часов. Зона артериального поражения определяет следующие симптомы:

- **Каротидные** (наиболее частые):
 - гемипарез
 - гемигипестезия
 - дисфазия
 - монокулярная потеря зрения (**преходящая слепота**), вызванная ишемией сетчатки.
- **Вертебро-базилярные:**
 - двусторонний или альтернирующий парез
 - острая двусторонняя потеря зрения
 - диплопия, атаксия, головокружение, дисфагия — как минимум два из этих симптомов, возникающих одновременно.

Некоторые симптомы точно не соответствуют определенному артериальному бассейну (например, гемианопсия или изолированная дизартрия), однако обычно они возникают как следствие поражения вертебро-базилярной системы.

При осмотре неврологическая симптоматика обычно отсутствует, однако **холестериновая эмболия** может быть выявлена при офтальмоскопии у пациентов с преходящей слепотой. **Шум над сонной артерией** может быть связан с каротидной ТИА. Сердечная аритмия и шумы сердца могут указывать на кардиогенную причину эмболии. Редкие случаи ТИА в вертебро-базилярной системе вызываются **синдромом подключичного обкрадывания**. В этом случае стеноз проксимального отдела подключичной артерии (иногда с шумом над ее проекцией, уменьшением кровяного давления и напряжения пульса на ипсилатеральной руке) может привести к ретроградному кровотоку по позвоночной артерии, в особенности при совершении активной работы одноименной рукой.

Обследование и диагностика

Выявление ТИА основывается на результатах тщательно собранного анамнеза. Направления дифференциальной диагностики приведены в табл. 11.2. Следующие обследования направлены на определение причины и предотвращение ТИА и такого тяжелого состояния, как инсульт:

- Полный анализ крови, СОЭ
- Уровень глюкозы и холестерина в крови
- Выявление сифилиса
- ЭКГ.

Таблица 11.2. Дифференциальная диагностика ТИА

| |
|---------------------------------------------------------------------------------------|
| Мигрень с аурой |
| Парциальная эпилепсия |
| Внутричерепные опухоли, сосудистые мальформации или хроническая субдуральная гематома |
| Рассеянный склероз |
| Вестибулярные расстройства |
| Поражение периферических нервов и корешков (например, парез лучевого нерва) |
| Гипогликемия |
| Синдром гипервентиляции и другие психогенные синдромы |

В зависимости от результатов анализов и состояния пациента могут потребоваться дальнейшие обследования:

- Рентгенография органов грудной клетки, эхокардиография — при подозрении на кардиогенную эмболию
- КТ головы для выявления доклинического цереброваскулярного заболевания, а также для исключения возможности структурного поражения мозга, такого как опухоль, с симптомами, похожими на симптомы ТИА
- Ультразвуковое или ангиографическое обследование сонных артерий для выявления стеноза у пациентов с ТИА в каротидной системе (рис. 11.5)
- Посев крови при подозрении на инфекционный эндокардит.

Прогноз и лечение

Риск развития инсульта в течение первых 5 лет после ТИА составляет 7% в год, причем наибольший риск отмечается в первый год. Возрастает также риск инфаркта миокарда после ТИА, суммарный риск инфаркта, инсульта или смерти от сосудистого заболевания составляет 9%. До 15% пациентов с впервые развившимся инсультом перенесли предшествующую ТИА. Эти факты подчеркивают

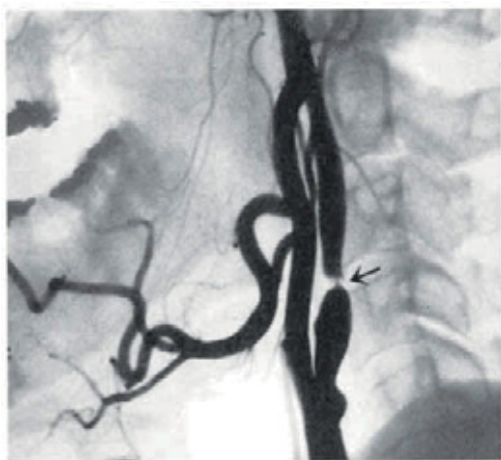


Рис. 11.5. Выраженный стеноз внутренней сонной артерии (показано стрелкой)

значимость правильной диагностики ТИА. Для предотвращения инсульта следует обеспечить:

- Уменьшение факторов риска:
 - лечение гипертензии
 - отказ от курения
 - уменьшение уровня холестерина в крови путем приема лекарств и соблюдения диеты.
- Антиагреганты (малые дозы аспирина):
 - противопоказаны лицам с язвенной болезнью желудка и двенадцатиперстной кишки
 - наблюдения показывают, что аспирин в сочетании с дипиридамом более эффективен, чем эти средства по отдельности
 - клопидогрель — альтернативный антиагрегант, применяется у пациентов с непереносимостью аспирина.
- Антикоагулянты (варфарин):
 - при выявленном источнике кардиогенной эмболии, включая неревматическую фибрилляцию предсердий.
- Каротидная эндартерэктомия:
 - хирургическое вмешательство для удаления атеросклеротической бляшки внутренней сонной артерии; показано при тяжелых симптомных стенозах внутренней сонной артерии (сужение более 70%) после ТИА и малого инсульта. Значение хирургического лечения при менее серьезных или асимптомных стенозах не установлено. В настоящее время не существует стандартного хирургического метода для большинства вертебро-базиллярных ТИА (за редким исключением синдрома подключичного обкрадывания).

Внутричерепное кровоизлияние

Внутричерепные кровоизлияния травматического происхождения рассматриваются в гл. 13.

Субарахноидальное кровоизлияние

Этиология

Наиболее частые причины субарахноидального кровоизлияния:

- Разрыв аневризмы — врожденная аномалия, обычно в сосудах виллизиева круга (рис. 11.6)
- Артериовенозные мальформации (ангиомы) — сосудистые аномалии также врожденного характера, которые увеличиваются в объеме с течением жизни.

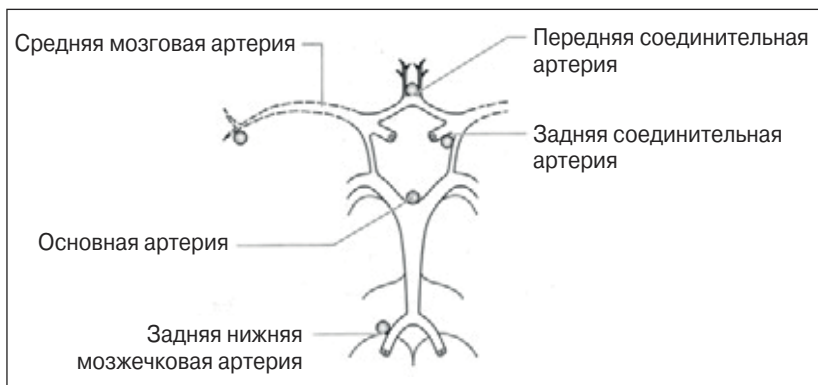


Рис. 11.6. Расположение аневризм артерий виллизиева круга

Более редкие причины:

- Травма
- Истончение стенки сосудов вследствие инфекционного поражения, например — септическая эмболия как последствие инфекционного эндокардита (грибковая аневризма)
- Коагулопатии.

Клинические проявления

Из-за раздражения кровью оболочек мозга пациент испытывает резкие (нарастающие на протяжении нескольких секунд) сильные головные боли с фотофобией, тошнотой, рвотой и менингеальными симптомами (**ригидность мышц затылка**, симптом Кернига; гл. 9).

При обширных кровоизлияниях внутричерепное давление может значительно повышаться, что сопровождается угнетением сознания. При офтальмоскопии выявляются отек диска зрительного нерва и кровоизлияния в сетчатку.

Очаговые неврологические симптомы обусловлены:

- Особенности локализации кровоизлияния, в силу чего повышается внутричерепное давление
- Сопутствующим внутримозговому кровоизлиянию спазму сосудов с последующей ишемией.

Могут наблюдаться брадикардия, гипертензия с повышением внутричерепного давления и лихорадка, которая может быть вызвана повреждением гипоталамуса. Иногда субарахноидальное кровоизлияние ассоциировано с отеком легких и сердечной аритмией.

Обследование

- КТ может выявить в большинстве случаев кровь в субарахноидальном пространстве (рис. 11.7).
- Малые кровоизлияния могут быть не выявлены на КТ. Для подтверждения диагноза может потребоваться люмбальная пункция. Противопоказаний к этой процедуре нет в случае исключения смещения мозга (методами КТ или МРТ) и геморрагического диатеза.
- Спинномозговая жидкость у больных с субарахноидальным кровоизлиянием имеет равномерную красную или желтоватую окраску (**ксантохромия**), с течением времени цвет ликвора не изменяется. Цвет ликвора в нескольких пробирках остается неизменным. После центрифугирования остается красноватая или желтая окраска ликвора вследствие присутствия в нем гемоглобина. Наличие крови в спинномозговой жидкости определяется через 3 ч после начала заболевания.

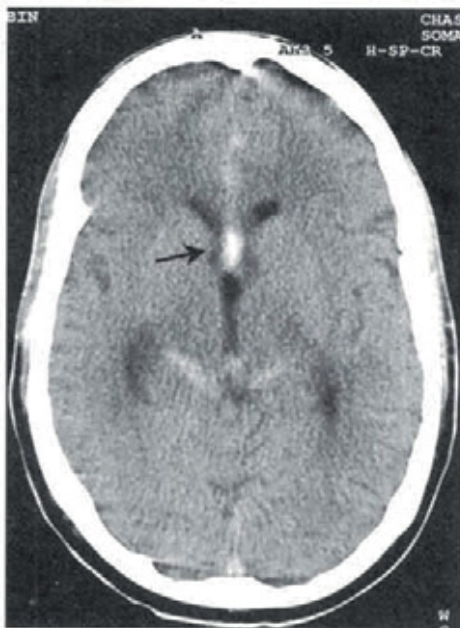

Рис. 11.7. КТ больного с субарахноидальным кровоизлиянием. Область повышенной плотности, распространяющаяся в различные отделы, характеризует кровь и локализована, в частности, в межполушарной щели (показано стрелкой), что характерно для аневризмы передней соединительной артерии

- При рентгенографии органов грудной клетки могут быть выявлены отек легких, на ЭКГ — аритмия.
- Обязательно должны быть исключены расстройства системы гемостаза.
- У некоторых больных имеется глюкозурия.

Лечение и прогноз

Субарахноидальное кровоизлияние из разорвавшейся аневризмы сопряжено с высоким риском летального исхода; 30–40% пациентов умирают в первые дни заболевания. Риск повторного, нередко более обильного кровоизлияния, значительно повышен в первые 6 недель. Лечение направлено на реанимацию пациента и предотвращения повторного кровоизлияния.

Больному показаны постельный режим и назначение обезболивающих препаратов. Блокатор кальциевых каналов **нимодипин** снижает раннюю смертность у больных с вторичной ишемией. Одним из ранних осложнений субарахноидального кровоизлияния является **гидроцефалия** вследствие закупорки ликворопроводящих путей сгустком крови. Данное осложнение может появиться в более поздние сроки (**сообщающаяся гидроцефалия**; гл. 13). Желательно в кратчайшие сроки выявить место кровоизлияния при помощи **церебральной ангиографии** (рис. 11.8). Обследование проводится у пациентов, находящихся в ясном сознании или с его негрубыми расстройствами. Выявление аневризмы является основанием для раннего хирургического вмешательства. Оперативная техника включает, в идеальном варианте, **клипирование** аневризмы, при невозможности — **укрепление ее стенки** с целью уменьшения риска разрыва.

Сроки и целесообразность проведения ангиографии и оперативного лечения у больных с тяжелым субарахноидальным кровоизлиянием и угнетением сознания определяются специалистами в индивидуальном порядке вследствие сложного прогноза и высокой вероятности операционных осложнений.

Летальность при артериовенозных мальформациях ниже, чем при аневризмах. Диагноз устанавливается ангиографически, лечение может включать применение методов хирургии, лучевой терапии, интервенционной радиологии (гл. 8). При неразорвавшихся артериовенозных мальформациях, проявляющихся, например, припадками, лечение, как правило, консервативное.

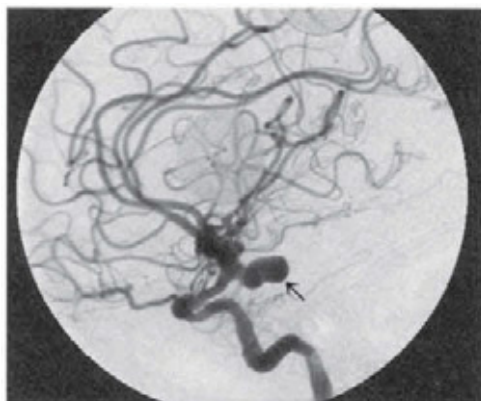


Рис. 11.8. Каротидная ангиограмма; аневризма задней соединительной артерии (показано стрелкой)

Спонтанное внутримозговое кровоизлияние

Причины кровоизлияния в ткань мозга следующие:

- Артериальная гипертензия с формированием микроаневризм (аневризмы Шарко–Бушара)
- Кровоизлияние в опухоль
- Травма
- Гематологические заболевания
- Поражения сосудистой стенки (артериовенозные мальформации, васкулиты, амилоидоз).

Внутримозговые кровоизлияния составляют около 10% всех случаев инсульта.

Клиническая картина характеризуется очаговым неврологическим дефицитом, зависящим от локализации кровоизлияния, припадками, признаками повышения внутричерепного давления. Диагноз подтверждается при помощи КТ.

Осложнениями кровоизлияния являются гидроцефалия и **вклинение** (гл. 13). Обширные гематомы, как и кровоизлияния в ствол головного мозга, являются плохим прогностическим признаком (смертность выше 50%).

Медикаментозное лечение включает применение антигипертензивных средств, противосудорожных препаратов (при наличии припадков), коррекции нарушений системы гемостаза и маннитола (при повышенном внутричерепном давлении).

Возможны следующие варианты хирургического вмешательства:

- Удаление гематомы при мозжечковых или долевых кровоизлияниях с прогрессирующим ухудшением
- Наружное вентрикулярное дренирование при острой гидроцефалии (гл. 13).

Ключевые положения

- Инсульт характеризуется остро развивающимися клиническими симптомами с нарушением функций головного (или спинного) мозга. Симптомы сохраняются на протяжении более 24 ч или приводят к смерти
- По механизму развития инсульт может быть ишемическим или геморрагическим
- Инсульт занимает третье место по уровню смертности в развитых странах
- Клинические симптомы инфаркта мозга зависят от области поражения. Основные клинические отличия существуют между синдромами поражения передних (каротидных) и задней (вертебро-базилярной) систем кровообращения
- КТ головного мозга позволяет различать инфаркт мозга и кровоизлияние
- Профилактика инфаркта мозга включает уменьшение влияния факторов риска, в частности курения и гипертензии
- Антиагрегантная терапия должна быть начата как можно раньше после развития инфаркта мозга
- ТИА чаще всего вызывается эмболией из магистральных артерий шеи (артерио-артериальные эмболии. — *Прим. ред.*). Лечение заключается в снижении воздействия факторов риска, проведении антиагрегантной терапии (или применении непрямого антикоагулянта варфарина при кардиогенной эмболии) и эндатерэктомии при симптоматическом каротидном стенозе
- Субарахноидальное кровоизлияние характеризуется менингеальным синдромом и обычно выявляется на КТ.

Транзиторная ишемическая атака вследствие кардиогенной эмболии

История болезни. 73-летний мужчина перенес эпизод слабости в левой руке и, в меньшей степени, в левой ноге. Его жена заметила, что левая сторо-

на лица повисла и речь стала невнятной. Симптоматика регрессировала в течение нескольких часов и последующее неврологическое обследование не выявило отклонений, однако пульс был аритмичным и ЭКГ подтвердила фибрилляцию предсердий.

Комментарии. С учетом анамнеза у пациента с фибрилляцией предсердий можно предположить эмболию в системе правой внутренней сонной артерии. В отсутствие кровоизлияния по результатам нейровизуализации и иных исследований больному показан постоянный прием непрямых антикоагулянтов. Трудно однозначно высказаться о том, связана ли данная ТИА с поражением сосуда малого калибра или обусловлена аритмией, которая могла отсутствовать во время данного эпизода. Однако в данном случае анализ потенциального риска и эффективности, несомненно, склоняется в пользу применения антикоагулянтов. При лечении этого пациента следует внимательно относиться также к прочим факторам сосудистого риска.

Субарахноидальное кровоизлияние

История болезни. 47-летняя женщина внезапно ощутила сильную приступообразную головную боль. В отделение неотложной помощи больная доставлена в сознании, температура тела — в норме. При осмотре отмечались умеренная ригидность затылочных мышц и светобоязнь, была однократная рвота. Очаговый неврологический дефицит отсутствовал. КТ черепа патологии не выявила. Из стационара была выписана с предположительным диагнозом мигрень (до этого в анамнезе не было случаев головной боли) и был рекомендован прием анальгетиков. Две недели спустя случился эпизод потери сознания на неизвестное время (больная живет одна); больная пришла в себя лежа на полу в ванной. Была однократная рвота.

Больная была госпитализирована для обследования в неврологический стационар. В связи с поздним сроком от момента дебюта заболевания от проведения люмбальной пункции было решено воздержаться. Повторная КТ головы опять была в норме. Пациентке была проведена экстренная ангиография, которая выявила аневризму левой задней соединительной артерии и позволила своевременно ее удалить.

Комментарии. Негативные результаты стандартной КТ не исключают субарахноидальное кровоизлияние. При подозрении на кровоизлияние, как в данном случае, следует немедленно провести люмбальную пункцию. Пациентку не следовало было отпускать домой, и лишь по счастливому стечению обстоятельств она выжила после повторного субарахноидального кровоизлияния, сопровождавшегося утратой сознания.

Болезнь Паркинсона и другие двигательные расстройства

Болезнь Паркинсона

Болезнь Паркинсона — дегенеративное заболевание с преимущественным поражением экстрапирамидных дофаминергических нейронов, характеризуется клинической триадой:

- Акинезия — обедненность движений
- Мышечная ригидность
- Тремор, преимущественно в верхних конечностях.

Этиология и патогенез

Несмотря на то что причины болезни Паркинсона неизвестны, установлена этиология более редких **акинетико-ригидных синдромов** (табл. 12.1).

Установление того факта, что побочный продукт синтеза героина N-МФТП (N-метил-4-фенил-1,2,3,6-тетрагидропиридин), по-видимому, вызывает синдром паркинсонизма, привело к некоторому пониманию этиологии этого заболевания (рис. 12.1). Если экзогенный токсин может привести к повреждению ЦНС и развитию синдрома паркинсонизма, т. е. быть причиной болезни Паркинсона, этот факт выдвигает на первый план отрицательное воздействие различных природных факторов, хотя этот вопрос до конца и не изучен, однако здесь возможны те же механизмы, что и при действии N-МФТП. Имеются и другие доказательства патогенного воздействия окружающей среды:

- Заболевание встречается чаще у пожилых людей (средний возраст дебюта около 60 лет)
- Ген, ответственный за развитие болезни Паркинсона, не выявлен. Далеко не всегда заболевание носит семейный характер. Тем не менее описаны случаи семейной формы заболевания и выявлены мутации некоторых доминантных и рецессивных генов, связанных с развитием заболевания
- Имеется слабая взаимосвязь между развитием болезни Паркинсона и воздействием внешних факторов (например, был контакт с продуктами переработки древесины, пестицидами).

Таблица 12.1. Причины акинетико-ригидного синдрома*Наследственные факторы*

Болезнь Вильсона; гл. 18

Травмы

Повторные травмы головы у боксеров — у пациентов имеются симптомы паркинсонизма в комбинации с повреждениями мозга и когнитивными расстройствами (*dementia pugilistica*)

Воспалительные процессы

Постэнцефалитический паркинсонизм — последствия эпидемии летаргического энцефалита после Первой мировой войны; у пациентов развивался хронический акинетико-ригидный синдром с характерными симптомами, в частности с окулогирными кризами (см. текст)

Новообразования

Очень редкие случаи опухолей базальных ганглиев с противоположным гемипаркинсонизмом

Сосудистые заболевания

Многочисленные лакунарные инфаркты могут вызвать симптомы псевдопаркинсонизма, как правило, одновременно с пирамидными нарушениями и когнитивными расстройствами

Прием лекарств

Нейролептики

Противорвотные средства

Амиодарон

Отравление токсинами

N-МФТП (англ. МРТР)

Марганец

Хроническое отравление монооксидом углерода (угарным газом)

Идиопатические заболевания

Болезнь Паркинсона

(Другие идиопатические синдромы приведены в табл. 12.2)

Эпидемиология

Болезнь Паркинсона широко распространена и поражает 1–2% населения в возрасте старше 60 лет. Не установлено существенных различий частоты заболеваемости в зависимости от пола. Болезнь Паркинсона встречается по всему миру, хотя несколько чаще в Европе и Северной Америке.

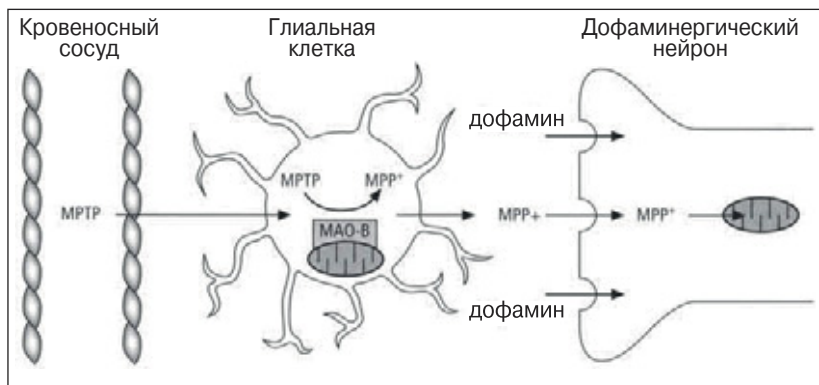


Рис. 12.1. N-МФТП и болезнь Паркинсона. Токсин N-МФТП проходит гематоэнцефалический барьер и в глиальных клетках под действием фермента моноаминоксидазы В (MAO-B) преобразуется в активный метаболит МФП⁺ (или англ. MPP⁺). МФП⁺ — свободный радикал, накапливающийся в дофаминергических нейронах, куда он поступает по механизму обратного захвата дофамина; он вызывает избирательное повреждение нейронов. МФП⁺ является митохондриальным ядом, ингибирующим комплекс I респираторной цепи и тем самым снижающим выработку энергии

Патоморфология

При болезни Паркинсона в основном поражаются дофаминергические нейроны, берущие начало в черной субстанции и направляющиеся в стриатум. По мере прогрессирования болезни Паркинсона более выраженной становится атрофия черной субстанции, что морфологически проявляется утратой характерной меланиновой пигментации этой области (рис. 12.2). При микроскопическом исследовании грубые поражения нейронов наблюдаются в черной субстанции, оставшиеся нейроны обычно содержат различные клеточные включения — **тельца Леви** (рис. 12.3). Симптомы болезни Паркинсона появляются при потере 60–80% nigростриарных дофаминергических нейронов.

Повреждение дофаминергических путей приводит к дисбалансу в экстрапирамидной системе с активацией холинергических и других нейротрансмиттерных систем (рис. 12.4).

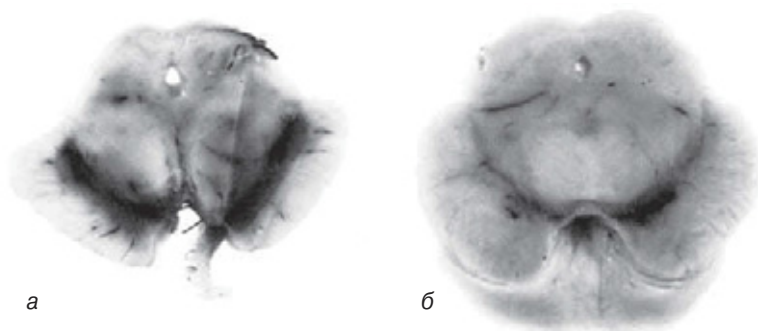


Рис. 12.2. Утрата пигмента черной субстанцией. *а* — норма; *б* — болезнь Паркинсона

Клинические симптомы

Акинезия

Пациенты, страдающие болезнью Паркинсона, жалуются на «заторможенность» при движении (**брадикинезия**), испытывают затруднения при выполнении сложных моторных задач, таких как одевание, бритье, письмо (почерк становится мелким — **микрография**).

Недостаток спонтанных (самопроизвольных) движений может проявляться как:

- Скудность мимики, маскообразное лицо
- Затруднения при смене положения (например, при поворачивании в кровати)
- Тихая и монотонная речь
- Изменения походки и осанки, частично из-за акинезии и утраты нормального постурального контроля.

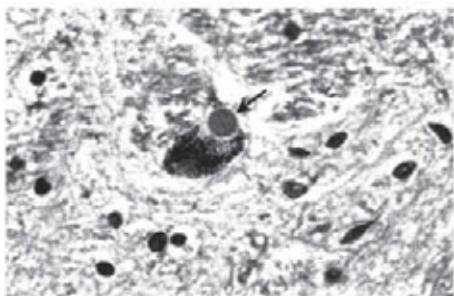


Рис. 12.3. Тельце Леви указано стрелкой

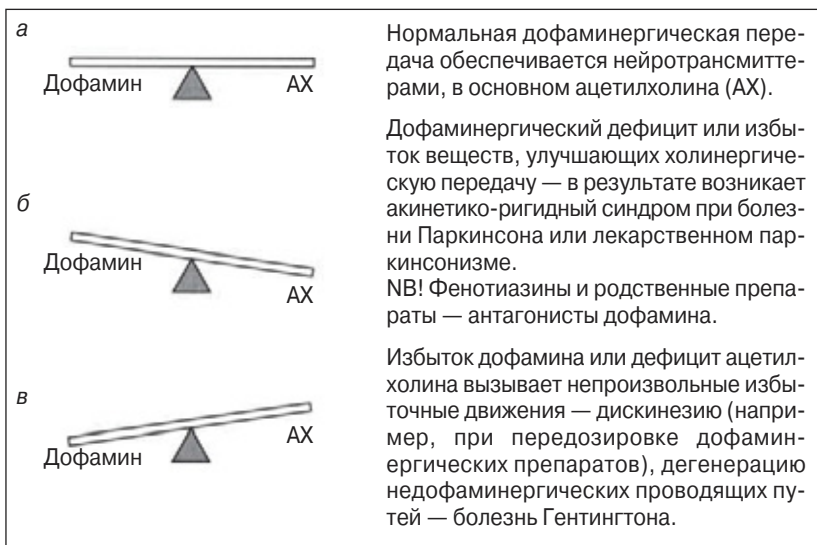


Рис. 12.4. Концепция нейрхимического баланса в экстрапирамидной системе

Нормальная дофаминергическая передача обеспечивается нейротрансмиттерами, в основном ацетилхолина (АХ).

Дофаминергический дефицит или избыток веществ, улучшающих холинергическую передачу — в результате возникает акинетико-ригидный синдром при болезни Паркинсона или лекарственном паркинсонизме.

ВВ! Фенотиазины и родственные препараты — антагонисты дофамина.

Избыток дофамина или дефицит ацетилхолина вызывает непроизвольные избыточные движения — дискинезию (например, при передозировке дофаминергических препаратов), дегенерацию недофаминергических проводящих путей — болезнь Гентингтона.

Походка

Осанка пациентов характеризуется сутулостью (рис. 12.5), иногда оскорбительно называемая **обезьяньей осанкой**. Больные не могут поддерживать устойчивое вертикальное положение в ответ на легкий толчок сзади, при этом пациент падает вперед (**пропульсия**) или назад (**ретропульсия**). Возможны затруднения при начале движения («замороженность») и при поворотах. Пациенты могут использовать компенсаторные приемы, такие как перешагивание через палочку, чтобы повернуться вокруг своей оси или войти в дверной проем. Шаги обычно мелкие и шаркающие. Походка описывается как **учащенная**, как если бы пациент пытался догнать свой центр тяжести. Обычное ритмичное покачивание рук при ходьбе отсутствуют. С выраженной постуральной неустойчивостью сопряжен риск падений при поздних формах болезни Паркинсона.

Ригидность

Повышение мышечного тонуса при болезни Паркинсона отличается от спастичности (гл. 5) тем, что он относительно постоянный при всех направлениях движений в суставе (**ригидность по типу свинцовой трубки**).

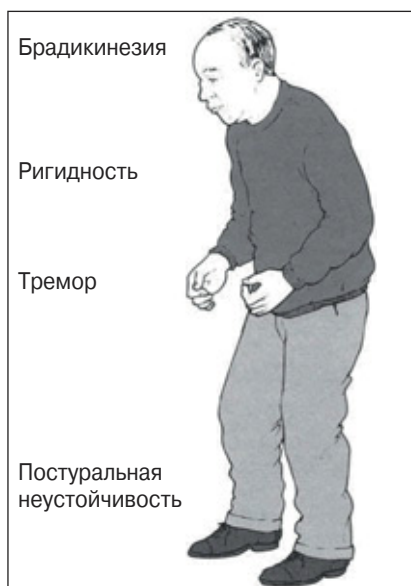

Рис. 12.5. Характерная поза пациента с болезнью Паркинсона

Ригидность по типу зубчатого колеса можно рассматривать как следствие тремора при болезни Паркинсона, наложенного на ригидность по типу свинцовой трубки. Зачастую это выявляется при повторных сгибаниях–разгибаниях в запястье. Ригидность одной руки может быть усилена, если просить пациента одновременно несколько раз подряд поднять и опустить противоположную руку (**синкинезия**).

Тремор

Может быть описан как непроизвольные, повторяющиеся, ритмичные синусоидальные движения, вовлекающие обычно одну и более конечностей или голову, лицо, челюсть, туловище (**титубация**).

- Тремор поражает в основном руки, однако возможно поражение и нижних конечностей, реже — челюстей и губ, головы и шеи
- Тремор рук описывается как «катание пилюль»
- Частота тремора 3–6 Гц
- Тремор в состоянии покоя, который усиливается при тревоге или стрессе
- Тремор уменьшается или вовсе исчезает при активном движении.

На ранней стадии болезни Паркинсона тремор и другие признаки обычно выражены асимметрично. Подавляющее большинство пациентов с болезнью Паркинсона страдают только от акинезии и ригидности без тремора. У некоторых пациентов может наблюдаться поструральный тремор (см. ниже) скорее, чем классический тремор в покое.

Другие симптомы и проявления

- Черепные нервы. Обследование движений глазных яблок может выявить негрубые нарушения взгляда вверх. Веки могут подергиваться (**блефароклонус**), выявляется надбровный рефлекс. У здоровых людей рефлекторное мигание быстро исчезает, а при болезни Паркинсона мигающий ответ без затухания выявляется при каждом прикосновении ко лбу. Однако это неспецифичный признак болезни Паркинсона.
- Конечности. Мышечная сила, сухожильные рефлексы и чувствительность в норме, подошвенные рефлексы снижены. Боль или ломота в мышцах — частый признак; многие больные поступают в клинику с синдромом «замороженного плеча» или данный синдром развивается в последующем.
- Вегетативные нарушения. Кожные покровы сальные, возможна себорея. Нередко наблюдаются запоры. Другие вегетативные нарушения, такие как поструральная гипертензия, относительно умеренно выражены по сравнению с **синдромом Шая–Дрейджера** (табл. 12.2).
- Затруднения глотания (включая сглатывание слюны) могут привести к вытеканию слюны (**сиалоррея**).
- Инсомния, депрессия и деменция (гл. 3 и 8) часто сопровождают болезнь Паркинсона.

Течение заболевания и прогноз

Течение болезни Паркинсона прогрессирующее. У пациентов, не получающих лечения, развиваются тяжелые формы с инвалидизацией вследствие обездвиженности, с угрозой для жизни вследствие бронхопневмонии, септицемии или легочной эмболии, в среднем через 7–10 лет от дебюта болезни. Современные методы лечения по большей части симптоматические, могут увеличить среднюю продолжительность жизни.

Таблица 12.2. Идиопатические акинетико-ригидные синдромы, отличные от болезни Паркинсона***Мультисистемная атрофия (МСА)***

Экстрапирамидные нарушения в сочетании с одним или несколькими следующими признаками:

- вегетативная недостаточность (синдром Шая–Дрейджера)
- мозжечковая дисфункция
- пирамидные нарушения

Когда паркинсонизм доминирует, синдром называют МСА–П, в отличие от МСА–М, когда доминируют мозжечковые симптомы.

Прогрессирующий надъядерный паралич

(ПНП, синдром Стила–Ричардсона–Ольшевского)

Нарушение произвольного взора — сначала взгляда вниз, затем вверх, затем в горизонтальном направлении — ассоциировано с экстрапирамидными расстройствами (с ранней постуральной неустойчивостью) и деменцией.

Синдромы, сочетающие симптомы паркинсонизма и церебральной кортикальной дисфункции

Кортикобазальная дегенерация (КБД) — крайне редко

Деменция с тельцами Леви (ДТЛ)

Диагностика

- Диагностика болезни Паркинсона основана на триаде клинических симптомов. Очень важна асимметрия признаков в начале заболевания.
- Сканирование мозга стандартными технологиями (КТ и МРТ) малоинформативно.
- ПЭТ (см. гл. 8, с. 107) в настоящее время используется как исследовательский инструмент; для большинства пациентов не доступен. Визуализация транспортера дофамина методом ОФЭКТ может обнаружить поражение нигростриарных дофаминергических нейронов, но изменения неспецифичны для болезни Паркинсона и могут быть выявлены при других акинетико-ригидных синдромах.
- В случае сомнительного диагноза дополнительную информацию может предоставить реакция пациента на препарат (см. ниже).

В большинстве случаев дифференциальная диагностика акинетико-ригидного синдрома (табл. 12.1) и болезни Паркинсона не вызывает особых затруднений, для этого важны анамнез, где отражены особенности развития симптоматики, и результаты соответствующих обследований (наиболее часто лекарственно индуцированный

паркинсонизм). Существуют и другие акинетико-ригидные синдромы (табл. 12.2), которые могут усложнить установление диагноза; при этом низкая эффективность антипаркинсонических препаратов может быть важным диагностическим критерием (вместе с тем у некоторых пациентов с мультисистемной атрофией результат этого теста положительный, по крайней мере в начале приема препаратов).

Болезнь Паркинсона следует отличать от других причин тремора (см. ниже), таких как цереброваскулярные заболевания и нормотензивная гидроцефалия (гл. 13 и 18).

Лечение

Медикаментозное лечение

Основное лечение симптоматическое, и направлено оно на восстановление баланса между нейротрансмиттерами (рис. 12.4) с помощью антихолинергических средств или, что более важно, препаратов, улучшающих дофаминергическую передачу (рис. 12.6). Лечение следует начинать после появления четкой симптоматики.

Леводопа (L-ДОФА)

Препарат первого ряда в лекарственной терапии болезни Паркинсона — болезни, приводящей к значительной инвалидизации пациента. Это естественный субстрат для синтеза дофамина (рис. 12.7). В отличие от самого дофамина, L-ДОФА может преодолевать гематоэнцефалический барьер и поэтому поступает в ЦНС при пероральном приеме.

Большая часть принимаемого L-ДОФА метаболизируется в дофамин периферической ДОФА-декарбоксилазой до того, как препарат достигнет мозга. Поэтому леводопа назначается вместе с ингибитором периферической ДОФА-декарбоксилазы (бенсеразид или карбидопа). Благодаря этому уменьшается выраженность побочных эффектов леводопы (тошнота, рвота).

Комбинированные препараты, содержащие леводопу с карбидопой или бенсеразидом, также могут вызывать побочные эффекты (постуральная гипотензия, спутанность сознания, галлюцинации, бред), однако большинство пациентов с болезнью Паркинсона чувствуют улучшение после их приема, в особенности на ранних стадиях заболевания.

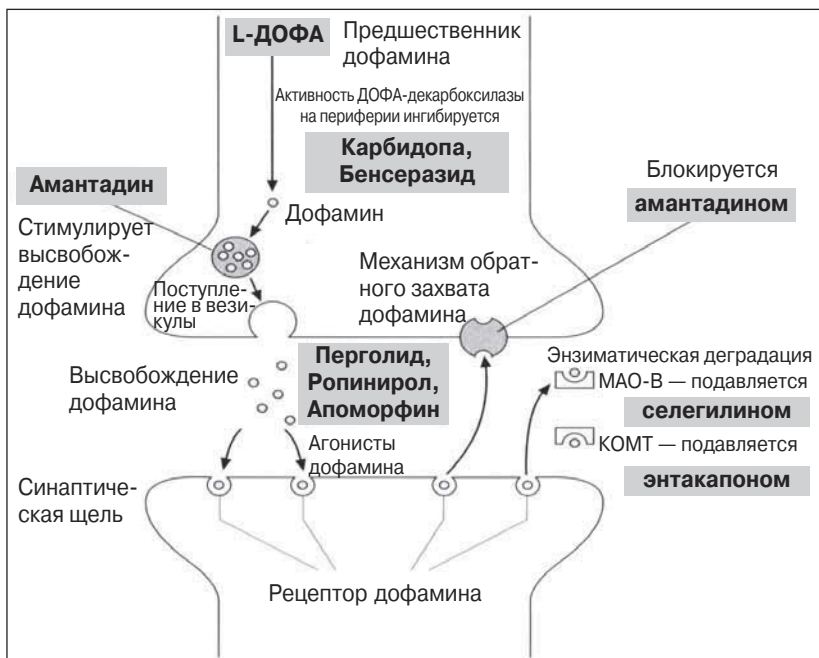


Рис. 12.6. Действия лекарственных средств, улучшающих дофаминергическую нейротрансмиссию при болезни Паркинсона. Амантадин — слабый противопаркинсонический препарат; фармакологический эффект обусловлен несколькими механизмами. В дополнение к тем эффектам, которые показаны на рисунке, существуют также косвенные механизмы, использующие другие нейротрансмиттеры, такие как глутамат

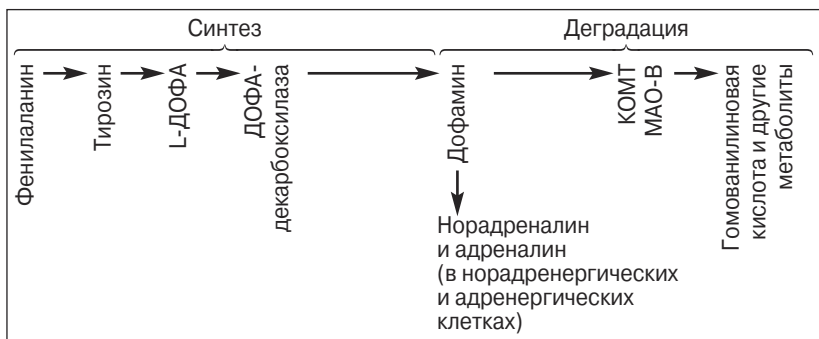


Рис. 12.7. Пути метаболизма дофамина. Наряду с деградацией под действием ферментов MAO-B и катехол-О-метилтрансферазы (КОМТ) дофамин также удаляется из синаптической щели путем селективного обратного захвата нейронами

Осложнения длительного приема L-ДОФА

К сожалению, после 2–5 лет приема леводопы эффективность ограничивается осложнениями **моторных флюктуаций** и **дискинезий**.

Двигательные флюктуации:

- **«изнашивание» («wearing-off»)** — привычные дозы препарата оказывают лишь кратковременный эффект
- **«включение/выключение»** — пациент переходит из состояния улучшения после приема препарата (**«включение»**) к акинетико-ригидному состоянию (**«выключение»**). Смена состояний может наступать вне зависимости от режима приема препарата.

Дискинезии — произвольные движения, появляющиеся при приеме препаратов, например вращательные движения при высоком уровне дофамина (**дискинезия пика дозы**) или болезненные мышечные сокращения, обычно в мышцах ног, при низком уровне дофамина (**дистония изнашивания дозы**).

Выраженность моторных флюктуаций и дискинезий может быть несколько смягчена у некоторых пациентов следующими способами:

- частым приемом малых доз препаратов, содержащих L-ДОФА
- применением препаратов с контролируемым высвобождением
- совместным использованием препаратов L-ДОФА и **селегилина** (ингибитор моноаминоксидазы типа В (МАО-В); блокирует метаболизм дофамина), **энтакапона** (ингибитор КОМТ, замедляющего катаболизм L-ДОФА), а также прямых **агонистов дофаминовых рецепторов**, таких как **бромокриптин**, **каберголин**, **перголид**, **ропинирол**, **прамипексол**, **апоморфин** (последний вводится подкожно дробными дозами или внутривенно медленно посредством специализированной системы).

Другие побочные эффекты L-ДОФА купируются препаратами с минимальными эффектами центрального антагониста дофамина, например **домперидон** — при тошноте и атипичные нейролептики (**рисперидон**, **оланзапин**, **клозапин**) или **ингибиторы холинэстеразы** (**донепезил** и **ривастигмин**; гл. 18) — у пациентов с когнитивным снижением.

Другие препараты

Селегилин может играть важную роль в качестве средства для лечения болезни Паркинсона на ранних стадиях заболевания, когда может применяться в качестве монотерапии. Препарат должен на-

значаться при медленно прогрессирующей форме заболевания с учетом основного фармакологического эффекта — угнетения активности МАО-В и, как следствие, уменьшения образования предполагаемых протоксинов (аналогичных N-МФТП), в своей активированной форме обладающих свойствами свободных радикалов. Детали функционирования этого нейропротективного механизма остаются не до конца выясненными. Многие неврологи назначают на ранних стадиях болезни Паркинсона с дефицитом L-ДОФА селегилин в качестве монотерапии. Такое лечение позволяет отсрочить прием препаратов L-ДОФА на определенный период времени.

Агонисты дофаминовых рецепторов играют значительную роль в лечении ранних стадий болезни Паркинсона, потенциально отдаляя потребность в L-ДОФА, тем самым снижая вероятность возникновения двигательных осложнений. В настоящее время широко обсуждается возможность применения агонистов дофаминовых рецепторов в качестве монотерапии. Такой подход обоснован у больных молодого возраста, при высоком риске L-ДОФА-индуцированных дискинезий и двигательных флюктуаций.

Амантадин, несмотря на потенциальную возможность достижения хорошего результата, основывающуюся на механизме действия (рис. 12.6), приносит лишь слабое улучшение на ранних стадиях болезни Паркинсона. В последующем его назначение может уменьшать выраженность дискинезий, вызванных приемом L-ДОФА.

Антихолинергические препараты, такие как тригексифенидил, орфенадрин и бензтропин, также обладают лишь умеренной эффективностью, хотя считается, что они могут уменьшать выраженность тремора, тогда как в данной ситуации препараты L-ДОФА менее эффективны. Антихолинергические препараты обладают серьезными побочными эффектами, такими как задержка мочеиспускания, сухость во рту, расплывчатость зрения и, конечно, частичная спутанность сознания и галлюцинации у пожилых.

Лекарственные пробы

Реакция на лечение при болезни Паркинсона имеет диагностическое значение, так как у большинства пациентов с идиопатическим процессом отмечается улучшение при активации дофаминергической передачи. Это может быть легко выявлено у амбулаторного больного, который ведет дневник обострений и ремиссий, связанных с применением препаратов L-ДОФА. Веду-

ние дневника также полезно при изменении режима приема и дозировок других препаратов. Следующий подход к установке диагноза заключается в наблюдении за двигательными функциями пациента (например, за скоростью ходьбы) до и через несколько часов после приема одной дозы L-ДОФА-содержащего препарата или агониста дофаминовых рецепторов (для этих целей может оказаться полезным увеличение дозы вводимого подкожно апоморфина).

Хирургическое лечение

Стереотактическая таламотомия — хирургическое разрушение таламуса при наличии эффекта от медикаментозной терапии проводится редко; показана пациентам с тяжелым тремором, не поддающимся лекарственному лечению. **Паллидотомия** (разрушение бледного шара) используется при лечении лекарственных дискинезий. Новые технологии включают стимуляцию определенных мозговых центров вместо их иссечения и разработку хирургических доступов к субталамическому ядру.

Пересадка клеток черной субстанции эмбриона является экспериментальной технологией. Эффективность при болезни Паркинсона не установлена, хотя у пациентов с N-МФТП -индуцированным паркинсонизмом отмечено заметное улучшение.

Другие нарушения движения — дискинезии

Эти нарушения объединяют все расстройства движений, противоположные акинетико-ригидному синдрому. Избыточные произвольные движения могут встречаться как последствия медикаментозной терапии болезни Паркинсона, как было описано выше, но существуют и другие причины.

Хорея

Хореоподобные движения, неритмичные, без четкой последовательности, могут описываться как «танцующие», иногда производят впечатление псевдоцелесообразных. В движение может быть вовлечена любая часть тела, нормальные двигательные акты прерываются хореическим гиперкинезом. Причины приобретенной хорей (кроме хронической терапии препаратами L-ДОФА):

- Постинфекционные (**хорея Сиденгама**, ассоциированная с ревматизмом, в настоящее время встречается редко)
- Истинная полицитемия
- Системная красная волчанка
- Тиреотоксикоз
- Беременность и прием оральных контрацептивов
- Прием неадекватных доз фенитоина, алкоголя, нейролептиков.

Хорея наблюдается при **болезни Гентингтона** (гл. 18), она ассоциирована с деменцией, но может проявляться при других редких наследственных заболеваниях.

Улучшение при хорее достигается назначением **тетрабеназина** (в Российской Федерации не применяется. — *Прим. ред.*), уменьшающего запасы моноаминов, однако его применение связано с риском развития тяжелой депрессии. Альтернативой могут служить нейролептики, такие как сульпирид или галоперидол.

При **гемибаллизме** движения более резкие и грубые и ограничены одной стороной туловища, возникают вследствие поражения контралатерального **субталамического ядра**.

Атетоз

Насильственные движения значительно медленнее и более вычурные, чем при хорее. Атетоз представляет собой переход от одной дистонической позы к другой (см. ниже). Обычно ассоциирован с врожденным повреждением головного мозга (церебральный паралич; гл. 18), протекающим, в частности, с неонатальной гипербилирубинемией (**ядерная желтуха**).

Тремор

Причины тремора, помимо болезни Паркинсона, приведены в табл. 12.3.

Эссенциальный тремор — распространенное состояние, которое характеризуется:

- Наличием семейного анамнеза
- Постуральным тремором обеих рук, и поэтому сложностью держания предметов (кружка, ложка и пр.), нарушением письма и т. д., иногда вовлекаются и другие части тела, включая голову; в покое отсутствует
- Отсутствуют экстрапирамидные или мозжечковые нарушения
- Тремор может уменьшаться под действием алкоголя
- Возможно улучшение при лечении пропранололом или примидоном.

Таблица 12.3. Причины тремора

| |
|--------------------------------------------------------------------------------------------------------------------------------------------------------------------------------------------------------------------------------------------------------------------------------------------------------------------------------------------------------------------------------------------------------------------------------------------------------------------------------------------------------------------------------------------------------------------------------------------------------------------------------------------------------------------------------------------------------------------------------------------------------------------------------------------------------------------------------------------------------------------------|
| <p><i>Тремор покоя</i> Болезнь Паркинсона Другие акинетико-ригидные синдромы</p> <p><i>Постуральный тремор (максимальный при поддержании позы)</i> Эссенциальный тремор Физиологический тремор, который может усиливаться при:</p> <ul style="list-style-type: none">• волнении• тиреотоксикозе• приеме алкоголя• приеме препаратов (например, бронхолитиков) <p><i>Кинетический тремор (усиливается при целенаправленных движениях, при приближении к объекту — интенционный тремор)</i> Поражение мозжечка</p> <ul style="list-style-type: none">• рассеянный склероз• наследственные атаксии <p>Новообразования, инфаркт, кровоизлияние в мозжечок</p> <p>Постуральный и кинетический тремор может быть ассоциирован с дистонией, некоторыми периферическими полинейропатиями</p> |
|--------------------------------------------------------------------------------------------------------------------------------------------------------------------------------------------------------------------------------------------------------------------------------------------------------------------------------------------------------------------------------------------------------------------------------------------------------------------------------------------------------------------------------------------------------------------------------------------------------------------------------------------------------------------------------------------------------------------------------------------------------------------------------------------------------------------------------------------------------------------------|

Дистония

Непроизвольные мышечные сокращения — причина ненормальных поз:

- **Блефароспазм** — непроизвольное закрывание глаз
- **Окулогирный криз** — глаза закатываются как при постэнцефалитическом паркинсонизме
- **Спастическая кривошея** — болезненное сокращение грудиноключично-сосцевидной мышцы, которая может быть гипертрофирована (как и другие мышцы шеи), что приводит к непроизвольному повороту шеи в одну сторону, иногда — вперед (**антеколлис**) или назад (**ретроколлис**)
- **Ларингоспазм** — спазм мышц гортани, сопровождающийся хрипом
- **Тризм** — спазм жевательных мышц

- **«Писчий» спазм** — болезненное, ненормальное положение кисти, обычно провоцируется определенной нагрузкой
- **Генерализованная дистония** сходна с наследственной **первичной торсионной дистонией** (более известна как деформирующая мышечная дистония), также встречается как реакция на прием лекарственных препаратов и как проявление повреждения головного мозга, вызванного многочисленными причинами, например гипоксией.

Медикаментозное лечение обычно малоэффективно, хотя генерализованные дистонии могут купироваться применением высоких доз антихолинергических средств (тригексифенидин). Редкая форма наследственной дистонии обычно проявляется в нижних конечностях в раннем возрасте и хорошо реагирует на малые дозы L-ДОФА. Очаговые дистонии могут успешно купироваться введением в пораженную мышцу **ботулинического токсина**. Редкие **пароксизмальные дистонии** чувствительны к противосудорожным средствам.

Миоклонии

Резкие, быстрые подергивания мышц, которые в ряде случаев могут соответствовать патологическим электрическим разрядам в коре головного мозга, что позволяет их ассоциировать с эпилепсией (гл. 10). Причиной миоклонических судорог может быть поражение других отделов ЦНС, включая спинной мозг, вследствие дегенеративных и метаболических расстройств. Вальпроат натрия и клоназепам являются препаратами выбора при миоклонической эпилепсии.

Тики

Редкие, навязчивые, повторяющиеся, стереотипные движения. Могут произвольно сдерживаться в течение определенного времени, но обычно усиливаются сразу после того, как человек перестает им сопротивляться.

При **синдроме Жилиа де ля Туретта** сложные тики ассоциированы с насильственной речью, которая носит характер повторения (**эхолалия**) или произношения непристойностей (**копролалия**). Эффект от медикаментозного лечения не всегда хороший, улучшение может наступить при приеме нейролептиков.

Нарушения движений, индуцированные лекарственными препаратами

Многие лекарственные препараты могут индуцировать тремор (табл. 12.3).

Прием нейролептиков — антагонистов дофаминовых рецепторов — может быть ассоциирован с многочисленными побочными двигательными эффектами, включая:

- Острые дистонические реакции
- **Акатизия** — двигательное возбуждение, сочетающееся с непроизвольными движениями в ногах и нарушением ночного сна
- Паркинсонизм, вызванный приемом лекарственных препаратов
- **Поздняя дискинезия** — у пациента развиваются непроизвольные движения мышц лица через длительный период после приема нейролептиков, которые могут сохраняться даже после их отмены.

Наиболее выраженные двигательные нарушения при приеме нейролептиков представляют угрозу развития **злокачественного нейролептического синдрома**, когда у пациента появляются генерализованная мышечная ригидность, тремор, измененное сознание и выраженные кардиоваскулярные расстройства. Ригидность настолько выражена, что способна привести к повреждению мускулатуры и сопровождается повышением активности КФК и, иногда, миоглобинурией. Лечение включает восстановительные мероприятия и отмену препаратов, эффект оказывает применение агониста дофаминовых рецепторов — бромокриптина и миорелаксанта дантролена.

Различные мышечные расстройства

- **Синдром беспокойных ног (синдром Экбома)** — часто встречающееся расстройство, характеризующееся мучительным, непреодолимым желанием двигать ногами (**акатизия**), с неприятными ощущениями в ногах. Состояние ухудшается в вечернее время или ночью, симптомы усиливаются в покое и исчезают при движении. Раннее начало болезни свидетельствует о ее наследственном характере. Часто встречается у пожилых женщин без отягощенной наследственности, но у которых имеется периферическая невропатия, что позволяет предполагать связь между этими состояниями (гл. 17). Возможны также ассоциированные заболевания: поражения поясничных корешков (гл. 15), железодефицитные состояния и почечная недостаточность. Если выраженность неврологическо-

го дефицита значительна, назначаются дофаминергические препараты или агонисты рецепторов дофамина. Используются также опиаты, клоназепам, габапентин и железозамещающая терапия. Синдром «болезненных ног и движущихся пальцев» встречается намного реже, чем синдром беспокойных ног и хуже поддается лечению. Боль у таких пациентов намного сильнее, отмечаются постоянные сводящие движения пальцев.

- **Синдром ригидного человека** — очень редкое состояние, характеризующееся медленно прогрессирующей ригидностью туловища и дистальных отделов конечностей с болезненными мышечными спазмами. Имеется связь с диабетом и эпилепсией. Диагноз может быть подтвержден ЭМГ, наличием специфических антител, в некоторых случаях — появлением олигоклональных антител в СМЖ (гл. 16). С учетом предполагаемой аутоиммунной причины заболевания положительный эффект у некоторых пациентов достигается назначением иммуномодуляторов (стероиды, внутривенное введение гаммаглобулина, плазмаферез). Возможен эффект симптоматической терапии, например применение бензодиазепинов. Существуют быстро прогрессирующие формы спинальной ригидности, некоторые из них имеют паранеопластическое происхождение.
- **Лицевой гемиспазм** описан в гл. 4.
- **Психогенные расстройства движения** должны быть тщательно исключены. Психогенный базис может рассматриваться как причина, если гиперкинезы имеют переменный характер, исчезают при отвлечении внимания и ассоциированы с другими клиническими симптомами предположительно «неорганического» происхождения (гл. 19).

Ключевые положения

- Болезнь Паркинсона
 - Характеризуется клинической триадой — акинезия, ригидность и тремор; может развиваться постуральная неустойчивость
 - Причина — дегенерация nigrostriарных дофаминергических нейронов, выявляются включения (тельца Леви).
- Основное лечение — препараты L-ДОФА, возможны осложнения во время лечения
- Дискинезия (например, хорейя) противоположны двигательным расстройствам типа акинетико-ригидного синдрома.

Болезнь Паркинсона

История болезни. 61-летний пациент отмечает тремор, преимущественно в правой руке, на протяжении 6 месяцев. При обследовании выявляются гипомимия, тремор покоя в левой руке по типу «катания пиллюль», исчезающий при движении, а также ригидность по типу «зубчатого колеса» в левой кисти. У больного сутулая осанка с уменьшенным размахом левой руки при походке (ахейрокинез).

Комментарии. Наличие всех трех компонентов классической клинической триады — тремора в покое, ригидности и брадикинезии (гипомимия, ахейрокинез), указывает на раннюю стадию болезни Паркинсона. Асимметричное распределения симптомов дает дополнительное подтверждение данному диагнозу. Клинические симптомы, в дополнение к симметричному началу, указывающему на акинетико-ригидный синдром, отличный от болезни Паркинсона, включает в себя значительную постуральную гипотензию. Хотя пациенты с болезнью Паркинсона могут иметь умеренно сниженное артериальное давление, оно скорее свидетельствует о мультисистемной атрофии (синдром Шая–Дрейджера). Следует также тщательно исследовать движения глазных яблок. Хотя у пациентов с болезнью Паркинсона могут выявляться легкие нарушения взгляда вверх, более четким признаком является вертикальный паралич глазодвигательных нервов, включая парез взора вниз, позволяющий предполагать прогрессирующий надъядерный паралич (синдром Стила–Ричардсона–Ольшевского).

Нейрохирургия.

Травмы головы и опухоли мозга

Основные положения

Повышенное внутричерепное давление

Клинические симптомы стойко повышенного внутричерепного давления (головная боль, рвота, отек соска зрительного нерва) подробно описаны в гл. 9. При резком повышении давления появляются дополнительные признаки, зависящие от расположения объемного воздействия (рис. 13.1). Резкое повышение внутричерепного давления наблюдается при травматической внутричерепной гематоме, ухудшении течения хронического заболевания, например при опухоли, достигшей критического размера (рис. 13.2). Наконец, гипертензия может быть связана с формированием грыжи мозга в намете мозжечка или в большом затылочном отверстии с развитием **синдрома вклинения** со сдавлением мозгового ствола.

Гидроцефалия

Повышенное внутричерепное давление, вызванное объемным воздействием в закрытой полости черепа, увеличивается при затруднении оттока СМЖ (рис. 13.3). Причина этого состоит в том, что область выработки СМЖ (хориоидальное сплетение желудочков головного мозга) становится отрезанной от места поглощения (арахноидальные ворсинки подоболочечного пространства), вследствие чего развивается расширение желудочков мозга (рис. 13.4).

Гидроцефалия, или увеличение объема СМЖ, может быть

- **Окклюзионной**, при которой отток СМЖ блокируется внутри желудочков. Причиной могут быть врожденные аномалии (например, стеноз сильвиева водопровода, мальформация Арнольда–Киари; гл. 18), а также новообразования (опухоли или гематомы). Острая окклюзионная гидроцефалия требует срочного хирургического вмешательства, избыток СМЖ выводится при помощи

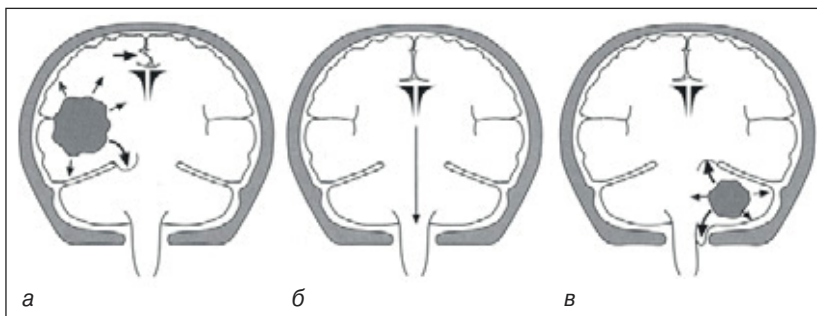


Рис. 13.1. Последствия острого повышения внутричерепного давления, зависящие от локализации поражения. *а* — новообразование в полушарии головного мозга изначально вызывает латеральную тенториальную грыжу (показана большой изогнутой стрелкой в левой части рисунка), а также смещение срединных структур (показано большой стрелкой вверх). При латеральной тенториальной грыже височная доля пролабирует через тенториальное отверстие. Сдавление ретикулярной формации вызывает угнетение сознания. Паралич III нерва (глазодвигательный) из-за сдавления как нерва, так и его ядра в среднем мозге, проявляется отсутствием реакции ипсилатерального зрачка на свет и его стойким мидриазом. Возможны также признаки поражения длинных проводящих путей в виде патологических стопных рефлексов; *б* — центральная тенториальная грыжа; диффузный отек мозга или формирование латеральной грыжи может привести к изменению вертикальной структуры мозга (показано стрелкой). Уровень сознания снижается, зрачки изначально сужены, реакция на свет отсутствует, впоследствии наблюдается умеренный мидриаз. Другие симптомы включают в себя установившийся взор вверх (из-за компрессии верхней части среднего мозга и соседних структур), а также несахарный диабет из-за растяжения стебля гипофиза и гипоталамуса; *в* — вклинение миндалин мозжечка; причиной является субтенториальный объемный процесс. Грыжа выходит через большое затылочное отверстие (большая стрелка, направленная вниз). Объемное образование в задней черепной ямке также может вызывать пролабирание грыжи через тенториальное отверстие (большая стрелка, направленная вверх). Тонзиллярная грыжа вызывает ригидность шеи и иногда наклон головы (в частности, у детей). Уровень сознания снижается, в крайних случаях возможна остановка дыхания. Возможно поражение жизненно важных центров с брадикардией и артериальной гипертензией

вентрикулярного дренажа или в качестве постоянного лечения перенаправляется в другую полость (**вентрикуло-перитонеальное шунтирование**)

- **Сообщающейся**, при которой отток СМЖ блокируется ниже желудочковой системы, например в результате повреждения мягкой

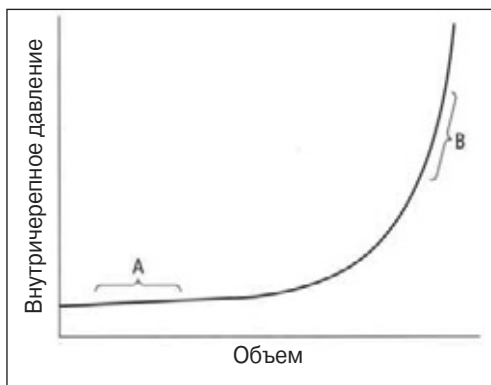


Рис. 13.2. Декомпенсация нарастающего внутричерепного объемного поражения. В начале расширение объемного образования не оказывает значимого воздействия на внутричерепное давление из-за деятельности компенсаторных механизмов (участок А). В последующем, однако, даже небольшое увеличение объема сопровождается значительным повышением давления (участок В)

мозговой оболочки и, соответственно, самих ворсинок. Причины ее могут быть следующие:

- Менингит (гл. 14)
- Субарахноидальное кровоизлияние (гл. 11).

(Оба этих заболевания также могут вызвать окклюзионную гидроцефалию.)

Кроме того, сообщающаяся гидроцефалия может быть следствием повышения вязкости СМЖ (например, из-за высокой концентрации белка).

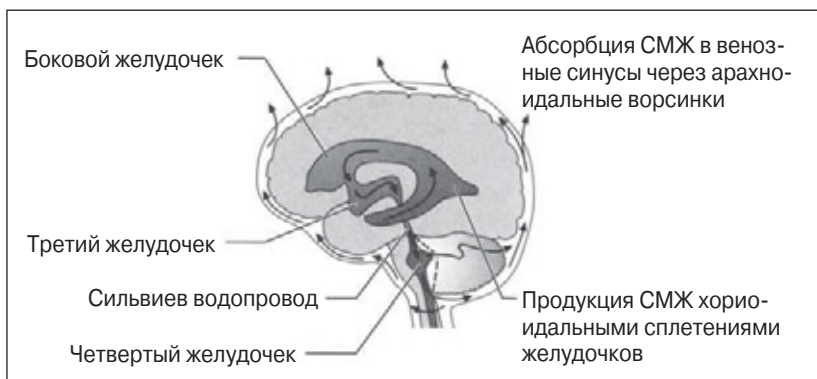


Рис. 13.3. Пути нормальной продукции, оттока и абсорбции СМЖ. Выделяемая хориоидальными сплетениями СМЖ оттекает из желудочковой системы в субарахноидальное пространство через отверстия в четвертом желудочке. В последующем СМЖ абсорбируется арахноидальными ворсинками

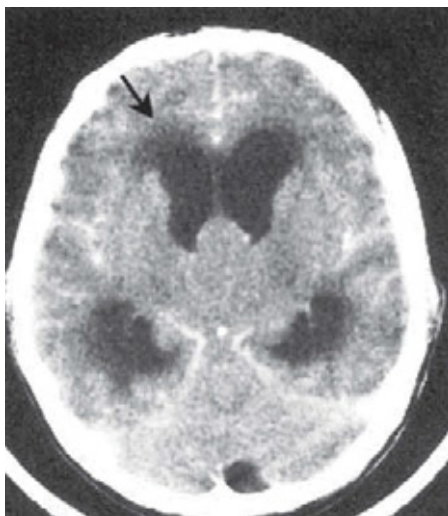


Рис. 13.4. КТ при окклюзионной гидроцефалии. Расширенные латеральные желудочки с перивентрикулярной пониженной плотностью (показаны стрелкой) свидетельствуют об отеке вещества мозга. Объемное поражение на уровне третьего желудочка блокирует отток из латеральных желудочков

Другие формы гидроцефалии представлены частными клиническими случаями, требующими специальных лечебных подходов:

- Детская гидроцефалия (гл. 18)
- Нормотензивная гидроцефалия (гл. 18).

Отек мозга

Тенденция к накоплению жидкости в головном мозге вокруг очага поражения может сопровождаться дополнительным **объемным** эффектом. Отек мозга может быть внеклеточным (**вазогенный**) или внутриклеточным (**цитотоксический**); см. гл. 11.

Черепно-мозговая травма

Этиология и патоморфология

Причины травм головы приведены в табл. 13.1. Наиболее тяжелые травмы происходят во время ДТП (до 60% случаев летального исхода во время ДТП обусловлены черепно-мозговой травмой); алкогольная интоксикация является сопутствующим фактором.

Повреждение головного мозга в результате черепно-мозговой травмы наступает в двух случаях:

Таблица 13.1. Причины травмы головы

| |
|------------------------------------------|
| Дорожно-транспортные происшествия (ДТП) |
| Падения |
| Нападения с ударом по голове |
| Травмы на работе |
| Бытовые травмы |
| Спортивные травмы |
| Боевые травмы — пули и осколки от взрыва |

- Повреждение из-за удара:
 - **контузия** или разрушение коры головного мозга, обычно лобных или височных долей в месте удара или на противоположной стороне (**противоудар**)
 - диффузное поражение белого вещества с множественным разрывом аксонов (**диффузное аксональное повреждение**).
- Вторичные осложнения:
 - гематома (эпидуральная, субдуральная, интрацеребральная)
 - отек мозга
 - церебральная ишемия
 - вклинение
 - инфекция.

В отличие от повреждения при ударе, вторичные осложнения могут быть потенциально курабельны.

Клинические проявления

Черепно-мозговые травмы при ДТП часто возникают в сочетании с множественным травматическим поражением других органов, которые в большей степени, чем повреждение самого мозга, могут определять тяжесть состояния больного, исход заболевания и лечебную тактику. Контроль за состоянием больного с тяжелой черепно-мозговой травмой с целью определения показаний к проведению реанимационных мероприятий учитывает

- **Дыхательные пути**; особое внимание уделяется состоянию шейного отдела позвоночника в случае сопутствующей травмы и/или смещения позвонков друг относительно друга
- **Дыхание**
- **Кровообращение**

- Тяжелое повреждение органов грудной клетки (гемоторакс, пневмоторакс)
- Массивное абдоминальное кровотечение.

Только после проведения оценки состояния больного и осуществления должной коррекции возможно обследование головы, позвоночника и конечностей.

Анамнез черепно-мозговых травм собирается зачастую по показаниям свидетелей. При этом следует учитывать следующие факты:

- Обстоятельства травмы; при эпилептическом припадке пациент может получить травму с потерей сознания
- Продолжительность нахождения без сознания и посттравматической амнезии. Наличие **«светлого промежутка»** между моментом получения травмы и последующим угнетением сознания может свидетельствовать о курабельном характере процесса, например в случае гематомы
- Головная боль и тошнота могут быть признаками внутричерепной гематомы.

Основные компоненты неврологического обследования пациентов с черепно-мозговой травмой:

- Внешние признаки травмы:
 - кровоподтеки и ссадины
- Признаки перелома основания черепа:
 - двусторонние периорбитальные гематомы, гематома в верхней части сосцевидного отростка (**симптом Баттла**)
 - подконъюнктивальные кровоизлияния — скопление крови под конъюнктивой без задней границы, распространяющееся из полости орбиты кпереди
 - истечение СМЖ из наружных слуховых проходов или носовых ходов (прозрачная, бесцветная жидкость с высоким содержанием глюкозы)
 - кровотечение из наружных слуховых проходов
- Уровень сознания (оценивается по шкале комы Глазго)
- Обязательное неврологическое обследование, в частности исследование зрачковых рефлексов, выявление симптомов начинающегося тенториального вклинения.

Обследование

- Рентгенография черепа для выявления костных травматических изменений, если у пациента имеются преходящие или стойкие нарушения сознания после травмы, внешние физические признаки пе-

релома костей основания или свода черепа, лицевого скелета, а также очаговые неврологические симптомы. Перелом костей черепа в височно-теменной области у пациента, находящегося в бессознательном состоянии, позволяет заподозрить эпидуральную гематому, вызванную повреждением средней менингеальной артерии.

- КТ головного мозга (рис. 13.5) срочно требуется, если уровень сознания снижается или перелом костей черепа сочетается со спутанностью, эпилептическими припадками или очаговыми неврологическими симптомами.

Лечение

Больного с черепно-мозговой травмой желательно госпитализировать с целью динамического наблюдения. Госпитализация необходима, если имеются:

- Угнетение сознания
- Перелом костей черепа
- Очаговые неврологические симптомы.

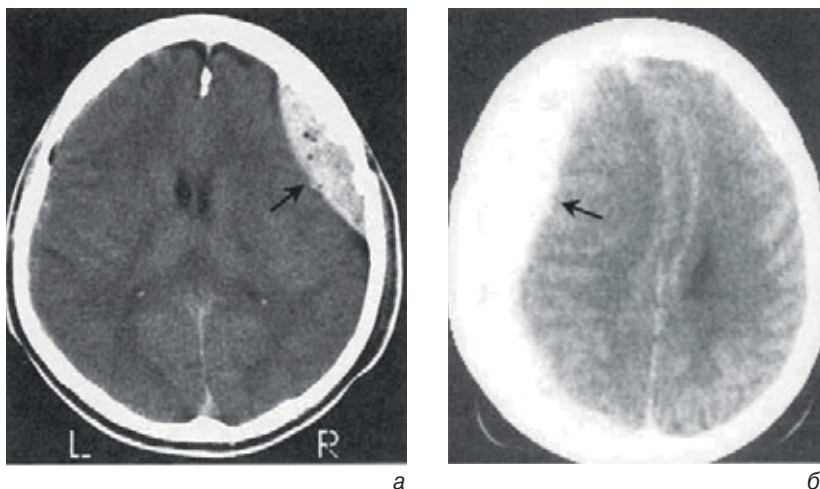


Рис. 13.5. КТ при острых травматических внутричерепных гематомах (показаны стрелками). (а) Эпидуральная гематома. Имеются мелкие, очень низкой интенсивности сигналы в проекции гематомы, представляющие собой пузырьки воздуха, связанные с переломом костей черепа. (б) Субдуральная гематома. Травма также может вести к развитию субарахноидального и внутричерепного кровоизлияния

У больных с легкой черепно-мозговой травмой достаточно неврологического наблюдения, обработки ран и, при необходимости, наложения швов. При более серьезных травмах сразу после проведения жизнеспасующих мероприятий требуется нейрохирургическое вмешательство.

Специфическое лечение больных с тяжелой черепно-мозговой травмой включает в себя следующие методы.

Хирургическое лечение

- Внутрочерепные гематомы — срочное нейрохирургическое удаление.
- Внечерепные повреждения — исключение открытого перелома костей черепа, которое могло быть причиной повреждения скальпа. При наличии перелома требуется срочное нейрохирургическое вмешательство (в течение 24 ч) с целью санации раны и удаления костных фрагментов для предотвращения локального инфекционного процесса и менингита.

Медикаментозное лечение

- Внутривенное болюсное введение **маннитола** (100 мл 20%-го раствора) при повышенном внутрочерепном давлении. Это может потребоваться как экстренная мера перед удалением внутрочерепной гематомы у пациента с угнетением сознания. Пациентам с отеком мозга, но без выявленной гематомы может потребоваться повторное введение маннитола и, возможно, искусственная **гипервентиляция** в сочетании с продолжительным мониторингом внутрочерепного давления.
- **Профилактическое применение антибиотиков** при переломе основания черепа.
- **Противосудорожные препараты** при эпилептических припадках.
- Седативные и наркотические препараты противопоказаны, так как могут вызывать угнетение сознания.

Осложнения и последствия черепно-мозговой травмы

- **Осложнения тяжелой черепно-мозговой травмы.** Даже после повторных травм большинство пациентов остается независимыми

в повседневной жизни, однако у некоторых развивается очаговый неврологический дефицит (дисфазия, гемипарез, нарушения функций черепных нервов) и когнитивные нарушения (расстройства памяти, изменения личности). Небольшое число больных навсегда остаются в **вегетативном состоянии**. Травма головы — распространенная причина смертности (9 случаев на 100 000 человек в год), в особенности среди молодежи.

- **Истечение СМЖ (ликворея).** Наблюдается при тяжелой черепно-мозговой травме. Вместе с тем, если вследствие перелома костей основания черепа разрушен барьер между субарахноидальным пространством и средним ухом или придаточными пазухами носа, но образовавшееся отверстие прикрыто тканью мозга, явная ликворея может отсутствовать. В этой ситуации возрастает риск развития менингита. Основным методом лечения — применение антибактериальных средств. При выраженной ликворее показано дообследование с установлением места истечения ликвора и хирургическое восстановление целостности дурального мешка.
- **Посттравматическая эпилепсия.** Риск увеличивается, если возникают ранние припадки (в первую неделю после травмы), имелись длительная посттравматическая амнезия (более 24 ч), вдавленный перелом или внутрочерепная гематома.
- **Постконтузионный синдром.** Характеризуется головной болью, головокружением, депрессией и рассеянностью, которые могут возникать после легкой черепно-мозговой травмы. Головокружение системного характера может быть следствием контузии лабиринта.
- **Хроническая субдуральная гематома.** Позднее осложнение черепно-мозговой травмы (само повреждение может быть незначительным) более подробно описано в качестве состояния, требующего дифференциальной диагностики с деменцией (гл. 18).

Опухоли мозга

Патологическая анатомия

Внутричерепные новообразования подразделяются на доброкачественные и злокачественные.

- **Доброкачественные**, чаще всего произрастающие из оболочек мозга, черепных нервов или других структур, вызывающие сдавление мозгового вещества. Хотя гистологически эти опухоли добро-

качественные, они могут представлять угрозу для жизни больного, так как располагаются в полости черепа.

- **Злокачественные**, обычно развивающиеся из паренхимы мозга:
 - первичные; произрастают из глиальных клеток (**глиомы**) (такие опухоли классифицируются как злокачественные из-за их инвазивных свойств, метастазы вне черепа случаются редко, выделяют несколько гистологических подвидов и степеней глиом)
 - вторичные; метастазы злокачественных опухолей других органов.

Более половины внутричерепных новообразований являются первичными опухолями мозга, метастазы в мозг составляют 15–20% от всех внутричерепных опухолей.

Клинические проявления и диагностика

Злокачественные опухоли мозга проявляются тремя основными синдромами, которые могут сочетаться:

- Эпилепсия
- Повышение внутричерепного давления — обычно хроническое, с головной болью, рвотой и отеком диска зрительного нерва с острым ухудшением состояния при вклинении
- Очаговый неврологический дефицит (дисфазия, гемипарез, мозжечковая атаксия, дефекты зрительных полей, расстройства сознания, нарушения личности).

Прорыв в диагностике опухолей мозга совершен внедрением методов КТ и МРТ (рис. 13.6). Другие диагностические методы, в частности рентгеноскопия грудной клетки, направлены на поиск первичной опухоли у пациентов с метастазами в мозг.

Специфические синдромы при доброкачественных опухолях

Менингиома

Доброкачественная опухоль (в том случае, если развивается из конвекситально расположенных оболочек мозга; рис. 13.7); может проявляться симптомами злокачественного новообразования (эпилепсия, повышение внутричерепного давления, дисфазия, гемипарез и деменция). Менингиомы специфической локализации имеют соответствующие клинические проявления:

- Обонятельная ямка — односторонняя, а затем двусторонняя anosmia, отек соска зрительного нерва, дисфункция лобной доли

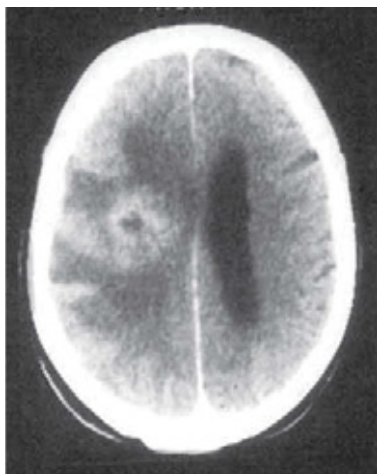


Рис. 13.6. Церебральная глиома

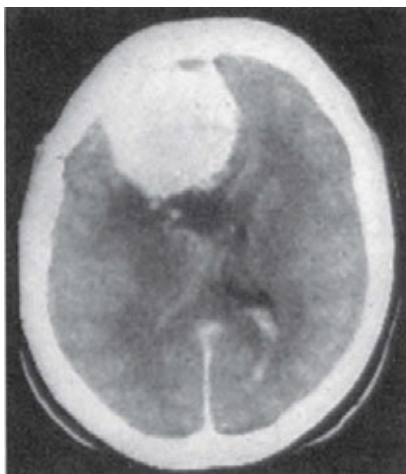

Рис. 13.7. Внутричерепная менингиома

- Парасагиттальная область — спастический нижний парапарез, требующий проведения дифференциальной диагностики с поражением спинного мозга
- Кавернозный синус — гомолатеральная офтальмоплегия (паралич III, IV и VI нервов) и утрата чувствительности в зоне иннервации глазной (иногда — верхнечелюстной) ветвей тройничного нерва
- Зрительный нерв — некоторые менингиомы крыла клиновидной кости могут сдавливать зрительный нерв, что сопровождается атрофией зрительного нерва и гомолатеральной слепотой. Последующее разрастание опухоли, приводящее к повышению внутричерепного давления, может вызвать отек диска противоположного зрительного нерва (**синдром Фостера–Кеннеди**)
- Иногда менингиома может распространяться в виде тонкого листа над поверхностью твердой мозговой оболочки, не формируя компактное ограниченное новообразование (**meningioma en plaque**).

Невринома слухового нерва

Доброкачественная опухоль, по своей гистологической структуре является **шванномой**. Произрастает из клеток оболочки VIII че-

репного нерва в области внутреннего слухового прохода. Типичное начальное проявление — постепенно нарастающая односторонняя нейросенсорная тугоухость, вызванная повреждением нерва в канале (**внутриканальное поражение**). Последующее увеличение опухоли в **мостомозжечковом углу** (рис. 13.8) приводит к поражению расположенных рядом V и VII черепных нервов. Дальнейший рост опухоли вызывает ипсилатеральную атаксию вследствие сдавления ствола головного мозга и мозжечка, а также паралич нижней (бульбарной) группы черепных нервов. Развиваются симптомы повышенного внутричерепного давления, в особенности при окклюзии ликворопроводящих путей на уровне четвертого желудочка. Другие опухоли (менингиомы, метастазы) также могут приводить к поражению структур мостомозжечкового угла.

Аденома гипофиза

При разрастании аденома гипофиза может поражать структуры, находящиеся выше и ниже гипофизарной ямки (**супраселлярный** и **параселлярный** рост). Классическое неврологическое проявление такого поражения — битемпоральная гемианопсия (гл. 4) вследствие компрессии зрительной хиазмы фрагментами аденомы, имеющими супраселлярный рост (рис. 13.9). Другие патологические состояния, вызывающие сдавление хиазмы и напо-

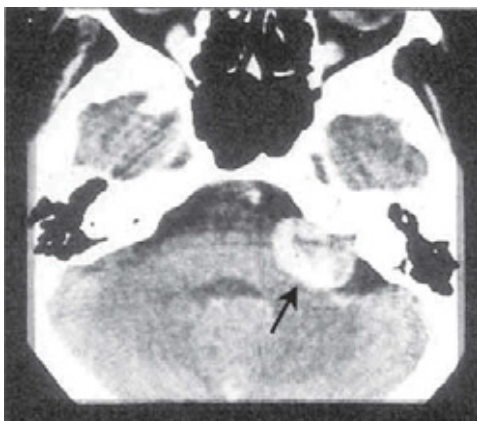

Рис. 13.8. Невринома слухового нерва (указана стрелкой)

минающие по своим клиническим проявлениям состояния, сходные с аденомой:

- Аневризма сонной артерии
- Супраселлярная менингиома
- Краниофарингиома — опухоль, происходящая из развивающихся клеток рудиментарного ростка, расположенных вблизи стебля гипофиза (карман Ратке).

Аденомы гипофиза характеризуются сочетанием эндокринных расстройств и дефектов полей зрения. Клетки опухоли могут вырабатывать гормоны передней доли гипофиза, проявляющиеся соответствующими симптомами (избыток гормона роста — акромегалия, избыток адренокортикотропного гормона — болезнь Кушинга). В то же время у пациентов может развиваться гипопитуитаризм из-за поражения опухолью нормальных клеток гипофиза. Иногда аденома приводит к острому инфаркту гипофиза. У пациента возникают резкая головная боль, рвота (сходная с субарахноидальным кровоизлиянием) и острый гипопитуитаризм (**гипофизарная недостаточность**). Отек некротизированной ткани опухоли быстро приводит к битемпоральной гемианопсии с двусторонней офтальмоплегией в результате параселлярного расширения аденомы в кавернозные синусы.

Дефекты зрительного поля, вызванные аденомой гипофиза, сначала включают верхние височные квадранты, так как хиазма поддавливается снизу. Напротив, краниофарингиома обычно сдавливает

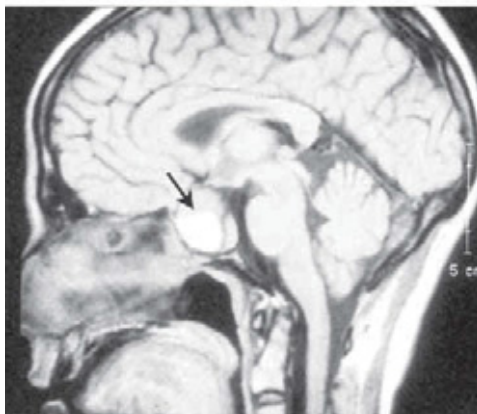


Рис. 13.9. МРТ, сакиттальная проекция. Аденома гипофиза, гиперинтенсивная тень обусловлена кровоизлиянием в опухоль

хиазму сверху, вызывая тем самым раннее поражение нижних височных квадрантов. Краниофарингиомы обычно отличаются от аденом гипофиза неврологическими проявлениями:

- Нарушение роста в детстве (опухоли могут проявляться в детстве, юности или во взрослом возрасте)
- Несахарный диабет
- Оклюзионная гидроцефалия, вызванная прорастанием опухоли в третий желудочек.

Другие опухоли и кисты

Более редкие синдромы:

- Коллоидные кисты — кистозные опухоли, происходящие из эмбриональных остатков в третьем желудочке; способны вызвать острую окклюзионную гидроцефалию
- Опухоли пинеальной области; вызывают нарушения движения глаз, особенно взгляда вверх из-за близости поражения к верхней части среднего мозга и окклюзионную гидроцефалию на уровне третьего желудочка
- Гемангиобластома — сосудистая опухоль, развивающаяся в мозжечке и иногда в других отделах мозга
- Опухоли основания черепа могут распространяться интракраниально, вызывая множественные поражения черепных нервов.

Лечение опухолей мозга

Хирургическое лечение

Доброкачественные опухоли обычно подлежат полному удалению, операция способна привести к излечению. При злокачественных или метастатических опухолях эффективность лечения в большинстве случаев значительно ниже.

При первичных опухолях оперативное вмешательство показано для установления гистологического диагноза и, по возможности, частичного облегчения симптомов путем удаления ткани опухоли. Гистологическое исследование опухолей служит для подтверждения того, что данная опухоль является глиомой, а не другим новообразованием, например лимфомой или абсцессом. Это позволяет ввести градацию уровня дифференциации опухоли, коррелирующую с прогнозом. Так, пациенты с глиомами I–II степени могут жить в те-

чение длительного времени, тогда как средняя продолжительность жизни у пациентов с самыми опасными опухолями (IV степень) составляет 9 мес.

Иногда хирургическое лечение нецелесообразно, так, например, в случае глиом I–II степени, проявляющихся только эпилептическими припадками. Операция также нецелесообразна при множественных метастазах, когда диагноз установлен, хотя некоторые солитарные метастазы поддаются удалению.

Лучевая терапия

Глиомы могут быть подвержены направленной лучевой терапии, в то время как при лечении метастазов используется облучение всей головы. Лучевая терапия также используется для лечения некоторых доброкачественных опухолей, например аденом гипофиза.

Медикаментозное лечение

- Противосудорожные препараты при эпилептических припадках
- Кортикостероиды (дексаметазон) при повышенном внутричерепном давлении. Кортикостероиды могут временно уменьшать очаговый неврологический дефицит, устраняя отек мозга
- Химиотерапия — может быть показана некоторым пациентам с глиомами в дополнение к хирургическому вмешательству и лучевой терапии под наблюдением в нейроонкологических центрах.

Ключевые положения

- Повышение внутричерепного давления может иметь фатальные последствия в результате сдавления ствола головного мозга.
- Повышенное внутричерепное давление при новообразованиях может приводить к гидроцефалии в том случае, если нормальный отток СМЖ затруден и имеется отек мозга.
- Крайне важное значение имеет транспортировка больного с черепно-мозговой травмой в медицинское учреждение в случае угнетения сознания, переломах костей черепа, наличии очагового неврологического дефицита.
- Опухоли головного мозга могут сопровождаться эпилептическими припадками, повышенным внутричерепным давлением или неврологическим дефицитом.

Головная боль вследствие опухоли

История болезни. У 15-летнего мальчика развилась боль в затылочной области, которая нарастала в течение 6 недель. Боль начиналась при пробуждении и постепенно спадала в течение дня. За неделю до визита к врачу боль была очень сильная и больному пришлось остановиться по дороге домой из-за приступа рвоты. Неврологическое обследование патологии не выявило.

Комментарии. Несмотря на отрицательные результаты неврологического осмотра, пациенту требуется немедленное стационарное обследование. Рвота была не проявлением отказа идти в школу, как предположил врач, но крайне важным симптомом новообразования в задней черепной ямке. Это было подтверждено МРТ, где выявлено большое кистозное образование в левом полушарии мозжечка с компрессией четвертого желудочка и окклюзионной гидроцефалией. В ходе операции была удалена кистозная астроцитома мозжечка. Это сравнительно благоприятное поражение, и удаление новообразования зачастую приводит к выздоровлению.

Нейроинфекции

Бактериальный (гнойный) менингит

Этиология

В большинстве случаев бактериальный менингит вызывается одним из следующих трех микроорганизмов:

- *Neisseria meningitidis* (менингококк)
- *Haemophilus influenzae* (тип В) (с началом вакцинации редко наблюдается)
- *Streptococcus pneumoniae* (пневмококк).

Другие организмы, особенно *Mycobacterium tuberculosis*, могут быть найдены у пациентов группы риска, т. е. с иммунной недостаточностью (табл. 14.1).

Эпидемиология

В развитых странах заболеваемость менингитом составляет 5–10 человек из 100 000 в год.

Вышеуказанные три микроорганизма имеют характерные особенности клинических проявлений:

- Менингит, вызванный менингококком, может носить эпидемический характер
- *H. influenzae* чаще поражает детей младше 5 лет
- Пневмококковая инфекция более распространена среди пожилых пациентов и ассоциирована с алкоголизмом и спленэктомией. Она может вызвать менингит, распространяясь с током крови из соседних органов (уши, носоглотка) или из легких.

Таблица 14.1. Редко встречающиеся причины бактериального менингита в группах риска

| |
|----------------------------------------------------------------------------------------------------------------------------|
| Кишечная палочка, стрептококки группы В (новорожденные) |
| <i>Listeria monocytogenes</i> (новорожденные; люди с иммунодефицитом) |
| Туберкулезная микобактерия (люди с иммунодефицитом; жители развивающихся стран) |
| Стафилококки (больные с открытой черепно-мозговой травмой, частая инфекция после нейрохирургических операций шунтирования) |

Клинические проявления

Головная боль может быть ассоциирована с ригидностью мышц шеи и спины, рвотой и светобоязнью. Головная боль нарастает быстро (от минут до часов), хотя не настолько быстро, как при субарахноидальном кровоизлиянии (гл. 11). Возможны угнетение сознания и эпилептические припадки.

Клиническое обследование выявляет признаки инфекции, включая лихорадку, тахикардию, шок. У ряда больных выявляется первичный источник инфекции (пневмония, эндокардит, синусит, отит среднего уха). У многих пациентов с менингококковым менингитом имеются петехиальные высыпания.

Неврологическая симптоматика включает:

- **Менингеальный синдром** — проявление раздражения оболочек мозга: ригидность мышц шеи при попытках ее пассивного сгибания, высокий «менингеальный» крик у детей, **симптом Кернига** (гл. 9)
- Угнетение сознания
- Повышенное внутричерепное давление — отек диска зрительного нерва, напряженный родничок у детей
- Поражение черепных нервов и другие очаговые симптомы.

Обследования и диагностика

- **Люмбальная пункция** при нелеченном остром бактериальном менингите позволяет выявить:
 - помутнение СМЖ
 - повышенное давление
 - полиморфно-ядерный лейкоцитоз (сотни или тысячи клеток в микролитре)
 - повышенное содержание белка (более 1 г/л)
 - снижение концентрации глюкозы (менее половины от содержания в крови, не всегда распознается).

Возбудитель менингита идентифицируется при окраске по Граму, при культивировании в специальной среде, при помощи полимеразной цепной реакции.

- Противопоказания к люмбальной пункции у пациентов с подозрением на менингит: отек диска зрительного нерва, угнетение сознания и очаговый неврологический дефицит. У таких пациентов перед проведением пункции требуется КТ, для исключения новообразования, например в задней черепной ямке, которое может давать сходную с менингитом картину.

- Другие обследования:
 - развернутый клинический анализ крови (выявляется нейтрофилия)
 - стадии коагуляции (наличие синдрома диссеминированного внутрисосудистого свертывания)
 - уровень электролитов (возможна гипонатриемия)
 - посев крови для выявления микрофлоры (результаты могут быть положительными даже при стерильной СМЖ)
 - рентгенография грудной клетки и черепа (придаточные пазухи носа) для выявления первичного источника инфекции.

Осложнения

Острые осложнения менингита: эпилептические припадки, формирование абсцесса, гидроцефалия, избыточная секреция антидиуретического гормона и септический шок.

Тяжелое проявление септического шока с развитием синдрома диссеминированного внутрисосудистого свертывания и кровоизлиянием в надпочечники может быть осложнением менингококкового менингита (синдром Уотерхауза–Фридериксена). Менингококковый менингит также может осложняться развитием септического артрита или артропатии, опосредованной иммунными расстройствами.

Лечение

- Бактериальный менингит может привести к летальному исходу в течение нескольких часов, поэтому важна ранняя диагностика и внутривенное введение высоких доз антибиотиков.
- **Бензилпенициллин** — препарат выбора при лечении инфекционных заболеваний, вызываемых менингококком или пневмококком (хотя и появляется значительное число штаммов, нечувствительных к пенициллину). Первая доза составляет 2,4 г, последующие дозы (1,2 г) вводятся через каждые 2 ч. При наступлении клинического улучшения на протяжении 48–72 ч, частота введения может быть снижена до одного раза в 4–6 ч, но с той же дневной дозой (14,4 г). Лечение должно проводиться на протяжении 7 дней после нормализации температуры (14 дней при пневмококковой инфекции).

- При менингите, вызванном *H. Influenzae*, эффективно внутривенное введение высоких доз хлорамфеникола, цефотаксима или цефтриаксона.
- При неизвестной природе возбудителя должна использоваться комбинация бензилпенициллина с цефотаксимом или цефтриаксоном.
- При подозрении на менингококковый менингит врач общей практики должен ввести первую дозу бензилпенициллина внутривенно или внутримышечно и госпитализировать больного.
- В случае, если люмбальная пункция отложена до проведения КТ, лечение антибиотиками следует начать до проведения нейровизуализации, сразу после того как взята кровь на посев.
- Другие общие требования к лечению: постельный режим, анальгетики, жаропонижающие, противосудорожные при припадках и поддерживающие мероприятия при коматозном состоянии, шоке, повышенном внутричерепном давлении, нарушениях электролитного баланса и расстройствах кровообращения. Считается, что раннее применение кортикостероидов наряду с антибиотиками уменьшает смертность при бактериальном менингите.

Профилактика

- Лицам, находившимся в контакте с больными менингококковым менингитом, показано **профилактическое назначение рифампицина** или **ципрофлоксацина**
- **Иммунизация** против инфекции, вызываемой *H. Influenzae*, рекомендована детям в возрасте 2, 3 и 4 мес (вакцины *H. Influenzae* типа В); применение вакцины значительно снижает риск заболевания.

Прогноз

Смертность от острого менингита составляет около 10%, причем большая часть — при заражении *Streptococcus pneumoniae*.

Пневмококковая инфекция вызывает большое количество осложнений (до 30% пациентов), включая гидроцефалию, поражение черепных нервов, зрительные и двигательные нарушения, а также эпилепсию. У детей с острым бактериальным менингитом могут развиваться расстройства поведения, трудности в учебе, потеря слуха и эпилепсия.

Другие бактериальные инфекции

Абсцесс мозга

Этиология

Абсцесс мозга менее распространен по сравнению с бактериальным менингитом, может быть осложнением среднего отита (в частности, абсцесс височной доли и мозжечка) и других локальных инфекционных процессов (например, при параназальном синусите). Возможно также его развитие при отдаленных очагах воспаления, локализованных в легких (бронхоэктазы), почечной лоханке или сердце (бактериальный эндокардит и врожденные заболевания сердца).

Клинические проявления

Локальное скопление гноя сопровождается вполне ожидаемыми симптомами объемного воздействия на головной мозг:

- повышение внутричерепного давления
- очаговый неврологический дефицит (дисфазия, гемипарез, атаксия)
- эпилептические припадки.

Возможна высокая температура, однако ее появление не является облигатным признаком. Развитие симптомов происходит в течение нескольких дней, а иногда и недель, что может напоминать новообразование мозга.

Диагностика

- При подозрении на абсцесс обязательны КТ или МРТ (рис. 14.1).
- Люмбальная пункция противопоказана (риск вклинения; гл. 13).
- Развернутый анализ крови (нейтрофильный лейкоцитоз) и посев для выявления микрофлоры.

Лечение

- **Нейрохирургическое вмешательство** проводится с целью уменьшения сдавления мозга и опорожнения абсцесса, а также для установления бактериологического диагноза.
- **Антибиотики широкого спектра** (цефотаксим с метронидазолом) назначаются в ранние сроки и вводятся до установления характера микрофлоры.

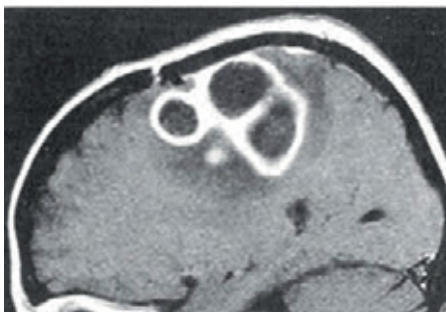


Рис. 14.1. МРТ, сагиттальный срез. Многокамерный абсцесс мозга. Отмечается характерное снижение интенсивности сигнала в центре и его усиление по периферии очагов после в/в введения контрастного вещества (препарат гадолиния). Выявляется окружающая зона отека (гипоинтенсивная тень)

- **Кортикостероиды** (применяются наряду с антибиотиками) могут потребоваться для борьбы с отеком мозга.

Параменингеальные инфекции

Гной может скапливаться в эпидуральном пространстве, особенно в спинном канале. Основным возбудитель — *Staphylococcus aureus*, попадающий из инфицированных ран. Возможен остеомиелит позвонков и инфекция межпозвонковых дисков в сочетании с эпидуральным абсцессом. У пациентов наблюдается сильная боль в спине, жар (однако может быть выражен очень умеренно) и быстро нарастающий парез. Обследование включает проведение МРТ соответствующего отдела позвоночника и посевов крови. Лечение производится антистафилококковыми антибиотиками, при наличии признаков компрессии невралных структур показано раннее хирургическое вмешательство.

Локальные инфекции в области лица и скальпа могут распространяться в субдуральное пространство (**субдуральная эмпиема**) и во внутричерепные венозные синусы, вызывая гнойный синусит и тромбоз кортикальных вен (гл. 11).

Туберкулез

Туберкулезный менингит обычно протекает не так остро, как бактериальный, поэтому клинический диагноз установить достаточно

сложно. Пациенты с нарушениями иммунной системы, представители этнических меньшинств и эмигранты составляют группу риска. Основные клинические симптомы: стойкая головная боль, лихорадка, эпилептические припадки и очаговый неврологический дефицит, развивающиеся на протяжении нескольких недель. СМЖ вытекает под повышенным давлением и содержит несколько сотен лейкоцитов в микролитре (преобладают лимфоциты), содержание белка повышено, а глюкозы — снижено. Микроорганизмы могут быть выявлены при окрашивании аураминол или по Цилю–Нильсену, однако чаще всего они не обнаруживаются и требуются многочисленные повторные пробы СМЖ и посева. Ценный диагностический тест — обнаружение микобактериальной нуклеиновой кислоты с помощью полимеразной цепной реакции. Лечение не должно откладываться, даже при подозрении на туберкулезную природу; назначают изониазид (с одновременным приемом пиридоксина), рифампицин, пиразинамид, а также четвертый препарат — обычно этамбутол или стрептомицин. Противотуберкулезное лечение должно продолжаться до 12 мес или больше под наблюдением специалиста. Кортикостероиды обычно используются в сочетании с противотуберкулезными средствами для подавления воспалительного процесса и возможного отека мозга.

Mycobacterium tuberculosis также может вызывать хронические казеозные гранулемы (**туберкуломы**), которые, как и внутричерепные новообразования, оказывают объемное воздействие на мозг. Туберкуломы могут развиваться как следствие переселенного туберкулезного менингита или как изолированное заболевание. Спинальный туберкулез может привести к компрессии спинного мозга (болезнь Потта).

Сифилис

В настоящее время нейросифилис встречается относительно редко, в основном у гомосексуалистов. Существуют несколько четко очерченных клинических форм.

- Умеренно тяжелый, самоограничивающийся менингит, возникающий как следствие вторичного сифилиса.
- **Менинговаскулярный сифилис:** воспаление мозговых оболочек и цереброспинальных артерий при третичном сифилисе, проявляющееся подострым менингитом с очаговым неврологическим де-

фицитом в виде поражения черепных нервов, гемипареза или парепареза, атрофией мышц рук (**сифилитическая амиотрофия**).

- **Гумма** — очаговое менингovasкулярное поражение, протекающее как внутричерепное новообразование и клинически проявляющееся эпилептическими припадками, очаговыми симптомами, повышенным внутричерепным давлением.
- **Спинальная сухотка (tabes dorsalis)** — поражение задних корешков спинного мозга (рис. 14.2).
- **Прогрессирующий паралич** — паренхиматозное заболевание мозга (рис. 14.2).
- **Врожденный нейросифилис.**

Диагноз нейросифилиса устанавливается при положительных **сериологических пробах** в крови и СМЖ. В СМЖ может быть выяв-

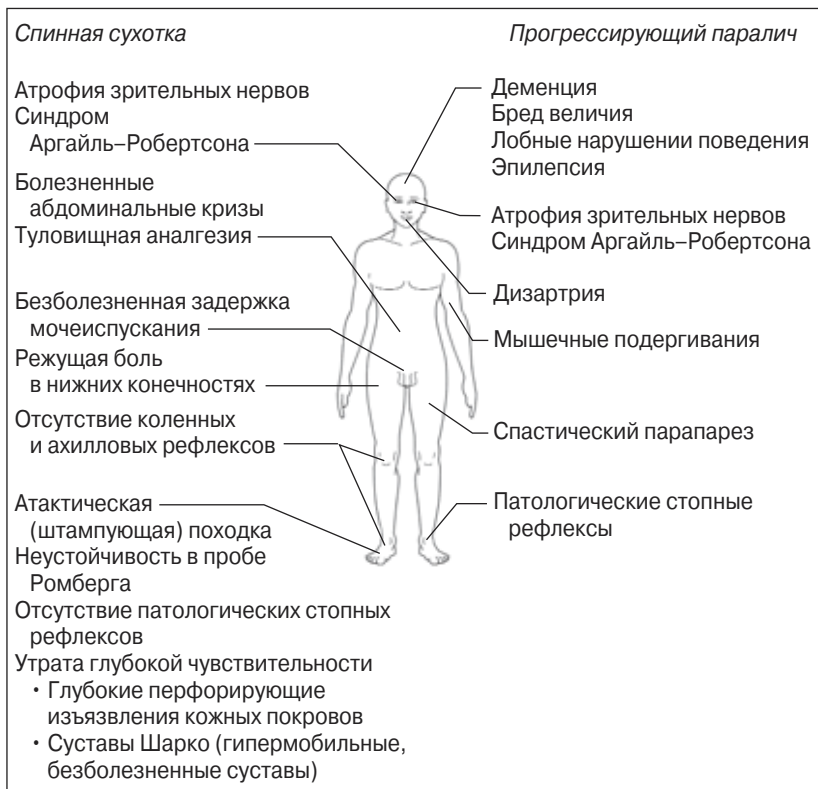

Рис. 14.2. Клинические проявления нейросифилиса

лено до 100 лимфоцитов/мкл, повышенное содержание белка и олигоклональных белков (гл. 8 и 16). Лечение включает внутримышечное введение прокаинпенициллина по 1 млн ед. в сутки в течение 14–21 дня. Рекомендуется одновременное назначение кортикостероидов в начале лечения пенициллином для предупреждения **реакции Яриша–Герцхаймера** — тяжелой токсической реакции на массивную гибель спирохет под воздействием антибиотика.

Болезнь Лайма

Заражение спирохетой *Borrelia burgdorferi*, передающейся при укусе клеща, может вызвать неврологические проявления в сочетании с системными проявлениями заболевания. В острой фазе, на протяжении первого месяца после укуса, может развиваться менингизм вместе с лихорадкой, сыпью и болью в суставах. Хроническое заболевание развивается в течение нескольких недель или месяцев после укуса, характеризуется менингитом, энцефалитом, параличом черепных нервов (особенно лицевых), поражением спинальных корешков и периферических нервов. Серологические пробы подтверждают клинический диагноз. Микроорганизм обычно чувствителен к цефотаксиму или цефтриаксону.

Проказа

Mycobacterium leprae — один из немногих микроорганизмов, которые внедряются непосредственно в периферические нервы. Пациенты с «туберкулоидной проказой», более мягкой и наименее контагиозной формой заболевания, страдают от частичной сенсорной невропатии с пальпируемыми утолщенными нервами и депигментированными нечувствительными участками кожи. В Европе и Северной Америке это заболевание очень редкое; во всем мире проказа является одной из основных причин мультифокальной невропатии (гл. 17).

Бактериальные токсины

Поражение нервной системы может развиваться под действием токсинов, вырабатываемых некоторыми микроорганизмами.

- **Столбняк** вызывается токсинами, вырабатываемыми *Clostridium tetani*, попадающими в рану. Признаки: тонические спазмы мышц

челюстей (**тризм**) и туловища (**опистотонус**), жар с болезненными пароксизмальными спазмами всей мускулатуры и выгибанием спины и вытянутыми конечностями. Лечение, проводимое в блоке интенсивной терапии, включает применение миорелаксантов, искусственную вентиляцию легких, введение человеческого противостолбнячного иммуноглобулина, пенициллина и туалет раны. Это заболевание может быть искоренено активной иммунизацией населения.

- **Ботулизм** вызывается токсином, вырабатываемым *Clostridium botulinum*, — отравляющим веществом, попадающим в организм при употреблении в пищу плохо стерилизованных консервированных продуктов и реже — из инфицированных ран. У пациентов наблюдаются рвота и диарея, после чего в течение двух дней после отравления развивается паралич. Слабость обычно «спускается» в своем развитии — сначала возникают птоз, диплопия и паралич аккомодации, затем слабость бульбарных мышц и мышц конечностей. Обычно требуется искусственная вентиляция легких; восстановление затягивается на месяцы и даже годы.
- **Дифтерийный** токсин может вызывать полинейропатию; к счастью, с приходом иммунизации (вакцинации), в развитых странах данное состояние встречается очень редко.

Вирусные инфекции

Вирусные менингиты

Вызываемое некоторыми вирусами (вирус эпидемического паротита, энтеровирус и др.) заболевание имеет доброкачественное, самоограничивающееся течение, не сопровождающееся серьезными осложнениями, присущими острому бактериальному менингиту. Возможно повышение давления СМЖ и наличие нескольких сотен лейкоцитов в микролитре, в большинстве случаев выявляются лимфоциты с единичными нейтрофилами, за исключением ранних стадий заболевания. Содержание белка может быть несколько увеличено, уровень глюкозы в норме. Дифференциальный диагноз проводится с менингизмом — также широко распространенным состоянием **асептического менингита**, при котором возможны оболочечные симптомы и умеренный лимфоцитоз в СМЖ (табл. 14.2).

Таблица 14.2. Дифференциальная диагностика асептических менингитов

| |
|----------------------------------------------------------------------------------------------------------------------------------------------------|
| Частично излеченный бактериальный менингит |
| Вирусный менингит и менингоэнцефалит |
| Туберкулезный менингит |
| Сифилис |
| Лептоспироз, бруцеллез — в группах риска |
| Церебральная форма малярии |
| Грибковый менингит |
| Параменингеальная инфекция — спинальный или внутричерепной абсцесс, тромбоз венозных синусов, скрытое инфекционное поражение параназальных синусов |
| Эндокардит |
| Злокачественное новообразование с менингеальным синдромом — карцинома, лимфома, лейкомия |
| Субарахноидальное кровоизлияние |
| Химический менингит — состояние после миелографии, применения некоторых препаратов |
| Саркоидоз |
| Аутоиммунное заболевание, васкулит, болезнь Бехчета |
| Менингит Моллара — повторяющаяся лихорадка, менингеальный синдром и лимфоцитоз в СМЖ, возможно, ассоциированный с герпетической инфекцией. |

Вирусные энцефалиты

Этиология и патогенез

Вирусная инфекция головного мозга может вызвать лимфоцитарную воспалительную реакцию с некрозом нейронов и глии.

Вирус простого герпеса — наиболее распространенная причина sporadического энцефалита. Другие вирусные возбудители: вирус опоясывающего герпеса, цитомегаловирус и вирус Эпштейна–Барр (герпесвирусы чаще приводят к развитию энцефалита у пациентов с нарушениями иммунной системы), аденовирусы и вирус инфекционного паротита. Энцефалит может носить эпидемический характер как следствие арбовирусной инфекции в регионах, где переносчиками болезни могут быть москиты.

Клинические симптомы

У пациентов наблюдаются головная боль и угнетение сознания на протяжении часов и суток, возможны эпилептические припадки и очаговый неврологический дефицит, что свидетельствует о дисфункции больших полушарий или ствола головного мозга. Полушарные симптомы (дисфазия, парепарез) делают обоснованным предположение о том, что энцефалит вызван вирусом простого герпеса.

Диагностика

- КТ и МРТ головного мозга позволяют исключить новообразование и установить наличие отека мозга. Характерные проявления энцефалита, вызванного вирусом простого герпеса (рис. 14.3), могут развиваться в течение нескольких дней.
- Давление СМЖ обычно повышено, выявляются лимфоцитоз, повышенное содержание белка при нормальном уровне глюкозы. При диагностике энцефалита, вызванного вирусом простого герпеса, определение титра вирусных антител может иметь только ретроспективное значение. Ранняя диагностика возможна с помощью иммуноанализа с целью выявления антигена и с помощью полимеразной цепной реакции для выявления ДНК вируса.
- При регистрации ЭЭГ выявляются выраженные диффузные изменения. При энцефалите, вызванном вирусом простого герпеса, характерным признаком являются **периодические комплексы**, присутствующие в височных областях.

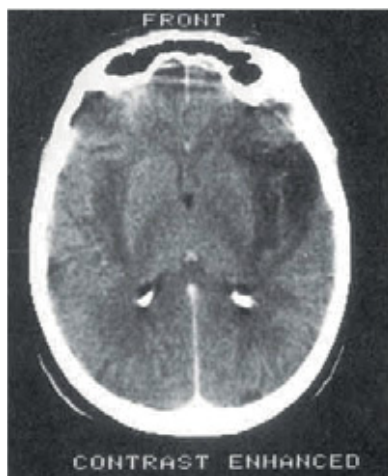

Рис. 14.3. Энцефалит, вызванный вирусом простого герпеса. Обратите внимание на асимметричное уменьшение плотности в височных долях

Лечение

Применение **ацикловира** (10 мг/кг внутривенно каждые 8 ч в течение 14 дней) совершило революцию в лечении энцефалита, вызванного вирусом простого герпеса, значительно снизив летальность. Смерть и тяжелые остаточные явления (эпилепсия, дисфазия и амнестический синдром) все еще встречаются, особенно при позднем начале лечения. Прием ацикловира при подозрении на герпетический энцефалит должен быть начат немедленно, не дожидаясь результатов анализа СМЖ; иногда требуется биопсия мозга.

Специфического лечения при других типах энцефалита не существует; только при энцефалите, вызванном цитомегаловирусом, применяют **ганцикловир**. Пациентам назначают поддерживающие мероприятия и симптоматическое лечение, включая противосудорожные препараты при эпилептических припадках и введение дексаметазона или маннитола при нарастании отека мозга.

Опоясывающий герпес

Вирус ветряной оспы, в неактивном состоянии находящийся в заднем роге спинного мозга на протяжении многих лет после заражения, может реактивироваться и клинически проявляться в виде опоясывающегося герпеса. При этом больной, как правило, испытывает локальную боль и жжение, которые предшествуют появлению характерной односторонней сыпи, распространяющейся в зоне одного отдельного дерматома или ряда расположенных рядом дерматомов. У большинства больных высыпания располагаются на туловище. После исчезновения сыпи может оставаться плохо поддающаяся лечению боль (**постгерпетическая невралгия**; гл. 9).

Вирус может вызвать различные заболевания:

- **Офтальмический опоясывающий герпес** — сыпь поражает глазную ветвь тройничного нерва, что сопряжено с риском повреждения роговицы и угрозой постгерпетической невралгии.
- **Синдром Рамсея–Ханта** — с односторонним лицевым периферическим параличом мимической мускулатуры и высыпаниями в наружном слуховом проходе или в ротоглотке. Возможны также сильная боль в слуховом проходе, системное головокружение и утрата слуха (**ушной опоясывающий герпес**).

- **Двигательный опоясывающий лишай** — мышечная слабость, включающая поражение миотомов на одном уровне с дерматомами, пораженными сыпью. Так, например, развитие одностороннего пареза диафрагмы с гомолатеральными высыпаниями на шее и на плече (дерматомы C3, C4, C5).

Несмотря на то что опоясывающий герпес обычно проходит без лечения, для ускорения выздоровления, уменьшения боли и снижения риска возникновения осложнений требуется оральное применение больших доз ацикловира, чем это требуется при лечении инфекции простого герпеса.

Герпетическая инфекция может иметь различные клинические проявления, в особенности у пациентов с нарушением иммунной системы, включая генерализованные высыпания и развитие энцефалита. У некоторых пациентов наблюдается избирательное поражение спинного мозга (герпетический миелит) или артерий мозга, вызывающее гемиплегию.

Ретровирусные инфекции

Инфекции у людей с ВИЧ могут привести к неврологическим осложнениям по двум причинам. Во-первых, этот вирус имеет сродство к нервной ткани, т. е. он нейротропный, равно как и лимфотропный. Заболевание менингитом может произойти в условиях сероконверсии. В дальнейшем могут развиваться медленно прогрессирующая деменция и вовлечение других отделов нервной системы, в частности спинного мозга и периферических нервов. Во-вторых, риск случайного заражения и необычных инфекционных поражений нервной системы может быть результатом нарушения иммунной системы при развернутой клинической картине СПИДа.

- **Церебральный токсоплазмоз** у больных СПИДом характеризуется поражением больших полушарий (гемипарез, дисфазия, экстрапирамидные нарушения), мозжечка (атаксия), черепных нервов. Нередко сопровождается головной болью, эпилептическими припадками, а на КТ и МРТ — признаками фокального или мультифокального энцефалита. Проводится антитоксоплазмозная терапия пириметамином, сульфадиазином или клиндамицином. Биопсия мозга показана пациентам с отсутствием эффекта от проводимой терапии.
- **Криптококковый менингит** — грибок *Cryptococcus neoformans*; наиболее распространенная причина криптококкового менингита

та у больных СПИДом. Клинически проявляется остро или подостро нарастающими головными болями, лихорадкой, иногда эпилептическими припадками, однако очаговые неврологические симптомы выявляются редко. Анализ СМЖ (после КТ, исключающей внутричерепное новообразование) выявляет лимфоцитоз, обычно с повышенным содержанием белка и сниженным — глюкозы. Криптококки могут быть выявлены пробой со специфическим окрашиванием или на основании наличия антигена в СМЖ или крови. Лечение комбинацией противогрибковых средств (амфотерицин В или флуцитозин) может оказаться неэффективным. Криптококковый менингит может оказаться осложнением других нарушений иммунной системы, например состоянием после трансплантации органов, требующей применения иммуносупрессоров.

- **Герпесвирусы** — цитомелагивирусная инфекция; чаще — у пациентов со СПИДом. Способны вызвать энцефалит и поражение спинного мозга (миелит). Другие герпесвирусы, например вирусы простого и опоясывающего герпеса, могут вызвать ограниченный или диффузный энцефалит.
- **Прогрессирующая мультифокальная лейкоэнцефалопатия (ПМЛ)** вызывается условно-патогенными паповавирусами (JC и др.) и проявляется множественным поражением белого вещества полушарий головного мозга. Заболевание протекает с прогрессирующей деменцией и очаговым неврологическим дефицитом, например гемипарезом и дисfazией. Смерть наступает в течение месяцев. ПМЛ развивается в состояниях, когда иммунная система нарушена, например при заболеваниях кроветворения, туберкулезе, саркоидозе.
- **Церебральная лимфома** — фокальное или мультифокальное поражение в полушарии головного мозга или задней черепной ямке; имеет четкую клиническую картину, выявляется при проведении КТ или МРТ. В отсутствие эффекта от проводимой противотоксоплазменной терапии диагноз может быть установлен при биопсии мозга.

В развитых странах все перечисленные осложнения стали встречаться реже в связи с внедрением высокоактивной антиретровирусной терапии (ВААРТ или англ. HAART).

Ретровирусы, отличные от ВИЧ, также характеризуются нейротропными свойствами. Так, вирус HTLV-1, распространенный в определенных регионах, например на Карибах, ассоциирован с **тропическим спастическим парапарезом** (HTLV-1-ассоциированная миелопатия, HAM).

Другие вирусы

- **Полиомиелит** в развитых странах встречается редко в связи с введением вакцинации. Во время эпидемии большинство больных испытывают легкое недомогание с головной болью, лихорадкой и рвотой через 7–14 дней с момента проникновения вируса в организм через кишечник или дыхательные пути. Некоторые больные находятся в препаралитическом состоянии, которое проявлялось менингитом, болью в спине и конечностях, при этом вирус получает доступ к СМЖ. Из-за тропности к клеткам переднего рога спинного мозга и гомологичным клеткам ствола головного мозга в течение нескольких дней развивается паралитическое поражение с прогрессирующей мышечной слабостью. Клинические симптомы такие же, как при повреждении периферического мотонейрона, с той разницей, что поражение мышц частичное и асимметричное, присутствуют фасцикулярные подергивания на ранних стадиях заболевания и последующие атрофия и арефлексия. У немногих пациентов развиваются бульбарные нарушения и респираторная недостаточность. Несмотря на то что после паралитической стадии имеется частичное восстановление, у многих пациентов остаются стойкие парезы и параличи и им требуется длительная искусственная вентиляция легких. Постполиомиелитический синдром является достаточно неоднозначно характеризующимся состоянием, так как при позднем ухудшении состояния больных полиомиелитом причиной нарастания неврологического дефицита является влияние других заболеваний.
- **Бешенство** искоренено в Великобритании и некоторых других странах, однако в мире встречается нередко. Заболевание обычно передается при укусе зараженной собаки, но может также передаваться через укус других млекопитающих. Вирус распространяется от места укуса к ЦНС медленно (на протяжении нескольких дней или недель) и вызывает воспалительную реакцию с диагностируемыми интрацитоплазматическими включениями (**тельца Негри**), обнаруживаемыми в нейронах после смерти. Если воспалительным процессом преимущественно поражен ствол головного мозга, бешенство носит молниеносное течение, заболевание развивается после периода предвестников в виде лихорадки и психических расстройств. Заболевшие испытывают ларингоспазм и страх при питье воды — **водобоязнь**. Если воспаление поражает главным образом спинной мозг, имеются

вялые параличи. При установлении симптомов бешенства исход болезни всегда фатален. Профилактическая иммунизация возможна для животных — потенциальных переносчиков инфекции, кроме того, активная и пассивная иммунизация должна быть предпринята сразу после укуса таким животным, наряду с промыванием и хирургической обработкой раны.

Поствирусные явления

- **Подострый склерозирующий панэнцефалит** — позднее и практически всегда смертельное осложнение кори, к счастью редкое в настоящее время благодаря доступности иммунизации.
- **Острый рассеянный энцефаломиелит** — редкое продолжение вирусной инфекции (гл. 16).
- **Синдром Гийена–Барре** у большинства пациентов ассоциирован с предшествующей инфекцией, часто вирусной (гл. 20).
- Другие неврологические и психиатрические симптомы, в частности слабость, ухудшение внимания и памяти, могут осложнять процесс выздоровления после вирусных инфекций. В частности, инфекция, вызываемая вирусом Эпштейна–Барр, сопровождается синдромом поствирусной слабости (гл. 19).

Другие инфекционные и контагиозные заболевания

Протозоа

- **Малярию** следует предполагать у больных с лихорадкой неясного генеза, возвращающихся из эндемичных для данного заболевания районов. Заболевание хорошо диагностируется по результатам исследования крови. Заражение *Plasmodium falciparum* вызывает геморрагический энцефалит.
- **Токсоплазмоз**, упомянутый в качестве причины мультифокального энцефалита при СПИДе, также может развиваться *in utero*, вызывая гидроцефалию, внутричерепной кальциноз и хориоретинит.
- **Трипаносомоз** распространен в африканских тропических странах; протекает как относительно легкая форма энцефалита с избыточной сонливостью и эпилептическими припадками («сонная болезнь»).

Метазоа

Инкапсулированная личинка ленточного червя способна вызывать церебральные поражения:

- При наличии **эхинококковой кисты** заболевание может протекать как внутримозговое новообразование, разрыв кисты может привести к химическому менингиту;
- При **цистицеркозе** многочисленные кисты приводят к эпилепсии, повышенному внутримозговому давлению, очаговому или многоочаговому неврологическому дефициту или гидроцефалии. Лечение проводится при помощи празиквантела при одновременном назначении стероидов.

Прионовые болезни

Рассмотрены в гл. 18.

Ключевые положения

- Бактериальный менингит может привести к смерти в течение нескольких часов
- Пациенту с подозрением на менингококковый менингит врач общей практики должен однократно ввести бензилпенициллин и срочно доставить в госпиталь
- Туберкулезный менингит должен быть заподозрен у представителей группы риска (пациенты с нарушением иммунной системы, этнические меньшинства и иммигранты)
- Асептический менингит возникает по разным причинам — из-за инфекций и в отсутствии инфекций
- Неврологические осложнения у ВИЧ-инфицированных могут быть вызваны как самим вирусом, так и другими условно-патогенными бактериями при нарушениях иммунной системы.

Воспалительный (острый бактериальный) менингит

История болезни. 56-летний мужчина был доставлен без сознания в отделение скорой помощи. При осмотре установлено: температура 38,5° С, ригидность шейных мышц без очагового неврологического дефицита. Глубина нарушений сознания оценена в 6 баллов по шкале Глазго. Предварительный диагноз — менингит. Из-за измененного сознания до проведения люмбальной пункции рекомендована КТ головного мозга. Поскольку в госпитале не было компьютерного томографа, решено было связаться с региональным неврологическим центром.

Сразу после госпитализации больного дежурный невролог назначил в/в введение антибиотиков (бензилпенициллин и цефотаксим), это лечение было начато еще до перевода больного в специализированное учреждение. Были взяты анализы крови на микробиологические исследования (посев). Затем в неврологическом центре было проведено КТ головы, которое не выявило патологии и люмбальная пункция. СМЖ оказалась мутной, содержала 2000 нейтрофилов/мкл, 2,8 г/л белка при отсутствии глюкозы. Микроорганизмов при окраске СМЖ по Граму обнаружено не было, но при посеве крови были выявлены менингококки. Микроорганизм оказался чувствителен к пеницилину, вводимому внутривенно в антименингитных дозах, и пациент полностью выздоровел.

Комментарии. Менингококковый менингит обычно встречается в детском и подростковом возрасте, однако может затрагивать и пожилой возраст, причем наличие кожных высыпаний у больного необязательно. При отложенном лечении бактериального менингита резко возрастает риск наступления летального исхода. КТ головы до проведения люмбальной пункции показано пациентам с измененным уровнем сознания, однако в данном случае следовало как можно раньше начинать лечение антибиотиками. Несмотря на санацию СМЖ на фоне лечения, диагноз был поставлен с помощью альтернативных методов.

Энцефалит, вызванный вирусом простого герпеса

История болезни. У 47-летнего пациента в течение 4 дней развивалась нарастающая головная боль. На четвертые сутки началась тошнота и рвота. На следующий день в состоянии спутанного сознания и со зрительными галлюцинациями был доставлен родственниками в госпиталь. При поступлении температура тела — 38,3° С. Присутствовала легкая дисфазия с затруднениями при подборе слов. Очаговый неврологический дефицит отсутствовал. Сухожильные рефлексы были симметричными, патологические стопные рефлексы отсутствовали. В приемном отделении у больного развился генерализо-

ванный судорожный припадок. КТ головы выявила очаги пониженной плотности в височных долях, больше слева (см. рис. 14.3). На ЭЭГ регистрировались высокоамплитудные медленные волны в левой передневисочной области, но без характерных пароксизмальных разрядов. При анализе СМЖ выявлено наличие 165 моноядерных клеток/мкл, нейтрофилы и эритроциты отсутствуют. Концентрация белка в СМЖ была незначительно повышена, глюкоза в норме. С помощью полимеразной цепной реакции была выявлена ДНК вируса простого герпеса. В день госпитализации был начат курс введения ацикловира по 10 мг/кг каждые 8 часов в течение 14 дней, наряду с поддерживающей противосудорожной терапией. Состояние больного значительно улучшилось, но вследствие ухудшения кратковременной памяти и сложности нахождения нужных слов, он не смог вернуться к прежней работе.

Комментарии. Острое начало заболевания с головной болью, лихорадкой, дисфазией и припадками— все это свидетельствует с высокой долей вероятности о возможности энцефалита, вызванного вирусом простого герпеса. Диагноз был подтвержден характерными изменениями на КТ, наличием медленных волн на ЭЭГ (периодические комплексы развиваются не у всех пациентов), лимфоцитарных изменений в СМЖ и, наконец, наличием вирусной ДНК в СМЖ. Лечение противовирусными средствами должно быть начато без промедления, до установления окончательного диагноза. Несмотря на снижение летальности при введении ацикловира, многие пациенты после перенесенного заболевания имеют постоянный неврологический дефицит или когнитивные расстройства.

Спинальные заболевания

Заболевания спинного мозга (миелопатия)

Клиническая нейроанатомия

На рисунке 15.1 представлен поперечный разрез позвоночника, на котором показано расположение основных путей нейропередачи. Главный проводящий двигательный путь — кортикоспинальный тракт берет начало в противоположном полушарии, в последующем большая часть волокон переходит на противоположную сторону. Сходным образом совершает перекрест спиноталамический тракт, передающий сенсорную информацию от противоположной стороны тела, в то время как задние столбы передают ипсилатеральную информацию о положении элементов тела в пространстве и чувстве вибрации.

Симптомы поражения

Из-за особенностей распределения большинства проводящих путей в спинном мозге у большинства пациентов обычно имеется сочетание двигательных, чувствительных и вегетативных нарушений.

Двигательные нарушения

У большинства пациентов проявляются симптомы поражения центрального мотонейрона обеих ног (**спастический парапарез**) или при поражении верхнего шейного отдела всех четырех конечностей (**спастический тетрапарез**). Поражение шейного отдела спинного мозга может привести к развитию нижнего спастического парапареза в комбинации со смешанными симптомами поражения центрального и периферического мотонейронов в верхних конечностях

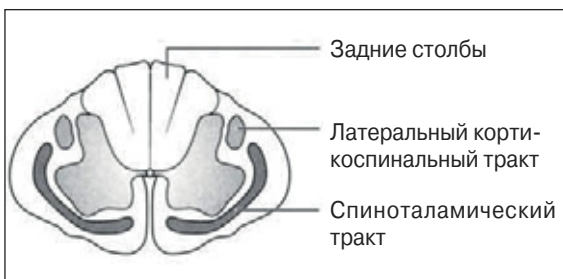


Рис. 15.1. Поперечный срез спинного мозга

из-за одновременного поражения проводящих путей и корешков в шейном отделе спинного мозга.

Нарушения чувствительности

Признаком поражения спинного мозга является наличие **уровня нарушений чувствительности**, например на туловище кожная чувствительность нарушена ниже некоторого уровня, а выше она в норме (см. рис. 6.1,д). У пациента со спастическим парапарезом **уровень нарушения чувствительности** представляет определенную ценность для подтверждения наличия поражения спинного мозга, но диагностическая значимость этого признака ограничена именно анатомической локализацией поражения. Так, уровень нарушения чувствительности на сегменте Th10 не всегда говорит о поражении непосредственно Th10, но, скорее, о поражении на уровне *или выше* Th10. Это имеет существенное значение в клинической практике. Например, при обследовании методами нейровизуализации пациента с острым сдавлением спинного мозга, что требует срочного лечения, и уровнем чувствительности на Th10 (область визуализации ограничена грудным отделом) могут быть не обнаружены нижележащие очаги поражения, поддающиеся хирургическому лечению.

Вегетативные нарушения

Вовлечение мочевого пузыря является ранним признаком поражения спинного мозга, пациенты жалуются на неотложные позывы на мочеиспускание и частые случаи недержания мочи (гл. 7). Симптомы, связанные с пищеварительным трактом, в начальной стадии заболевания появляются реже, хотя пациенты могут жаловаться на недержание стула. Часто встречается также половая дисфункция, в частности нарушение эрекции.

Другие проявления поражения спинного мозга включают в себя болевые синдромы в области шеи или поясницы или указания на перенесенную травму.

Специфические спинномозговые синдромы

Синдромы экстремедуллярного и интрамедуллярного поражения

Внешнее сдавление спинного мозга — экстремедуллярное поражение (опухолью или выпавшим межпозвонковым диском), вызывает

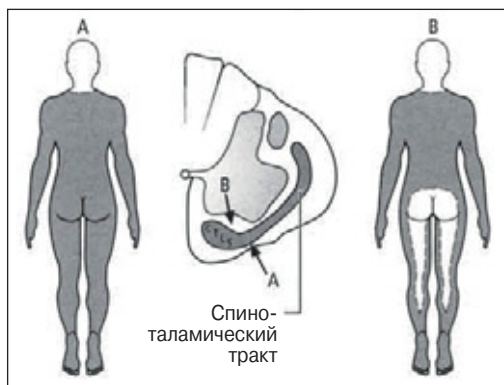


Рис. 15.2. Экстра- и интрамедуллярное поражение спинного мозга. Приведено расположение проводящих путей в спиноталамическом тракте — волокна от сакральных дерматомов (S) расположены наиболее латерально, далее следуют волокна от поясничных (L), грудных (Т), и, наиболее центрально, — от шейных дерматомов. Внешняя компрессия (А) сопровождается поражением волокон от сакральных дерматомов, тогда как при интрамедуллярном поражении (В) эти волокна могут оставаться интактными

потерю чувствительности в крестцовых дерматомах (**седловидная анестезия**). Причиной этого является то, что часть спиноталамического тракта, наиболее близкая к поверхности спинного мозга (передающая информацию из люмбосакральных дерматомов), наиболее уязвима для внешнего сдавления (рис. 15.2). При внутреннем (интрамедуллярном) поражении, напротив, в первую очередь, страдают волокна, расположенные в центре спиноталамического тракта, тогда как волокна от крестцового отдела остаются на протяжении определенного времени интактными (**крестцовое освобождение**), хотя это и не является строгим правилом (рис. 15.2).

Синдром Броун–Секара

При одностороннем поражении спинного мозга развивается характерный синдром двигательных и чувствительных расстройств. В своей наиболее полной форме, возникающей при полном одностороннем поражении спинного мозга, данное состояние носит название синдрома Броун–Секара (рис. 15.3). Данный случай представляет собой как раз ту ситуацию, при которой уровень нарушений чувствительности не предоставляет точной информации о локализации поражения.

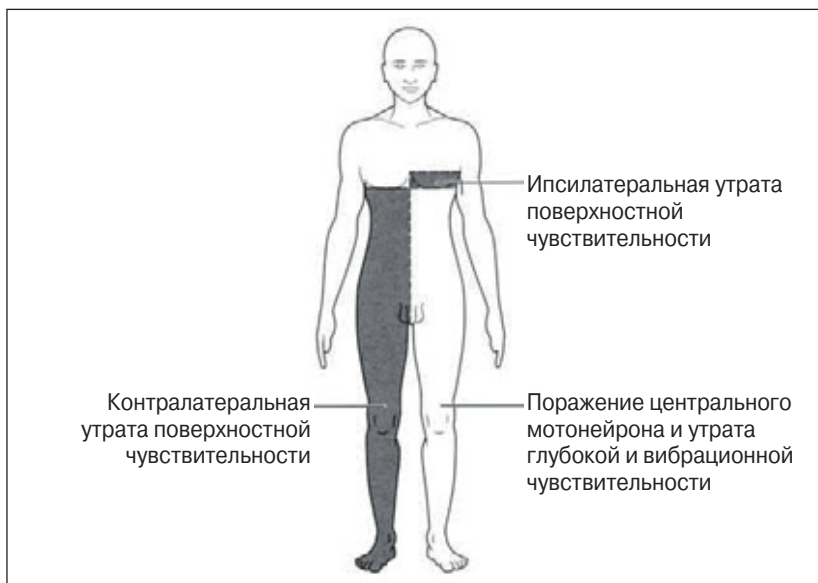


Рис. 15.3. Синдром Броун–Секара. Поражение центрального мотонейрона на одноименной стороне (так как нисходящие кортикоспинальные пути уже совершили перекрест в продолговатом мозге). Потеря глубокой чувствительности и чувства вибрации также наблюдается на одноименной стороне по отношению к очагу поражения (вследствие того, что поднимающиеся в задних столбах волокна не перекрещиваются, пока не достигнут продолговатого мозга). Утрата болевой и температурной чувствительности наблюдается на стороне, противоположной очагу поражения (так как проводящие пути перекрещиваются в спинном мозге на уровне вхождения корешков в спинной мозг или несколько выше). Возможна также полоска гипестезии (иногда — в сочетании со спонтанной болью) на уровне очага поражения вследствие повреждения волокон, которые еще не совершили перекреста в контралатеральном спиноталамическом тракте

Сирингомиелия

Редкое заболевание, при котором в спинном мозге формируется полость, заполненная СМЖ (**syrinx** — **тростник**) (рис. 15.4). Проявляется развитием характерного двигательного и чувствительного неврологического дефицита (рис. 15.5). Обычно вначале полость развивается в нижнем шейном отделе спинного мозга, с течением времени может распространиться по всему длиннику спинного мозга. У пациентов развивается нижний спастический парапарез с признаками поражения периферического мотонейрона в верхних конечностях (вследствие поражения как кортикоспинального тракта,

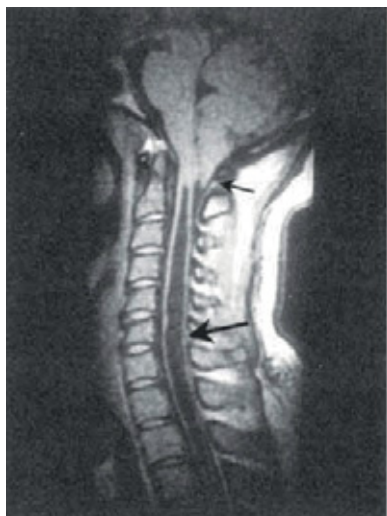

Рис. 15.4. Сирингомиелия. МРТ шейного отдела спинного мозга, сагиттальная проекция. Заполненная жидкостью полость (область гипоинтенсивного сигнала — большая стрелка) и ассоциированная аномалия Арнольда–Киари (малая стрелка)

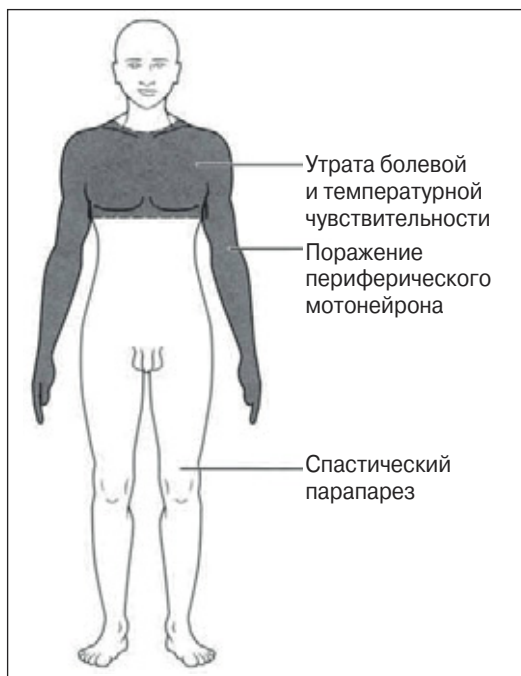

Рис. 15.5. Сирингомиелия — клинические проявления

так и передних рогов шейного отдела спинного мозга). Глубокая чувствительность, проводящие волокна которой располагаются в задних столбах спинного мозга, как правило, сохранена, тогда как болевая чувствительность нарушена вследствие поражения перекрещивающихся волокон в области расположения полости (**диссоциированная анестезия**). Утрата поверхностной (болевой и температурной) чувствительности обычно распространяется по типу «куртки» — зоны анестезии с верхним и нижним уровнями, определяемыми объемом полости. У некоторых пациентов полость может распространяться в продолговатый мозг (**сирингобульбия**) с развитием двустороннего поражения нижних черепных нервов и синдрома Горнера.

Патогенез сирингомиелии изучен недостаточно, скорее всего, развитие заболевания связано с нарушением гидродинамики СМЖ. У многих пациентов имеются нарушения развития ствола головного мозга и мозжечка (аномалия Арнольда–Киари), при которых миндалины мозжечка вытянуты и пролабируют в большое затылочное отверстие (**мозжечковая эктопия**). Некоторым больным показаны хирургическая декомпрессия большого затылочного отверстия и дренаж полости через сирингостому.

Другие распространенные синдромы

Распространены синдромы поражения спинного мозга в результате нейросифилиса (спинная сухотка) и дефицита витамина В₁₂ (подострая дегенерация спинного мозга), рассмотренные в гл. 14 и 19. При инфаркте спинного мозга, вызванном тромбозом передней спинальной артерии, задние столбы обычно остаются интактными.

Причины поражения спинного мозга

У пациентов старше 50 лет наиболее частой причиной миелопатии является **спондилез шейного отдела позвоночника**. В данном случае дегенеративное заболевание (остеоартроз) шейных позвонков может привести к компрессии спинного мозга вследствие воздействия:

- Кальцификации, дегенерации и протрузии межпозвонковых дисков
- Костных разрастаний (**остеофиты**)
- Кальцификации и утолщения продольной связки.

У пациентов в возрасте до 40 лет наиболее частой причиной поражения спинного мозга является рассеянный склероз (глава 16). Более редкие причины приведены в таблице 15.1.

Таблица 15.1. Причины поражения спинного мозга

| | |
|--------------------------------------------------------------------------------------------------|--------------------------------|
| <i>Наследственная предрасположенность</i> | |
| Наследственная спастическая параплегия — дегенерация центрального двигательного нейрона (гл. 18) | |
| Спиноцеребеллярная дегенерация | |
| <i>Врожденные патологии</i> | |
| Дизрафизм (гл. 18) | |
| Аномалия Арнольда–Киари и сирингомиелия | |
| <i>Травмы</i> | |
| Переломы и смещение позвонков | } со сдавлением спинного мозга |
| Протрузии дисков — чаще спонтанные, реже — следствие травмы | |
| Радиационное поражение | |
| <i>Инфекции</i> | |
| Эпидуральный абсцесс | } со сдавлением спинного мозга |
| Туберкулезный абсцесс и болезнь Потта | |
| Сифилис | |
| ВИЧ | |
| Тропический спастический парапарез (гл. 14) | |
| <i>Воспаление</i> | |
| Рассеянный склероз | |
| Поствирусный поперечный миелит | |
| Саркоидоз, волчанка, другие васкулиты | |
| Спондилез со сдавлением спинного мозга — ревматологическое заболевание, анкилозирующий спондилит | |
| <i>Новообразования</i> | |
| Метастазы в позвоночник, сдавливающие спинной мозг (гл. 19) | |
| Доброкачественные экстрамедуллярные опухоли — нейрофиброма, менингиома | |
| Интрамедуллярные опухоли спинного мозга — эпендимома, глиома, метастазы | |
| <i>Сосудистые нарушения</i> | |
| Инфаркт спинного мозга | |
| Артеровенозная мальформация | |
| Эпидуральная гематома, вызывающая сдавление спинного мозга | |
| <i>Метаболические расстройства</i> | |
| Подострые сочетанные дегенерации (гл. 19) | |
| Сдавление при болезни Педжета | |
| <i>Дегенеративные расстройства</i> | |
| В спинном мозге — заболевание периферического мотонейрона | |
| Экстрамедуллярные — спондилез со сдавлением спинного мозга | |

Лечение

При обследовании пациента с острой миелопатией первым делом следует исключить сдавление спинного мозга — МРТ или миелография (гл. 8) (рис. 15.6). Это позволяет выявить заболевание, требующее срочного хирургического вмешательства, или в случае злокачественного новообразования определить показания для лучевой терапии и применения кортикостероидов с целью уменьшения отека. После уменьшения выраженности сдавления спинного мозга проводится лечение, направленное на устранение причины заболевания (табл. 15.1).

Поражение спинальных корешков (радикулопатия)

Клиническая нейроанатомия и классификация

Корешки нервов выходят слева и справа от спинного мозга через межпозвоночные отверстия, где дорсальные (сенсорные) и вентральные (моторные) корешки объединяются, формируя спинальные нервы. Спинальные нервы нумеруются в соответствии с порядковым номером позвонков, между которыми они выходят из канала (рис. 15.7). В шейном отделе номер каждого корешка соответствует номеру позвонка, расположенного *ниже* выходного отверстия. Таким образом, корешок C7, выходящий между позвонками C6 и C7, может быть поврежден протрузией межпозвоночного диска C6/C7. Однако нерв между позвонками C7 и Th1 нумеруется как C8. Корешки в грудном, поясничном и крестцовом отделах нумеруются в соответствии с

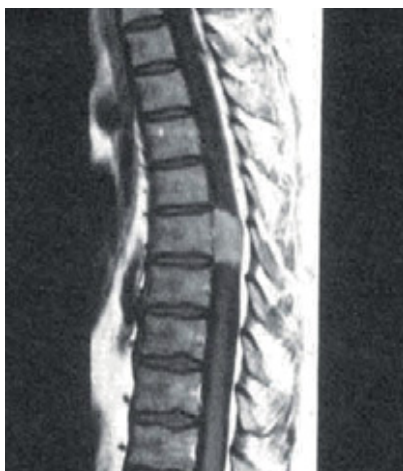

Рис. 15.6. На сагиттальном срезе МРТ визуализирована менингиома, вызывающая сдавление спинного мозга. Доброкачественные опухоли относительно редко вызывают сдавление, однако ранняя диагностика повышает вероятность успешного хирургического вмешательства

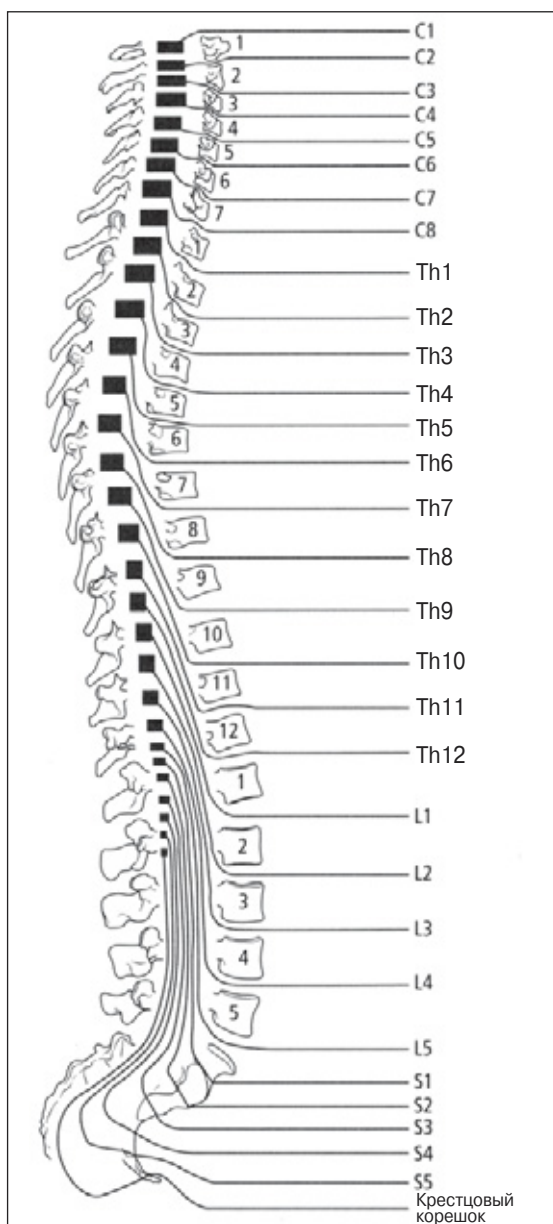


Рис. 15.7. Взаиморасположение сегментов спинного мозга, корешков и позвонков

порядковым номером позвонка *над* местом выхода. Несмотря на это, при пролапсе поясничного межпозвонкового диска обычно повреждается корешок с тем же номером, что и нижележащий позвонок. Например, при пролапсе диска L4/L5 повреждается нерв L5, несмотря на то что L4 выходит из отверстия между L4/L5. Причиной этого является трехмерная интраспинальная организация пояснично-крестцовых корешков (**конский хвост**).


Шейная радикулопатия

Пролапс измененного межпозвонкового диска в шейном отделе кзади относительно пары нормально расположенных позвонков может привести к компрессии нерва у его выхода из отверстия. Другими причинами сдавления являются спондилез и намного реже — опухоли.

Клиническими проявлениями такого поражения являются боль в шее, иррадиирующая по руке, обычно в зоне иннервации соответствующего миотома, реже — дерматома. Возможны также слабость мышц, иннервируемых из соответствующего сегмента спинного мозга (см. табл. 5.2), утрата сухожильных рефлексов и нарушение чувствительности в соответствующих дерматомах.

У большинства пациентов с заболеваниями межпозвонковых дисков в результате консервативного лечения наступает улучшение состояния. Применяются нестероидные противовоспалительные средства и миорелаксанты, отдельным больным показано ношение воротника и выполнение рекомендаций физиотерапевта для купирования боли. Немногим больным показано проведение МРТ с целью определения целесообразности оперативного вмешательства. Операции по расширению выходного отверстия или удалению грыжи межпозвонкового диска более эффективны при наличии неврологического дефицита и функциональных ограничений, чем исключительно для купирования болевого синдрома.

В некоторых случаях протрузия межпозвонкового диска или изменения, возникшие как осложнение спондилеза, могут вызывать одновременно сдавление спинального корешка и непосредственно спинного мозга (**миелорадикулопатия**). Если сдавление наблюдается на уровне замыкания сухожильных рефлексов верхней конечности, ценным диагностическим критерием уровня поражения является выявление **инверсии рефлексов**. Например, при отсутствии у пациента рефлекса с бицепса перкуссия по сухожилию бицепса вызывает сгибание пальца (инвертированный рефлекс с бицепса), которое может быть представлено следующим образом:

| | | |
|-----------|----|-----------------------------------------------------------------------------------|
| Бицепс | 0 |  |
| Супинатор | ± | |
| Трицепс | ++ | |
| Палец | ++ | |

Это подразумевает наличие поражения на уровне C5, вызывающего прерывание рефлекторной дуги с бицепса, однако в силу того, что одновременно в патологический процесс вовлекается и спинной мозг, исчезает надсегментарное ингибирование рефлекторной дуги и появляется сгибательный рефлекс пальцев кисти, дуга которого замыкается на уровне сегмента C8.

Конский хвост

Спинной мозг заканчивается конусом (conus medullaris) на уровне нижней границы позвонка L1. Далее поясничные и крестцовые корешки следуют внутри спинального канала, перед тем как достичь выходного отверстия и сформировать конский хвост. Патологические процессы в данной области, например — опухоли, обычно приводят к одновременному множественному асимметричному поражению корешков, что проявляется нарушениями функций периферического мотонейрона и утратой чувствительности. Нередко также наблюдается нарушение функций мочевого пузыря, проявляющиеся хронической задержкой мочеиспускания с недержанием мочи при его переполнении и инфекциями мочеиспускательного канала. Сходные симптомы развиваются при повреждении нижнего отдела самого спинного мозга («**поражение конуса**»), клинической особенностью такого поражения является одновременное наличие признаков поражения центрального и периферического мотонейронов. Так, у пациента могут отсутствовать ахилловы рефлекс в сочетании с двусторонними разгибательными патологическими стопными рефлексам.

Перебегающая хромота конского хвоста

Клинический синдром, возникающий при расстройствах кровообращения конского хвоста вследствие сужения люмбального спинального канала при дегенеративном поражении позвоночника. Характеризуется преходящей неврологической симптоматикой в виде болей в ягодицах и бедрах, двигательных и чувствительных расстройствах в нижних конечностях, которые возникают при нагрузке и исчезают в покое, обычно в положении с согнутой спиной (в этой ситуации увеличивается просвет спинального канала). Основным направлением дифференциальной диагностики является исключе-

ние истинной перемежающейся хромоты, обусловленной ишемией мышц голени при недостаточности периферического кровообращения. От спинального поражения это состояние отличается отсутствием сенсомоторных расстройств, а также временем регресса симптоматики в покое (1–2 минуты при периферической сосудистой недостаточности, 5–15 минут при перемежающейся хромоте конского хвоста). Декомпрессионная ламинэктомия приводит к улучшению состояния при **стенозе поясничного канала**, при этом обязательным является предварительное проведение МРТ или КТ.

Пролапс поясничного межпозвонкового диска

Пролапс измененного межпозвонкового диска в поясничном отделе обычно приводит к компрессии корешков, которые направляются латерально к межпозвонковому отверстию, чаще поражаются нижележащие корешки. Так, корешок S1 может быть сдавлен грыжей диска L5/S1. Характерные проявления — боль в нижней части спины, распространяющаяся по задней поверхности ноги от ягодицы к лодыжке (**ишиас**), паралич и слабость икроножных и камбаловидных мышц (наиболее явно заметно, когда пациент стоит), потеря чувствительности в зоне иннервации S1 и сниженный ахиллов рефлекс. При поражении корешка L5, вызванного пролапсом диска L4/L5, боль распространяется по ходу седалищного нерва и сопровождается слабостью разгибателей стопы, в частности парезом наружного длинного разгибателя пальцев стопы и нарушением чувствительности в зоне иннервации дерматома L5. Пассивное натяжение нижних пояснично-крестцовых корешков (поднимание разогнутой ноги у лежащего на спине пациента) ограничено вследствие возникающих при этом боли и мышечного напряжения. Боль и напряжение мышц усиливаются при пассивной дорзифлексии лодыжки при поднятой и разогнутой в коленном суставе ноге. Аналогичным признаком поражения верхних поясничных корешков является проба на выпрямление бедра, при которой возникающие боль и мышечное напряжение ограничивают пассивное распрямление бедра у пациента, находящегося в положении сгибания или полусгибания.

Лечение больного с ишиасом на начальном этапе консервативное и подразумевает постельный режим с последующей постепенной мобилизацией. Введение анестетиков и кортикостероидов в область прохождения корешка (под контролем КТ) также может способствовать улучшению состояния. Стойкая неврологическая симптоматика компрессии корешка может быть показанием для хирургиче-

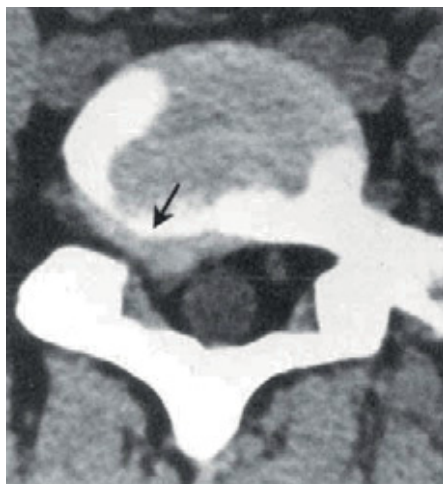


Рис. 15.8. Пролапс межпозвоночного диска поясничного отдела позвоночника. На КТ визуализируется латеральная протрузия диска (показано стрелкой). Пациент страдает ишиасом вследствие компрессии корешка

ского вмешательства, например декомпрессионной ламинэктомии и дискотомии, обязательным является предварительное установление уровня поражения на основании данных МРТ или КТ (рис. 15.8).

Острый центральный пролапс диска

В данном случае требуется срочная нейрохирургическая помощь. Диск пролабирует в центральной области, вызывая тотальную компрессию конского хвоста, реже наблюдается сдавление отдельных корешков. Пациенты испытывают сильные острые боли в спине, иногда иррадирующие вниз по ногам, в сочетании с двусторонней слабостью мускулатуры нижних конечностей (с отсутствием ахилловых рефлексов) и острой безболезненной задержкой мочеиспускания (увеличение мочевого пузыря выявляется при пальпации). Возможны развитие стойких запоров или недержание кала. Утрата чувствительности может быть ограничена нижними крестцовыми дерматомами (седловидная анестезия). Тонус анального сфинктера снижен, анальные рефлексы отсутствуют (вследствие поражения корешков S3 — S4 — S5). Данный рефлекс вызывается штриховым раздражением кожи вблизи ануса и в норме приводит к сокращению сфинктера. После того как диагноз подтвержден методами нейровизуализации, необходимо проведение срочной декомпрессионной ламинэктомии с целью предупреждения необратимой дисфункции сфинктеров.

Ключевые положения

- Клинические симптомы поражения спинного мозга включают спастический парапарез, наличие уровня чувствительных нарушений и расстройства сфинктеров.
- У пожилых пациентов основной причиной поражения спинного мозга является цервикальный спондилез, тогда как у молодых — рассеянный склероз.
- Ключевым моментом ведения больного с поражением спинного мозга является исключение или обнаружение его компрессии (при помощи МРТ или миелографии).
- У пациентов с пролапсом межпозвонкового диска поясничного отдела позвоночника, как правило, имеется клиническая картина ишиаса и симптомы натяжения корешка (например, ограничение поднимания выпрямленной ноги).
- Пациентам с тяжелым двусторонним ишиасом и нарушением функций тазовых сфинктеров требуется срочное обследование для выявления пролапса межпозвонкового диска, сдавливающего конский хвост. При выявлении такого поражения требуется срочное хирургическое вмешательство, целью которого является сохранение функций тазовых сфинктеров.

Компрессия спинного мозга

История болезни. 78-летний мужчина был доставлен в клинику в связи с затруднениями при ходьбе на протяжении последних 48 часов. Больной отмечает онемение в нижних конечностях и недержание мочи. Боль в спине отсутствовала. При детальном расспросе выяснилось, что больной испытывал нарастающие затруднения при ходьбе и императивные позывы на мочеиспускание в ночное время на протяжении последних 6 недель, ранее признаки заболевания отсутствовали. При осмотре: черепные нервы и состояние верхних конечностей в норме. В нижних конечностях отмечается повышение мышечного тонуса с пирамидным распределением слабости в обеих ногах. Коленные и ахилловы рефлексы повышены, выявляются двусторонние патологические стопные рефлексы. Глубокая и вибрационная чувствительность снижены на голенях, имеется снижение болевой чувствительности с уровня Th12. В приемном отделении была проведена МРТ, которая не выявила патологии на поясничном и нижнегрудном уровнях спинного мозга. Было проведено лечение у невролога, так как компрессия спинного мозга, казалось, была исключена. Повторная МРТ позволила выявить эпидуральное объем-

ное поражение, вызывающее сдавление спинного мозга в шейно-грудном отделе. Концентрация простат-специфического антигена (ПСА) оказалась значительно повышенной. Пациент был направлен в отделение онкологии и лучевой терапии для проведения курса экстренной терапии по поводу компрессии спинного мозга вследствие метастаза карциномы простаты.

Комментарии. Сочетание симптомов поражения центрального мотонейрона нижних конечностей, нарушений функций мочевого пузыря и наличие уровня чувствительных расстройств указывают на поражение спинного мозга. Ошибка специалистов приемного отделения заключалась в том, что было предположено расположение очага поражения в соответствии с уровнем чувствительных нарушений (Th12), хотя, на самом деле, оно было локализовано выше. Острая компрессия спинного мозга требует проведения срочного лечения — нейрохирургического или лучевого в зависимости от характера процесса. Боль в спине — недостаточный клинический признак, хотя ее наличие может оказать помощь в определении локализации поражения.

Рассеянный склероз

Рассеянный склероз (РС) — заболевание, в наиболее типичной форме характеризующееся симптоматикой, разнесенной как по времени возникновения, так и по своей локализации. РС — одно из самых распространенных хронических неврологических заболеваний, которым обычно страдают лица молодого возраста.

Патоморфология и патофизиология

Обычно поражается белое вещество головного и спинного мозга, а также зрительные нервы. Как правило, выявляются клетки, типичные для хронического воспалительного процесса, имеется грубое повреждение миелиновых оболочек при относительно сохранных осевых цилиндрах. Поражение распространяется гетерогенно — сохранные участки белого вещества перемежаются зонами воспаления и демиелинизации, которые называются **бляшками**. Обычно бляшки располагаются вблизи венул. **Воспалительная демиелинизация** проводящих путей ЦНС приводит к уменьшению скорости проведения импульсов, искажению сигнала, и, в конце концов, потере информации, передаваемой по пораженным проводникам.

Развитие бляшек — прогрессирующий процесс. На ранних стадиях наблюдается локальное нарушение гематоэнцефалического барьера, затем появляются признаки воспаления и отека, утрата миелина, и, в конечном итоге, процесс заканчивается **глиозом**, который в ЦНС является эквивалентом развития рубцовой ткани. Склерозированная пораженная область может быть ассоциирована с умеренным клиническим дефицитом, тогда как его максимальная выраженность наблюдается при наибольшей активности бляшки. Причиной этому отчасти служит ремиелинизация, для которой в ЦНС имеется определенный потенциал, кроме того, улучшение состояния может быть связано с разрешением воспаления и отека. Такая динамика заболевания характерна для течения РС, при котором симптоматика сохраняется некоторое время, после чего может исчезать частично или полностью. Последующее развитие воспалительного процесса происходит вблизи от мест предыдущего обострения и может привести к усу-

гублению неврологического дефицита. Бляшки не всегда проявляются клинически, например, если они имеют небольшой размер или расположены в «немых» зонах ЦНС вдали от функционально значимых путей.

Этиология и патогенез

Согласно существующей на сегодняшний день рабочей гипотезе возникновения РС, причиной заболевания является внешний возбудитель, например вирус, который запускает комплекс патогенетических механизмов у генетически предрасположенного индивидуума.

Роль иммунной системы в патогенезе РС подтверждается наличием хронических воспалительных клеток в активных бляшках и существованием связи заболевания со специфическим набором генов основного комплекса гистосовместимости (ОКГ). Многие другие аутоиммунные заболевания также связаны с этими генами.

Связь с ОКГ является подтверждением роли генетического фактора в развитии РС, в частности при семейных формах заболевания и повышенной конкордантности данного состояния у однояйцовых близнецов по сравнению с разнойяйцовыми. Следует, однако, подчеркнуть, что не было выявлено единого гена, достаточного для развития РС.

Эпидемиология

РС более распространен на территориях с умеренным климатом, чем в тропических регионах. Этнические различия также свидетельствуют в пользу предположения о генетической предрасположенности к данному заболеванию. В то же время его географическая представленность может свидетельствовать о роли влияния факторов окружающей среды, например вирусов. В частности, это подтверждается вспышками «эпидемий» РС в Исландии и на Фарерских островах. Существует мнение, что человек, родившийся в зоне высокого риска и переехавший в зону низкого риска, сохраняет высокий риск развития заболевания, и наоборот, но данная зависимость существует только в том случае, если переезд был осуществлен в подростковом возрасте. Это свидетельствует о том, что гипотетический вирус способен оказывать свое влияние на протяжении первого-второго десятилетия жизни.

Заболевание чаще встречается у женщин, чем у мужчин (примерное соотношение 1,5 : 1). Развиться РС может в любом возрасте, однако дебют заболевания редко наблюдается у детей или у пожилых людей. Обычный возраст начала заболевания варьирует в пределах между 20 и 40 годами. В Великобритании распространенность РС оценивается как 1:1000.

Клинические проявления

Дебют заболевания

Первые проявления РС:

- Зрительные расстройства
- Слабость в конечностях
- Нарушения чувствительности.

Зрительные расстройства

Неврит зрительного нерва (ретробульбарный неврит) — типичный вариант нарушений зрения, способный свидетельствовать о дебюте или обострении РС. Причиной является воспалительная демиелинизация одного (реже — обоих) зрительных нервов. Проявления одностороннего неврита зрительного нерва включают:

- Боль в области глазницы, которая усиливается при движении глазного яблока
- Нечеткое видение, которое в течение дней или недель может нарасти до полной слепоты
- Утрата цветного зрения.

При обследовании выявляются следующая симптоматика:

- При офтальмоскопии диск зрительного нерва розовый, отечный, в особенности, если зона воспалительной демиелинизации расположена непосредственно вблизи диска зрительного нерва
- Определяется дефект полей зрения, обычно в виде центральной скотомы на стороне пораженного глаза
- При клиническом осмотре обнаруживается нарушение афферентного звена зрачковых реакций (гл. 4).

Обострение неврита зрительного нерва регрессирует в течение нескольких недель или месяцев, однако у некоторых пациентов наблюдаются стойкое ухудшения зрения и при офтальмоскопии — по-

бледнение диска зрительного нерва вследствие его атрофии. Отек диска зрительного нерва в острой фазе, в особенности при двустороннем поражении, следует отличать от отека зрительного нерва, вызванного повышенным внутричерепным давлением, так как при офтальмоскопическом исследовании они могут иметь сходную картину. В последнем случае острота зрения более сохранна и единственным следствием ранней стадии отека зрительного нерва является увеличение размеров физиологического слепого пятна. Развитие неврита зрительного нерва необязательно является дебютом РС, это может быть однофазное заболевание, в частности у детей и при его двусторонней локализации.

Другие зрительные расстройства во время обострений РС включают диплопию, часто ассоциированную с головокружением и тошнотой, что свидетельствует о наличии бляшки в стволе головного мозга. Клиническое обследование в данном случае может выявить межъядерную офтальмоплегию (гл. 4). Возможна также ассоциированная мозжечковая атаксия.

Сенсомоторные нарушения

Сенсорные и моторные нарушения обычно предполагают поражение спинного или головного мозга. Например, у пациента может выявляться асимметричный спастический паразетез и/или температурная анестезия и дизестезия в конечностях. Поражение задних столбов спинного мозга может сопровождаться возникновением острой боли, распространяющейся по рукам или ногам при сгибании головы (**синдром Лермитта**). У некоторых пациентов моторные, сенсорные и зрительные симптомы нарастают после приема горячей ванны (**синдром Утхоффа**).

Другие проявления

Боль — нетипичный симптом РС, однако у некоторых пациентов наблюдается невралгия тройничного нерва вследствие наличия бляшки в стволе головного мозга, у отдельных больных возникают боли в конечностях. В последнее время появляется все больше сообщений о повышенном риске развития эпилепсии у больных с РС. У многих пациентов наблюдаются расстройства функции мочевого пузыря (императивные позывы к мочеиспусканию или его задержка) и импотенция.

Течение заболевания

Как правило, вышеописанные симптомы нарастают в течение дней или недель, после чего состояние больного стабилизируется и постепенно, в течение недель или месяцев, частично или полностью регрессируют. Возможны повторные обострения, развивающиеся через неопределенные интервалы времени, с вовлечением тех же или других отделов ЦНС. Роль таких факторов, как травма, интеркуррентные инфекции, беременность или эмоциональный стресс, в развитии обострений РС неоднозначна.

В начале заболевания возможно полное или почти полное самопроизвольное устранение симптомов (**ремиттирующее течение**, наблюдается у 80% пациентов). Однако последующие эпизоды демиелинизации могут сопровождаться остаточной инвалидизацией — **вторично прогрессирующее течение** заболевания без восстановления. У некоторых пациентов (до 10%), особенно у лиц среднего возраста со спастическим парапарезом, нет четко очерченных эпизодов обострений и ремиссий (**первично прогрессирующее течение**) (рис. 16.1).

Течение заболевания у различных пациентов сильно отличается. У некоторых больных имелся один или несколько первых эпизодов, затем в течение многих лет симптоматика отсутствовала (до 10%). У других инвалидность накапливается с течением времени, но больные сохраняют трудоспособностью на протяжении многих лет. Значительное число больных (до трети) имеют более тяжелое поражение. На данный момент трудно прогнозировать течение заболевания, но развитие двигательных нарушений и мозжечковой симптоматики в дебюте заболевания часто свидетельствуют о плохом прогнозе.

Клиническая картина у молодых пациентов с прогрессирующим РС крайне тревожна для окружающих и обеспечивающих уход. Иногда болезнь носит молниеносное течение и смерть наступает по прошествии нескольких месяцев, хотя средняя продолжительность жизни пациентов превышает 25 лет от момента начала заболевания. У пациентов с первичным прогрессирующим течением РС инвалидизация нарастает постепенно, без четких ремиссий, поэтому долгосрочный прогноз у таких больных неблагоприятный.

Диагностика

Долгое время диагностика РС была исключительно клинической и основывалась на наличии как минимум двух очагов поражения ЦНС,

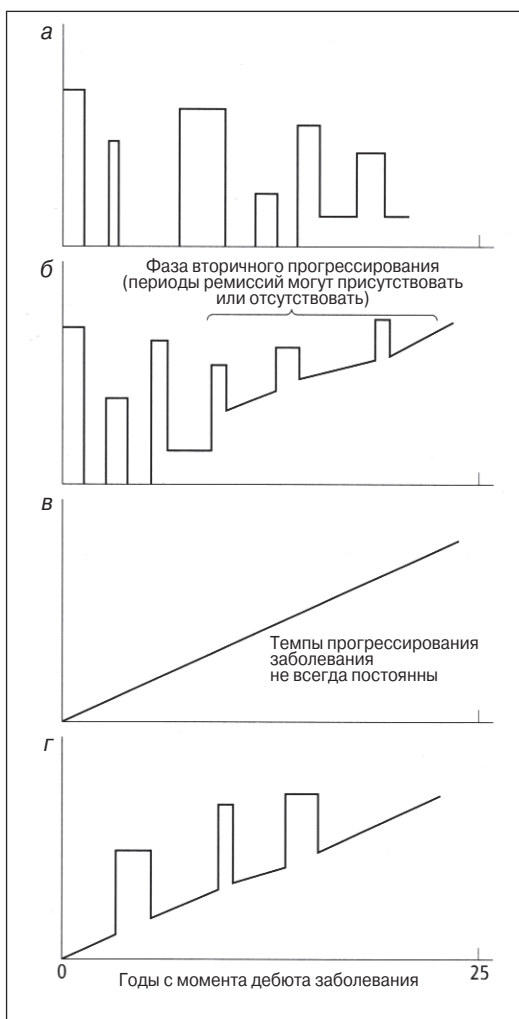


Рис. 16.1. Варианты течения рассеянного склероза. а — ремиттирующее течение; б — вторично прогрессирующее течение (у больного, у которого ранее наблюдалось ремиттирующее течение); в — первично прогрессирующее течение; г — прогрессирующие обострения (редкие)

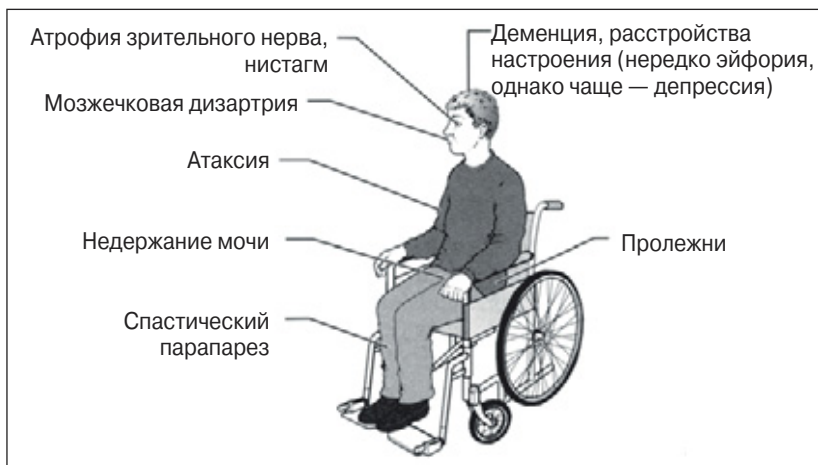


Рис. 16.2. Клинические симптомы прогрессирующего РС. Смерть наступает зачастую не из-за самого заболевания, а в результате последствий длительной иммобилизации с риском сепсиса (от пролежней или инфекции мочеиспускательного канала), пневмонии или эмболии легочной артерии

разнесенных во времени и по локализации. В настоящее время существуют лабораторные методы, которые позволяют подтвердить диагноз. Цели обследования пациента с предполагаемым РС:

- Обнаружение анатомических свидетельств поражения ЦНС
- Подтверждение нарушения иммунологии ЦНС
- Исключение других диагнозов
- МРТ головного и спинного мозга позволяет обнаружить области поражения, соответствующие бляшкам демиелинизации (рис. 16.3). Эти нарушения неспецифичны для РС (васкулиты головного мозга выглядит сходным образом) и у некоторых пациентов с РС на МРТ не выявляются изменения. Несмотря на эти недостатки, в настоящее время сформулированы диагностические критерии, и имеется возможность установления диагноза РС после первого клинического проявления на основании четко определенных особенностей МРТ
- Регистрация зрительных вызванных потенциалов позволяет выявить замедление проводимости в зрительных проводящих путях, вследствие, например, перенесенного субклинического неврита оптического нерва
- Исследование СМЖ позволяет выявить неспецифические изменения, включая лимфоцитоз в активной фазе заболевания, повышен-

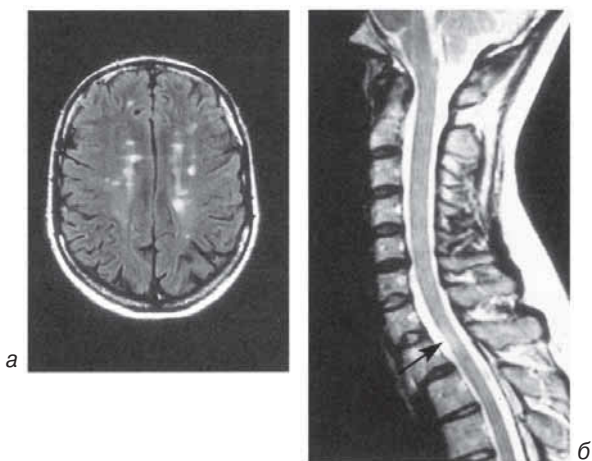


Рис. 16.3. МРТ при рассеянном склерозе. а — множественные очаги поражения, расположенные перивентрикулярно в веществе больших полушарий. б — сагиттальное изображение шейного отдела спинного мозга; стрелкой показана бляшка, на этом уровне — атрофия спинного мозга

ную концентрацию белка (в частности иммуноглобулинов). Более детальный анализ СМЖ при РС — выявление олигоклональных белков посредством электрофореза, отражает процессы локального синтеза иммуноглобулинов в ЦНС. Однако и этот тест не является абсолютно точным, другие иммунологические и инфекционные расстройства дают ложно-положительный результат и иногда у пациентов с РС результат исследования ложно-негативный.

Частично из-за того, что эти пробы специфичны и чувствительны для РС не на 100%, их результаты следует трактовать с осторожностью. Обследование пациента с незначительно выраженными сенсорными симптомами лучше отложить. Ведь даже если нет четких объективных признаков заболевания, пациент может испытывать данные симптомы и начать беспокоиться о возможном РС, даже без веских оснований для тревоги по поводу своего здоровья.

Обследования намного важнее у пациентов с прогрессирующим течением заболевания и неприменимостью классических клинически критериев диагностики РС. Обычно у таких пациентов наблюдается спастический парапарез. Наиболее ценным способом обследования для таких пациентов является МРТ спинного мозга для исключения его компрессии (например, при опухоли), которая яв-

ляется главным направлением дифференциальной диагностики потенциально курабельных заболеваний. Другие направления дифференциальной диагностики:

- При ремиттирующем течении:
 - саркоидоз
 - системная красная волчанка
 - ТИА;
- При прогрессирующем течении:
 - заболевание мотонейрона
 - спиноцеребеллярные дегенерации.

Лечение

Как правило, когда диагноз не вызывает сомнений, пациент должен быть информирован о наличии у него РС. Некоторые пациенты могут прямо спрашивать о наличии у них РС после одного эпизода, когда диагноз носит только предположительный характер. В таких ситуациях наилучший выход — детально обсудить проблему. Не следует отрицать возможность РС, пациент должен быть информирован о возможности заболевания. Пациенту может быть полезно чтение литературы о РС и общение с организациями социальной поддержки. Однако врач должен продолжать просветительскую работу, в частности для предостережения пациента от дорогостоящего лечения с неясным результатом (диеты, использование гипербарической оксигенации и пр.).

Пока излечение РС невозможно, существуют три основных направления лечения:

- Лечение обострения
- Модификация течения заболевания
- Контроль выраженности симптомов.

Лечение обострения

Некоторые тяжелые обострения, ограничивающие деятельность пациента, например из-за слабости в конечностях или проблем со зрением, требуют применения кортикостероидов. В настоящее время рекомендуются высокие дозы метилпреднизолона внутривенно или орально (от 500 мг до 1 г в день, на протяжении 3-5 дней). Данные меры позволяют увеличить скорость купирования обострения, но не изменяет степень поражения мозгового вещества. Влияние долгосрочных курсов стероидов на естественную динамику заболевания не доказано.

Модификация течения заболевания

Учитывая тот факт, что в основе РС лежат аутоиммунные нарушения, было предложено применение иммуноподавляющих средств, таких как азатиоприн, метотрексат и циклофосфамид, для улучшения долгосрочного прогноза. Положительный результат при их применении перевешивается большим количеством побочных эффектов. В настоящее время имеются новые иммунотерапевтические средства, которые применяются с целью изменить темпы развития РС и снизить частоту обострений без серьезных побочных эффектов. К таким средствам относятся бета-интерферон и глатирамера ацетат. Их применение позволяет добиться некоторого снижения (на 30%) вероятности наступления обострения и некоторого замедления развития заболевания.

Контроль выраженности симптомов

Медикаментозное лечение проявлений РС включает:

- Устранение спастичности — балкофен (орально или интратекально), дантролен, тизанидин, однако эти препараты могут вызывать слабость и сонливость. Существуют и другие подходы, включая введение ботулинического токсина в пораженную мышцу
- Мозжечковый тремор — в нетяжелых случаях может купироваться применением клоназепама или габапентина
- Повышенная утомляемость (часто встречается при обострениях) — амантадин, селегилин или модафинил
- Расстройства функций мочевого пузыря — холинолитики (оксибутин, толтеродин); пациентам может потребоваться обучение периодической самостоятельной катетеризации мочевого пузыря. Инфекция мочеиспускательного канала должна лечиться соответствующими препаратами
- Депрессия — трициклические антидепрессанты и сходные препараты в малых дозировках, например amitриптилин или дотиепин, селективные ингибиторы обратного захвата серотонина (СИОЗС), такие как сертралин
- Эректильная дисфункция — ингибиторы фосфодистеразы 5, силденафил, внутрикавернозное введение папаверина или простагландина (последний препарат также используется в форме уретральной аппликации)
- Боль, пароксизмальные нарушения, включая эпилептические припадки могут потребовать применения карбамазепина, габапентина

тина. Роль марихуаны в лечении боли и спастичности неоднозначна.

Пациенты с развернутой клинической картиной РС нуждаются в нейрореабилитации (гл. 21). Пациенты с тяжелыми поражениями нуждаются в общих мерах ухода, предпринимаемых при параплегии, в частности необходимы тщательный уход и туалет зон сдавления. Ухудшение расстройств мочеиспускания может потребовать уретральной или надлобковой катетеризации.

Другие хирургические методы лечения:

- Тенотомия при спастичности
- Стимуляция задних столбов для купирования боли
- Стереотаксическая таламотомия при мозжечковой атаксии.

Другие демиелинизирующие заболевания

Наследственные заболевания

Генетически детерминированные расстройства метаболизма миелина ведут к нарушению его синтеза (**дисмиелинизация**, отличная от демиелинизации). Эти заболевания также известны как **лейкодистрофии**, наблюдаются в детском возрасте. Редко встречаются формы заболевания, которые развиваются во взрослом возрасте и характеризуются деменцией, атаксией, спастичностью, эпилептическими припадками, атрофией зрительного нерва и иногда — вовлечением периферической нервной системы (полинейропатией). К счастью, эти прогрессирующие и фатальные расстройства встречаются редко. На настоящий момент не существует специфического лечения, хотя есть предпосылки к замещению ферментов путем трансплантации костного мозга или генной терапии.

Приобретенные заболевания

Острый рассеянный энцефаломиелит (ОРЭМ)

Редкое заболевание, характеризуется острой мультифокальной воспалительной демиелинизацией ЦНС. Может быть следствием вирусной инфекции или прививки, откуда возникло название **постинфекционный энцефаломиелит**.

Проявляется лихорадкой, головной болью и менингеальным синдромом. Возможны нарушения сознания, очаговые неврологические симптомы и признаки вовлечения полушарий головного мозга, ствола головного мозга, мозжечка, спинного мозга и зрительных нервов. Возможно, что у пациентов с постинфекционным двусторонним невритом зрительного нерва или изолированным поражением спинного мозга (**поперечный миелит**) имеется локализованная форма ОРЭМ.

Исследование СМЖ позволяет выявить лимфоцитоз (свыше нескольких сотен клеток) и повышенное содержание белка. Изменения ЭЭГ неспецифические, при КТ изменения не имеют облигатного характера. При МРТ обнаруживаются изменения, сходные с таковыми при РС.

Дифференциальный диагноз проводится с острым вирусным энцефалитом (чаще с инфекционным, чем с постинфекционным, глава 14) и обострением РС. Отличить ОРЭМ от эпизода последующего РС может быть сложно, однако интенсивная головная боль, лихорадка, менингеальный синдром и нарушения сознания, а также лимфоцитарный лейкоцитоз в СМЖ свидетельствуют в пользу ОРЭМ.

Лечение включает применение кортикостероидов, обычно введение высоких доз метилпреднизолона. Несмотря на то что некоторые пациенты умирают в острой фазе заболевания, долгосрочный прогноз остается благоприятным с полным восстановлением и без рецидивов.

Оптикомиелит (болезнь Девика)

Характеризуется сочетанием неврита зрительного нерва (чаще односторонним) и поперечного миелита (см. комментарии к клиническому случаю, описанному в конце главы).

Центральный понтинный миелинолиз

Заболевание, ассоциированное с алкоголизмом и гипонатриемией (а также со слишком резкой коррекцией этого состояния), протекает остро, развивается в течение нескольких дней с симптомами понтинного и стволового поражения, т. е. с бульбарным параличом, тетрапарезом и нарушением движения глазных яблок, а также тяжелым угнетением сознания. Лечение включает посте-

пенную коррекцию нарушений метаболизма и дефицита витаминов; прогноз неблагоприятный.

Прогрессирующая мультифокальная лейкоэнцефалопатия

См. гл. 14.

Ключевые положения

Рассеянный склероз:

- Характеризуется наличием двух и более очагов поражения ЦНС, разнонесенных по времени и локализации
- Является наиболее распространенной причиной хронической неврологической инвалидности у молодых людей в развитых странах
- Морфологически характеризуется наличием бляшек воспалительной демиелинизации
- Может сопровождаться зрительными и чувствительными нарушениями, а также слабостью в конечностях
- Течение может носить ремиттирующий или прогрессирующий характер
- Обострения могут купироваться применением высоких доз метилпреднизолона, в особенности показанного при выраженном нарастании симптоматики
- Естественное течение заболевания может быть потенциально модифицировано применением иммуносупрессоров, бета-интерферона.

Рассеянный склероз

История болезни. У 22-летней женщины остро развилась потеря зрения с левой стороны на 48 часов, с болью вокруг левого глазного яблока, которая усиливалась при движении. Минимальная острота зрения левым глазом составляла 0,1, оставаясь нормальной справа. Отмечались также утрата цветного зрения слева и афферентный зрачковый дефект. В последующем имело место улучшение на протяжении 4 месяцев. Через два года онемела левая нога. За неделю онемение распространилось на правую ногу и поднялось до уровня пояса, включая промежность. Обследование выявило наличие постоянного, афферентного зрачкового дефекта, хотя острота зрения восстановилась, а также бледность диска зрительного нерва при офтальмоскопии. Патологические двигательные расстройства отсутствовали, однако болевая и температурная чувствительность была нарушена до уровня Th10.

Комментарии. У больной имеются клинические проявления, свойственные рассеянному склерозу, диагноз которого не вызывает сомнений даже без проведения лабораторных исследований. Неврит зрительного нерва вначале и последующее вовлечение спинного мозга соответствуют диагностическому критерию двух очагов поражения, разнесенных во времени и по локализации. Имеется также редкое состояние — оптикомиелит (болезнь Девика), при котором у пациента наблюдаются повторяющиеся эпизоды нейропатии зрительного нерва и поражений спинного мозга, тогда как прочие отделы ЦНС остаются интактными. Данное заболевание имеет отличия от РС, которые заключаются, в частности, в том, что при болезни Девика, поражение зрительного нерва и спинного мозга значительно более выраженное, тогда как периоды ремиссий практически отсутствуют.

Нервно-мышечные заболевания

Заболевания периферических нервов

Определения

Мононейропатия. Изолированное поражение периферических нервов, например, при сдавлении, травме, нарушении кровоснабжения (поражение **vasa nervorum**).

Системные заболевания, поражающие нервы, чувствительные к сдавлению, например сахарный диабет, или патологические состояния, вызывающие диффузные нарушения сосудистого русла (васкулиты), способны вызывать **мультифокальную нейропатию** (или **множественную полинейропатию**).

Полинейропатия. Одновременное множественное поражение периферических нервов вследствие воспалительных процессов, метаболических нарушений или токсических воздействий. Клинически проявляется диффузным, симметричным поражением периферических нервов. В первую очередь страдают дистальные отделы конечностей, причем нижние конечности поражаются раньше верхних.

Мононейропатии

Наиболее часто встречаются следующие мононейропатии.

Синдром запястного канала

Компрессия срединного нерва в области запястья при его прохождении через канал может произойти:

- Изолированно; например, у пациентов с избыточными физическими нагрузками (связанными с характером трудовой деятельности)
- При заболеваниях, характеризующихся повышенной чувствительностью нервных стволов к внешнему воздействию (сдавлению)
- При сдавлении нервного ствола в области запястного канала гипертрофированными тканями (табл. 17.1).

Таблица 17.1. Состояния, ассоциированные с синдромом запястного канала

| |
|-------------------------------------------------------------------|
| Беременность |
| Сахарный диабет |
| Локальные деформации вследствие остеоартрита, переломов костей |
| Ревматоидный артрит |
| Микседема |
| Акромегалия |
| Амилоидоз |

Клинические проявления синдрома запястного канала:

- Боль в кисти или предплечье, особенно ночью или при напряжении
- Парез (паралич) и гипотрофия мышц возвышения большого пальца (thenar) (см. рис. 5.2)
- Снижение чувствительности в зоне иннервации срединного нерва (рис. 17.1)
- Парестезии по ходу срединного нерва, которые возникают при постукивании в области запястного канала (**симптом Тинеля**)
- Как правило, двустороннее поражение.

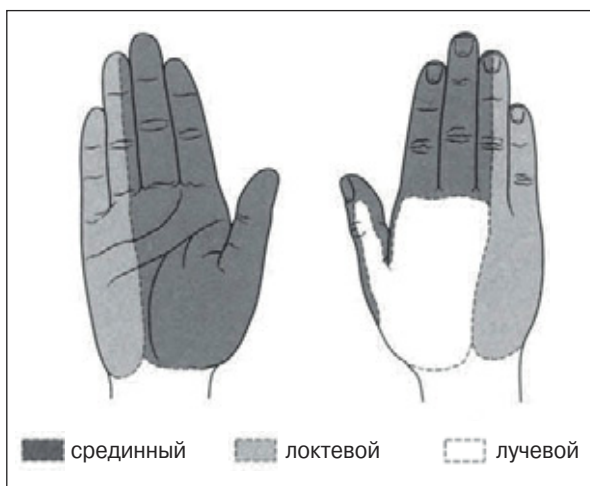

Рис. 17.1. Распределение зон иннервации срединного, локтевого и лучевого нервов на поверхности плеча и предплечья

Диагноз может быть подтвержден при помощи электрофизиологических исследований (гл. 8). Определение содержания в крови глюкозы, гормонов щитовидной железы, СОЭ, могут помочь в установлении правильного диагноза.

Лечение определяется тяжестью состояния больного. Основные лечебные мероприятия:

- Фиксация мышц, особенно ночью, в частично вытянутом состоянии, кисть должна при этом находиться в состоянии разгибания
- Мочегонные средства — эффект неясен
- Введение кортикостероидов в просвет запястного канала
- Хирургическая декомпрессия срединного нерва.

Нейропатия локтевого нерва

Локтевой нерв может быть подвержен сдавлению на различном уровне, однако наиболее часто это случается в области локтевого сустава.

Клинические проявления:

- Боли и/или парестезии (покалывающего характера), распространяющиеся от локтя вниз по локтевой поверхности к предплечью
- Паралич или слабость внутренних мышц кисти (поражение мышц возвышения большого пальца; гл. 5)
- Снижение чувствительности в зоне иннервации локтевого нерва (рис. 17.1)
- При хроническом поражении формируется **когтистая кисть** (см. рис. 5.2).

Определение скорости проведения импульса при помощи электрофизиологического исследования позволяет точно установить локализацию поражения локтевого нерва.

При нетяжелом поражении может быть эффективна фиксация руки на ночь, выпрямленной в локтевом суставе, что обеспечивает уменьшение сдавления нервного ствола. При более тяжелом поражении положительный результат обеспечивает хирургическая декомпрессия или **транспозиция** локтевого нерва, однако полный регресс неврологической симптоматики наблюдается не всегда. Оперативное вмешательство показано при постоянной травматизации локтевого нерва, которая сопровождается постоянным болевым синдромом и/или прогрессирующими двигательными нарушениями (парез).

Парез лучевого нерва

Сдавление лучевого нерва в верхней части предплечья может привести к острому развитию синдрома **«свисающей кисти»** (гл. 5), при этом иногда наблюдается утрата чувствительности в зоне иннервации лучевого нерва (рис. 17.1). Как правило, данное поражение является следствием длительного пребывания предплечья в непривычном положении, например при свисающей в неудобном положении руке с поручня кресла при алкогольном опьянении (**«паралич субботнего вечера»**).

Парез плечевого сплетения

Помимо острой травмы плечевого сплетения (например, в результате родовой травмы или дорожно-транспортного происшествия у мотоциклистов) поражение плечевого сплетения может быть обусловлено другими причинами. Поражение верхнего отдела сплетения носит название **паралича Эрба**, а нижнего — **паралича Клюмпке**.

Добавочное ребро

Добавочное ребро или гипертрофированная соединительная ткань может быть причиной компрессии плечевого сплетения в области верхней апертуры грудной клетки. На определенном этапе развития неврологии и нейрохирургии имела место гипердиагностика данного состояния и, как следствие, высокая частота необоснованных хирургических вмешательств. На сегодняшний день считается, что оперативное вмешательство показано пациентам с нарастающим парезом внутренних мышц предплечья, выраженной утратой чувствительности (по ходу локтевого нерва) и с диагнозом, подтвержденным электрофизиологическими методами обследования. Визуализация плечевого сплетения при помощи МРТ обычно неэффективна. При рентгенографическом обследовании возможно выявление добавочного ребра, но сдавление нервного ствола фиброзной тканью визуализировать не удастся.

Опухоль Панкоста

Бронхогенная карцинома верхушки легкого может прорасти в нижние корешки плечевого сплетения, вызывая усиливающуюся боль в одноименной руке, дистальный паралич и гипотрофию, а также снижение чувствительности в дерматомах C7, C8 и Th1. Возможен также **синдром Горнера** вследствие поражения преганглионарных веге-

тативных волокон. Симптоматика имеет сходство с первичными и метастатическими опухолями.

Диагностические трудности возникают при поражении сплетения у больных с карциномой молочной железы после проведенного курса лучевой терапии, так как неврологический дефицит может быть следствием распространения опухоли или **радиационной плексопатии**.

Идиопатическая плечевая плексопатия (невралгическая амиотрофия или нейропатия плечевого нерва)

Состояние характеризуется острой болью в плече и предплечье. Очевидных причин этому нет, хотя заболевание может возникнуть после прививки или операции. После регресса болей (через несколько дней или недель) появляется частичный паралич и слабость окололопаточной группы мышц, а также более удаленных мышечных групп верхней конечности. Особенно подвержена поражению передняя лестничная мышца, атрофия которой сопровождается развитием **крыловидных лопаток** (рис. 17.2). Поражение, как правило, одностороннее, с минимальными чувствительными нарушениями. Электрофизиологические исследования зачастую малоэффективны, хотя могут выявляться признаки денервации пораженных мышц. Состав СМЖ не изменен. Специфического лечения не существует, у большинства больных через 1,5–2 года наступает спонтанное выздоровление.

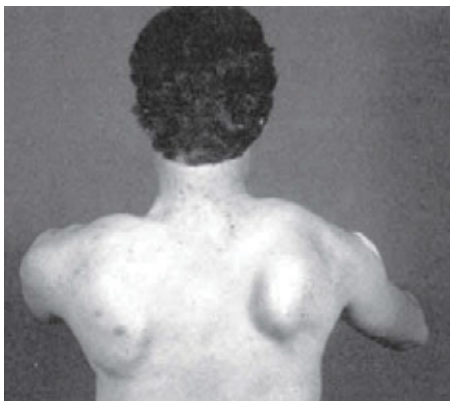

Рис. 17.2. Крыловидные лопатки

Парестетическая мералгия

Компрессия латерального кожного нерва бедра, проходящего под паховой связкой; характеризуется потерей чувствительности в соответствующей области (рис. 17.3). Начало заболевания связано, в частности, с изменением веса пациента (увеличение или уменьшение).

Латеральный подколенный паралич

Подколенный нерв подвержен компрессионным повреждениям в области, где он огибает шейку малоберцовой кости. Проявляется синдромом **свисающей стопы** (вследствие пареза разгибателя стопы). Одновременно появляются слабость при тыльном разгибании и отведении стопы с утратой чувствительности разной степени выраженности. Данное состояние часто встречается у иммобилизованных пациентов и у пациентов с повышенной чувствительностью нервных стволов к сдавлению, например при сахарном диабете. Свисающая стопа может быть следствием поражения поясничного корешка (обычно L5). Следует отличать данный синдром от пораже-

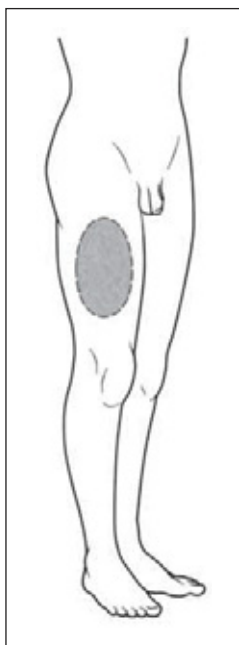


Рис. 17.3. Парестетическая мералгия. Схема распределения нарушений чувствительности при поражении латерального кожного бедренного нерва

ния малоберцового нерва, для которого характерна сохранная внутренняя ротация стопы, так как задняя большеберцовая мышца иннервируется большеберцовым нервом, а не малоберцовым. Однако требуется электрофизиологическое исследование для уточнения локализации поражения нерва. Повреждение малоберцового нерва обычно обратимо, так как вызывается нарушением проводимости (**нейрапраксия**). Положительный эффект оказывает **фиксация стопы лонгетой**.

Мультифокальная нейропатия

Причины мультифокальной нейропатии (множественный мононеврит):

- Злокачественная инфильтрация (карцинома или лимфома)
- Васкулит или заболевание соединительной ткани:
 - ревматоидный артрит
 - системная красная волчанка
 - узелковый периартериит
 - гранулематоз Вегенера;
- Саркоидоз
- Диабет
- Инфекционные заболевания:
 - проказа
 - опоясывающий герпес
 - ВИЧ
 - болезнь Лайма;
- Наследственная нейропатия со склонностью к параличам от сдавления.

Наиболее частой причиной мультифокальной нейропатии является васкулит с болями, слабостью и гипестезией в зонах иннервации нескольких периферических нервов. Чаще поражаются нижние конечности. Поражения отдельных нервов постепенно накапливаются, проявляясь асимметричным поражением конечностей.

Полинейропатии

Диффузное поражение периферических нервов может быть разделено на группы с поражением двигательных, чувствительных или смешанных нервов. Существует патофизиологическая классификация полинейропатий, основным критерием которой является пре-

обладание поражения миелиновой оболочки или непосредственно нервного ствола нерва (**демиелинизирующая** или **аксональная** нейропатия соответственно). Причины полинейропатий приведены в табл. 17.2.

У пациентов могут развиваться онемение и/или парез дистальных отделов конечностей. Двигательные нарушения характеризуются вялыми парезами и мышечными атрофиями. Длительно развивающиеся нейропатии могут привести к деформации стоп и кистей рук (**полая стопа** — рис. 17.4 и **когтистая кисть** соответственно). Тяжелое поражение сенсорных волокон может сопровождаться развитием **ней-**

Таблица 17.2. Причины полинейропатий

Наследственная предрасположенность

См. гл. 8

Инфекционные заболевания

Проказа

Дифтерия

ВИЧ

Болезнь Лайма

Воспалительные процессы

Синдром Гийена–Барре (гл. 20)

Хроническая воспалительная демиелинизирующая полинейропатия

Саркоидоз

Синдром Шегрена

Васкулиты (например, волчанка, полиартериит)

Новообразования

Паранеопластические процессы (гл. 19)

Парапротеинемические процессы

Метаболические расстройства

Диабет

Уремия

Микседема

Отложения амилоида

Неправильное питание

Дефицит витаминов, в особенности тиамина, ниацина и витамина B₁₂

Отравления

Например, алкоголем, свинцом, мышьяком, золотом, ртутью, таллием, инсектицидами, гексаном

Лекарственные препараты

Например, изониазид, винкристин, цисплатин, метронидазол, нитрофураны, фенитоин, амиодарон

ропатических язв и деформаций суставов (рис. 17.5). Возможны сопутствующие вегетативные расстройства (гл. 7). Клинические признаки такие же, как и при распространенном поражении периферических мотонейронов с вялыми параличами, гипотонией и снижением сухожильных рефлексов. Утрата проприоцептивной чувствительности в дистальных отделах конечностей может сопровождаться **сенсорной атаксией**. Характерно снижение болевой, температурной и тактильной чувствительности по типу «носков и перчаток» (см. рис. 6.1, б). В ряде случаев можно обнаружить утолщение периферических нервов. Тактика обследования пациентов с полинейропатиями приведена в табл. 17.3.

Лечение больных с полинейропатиями определяется в первую очередь причинами заболевания. Пациенты с воспалительными полинейропатиями требуют госпитализации в специализированные отделения. Больному с острой воспалительной демиелинизирующей полинейропатией (**синдром Гийена–Барре**) может потребоваться реанимационная помощь (гл. 20). Хроническая воспалительная демиелинизирующая полинейропатия (ХВДП) и полинейропатия при васкулитах требуют применения кортикостероидов и/или иммуномодулирующих препаратов, включая иммуносупрессоры (азатиоприн, циклофосфамид или циклоспорин), внутривенное введение иммуноглобулина или плазмаферез. Симптоматическое лечение позволяет снизить вероятность осложнений, включая нарушения вегетативных функций (гл. 7) и болевые синдромы (гл. 21).

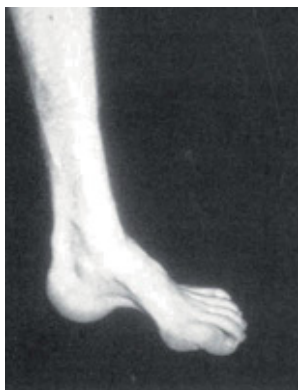

Рис. 17.4. Полая стопа

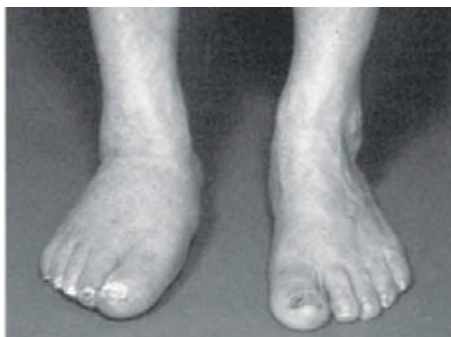

Рис. 17.5. Нейропатия правой лодыжки (слева) и ступни (справа; артропатия Шарко)

Таблица 17.3. Обследование больного с нейропатией*Исследование крови*

Клинический анализ с подсчетом форменных элементов, СОЭ, содержание глюкозы, электролитов, мочевины, печеночных ферментов и гормонов щитовидной железы, витамина В₁₂, электрофорез сывороточных белков, определение аутоантител

Исследование мочи

Микроскопический анализ для подтверждения васкулита, определение содержания глюкозы, порфиринов, белка Бенс-Джонса

Исследование СМЖ

Повышенное содержание белка, в частности при воспалительных нейропатиях

Нейрофизиологическое обследование

Изучение скорости проведения по двигательным и чувствительным нервам и ЭМГ

Рентгенография органов грудной клетки

Для исключения саркоидоза, карциномы

Специальные обследования для отдельных пациентов

Биопсия периферических нервных волокон при неизвестном характере нейропатии и ухудшении состояния больного. Проводится для подтверждения наличия васкулита, проказы и хронической воспалительной демиелинизирующей полинейропатии. Биопсия костного мозга, обследование скелета при подозрении на миеломную болезнь.

При определенных состояниях — специфические анализы крови, например при наследственных нейропатиях — анализ ДНК, при врожденных нарушениях метаболизма — обнаружение ферментов из лейкоцитов, при болезни Лайма — обнаружение антител к боррелии.

Таблица 17.4. Заболевания, приводящие к демиелинизации. Классификация в соответствии с локализацией основного очага поражения и характером течения заболевания

| | Центральная нервная система | Периферическая нервная система |
|-------------|----------------------------------------------------------|----------------------------------------------------------------------------|
| Острые | Острый рассеянный энцефаломиелит (ОРЭМ) (гл. 16) — редко | Синдром Гийена–Барре (гл. 20) — достаточно часто |
| Хронические | Рассеянный склероз (гл. 16) — часто | Хроническая воспалительная демиелинизирующая полинейропатия (ХВДП) — редко |

Важно отличать синдром Гийена–Барре и ХВПД — демиелинизирующие заболевания периферических нервов от демиелинизации ЦНС (табл. 17.4).

Нервно-мышечный синапс

Миастения

Аутоиммунное заболевание, при котором у большинства пациентов выявляются циркулирующие антитела к ацетилхолиновым рецепторам нервно-мышечных синапсов (рис. 17.6). В качестве причины возможна патология тимуса (гиперплазия, атрофия или опухоль — **тимомма**). Данное заболевание встречается относительно редко, в среднем в год регистрируется 0,4 случая на 100 000, но так как большинство пациентов выживает, то количество заболевших достигает 1 на 10 000. Подвержены все возрастные группы.

Клинические проявления

- Птоз
- Диплопия с ограничением движения глазных яблок
- Слабость мимических мышц
- «Голос миастеника»

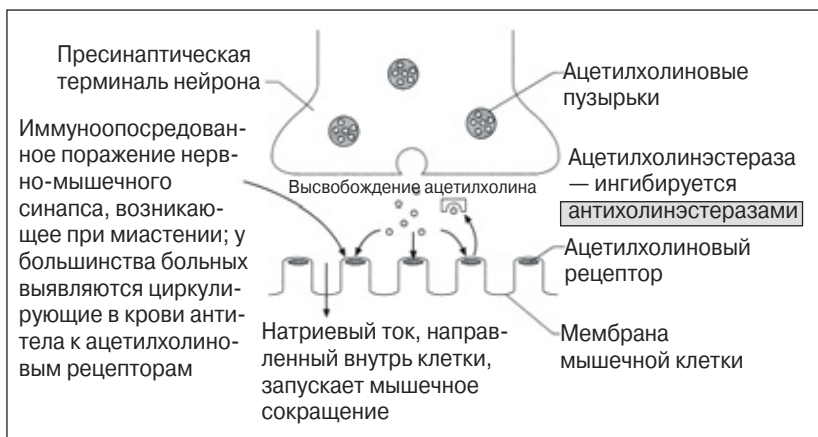


Рис. 17.6. Нервно-мышечный синапс

- Слабость при закрывании глаз
- Бульбарные нарушения:
 - дисфагия (с попаданием пищи в носовые ходы)
 - дизартрия (с носовым оттенком)
- Вовлечение дыхательных мышц (острые бульбарные и дыхательные расстройства, вызванные миастенией, требуют неотложной помощи; гл. 20)
- Слабость мышц шеи и конечностей, усиливающаяся к концу дня и после нагрузок («**патологическая утомляемость**»).

Обследование

- Определение содержания антител к ацетилхолиновым рецепторам в сыворотке крови (у 15% пациентов результат анализа отрицательный)
- Проба с введением антихолинэстеразных препаратов: преходящее и быстро нарастающее улучшение состояния после внутривенного введения эдрофониума (антихолинэстеразный препарат короткого действия, блокирует катаболизм ацетилхолина, временно повышая его содержание). (В Российской Федерации используется тест с прозеринумом. — *Прим. ред.*). Тест более эффективен при использовании метода двойного контрольного исследования. Ввиду возможных холиномиметических эффектов вследствие повышения уровня ацетилхолина следует обеспечить возможность экстренного введения атропина и проведения реанимационных мероприятий
- ЭМГ, включая игольчатое исследование с отведением потенциала от отдельных волокон
- Исследование функции щитовидной железы при сопутствующем тиреотоксикозе
- У пациентов с тимомой выявляются антитела в тканях поперечно-полосатых мышц
- КТ переднего средостения для выявления гиперплазии тимуса.

Лечение

- **Антихолинэстеразные препараты**, например пиридостигмин, в качестве симптоматического лечения. Пациентам требуется постоянное увеличение дозировок препаратов, что может привести к развитию холиномиметических побочных эффектов с повыше-

нием слюноотделения, рвотой, болью в эпигастрии и диареей. В редких случаях возможно развитие **холинергического криза** (гл. 20)

- **Кортикостероиды** (преднизолон) назначаются при заболевании средней тяжести, не поддающемся другому лечению. Лечение начинается с низких дозировок с постепенным увеличением дозы, препарат применяют через день. В начале лечения возможно нарастание симптоматики. Стационарное лечение показано в начале применения кортикостероидов у пациентов с генерализованными формами заболевания. По мере наступления эффекта доза может быть снижена в соответствии с клинической картиной
- **Иммуносупрессоры** (азатиоприн) используются в комбинации с кортикостероидами при заболевании средней тяжести
- **Тимэктомия** показана при тимоме и у молодых пациентов на ранних стадиях заболевания для уменьшения потребности в лекарственной терапии и реже — для достижения полной ремиссии
- **Плазмаферез** или внутривенное введение иммуноглобулина как средства подготовки к тимэктомии и при тяжелых формах заболевания.

Пациентам с миастенией следует избегать приема некоторых антибиотиков, таких как аминогликозиды, вследствие их блокирующего эффекта на уровне нервно-мышечного синапса.

Другие миастенические синдромы

Реже нервно-мышечный синапс может страдать в результате наследственного заболевания или вследствие **паранеопластического** процесса (**миастенический синдром Ламберга–Итона**; гл. 19).

Миопатии

Основные причины развития миопатий приведены в табл. 17.5. Клинически миопатия проявляется слабостью мышц туловища и проксимальных отделов конечностей. Возможны слабость мимических мышц и мускулатуры шеи, выявляемая при сгибании и/или разгибании. Походка становится неустойчивой. При приобретенном характере заболевания мышечная слабость может быть относительно умеренной, по крайней мере на ранних стадиях, а сухожильные рефлексы на протяжении длительного времени остаются сохраненными.

Таблица 17.5. Причины возникновения миопатий*Наследственные факторы*

Мышечная дистрофия

Метаболические миопатии

Инфекционные заболевания

Газовая гангрена

Стафилококковый миозит

Вирусная инфекция (вирусы гриппа, Коксаки, ЕСНО)

Паразиты (цистицеркоз, трихинеллез)

Воспалительные процессы

Полиммиозит

Дерматомиозит

Саркоидоз

Новообразования

Дерматомиозит — может быть следствием паранеопластического процесса (гл. 19)

Метаболические (приобретенные) расстройства

Тиреотоксикоз

Синдром Кушинга

Остеомаляция

Токсикоз (от приема лекарственных препаратов)

Кортикостероиды

Галотан — злокачественная гипертермия (редко)

Другие лекарственные препараты

Обследование больного с миопатией:

- Анализ крови:
 - СОЭ, аутоантитела (при приобретенных заболеваниях)
 - креатинкиназа — уровень резко повышен вследствие высвобождения из поврежденных мышечных клеток
- ЭМГ (гл. 8)
- Биопсия мышц.

Клинические синдромы

Мышечные дистрофии

Дистрофинопатии

Заболевание обусловлено мутацией гена, связанного с X-хромосомой и отвечающего за синтез мышечного белка **дистрофина**. Встречается у детей, подростков и у взрослых. Детская форма (**мышеч-**

ная дистрофия Дюшена) протекает наиболее тяжело. У заболевших мальчиков уже в раннем детстве развивается слабость в проксимальных отделах конечностей. Характерным признаком является взбирание «лесенкой» (**симптом Говерса**). Мышцы голени могут казаться гипертрофированными (рис. 17.7) из-за замещения мышечных волокон соединительной тканью (**псевдогипертрофия**). Дети обычно прикованы к креслу-каталке до подросткового возраста. Болезнь неуклонно прогрессирует, смерть наступает от сердечных или дыхательных осложнений в возрасте до 20 лет. Менее тяжелое течение наблюдается при дебюте заболевания в подростковом или взрослом возрасте (**мышечная дистрофия Беккера**). Заболевание, как правило, не носит угрожающего для жизни характера, однако зачастую сопряжено с прогрессирующей инвалидизацией. В настоящее время имеется возможность диагностики миодистрофий при помощи молекулярного анализа гена дистрофина.

Другие мышечные дистрофии

Миотоническая дистрофия — заболевание с аутосомно-доминантным типом наследования, при котором у пациентов присутствует аномально длительное напряжение мышц (миотония). Проявляется невозможностью расслабления мышцы. Характерным признаком является **перкуSSIONная миотония**, которая выявляется постукиванием молоточком по мышце. Миотония может быть диагностирована при электромиографическом исследовании.

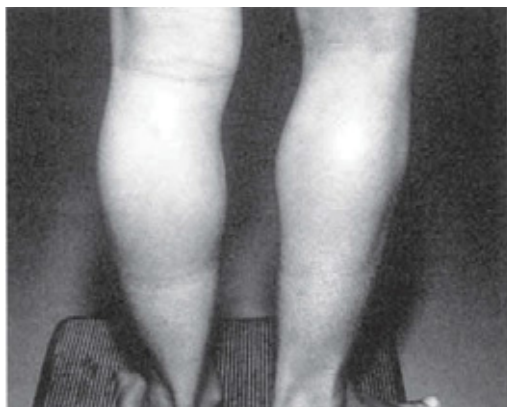


Рис. 17.7. Псевдогипертрофия голени

Типичные симптомы:

- Двусторонний птоз
- Слабость лицевых мышц
- Паралич и слабость грудино-ключично-сосцевидных мышц
- Ранняя катаракта
- Сопутствующие эндокринные нарушения (сахарный диабет, облысение и атрофия яичек).

В качестве терапии при миотонии могут применяться фенитоин или мексилетин. При **наследственной миотонии** наблюдаются умеренно выраженные атрофия и слабость мышц.

Лице-лопаточно-плечевая мышечная дистрофия является аутосомно-доминантным заболеванием. У пациентов наблюдаются двусторонняя слабость мимических мышц и крыловидное расположение лопаток. В дополнение к параличу и слабости проксимальных мышц верхних конечностей обычно имеются слабость мышц спины и тазового пояса, наблюдаются неустойчивая походка и поясничный гиперлордоз. Реже при мышечных дистрофиях и врожденных миопатиях поражаются мышцы глазного яблока и глотки.

Другие наследственные заболевания

Метаболические нарушения, например **гликогенозы**, могут сопровождаться мышечной слабостью, нередко ассоциированной с миалгиями и спазмами.

Митохондриальные миопатии описываются в гл. 18.

При **семейном периодическом параличе** приступы выраженной мышечной слабости могут быть спровоцированы напряжением, употреблением пищи с высоким содержанием углеводов, длительным пребыванием на холоде. Заболевание может быть связано с гипо- и гиперкалиемией.

Приобретенные заболевания

Воспалительные миопатии

Полимиозит может развиваться как изолированно, так и вместе с другими аутоиммунными поражениями соединительной ткани, например системным склерозом, фиброзирующим альвеолитом и синдромом Шегрена.

Дерматомиозит является сопутствующим заболеванием при воспалительной миопатии с характерной фиолетовой (**гелиотропной**) сыпью на лице. Ярко-красная сыпь может быть локализована в области суставов, передней поверхности грудной клетки, поверхностях разгибателей. У некоторых пациентов с дерматомиозитом, в частности у мужчин старше 45 лет, нередко имеется злокачественное новообразование, например карцинома бронхов или желудка.

Клинические проявления воспалительной миопатии такие же, как при проксимальной миопатии, однако могут также присутствовать дисфагия как результат вовлечения мышц глотки, мышечные боли и гиперестезия. Возможны также артралгия и феномен Рейно.

После гистологического подтверждения диагноза проводится **лечение** кортикостероидами и иммуносупрессорами (например, азатиоприн). Пациентам требуется наблюдение в течение нескольких лет, у многих остается мышечная слабость. Один из гистологически диагностируемых вариантов заболевания — **миозит с включением телец** — лечению не поддается. Данное состояние — довольно частая форма приобретенных мышечных заболеваний, поражающая в основном пожилых людей. Характерной особенностью является избирательное поражение сгибателей пальцев кистей и четырехглавых мышц. Недостаточный эффект применения иммуносупрессоров послужил основой гипотезы о вторичности воспалительных реакций по отношению к дегенеративным изменениям мышечной ткани.

Ключевые положения

- Заболевания периферических нервов включают мононейропатии, мультифокальные нейропатии и полинейропатии.
- Миастения — аутоиммунное заболевание с поражением нервно-мышечных синапсов, характеризующееся повышенной утомляемостью; наиболее часто поражаются бульбарные и наружные мышцы глаза.
- Первичные мышечные заболевания (миопатия) обычно проявляются слабостью проксимальных отделов конечностей. Обследование включает определение содержания креатинкиназы в сыворотке, СОЭ и биопсию мышц. Заболевание может иметь наследственный (мышечные дистрофии) и приобретенный (полимиозит) характер.

Миастения

История болезни. 48-летняя женщина поступила с жалобами на опущение век, невозможность взора вверх и двоение в течение 6 нед с ухудшениями состояния в вечернее время. За неделю до обращения к врачу возникли затруднения при жевании и глотании, усиливающиеся вечером, а также нарушение артикуляции. Удушья не возникало, однако был один эпизод назальной регургитации при приеме жидкости. Ранее у пациентки неврологических заболеваний не было. Неврологических заболеваний в семье также не было, у родственников имелись заболевания щитовидной железы. При обследовании был выявлен двусторонний птоз, усиливающийся при утомлении и более выраженный с левой стороны, и неполная двусторонняя внешняя офтальмоплегия (т. е. были поражены внешние, а не внутренние мышцы глаза). Присутствовала также двусторонняя слабость круговых мышц глаза и в меньшей степени слабость других мимических мышц. Слабость возникала при открывании и закрывании челюстей, при сгибании и разгибании шеи. Имелась преходящая дизартрия с носовым оттенком и слабостью мускулатуры мягкого неба. Имелась двусторонняя слабость дельтовидных мышц, трицепсов и мышц, разгибающих пальцы, в отсутствии симптомов атрофий. В нижних конечностях сила оставалась нормальной. Сухожильные рефлексy симметричные, живые, подошвенные рефлексy сохранены. Походка и чувствительность в норме.

Комментарии. У больной имеется типичная для генерализованной миастении картина с утомляемостью и вовлечением глазных и бульбарных мышц, а также мышц конечностей. Следует также обратить внимание на семейный анамнез аутоиммунных заболеваний, специфичных к определенным органам. Сочетание офтальмоплегии со слабостью круговых мышц глаза свидетельствует о миастении, если не доказано обратное. Пациентке требуется срочная госпитализация и постоянное наблюдение, в том числе за функциями дыхания. Течение болезни имеет риск развития миастенического криза (гл. 20). Требуется лечение, включающее участие логопеда, контроль функций глотания и курс внутривенного введения иммуноглобулина (см. текст).

См. также разделы, посвященные мультифокальной нейропатии при системном васкулите (гл. 19), а также синдрому Гийена–Барре.

Врожденные поражения нервной системы и нейродегенерации

Некоторые неврологические расстройства являются следствием патологического воздействия на нервную систему во время внутриутробного развития и в раннем постнатальном периоде. Такие состояния являются статичными, первые клинические симптомы могут проявляться только в детстве, подростковом возрасте или позже.

Другая группа заболеваний развивается вследствие мутаций специфических генов с четкими формами наследования — доминантными, рецессивными или связанными с полом. Данные заболевания могут быть выявлены при рождении, но во многих случаях начало заболевания относится к детскому, подростковому или взрослому возрасту. Данные заболевания имеют прогрессирующий характер.

К третьей группе, частично перекрывающейся со второй, относятся прогрессирующие дегенерации некоторых отделов нервной системы при генетической предрасположенности, реализующейся под влиянием факторов среды.

Врожденные заболевания

Детский церебральный паралич

Определение и этиология

Двигательные неврологические расстройства, развивающиеся главным образом вследствие пре- и перинатальных травм, иногда сочетаются с трудностями обучения, нарушениями поведения и эпилепсией, однако не носят угрожающего для жизни характера. Факторы риска развития ДЦП приведены в табл. 18.1, из которых наиболее важным является недоношенность.

Таблица 18.1. Факторы риска детского церебрального паралича (ДЦП)

| |
|--------------------------------------------------------------------------------------------------|
| <i>Внутриутробный период</i> |
| Гипоксия плода или инфекция |
| Отклонения в развитии |
| Близнецовость |
| Возраст матери (и отца) |
| <i>Роды</i> |
| Преждевременные роды |
| Переношенность |
| Родовая травма с неонатальным внутричерепным кровоизлиянием |
| <i>Послеродовой период</i> |
| У недоношенных — гипоксия, гипогликемия, церебральная ишемия или кровоизлияние, гипотермия |
| У родившихся в срок — инфекция, травма, ядерная желтуха |

Клинические проявления

Выделяют различные формы заболевания.

- **Спастическая диплегия** (болезнь Литтла) — врожденный спастический паразетез, иногда в сочетании с укорочением и деформацией ног, создающей проблемы при ходьбе. Верхние конечности поражены в меньшей степени, хотя возможна неловкость в руках
- **Спастическая гемиплегия** — распространенная форма, обычно ассоциирована с выпадением полей зрения (гемианопсия) и нарушением чувствительности на половине туловища (гемигипестезия), трудностями обучения и эпилепсией
- **Атетоидный церебральный паралич** — хореоатетоидные движения, развивающиеся в раннем детстве, когнитивные функции обычно в норме, имеющиеся у детей затруднения при общении могут быть следствием дизартрии. Раньше тяжелая форма данного синдрома рассматривалась как неонатальная гипербилирубинемия (**ядерная желтуха**)
- **Другие формы** могут носить более тяжелый характер (тетраплегия), проявляться изолированной атаксией или иметь сочетанные проявления.

Лечение

Лечение детского церебрального паралича подразумевает хирургическую коррекцию ассоциированных скелетных нарушений и применение противосудорожных средств при эпилепсии. Несмотря на проводимую физиотерапию, контрактуры и другие деформации могут потребовать ортопедического вмешательства. Многим детям необходимы специальные обучающие программы.

Спинальная дизрафия

Определения

Нарушение нормального закрытия **нервной трубки** во время эмбрионального развития наряду с дефектами кожи и аномальным развитием костных структур приводит к **дизрафии**. Если вовлечен головной мозг, такие повреждения могут быть несовместимы с жизнью, как в случае **анэнцефалии**, когда мозг и черепная выемка отсутствуют.

Спинальная дизрафия поражает преимущественно пояснично-крестцовый отдел и может различаться по степени тяжести. При **спинальном миеломенингоцеле** фрагменты спинного мозга выдаются в менингеальную капсулу в пояснично-крестцовом отделе. Обе аномалии ассоциированы с гидроцефалией (см. ниже). **Скрытое расщепление дужки позвонка** — наиболее легкая форма дизрафии, при которой имеется незаращение дужек позвонков. Атипично расположенный пучок волос в области поясницы, локальное углубление или карман могут быть расположены на поверхности имеющегося дефекта. У многих здоровых людей скрытое расщепление дужки позвонка является случайной рентгенологической находкой.

Этиология

Причины скрытого расщепления дужки позвонка неизвестны. Имеются факторы риска:

- Дефект нервной трубки у брата или сестры
- Трисомия 13-й или 18-й хромосом
- Дефицит фолиевой кислоты на ранних стадиях беременности
- Некоторое увеличение риска ассоциировано с применением при беременности противосудорожных препаратов, в частности вальпроата натрия.

Лечение

Лечение новорожденных с тяжелыми аномалиями развития включает сложные хирургические операции и ставит серьезную этическую проблему, так как большинство выживших детей остаются инвалидами. В настоящее время диагноз может быть установлен путем ультразвукового исследования зародыша, а также на основании высокого уровня альфа-фетопротеина в сыворотке крови матери и околоплодной жидкости.

Скрытое незаращение дужки позвоночника может быть выявлено и у взрослых с рецидивирующим бактериальным менингитом; возникает вследствие наличия соустья между углублением кожного свища и подбололочечным пространством. В то же время у пациента может развиваться синдром конского хвоста. Обследование с помощью МРТ (рис. 18.1) позволяет выявить синдром «фиксированного спинного мозга», интраспинальную липому или кровоизлияние, ассоциированное с костными дефектами. В этой ситуации оперативное лечение может предупредить прогрессирование процесса.

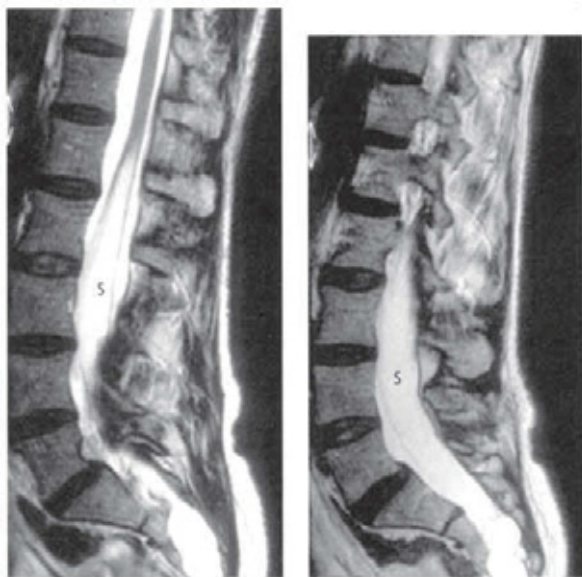

Рис. 18.1. МРТ спинного мозга, виден спинной мозг, опускающийся в поясничную цистерну. Спинной мозг содержит полость, заполненную жидкостью, — вариант поясничной сирингомиелии (s). Из-за сколиоза приведены два сагиттальных снимка

Детская гидроцефалия

Этиология

Врожденная гидроцефалия обычно ассоциирована с дизрафией и следующими врожденными аномалиями:

- Стеноз сильвиева водопровода
- **Синдром Дэнди–Уокера** — затруднение оттока СМЖ из четвертого желудочка с ассоциированным нарушением развития червя мозжечка
- **Аномалия Арнольда–Киари** — образование мозговой грыжи и пролабирование нижней части ствола головного мозга и мозжечка через большое затылочное отверстие.

Такие факторы как травма, кровоизлияние, менингит и реже — опухоли могут способствовать развитию гидроцефалии у новорожденных.

Клинические проявления

Возможно увеличение размеров головы уже в утробе матери, что может затруднять процесс родоразрешения. Чаще всего новорожденные выглядят нормально, однако впоследствии выявляются:

- Прогрессирующее увеличение размеров головы (которое возможно в младенчестве, когда еще не заросли черепные швы), напряжение родничка, истонченный скальп с расширенными венами и феномен «треснувшего горшка», выявляемый при перкуссии черепа
- Симптом «заходящего солнца» (нарушение взгляда вверх и неполное смыкание век)
- Отставание в умственном развитии, трудности обучения, эпилептические припадки, атрофия зрительных нервов, спастический парапарез.

Лечение

Если диагноз гидроцефалии не очевиден, он может быть подтвержден при измерении окружности головы и рентгеновском обследовании или, более точно, при КТ черепа. В тяжелых случаях необходимо шунтирование желудочков для предотвращения прогрессирования заболевания. Характер других нейрохирургических вмешательств зависит от особенностей патологического процесса, например при аномалии Арнольда–Киари проводится декомпрессия большого затылочного отверстия. У некоторых детей

с гидроцефалией увеличение желудочков может прекратиться спонтанно, что позволяет пациенту в дальнейшем обходиться без лечения, однако возможны тяжелый физический и умственный дефициты.

Аномалии строения головного мозга

Описаны многочисленные аномалии развития головного мозга, многие из которых могут быть случайными находками, например **порэнцефалическая киста**, соединенная с желудочками, в то время как другие могут быть причиной отставания в развитии, неврологического дефицита и эпилептических припадков.

Внутриутробные инфекции

С широким внедрением вакцинации против краснухи и обязательного скринингового обследования на предмет выявления краснухи и сифилиса у беременных, врожденные инфекции встречаются редко.

Врожденная краснуха проявляется двусторонней катарактой, тугоухостью, трудностями обучения и врожденными пороками сердца.

Врожденный нейросифилис подобен взрослой форме (гл. 14), но характеризуется быстрым прогрессированием и специфическими клиническими проявлениями — тяжелой тугоухостью, кератитом и деформацией зубов.

Генетически обусловленные заболевания нервной системы

Генетические дефекты поражают в основном формирующуюся нервную трубку, нарушая развитие специфических популяций нейронов или вызывая более распространенный эффект. С развитием молекулярной генетики диагноз большинства таких состояний может быть подтвержден анализом ДНК.

Кора головного мозга

Болезнь Альцгеймера, как и прионные болезни, может иметь наследственную предрасположенность (см. ниже).

Базальные ганглии

Болезнь Гентингтона

Аутосомно-доминантное заболевание, в классическом варианте характеризуется прогрессирующей хореей и деменцией, начинается в возрасте 35–40 лет. Существует детская форма, при которой ригидность преобладает над хореей (вариант Вестфаля). Несмотря на то что хореический гиперкинез купируется лекарственной терапией, заболевание является труднокурабельным и летальный исход наступает в течение 15 лет. При морфологическом исследовании обнаруживаются атрофия хвостатого ядра наряду с генерализованной церебральной атрофией. Заболевание может быть своевременно диагностировано при помощи анализа ДНК. Это привело к серьезным этическим проблемам из-за травмирующего влияния положительного диагноза на пациента и его семью. Важно различать **диагностический анализ** для подтверждения предполагаемого заболевания и **предупредительный анализ** (выявление потенциального риска у потомства). Индивидуальный запрос на предупредительный анализ должен быть согласован со специалистом.

Болезнь Вильсона

Редкое аутосомно-рецессивное нарушение метаболизма меди. Концентрация сывороточной меди и медьтранспортующего белка церулоплазмينا в сыворотке низкая, так как медь накапливается в тканях, в частности в печени и базальных ганглиях мозга. Первые симптомы могут проявляться в детском возрасте вместе с циррозом печени или у взрослых, когда преобладают неврологические нарушения, такие как акинетико-ригидный синдром, мышечная дистония, психические нарушения, вплоть до психоза. Медь также откладывается в роговице (**кольцо Кайзера–Флейшера**, которое может быть выявлено при обследовании щелевой лампой). Диагностика болезни Вильсона основывается на наличии низкого содержания сывороточной меди и церулоплазмينا, кольца Кайзера–Флейшера, повышенного выделения меди с мочой и, при необходимости, биопсии печени. Адекватная поддерживающая терапия на многие годы сохраняет жизнь и даже трудоспособность пациентов, однако без терапевтического вмешательства заболевание является фатальным. Основным препаратом является пеницилламин, связывающий медь в хелатный комплекс.

Мозжечок

Атаксия Фридрейха

Редкое рецессивное заболевание, проявляющееся прогрессирующей атаксией, сухожильной арефлексией и патологическими стопными рефлексамии; встречается в детском возрасте. Наблюдаются также деформации скелета: кифосколиоз и *pes cavus*, отклонения на электрокардиограмме, свидетельствующие о кардиомиопатии, являющейся причиной ранней смерти. В настоящее время разработана ДНК-диагностика.

Поздняя атаксия

Наследуется по аутосомно-доминантному типу с сохранными сухожильными рефлексамии (что отличает от атаксии Фридрейха). Дебют заболевания наступает, как правило, во взрослом возрасте, течение мозжечковых расстройств прогрессирующее. Для некоторых спинномозжечковых атаксий возможна ДНК-диагностика. Направления дифференциальной диагностики мозжечковых атаксий приведены в табл. 18.2.

Кортикоспинальный тракт

Наследственная спастическая параплегия

Характеризуется прогрессирующим спастическим парапарезом, обычно дебютирующим в детском возрасте, с типичной походкой «ножницами» и ассоциированными деформациями скелета. Наследуется по аутосомно-доминантному типу. Расстройства чувствительности и дисфункции сфинктеров отсутствуют. Существуют, однако, различные сложные формы, когда спастический парапарез сосуществует с другим неврологическим дефицитом. Более того, встречаются аутосомно-рецессивные и связанные с полом типы наследования.

Зрительный нерв

Наследственная нейропатия зрительного нерва Лебера

Заболевание обычно встречается в подростковом или раннем взрослом возрасте с подострым одно- или двусторонним нарушением зре-

Таблица 18.2. Дифференциальная диагностика мозжечковых атаксий

| |
|--------------------------------------------------------------------------------------------------------------------------------------------------------------------------------------------------------------------------------------------------------------------------------------------------------------------------------------------------------------------------------------------------------------------------------------------------------------------------------------------------------------------------------------------------------------------------------------------------------------------------------------------------------------------------------------------------------------------------------------------------------------------------------------------------------------------------------------------------------------------------------|
| <p><i>Наследственные формы</i> Атаксия Фридрейха Другие наследственные атаксии</p> <p><i>Врожденные поражения</i> Гипоплазия мозжечка Синдром Дэнди–Уокера Аномалия Арнольда–Киари</p> <p><i>Формы травматического поражения</i></p> <p><i>Формы инфекционного происхождения</i> Абсцесс мозжечка Туберкулез Поствирусные, например после ветрянки</p> <p><i>Формы воспалительной природы</i> Рассеянный склероз</p> <p><i>Новообразования</i> Мозжечковая астроцитомы, гемангиобластома, метастазы Паранеопластические процессы</p> <p><i>Поражения сосудов</i> Инфаркт Кровоизлияние</p> <p><i>Метаболические нарушения</i> Микседема (редко)</p> <p><i>Формы, вызываемые токсинами</i> (в том числе — лекарствами) Алкоголь Фенитоин</p> <p><i>Дегенеративные формы</i> Мультисистемная атрофия</p> |
|--------------------------------------------------------------------------------------------------------------------------------------------------------------------------------------------------------------------------------------------------------------------------------------------------------------------------------------------------------------------------------------------------------------------------------------------------------------------------------------------------------------------------------------------------------------------------------------------------------------------------------------------------------------------------------------------------------------------------------------------------------------------------------------------------------------------------------------------------------------------------------|

ния вследствие поражения зрительного нерва. У пациентов обычно имеется тяжелый зрительный дефицит. Болезнь, по непонятным причинам, более распространена среди мужчин, хотя генетический дефект с полом не связан, а является мутацией митохондриальной ДНК (см. ниже).

Клетки передних рогов

Наследственные спинальные амиотрофии

Поражаются клетки передних рогов; проявляется вялым параличом и слабостью в пораженных группах мышц. Существует несколько ва-

риантов заболевания, начиная от фатальной детской формы (**болезнь Верднига–Гоффмана**) до более легкой генерализованной формы заболевания, первые симптомы которой появляются в позднем детском или подростковом возрасте (**болезнь Кугельберга–Веландер**). Более мягкие варианты могут ограничиваться распространением на одну конечность или другими типами фокального поражения и не представляют угрозы для жизни. Тип наследования аутосомно-рецессивный или сцепленный с полом.

Периферические нервы

Болезнь Шарко–Мари–Тута (ШМТ)

ШМТ — группа клинически и генетически гетерогенных расстройств, а не конкретное заболевание. Данные состояния также описываются как наследственная моторная и сенсорная нейропатия (НМСН).

Наиболее распространенный вариант ШМТ1А наследуется по аутосомно-доминантному типу и может быть выявлен методами ДНК-диагностики. У пациентов наблюдается медленно прогрессирующий дистальный паралич, вовлекающий вначале мышцы антеролатеральной области ноги. Это распространение в комбинации с *pes cavus* приводит к характерному виду нижних конечностей (рис. 18.2).

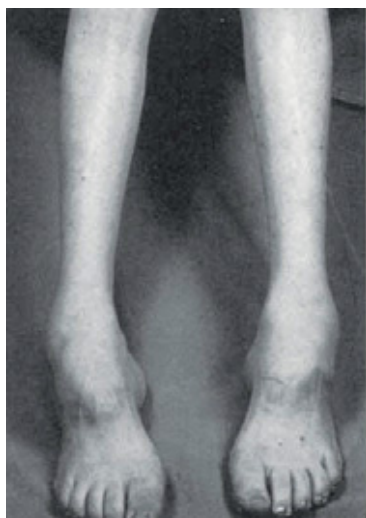

Рис. 18.2. Болезнь Шарко–Мари–Тута

Сухожильные рефлексy обычно отсутствуют, потеря чувствительности может быть сравнительно легкой. Периферические нервы утолщены и могут быть выявлены при пальпации. Электронейрография выявляет замедление распространения импульса по нервам. Гистологическое исследование периферических нервов позволяет выявить сегментарную демиелинизацию, проявляющуюся соответствующими изменениями при ЭМГ и ЭНМГ и ассоциированную гипертрофию. ШМТ2 аналогичен типу 1, но проявляется в более позднем возрасте, скорость проводимости нервов остается относительно сохранной, отражая преимущественное поражение аксонов, нежели демиелинизацию.

Прогноз ШМТ крайней разнообразен даже в пределах одной семьи. Некоторые пациенты оказываются прикованными к инвалидному креслу уже в среднем возрасте, в то время как у других заболевание может протекать бессимптомно.

Другие, более редкие причины периферической neuropathии могут быть ассоциированы со специфическими метаболическими дефектами, такими как семейный амилоидоз, порфирия (гл. 19), лейкодистрофия (гл. 16).

Мышцы

Мышечные дистрофии

Наследуются по аутосомно-доминантному, аутосомно-рецессивному или сцепленному с полом типу. Основные данные представлены в гл. 17.

Другие миопатии

Существуют сведения о многочисленных других **врожденных нейропатиях**, при которых страдает главным образом мышечная ткань. Наиболее интересны **митохондриальные** поражения. Основной причиной являются мутации митохондриальной, а не ядерной ДНК. У пациентов наблюдается хроническая прогрессирующая наружная офтальмоплегия (картина несколько похожа на глазную форму миастении) или комбинация нескольких других неврологических и системных проявлений, таких как атаксия, деменция, neuropathия, эпилепсия, пигментный ретинит, генерализованная миопатия, кардиомиопатия и лактат-ацидоз.

Характерные нарушения могут быть выявлены при гистологическом исследовании биоптатов мышц («**разорванные красные мышечные волокна**»). Мутации митохондриальной ДНК могут быть обнаружены при исследовании клеток крови или мышц. Точечные мутации митохондриального генома свидетельствуют о материнской форме наследования, при которой потомок получает всю митохондриальную ДНК из яйцеклетки.

Нейрогенетические опухоли

Мутации генов с предполагаемыми функциями **супрессоров роста опухоли** проявляются опухолями, гамартомами, кистами и другими новообразованиями, развивающимися в различных органах, но с преимущественной локализацией в нервной системе. Основные симптомы этих состояний, обычно аутосомно-доминантного типа наследования, приведены в табл. 18.3.

Нейродегенерации

Одно из наиболее распространенных заболеваний — болезнь Паркинсона — подробно обсуждается в гл. 12. Другие патологические состояния с четкой генетической этиологией описаны выше. В последующем будут описаны две нейронные популяции ЦНС, наиболее подверженные дегенеративным заболеваниям:

- Кора головного мозга, в частности нейроны, участвующие в сознательной деятельности
- Двигательные нейроны (ЦМН и ПМН).

Деменция

Деменция определяется как значительное нарушение двух или более когнитивных функций, из которых одна является памятью, достаточное для того, чтобы ограничить выполнение привычных профессиональных и социальных функций. Это состояние не должно быть связано с делирием. У большинства пациентов с деменцией имеется дегенеративное поражение мозга, хотя возможны и другие причины (см. ниже).

Таблица 18.3. Нейрогенетические опухоли

| Заблевание | Нервная система | Кожа | Другие клинические симптомы |
|------------------------------------------------|------------------------------------------------------------------------------------------------------|------------------------------------------------------------------------------------------------|------------------------------------------------------------------------------------------|
| Нейрофиброматоз I типа (болезнь Реклингаузена) | Периферические и спинальные нейрофибромы Глиома зрительного нерва Глиома Трудности обучения | Пятна цвета кофе с молоком Дерматофиброма | Локальные изменения радужной оболочки Деформации скелета Феохромоцитомы |
| Нейрофиброматоз II типа | Двусторонняя неврома слухового нерва Менингиома Глиома Периферические и спинальные шванномы | Несколько пятен цвета кофе с молоком | Катаракта (обычно бессимптомная) |
| Туберозный склероз | Трудности обучения Эпилепсия Мозговые бугорки и узелки Глиома | Аденома сальных желез Субунгуальные фибромы Участки гипопигментации «Шагреновая кожа» | Опухоли сетчатки Раβδοмиома Кисты почки Ангиолипомы почки |
| Болезнь Гиппеля–Линдау | Мозжечковая гемангиобластома (возможна также спинальная локализация) | | Ангиомы сетчатки Кисты почек и других органов Почечная карцинома Феохромоцитомы |

Помимо приведенных выше, существуют и другие кожно-неврологические синдромы, не ассоциированные с опухолями и не обязательно имеющие наследственный характер. Например, синдром Стурджа–Вебера проявляется сочетанием церебральной артериовенозной мальформации (с кальцификацией) и родимым пятном «цвета португвина» на той же стороне лица. У пациентов обычно наблюдаются эпилепсия и контралатеральный мальформации гемипарез.

Болезнь Альцгеймера (БА)

БА является наиболее частой причиной деменции, чаще встречается у людей пожилого возраста. Характеризуется формированием внутриклеточных включений в виде **нейрофибриллярных клубочков**, состоящих из «парных спиральных волокон» и **внеклеточных бляшек**, содержащих амилоид, наряду с гибелью нейронов (рис. 18.3).

Этиология и патогенез

Химический анализ содержимого бляшки позволил установить, что главный ее компонент **бета-амилоидный протеин** — фрагмент молекулы более крупного **амилоидного белка-предшественника (АБП)**, кодируемого геном 21-й хромосомы. Роль амилоидного белка в патогенезе БА была выявлена при редкой семейной форме, вызванной мутацией АБП-гена. Обследование пациентов с синдромом Дауна (трисомия 21-й хромосомы) также подтвердило патогенетическую роль амилоидного белка, учитывая тот факт, что у пациентов развиваются ранние симптомы БА и они подвержены риску формирования амилоидных отложений вследствие наличия дополнительной копии АБП-гена. Однако причины БА намного сложнее, чем отложение амилоида, так как большинство случаев не носит семейного характера, а в некоторых семейных случаях были выявлены мутации в генах, не связанных с кодированием АБП. Специфическая изоформа липидного транспортного белка **аполипопротеина Е** рассматривается в качестве независимого фактора развития как семейной, так и спорадической форм БА.

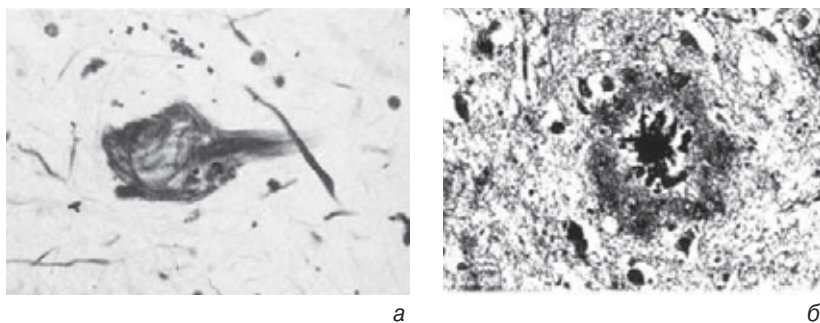


Рис. 18.3. Болезнь Альцгеймера (БА) — патологоанатомические критерии. а — нейрофибриллярные узелки; б — невритические бляшки

Независимо от молекулярных механизмов, лежащих в основе БА, результатом патологического процесса является гибель нейронов в областях коры головного мозга, связанных с когнитивными функциями, особенно в гиппокампе и прилегающих структурах, а также в височной доле неокортекса. Некоторые глубинные структуры, такие как базальное ядро Мейнерта лобной доли, также вовлекаются в патологический процесс. Характерно поражение холинергических нейронов, что требует приема препаратов, улучшающих обмен ацетилхолина и способствующих улучшению памяти.

Клинические проявления

На ранних стадиях течения заболевания наблюдается снижение памяти, особенно кратковременной. У пациентов отмечаются сложности обучения и запоминания новой информации. Анамнез зачастую приходится собирать у близких и родственников, так как пациент может быть не осведомлен о своих проблемах.

Далее появляются нарушения памяти и внимания, приводящие к дезориентации во времени, а также сложности с подбором слов и потерей общих знаний. Дефицит восприятия может быть ассоциирован с галлюцинациями и иллюзиями. Наконец, наступает тяжелая глобальная утрата когнитивных функций — амнезия, афазия и агнозия. Личность разрушается с расстройствами поведения, недержанием мочи и кала, нарастающей зависимостью от окружающих в повседневной жизни и смертью в течение 5–10 лет.

Диагностика

Специфических тестов для прижизненной диагностики БА не существует. Однако тщательное применение клинических диагностических критериев дает точный результат для 80% случаев. Очень важно исключить другие причины деменции, в первую очередь потенциально курабельные (табл. 18.4).

Лечение

Системные заболевания, например инфекции, могут осложнить течение деменции, поэтому следует уделять внимание общему состоянию пациента, в том числе избегать применения седативных препаратов (без веских на то показаний), приема алкоголя и переедания.

Таблица 18.4. Причины деменции*Наследственные факторы*

Семейные формы болезни Альцгеймера

Болезнь Гентингтона

Некоторые мозжечковые атаксии

Болезнь Вильсона

Травмы

Субдуральная гематома

Другие формы тяжелой черепно-мозговой травмы

Инфекции

Сифилис

Подострый склерозирующий панэнцефалит

СПИД-ассоциированная деменция

Прогрессирующая мультифокальная лейкоэнцефалопатия

Церебральная форма болезни Уиппла (наряду с артритами и кишечными расстройствами)

Воспалительные заболевания

Рассеянный склероз

Васкулиты, волчанка, саркоидоз

Новообразования

Опухоли лобных долей

Множественные метастазы в мозг

Гидроцефалия вследствие опухоли в задней черепной ямке (Внимание! Нормотензивная гидроцефалия, даже в отсутствии структурных поражений мозга, может быть причиной деменции; см. текст)

Паранеопластические процессы

Сосудистые заболевания

Мультиинфарктная деменция

Метаболические нарушения

Микседема

Дефицит витамина В₁₂

Хроническая органная недостаточность (гл. 19)

Инттоксикации

Барбитураты, алкоголь, свинец

Нейродегенерации

Болезнь Альцгеймера

Болезнь Пика

Прионные болезни (как врожденные, так и приобретенные)

Болезнь Паркинсона и другие акинетико-ригидные синдромы (см. текст)

Простая тренировка памяти, ведение дневника, использование ярлыков и записок для напоминания — все это может быть полезно на ранних стадиях заболевания. Следует также поставить в известность о заболевании службу, выдающую водительские права.

Препаратов, способных радикально изменить течение БА, сегодня не существует. Для улучшения памяти на ранних стадиях заболевания используются различные препараты, активизирующие холинергическую передачу, эффективность их максимальна в первые месяцы применения. Наиболее часто применяются ингибиторы холинэстеразы — донепезил, ривастигмин и галантамин (последний также используется как агонист никотиновых рецепторов). Мемантин угнетает глутаматергическую передачу и в Великобритании лицензирован для лечения умеренной и тяжелой форм БА. Симптоматическое лечение, например донезепилом, должно продолжаться только в том случае, если сам пациент или ухаживающие за ним отмечают улучшение качества жизни в результате лечения. Для коррекции эмоциональных расстройств при БА используются антидепрессанты, нейролептики и анксиолитики.

На более поздних стадиях болезни, которые характеризуются возрастающей зависимостью больного от посторонней помощи, основная нагрузка по уходу приходится на ближайших родственников, зачастую тоже престарелых. Существуют амбулаторные службы помощи больным, такие как групповая психиатрическая помощь, дневные стационары, организации по уходу за больными, а также специализированные информационные учреждения, например Общество по изучению болезни Альцгеймера.

Другие причины деменции

Дегенеративные заболевания

Прионные болезни — группа редких нейродегенеративных расстройств у животных и человека, ранее объединяемых в одно заболевание на основе схожей гистологической картины («**губчатый энцефалит**»). Одно их первых описанных заболеваний этой группы — болезнь Крейцфельда–Якоба (БКЯ), которая является одним из тех состояний, которые потенциально могут наследоваться и передаваться через инфицированный материал.

Молекулярной основой заболевания является инфекционный патоген — «**прион**». Особенность этого микроорганизма в том, что он

состоит исключительно из белка (**прионовый белок, PrP**) и обладает высокой устойчивостью к температурному воздействию и формальдегиду. В неинфицированных клетках присутствует изоформа PrP, закодированная генетическим кодом здорового человека. Точные химические отличия между патогенными и клеточными изоформами PrP пока остаются неизвестными.

Большинство случаев БКЯ носят спорадический характер, в их основе лежит спорадическая мутация гена PrP. Семейные формы БКЯ (10–15% случаев) наследуются по аутосомно-доминантному типу и являются следствием точечной мутации гена PrP. Трансмиссивная форма БКЯ была зафиксирована после проведенных хирургических вмешательств, например при пересадке роговицы и ятрогенной инокуляции пациенту прионов, а также при использовании гормонов роста, экстрагированных из гипофиза больного БКЯ. Эти случаи свидетельствуют об очень больших сроках инкубационного периода БКЯ. Интенсивные исследования и интерес средств массовой информации к данным заболеваниям возрос в последнее время из-за варианта БКЯ, передающегося при употреблении в пищу зараженной прионами говядины (бычья губчатая энцефалопатия).

Клинически БКЯ характеризуется прогрессирующей деменцией, иногда ассоциированной с корковыми зрительными расстройствами и двигательными нарушениями — миоклонии, иногда паралич мышц и фасцикуляции. Смерть обычно наступает в течение 1–2 лет от момента появления первых симптомов заболевания. На ЭЭГ могут регистрироваться характерные изменения — **периодические комплексы**. Детский вариант БКЯ проявляется психическими расстройствами, нарушениями чувствительности и атаксией, прогрессирующей деменцией. Нейровизуализация и другие методы обследования не выявляют специфических признаков БКЯ, хотя характерные изменения таламуса (по данным МРТ) были описаны у многих пациентов с БКЯ, диагноз был подтвержден только при биопсии мозга или вскрытии. Методов лечения губчатой энцефалопатии не разработано.

Другие деменции, обусловленные дегенеративными поражениями ЦНС, отличаются от БА гистологической картиной ткани головного мозга (при болезни Пика). Кроме того, нейродегенерация при этих болезнях, по крайней мере в начале заболевания, ограничивается поражением лобных и височных долей (фронтотемпоральная деменция). Поэтому у пациентов наблюдается **деменция лобного типа**

с расстройствами личности, социального поведения и высших исполнительных функций (гл. 3), обычно ассоциированных с прогрессирующей динамической дисфазией (в результате очаговой атрофии лобной доли). Возможно развитие **семантической деменции** с трудностями подбора слов и утратой общих знаний (в результате очаговой атрофии височной доли). Плавность речи при прогрессирующей дисфазии в данных случаях сохраняется. Болезнь Пика чаще встречается у молодых пациентов.

Деменция может быть ассоциирована с нарушениями движения — болезнью Гентингтона и прогрессирующим надъядерным параличом (гл. 12). В этих случаях деменция может рассматриваться как **субкортикальная** с выраженным замедлением мышления (**брадифрения**), изменениями личности и настроения и относительным отсутствием кортикального дефицита (афазия, апраксия и агнозия), которые типичны для БА.

Некоторые деменции при нейродегенерациях характеризуются сочетанием кортикальных и субкортикальных проявлений. В частности, **деменция с тельцами Леви** (ДТЛ) рассматривается как одна из частых нейродегенеративных причин деменции. Тельца Леви — частый гистологический признак болезни Паркинсона, связанной с дегенерацией нигростриарных нейронов (гл. 12), но при ДТЛ они распределены более диффузно. Отличительные черты ДТЛ:

- Моторные флюктуации с ночной спутанностью
- Зрительные галлюцинации
- Клинические проявления паркинсонизма
- Нарастание симптоматики при приеме противопаркинсонических и нейролептических препаратов.

У некоторых пациентов с прогрессирующей болезнью Паркинсона деменция развивается через несколько лет после появления двигательных нарушений (болезнь Паркинсона с деменцией — БПД). В таких случаях сложно отличить, есть ли у пациента БА с сопутствующей болезнью Паркинсона или имеется диффузное поражение нейронов головного мозга с тельцами Леви. В пользу ДТЛ свидетельствует развитие двигательных расстройств и деменции, которые произошли на протяжении одного года. Для БПД более характерно начало деменции через год и позже после развития паркинсонизма.

Недегенеративные причины деменции

Мультиинфарктная деменция

Распространенное состояние, вызванное повторяющимися тромбоэмболиями из внечерепных источников или, чаще, поражением церебральных артерий мелкого калибра (гл. 11). Предположение о сосудистом характере подтверждается следующими признаками:

- Острое начало и постепенное прогрессирование, в то время как при БА развитие плавное
- Сосудистое поражение других органов и наличие факторов сосудистого риска
- Сочетанный кортикальный и субкортикальный дефицит
- Ночная спутанность и подкорковые расстройства
- Лабильность, флюктуирующее нарушение когнитивных функций
- Эмоциональная лабильность и проявления псевдобульбарного паралича (гл. 4).

Лечение мультиинфарктной деменции ограничено воздействием на факторы сосудистого риска с целью предупреждения прогрессирования заболевания.

Другие недегенеративные причины деменции приведены в табл. 18.4. Многие из них являются потенциально курабельными. Два состояния, при которых возможно хирургическое вмешательство, описаны ниже.

Хроническая субдуральная гематома

Возникает в основном у пожилых людей вследствие сравнительно легкой травмы головы. Детали получения травмы могут отсутствовать, так как до визита к врачу проходят месяцы или даже годы. Предрасположенность пожилых пациентов к формированию субдуральной гематомы является следствием атрофии мозга и истончения стенок венозных сосудов в субдуральном пространстве. Нетяжелые травмы головы, например связанные со злоупотреблением алкоголем, могут вызвать обильное кровотечение, особенно у пациентов с нарушениями системы гемостаза.

Морфологически субдуральная гематома представляет собой полость, заполненную желтой или коричневой жидкостью, образованной вследствие разрушения форменных элементов крови; полость окружена мембраной и постепенно увеличивается в объеме. Ранее считалось, что дегградация белков и повышение осмотического давления внутри полости являются основными механизмами увеличения объема гематомы, однако в настоящее время более важ-

ным фактором считается рецидивирующее кровотечение. Клиническая картина во многом определяется наличием масс-эффекта со смещением структур головного мозга (кроме случаев двусторонних субдуральных гематом).

Клинически у пациентов наблюдается деменция, а также флюктуации сознания, эпилептические припадки, признаки повышенного внутричерепного давления и очаговый неврологический дефицит.

Диагноз обычно подтверждается при КТ или МРТ головы (рис. 18.4), хотя на ранних стадиях могут возникать диагностические затруднения, если гематома имеет одинаковую с тканью мозга плотность, а также в том случае, если имеется двусторонняя гематома и смещение структур средней линии отсутствует.

Нормотензивная гидроцефалия

Проявляется классической клинической триадой:

- Деменция
- Нарушения походки
- Раннее недержание мочи.

На КТ обнаруживается выраженное расширение желудочков без кортикальной атрофии. Патогенез остается неясным. Несмотря на то что при люмбальной пункции может быть обнаружено нормальное давление, постоянный мониторинг в течение 1–2 дней позволяет за-

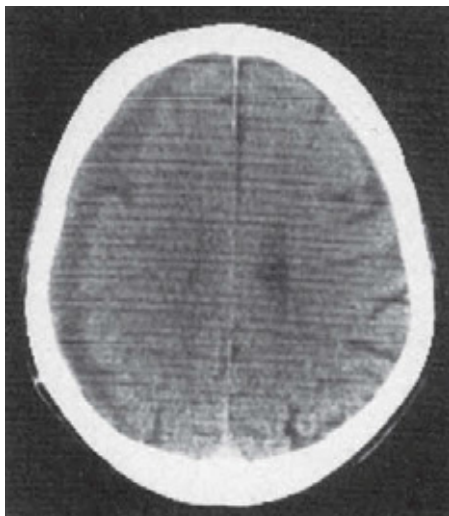


Рис. 18.4. КТ головного мозга — хроническая субдуральная гематома

фиксировать несколько эпизодов его повышения. Результаты хирургического вентрикуло-перитонеального шунтирования могут различаться, хотя часто наблюдается положительный результат.

Заболевания двигательных нейронов

Заболевание двигательных нейронов (также известные как **боковой амиотрофический склероз**) — прогрессирующее дегенеративное поражение корковых, стволовых и спинальных мотонейронов (например, как ЦМН, так и НМН).

Эпидемиология

Частота заболеваемости составляет 2 случая на 100 000 в год. Имеется предрасположенность мужчин к данному заболеванию (1,5 : 1), максимальная распространенность — среди людей среднего и пожилого возраста, пик дебюта заболевания приходится на шестое десятилетие жизни. Примерно у 5–10% пациентов имеется семейный анамнез, предположительно с аутосомным типом наследования, причем у таких пациентов начало заболевания наблюдается в более раннем возрасте. В семейных случаях мутация происходит в гене, отвечающем за синтез фермента супероксиддисмутазы.

Этиология и патогенез

Наиболее важными в патогенезе заболевания считаются два механизма дегенерации мотонейронов:

- **Эксайтотоксичность** — токсины взаимодействуют с рецепторами глутамата, что приводит к переизбытку внутриклеточного кальция
- **Свободные радикалы** оказывают повреждающее действие на мотонейроны, запуская каскад патогенетических реакций.

Эти два механизма могут действовать совместно. Так, свободные кислородные радикалы могут вырабатываться в ответ на повышенное содержание внутриклеточного кальция, накопление которого, в свою очередь, индуцируется неустановленными эксайтотоксинами.

Клинические проявления и прогноз

Паралич и атрофия мускулатуры верхних конечностей развиваются чаще, чем нижних. Судороги и фасцикуляции могут предшествовать другим двигательным нарушениям. Обследование выявляет сочетание признаков поражения ЦМН и ПМН. Диагноз очевиден, когда данные признаки сосуществуют в одной области (например, вялый паралич и повышенные сухожильные рефлексы на верхних конечностях), а также при одновременном поражении несколько областей (черепные нервы, верхние и нижние конечности) с признаками прогрессирования заболевания. Диагностические трудности возникают в дебюте заболевания, когда имеются признаки изолированного поражения ЦМН или ПМН одной конечности. Следует отметить, что у 10% пациентов на протяжении всего заболевания наблюдаются поражение исключительно ПМН (раньше такой вариант течения назывался «прогрессирующей мышечной атрофией»).

Двигательные нарушения обычно распространяются асимметрично, по крайней мере вначале. Чувствительные расстройства отсутствуют, как и сфинктерные нарушения, кроме запоров, вызванных слабостью мышц таза и брюшной стенки и сниженным потреблением жидкости. У некоторых пациентов развивается деменция лобного типа.

У отдельных пациентов наблюдается дизартрия и дисфагия («прогрессирующий бульбарный паралич»). Присутствуют признаки смешанного бульбарного и псевдобульбарного паралича — фасцикуляции языка с живым нижнечелюстным рефлексом. Эти пациенты входят в группу риска легочных инфекций в результате высокого риска аспирации и слабости дыхательной мускулатуры. Такие же осложнения развиваются у пациентов с преимущественным поражением конечностей, у большинства из которых впоследствии развиваются бульбарные симптомы. Другие симптомы заболевания:

- Депрессия с усиливающейся социальной изоляцией
- Потеря веса, нарушение питания и дегидратация вследствие дисфагии
- Тромбоэмболия легочной артерии в результате длительной иммобилизации
- Нарушения дыхания как основная причина смерти.

Средняя продолжительность жизни при заболеваниях мотонейронов составляет 4 года, менее благоприятный прогноз у пациентов с бульбарными нарушениями в дебюте заболевания. Лишь 10%

пациентов выживают более 5 лет, у большинства из них присутствуют признаки изолированного поражения мотонейрона.

Обследование и диагностика

Исследование крови, как правило, не выявляет изменений, кроме возможного увеличения содержания креатинкиназы.

На ЭМГ выявляются признаки денервации вследствие повреждения клеток передних рогов. Исследование нервной проводимости позволяет исключить моторную нейропатию, имеющую сходную клиническую картину с вариантом заболевания с признаками исключительного поражения ПМН.

МРТ спинного мозга требуется в диагностически сложных случаях для исключения сдавления спинного мозга или спинального корешка.

Булбарный синдром требует проведения дифференциальной диагностики с миастенией (гл. 17). В отличие от миастении, болезнь мотонейрона крайне редко распространяется на движения глазных яблок.

Так как прогноз неблагоприятный, то диагноз болезни мотонейрона следует устанавливать на основании четких клинических критериев, особенно учитывая возможность сосуществования поражения ЦМН и ПМН на нескольких уровнях с признаками прогрессирования заболевания. Учитывая возможность наличия потенциально излечимых заболеваний, имеющих сходную клиническую картину, дифференциальная диагностика требует исключительно тщательного подхода.

Лечение

Медикаментозное лечение

Большинство препаратов оказывает симптоматическое действие:

- Антихолинергические средства — для уменьшения слюноотделения у больных с затруднением глотания (возможны другие подходы, такие как инъекции ботулинического токсина в слюнные железы)
- При спастичности применяются баклофен, дантролен, тизанидин, диазепам
- Препараты хинина при крампи
- Антидепрессанты
- Слабительные средства (наряду с повышенным приемом жидкости) при запорах

- С целью симптоматического облегчения диспноэ в наиболее тяжелых случаях — опиаты, диазепам .

Эксайтотоксическая теория болезни мотонейрона привела к появлению препарата **рилузола**, обладающего антиглутаматным эффектом. Получены данные о некотором увеличении продолжительности жизни у некоторых пациентов с данным заболеванием в результате применения рилузола.

Другие лечебные мероприятия

- Физиотерапия
- Помощь при общении у больных с дизартрией
- Адаптация к домашним условиям пребывания — помощь специалиста по трудотерапии
- Советы логопеда и диетолога при дисфагии
- Выраженная дисфагия может потребовать проведения **подкожной эндоскопической гастростомии** для коррекции дефекта глотания и обеспечения приема пищи и жидкости в адекватном объеме
- Искусственная вентиляция легких при нарушении дыхания, например во время ночного сна, когда остальные двигательные функции относительно сохранены, однако это поднимает этическую проблему у пациентов с развернутой картиной заболевания — следует ли продлевать столь мучительную жизнь
- Может потребоваться помощь хосписа
- Информация и поддержка пациентов, оказываемая Ассоциацией по борьбе с заболеваниями двигательных мотонейронов.

Ключевые положения

- Врожденные неврологические заболевания (например, церебральный паралич) характеризуются стабильной симптоматикой, в отличие от прогрессирующих заболеваний, которые развиваются во взрослом возрасте
- Генетически обусловленные заболевания могут избирательно поражать некоторые популяции нейронов
- Нейродегенеративные заболевания могут иметь как наследованный, так и приобретенный характер, что также приводит к избирательному поражению отдельных типов нейронов
- Случаи потенциально курабельной деменции должны быть исключены до установления нейродегенеративной природы заболевания.

Болезнь Альцгеймера

История болезни. 70-летняя женщина направлена в стационар по просьбе родственников. По их мнению, у больной имеются нарушения памяти, однако сама больная утверждала, что память у нее ничуть не хуже, чем у людей одинакового с ней возраста. Сын больной считает, что расстройства памяти и настроения начались у пациентки два года назад, после того как она овдовела. Сначала состояние было расценено как ситуационная депрессия (вследствие утраты близкого человека) и был рекомендован прием антидепрессантов. Настроение улучшилось, но остались забывчивость и трудности при выполнении домашней работы, при обращении с деньгами. Позже больная прекратила все социальные действия, в которые была вовлечена ранее. Родственники заметили, что она перестала заботиться о своей внешности и о порядке в доме, перестала интересоваться вещами, которым раньше придавала большое значение. Результаты общего обследования оказались нормальными. При осмотре установлено, что больная не может назвать текущую дату — число и месяц, хотя знает год и день недели. Пациентка могла воспроизвести 3 названных врачом слова, но не могла вспомнить ни одного из них 5 минут спустя. Больная помнила имя премьер-министра, но не могла назвать лидера оппозиции, а также последние новости. Несмотря на то что правильно назвала ручку и часы, не смогла назвать ключ и перо, могла нарисовать циферблат, но не могла правильно расположить стрелки. При выполнении теста краткого опросника когнитивных функций (MMSE) суммарный результат оказался равным 18 баллам из 30 возможных. При неврологическом осмотре очаговый дефицит отсутствовал. Результаты обследования позволили предположить вероятность болезни Альцгеймера. Общий анализ крови, содержание гормонов щитовидной железы, витамина В₁₂ были в норме, результаты серологического исследования на бледную трепонему — отрицательные. При КТ головного мозга выявлена диффузная атрофия мозгового вещества без очаговых изменений. Было начато лечение донепезилом и через 6 месяцев значения MMSE составили 20/30. Однако через 2 года выросли когнитивные расстройства, больная полностью утратила способность к самообслуживанию даже при помощи родственников и была помещена в учреждение по уходу за инвалидами с круглосуточным надзором.

Комментарии. В данном случае присутствуют сразу несколько основных проявлений болезни Альцгеймера, включая возраст появления первых симптомов, постепенное развитие заболевания, нарушения памяти и речевых функций, а также отсутствие очагового неврологического дефицита. Игнорирование пациентом своего заболевания является одним из характерных проявлений «органической» деменции. Несмотря на то что своевременно

предпринятое лечение позволяет на некоторое время уменьшить выраженность проявлений болезни Альцгеймера, оно не оказывает влияния на развитие процессов, лежащих в основе заболевания.

Болезнь периферического мотонейрона

История болезни. 65-летний мужчина поступил с жалобами на затруднения речи и глотания. Симптомы нарастали в вечернее время, когда речь становилась смазанной, больной не мог завершить начатый прием пищи. При обследовании была обнаружена только преходящая дизартрия с носовым оттенком речи. Был вынесен предположительный диагноз миастении. Игольчатая ЭМГ подтверждала диагноз, однако антител к ацетилхолиновым рецепторам обнаружено не было. Эдрофонный (прозеринный) тест не проводился ввиду высокого риска кардиальных осложнений. Проводилось лечение пиридостигмином и кортикостероидами с постепенным увеличением дозы, однако объективного улучшения состояния не было. Три месяца спустя жена отметила, что больной стал более эмоциональным, появились эпизоды немотивированного смеха и плача. Повторное обследование выявило распространенные фасцикуляции в мышцах всех конечностей, которые сохранялись и после отмены пиридостигмина. Наблюдались также фасцикуляции и слабость мускулатуры языка. Челюстные рефлексы были живыми, как и сухожильные рефлексы конечностей, вызывались патологические стопные рефлексы.

Комментарии. Наличие бульбарного паралича требует проведения дифференциальной диагностики между миастенией и болезнью периферического мотонейрона. У пациента с преходящей дизартрией и дисфагией был предположен дебют миастении, однако отсутствие антител к ацетилхолиновым рецепторам и неэффективность проводимого лечения потребовали дальнейшего обследования и установления истинного диагноза. Результаты игольчатой ЭМГ свидетельствовали в пользу диагноза миастении, однако выявленные изменения не носили специфического характера. В течение 3 месяцев развились проявления псевдобульбарного паралича — эмоциональная неустойчивость, насильственный смех и плач, замедление движений языка, повышение челюстных рефлексов. Совокупность указанных симптомов является характерной для сочетанного поражения центральных и периферических мотонейронов. Характер симптоматики и динамика заболевания позволили диагностировать заболевание периферического мотонейрона. Фасцикуляции, скорее всего, явились побочным эффектом применения антихолинэстеразных препаратов.

Неврологические синдромы при соматических заболеваниях

Взаимосвязь между заболеваниями нервной системы и поражением других органов и систем организма обычно представляет серьезную проблему как при постановке диагноза, так и при выборе тактики лечения.

Метаболическая энцефалопатия

Основные причины приобретенных **острых метаболических энцефалопатий**, сопровождающихся спутанностью и угнетением сознания и иногда — эпилептическими припадками, приведены в табл. 19.1.

Хронические заболевания внутренних органов и другие системные нарушения могут вызывать структурные изменения нервной системы с различными медленно развивающимися клиническими проявлениями. Наиболее часто поражаются:

- Кора головного мозга (амнезия, когнитивный дефицит и поведенческие нарушения, выраженность которых может флюктуировать)
- Базальные ганглии (дискинезия, акинетико-ригидный синдром)
- Мозжечок (дизартрия, атаксия).

Возможны также сопутствующие миелопатия, периферическая нейропатия и миопатия.

Метаболические энцефалопатии могут иметь различную клиническую картину, но наиболее частыми являются двигательные нарушения. Так, например, тремор — типичное проявление отказа от алкоголя (см. ниже). Миоклонические подергивания наблюдаются при почечной недостаточности и респираторном ацидозе. **Астериксис**, во многом противоположный по своим проявлениям миоклонии, характеризуется резкими, преходящими сгибательными движениями пальцев и кисти (порхающий тремор), вызванными грубыми нарушениями мышечного тонуса. Наиболее часто он наблюдается при печеночной энцефалопатии, но также встречается при почечных и респираторных нарушениях.

Другие метаболические процессы подлежат более детальному обсуждению.

Таблица 19.1. Причины острой метаболической энцефалопатии

| |
|---------------------------------------------------------------------------------------------------------------------------------------------------------|
| Гипоксия, например в результате остановки сердца, выраженной артериальной гипотонии |
| Гипогликемия |
| Органная недостаточность (дыхательная, почечная или печеночная) |
| Нарушение ионного гомеостаза — гипо- или гипернатриемия, гипокалиемия, нарушения метаболизма кальция и магния (чаще вызывают хроническую энцефалопатию) |
| Недостаток витаминов (табл. 19.2) |
| Эндокринные нарушения (табл. 19.4) |
| Интоксикации оксидом углерода, свинцом, алкоголем (см. текст) |

Дефицит витаминов

Неврологические следствия дефицита некоторых витаминов приведены в табл. 19.2. Из них дефицит витамина В₁ (тиамина) вызывает наиболее важный синдром, как в силу особенностей клинических проявлений, так и вследствие необходимости экстренного лечения.

Таблица 19.2. Неврологические эффекты дефицита витаминов

| Витамин | Неврологический дефицит |
|-----------------------------|------------------------------------------------------------------------------------------------------------------------------------------------------------|
| В ₁ (тиамин) | См. текст |
| В ₃ (ниацин) | Острая и хроническая энцефалопатия Мозжечковый синдром Миелопатия |
| В ₆ (пиридоксин) | Полинейропатия (наблюдается при лечении изониазидом без одновременного приема пиридоксина) |
| В ₁₂ (кобаламин) | Деменция Атрофия зрительного нерва Полинейропатия Подострое сочетанное поражение спинного мозга (включая кортикоспинальный тракт и задние столбы) |
| D (кальциферол) | Миопатия |
| E (токоферол) | Спиноцеребеллярная дегенерация |

Синдром Вернике–Корсакова

Острый дефицит тиамина встречается в развитых странах в виде двух классических случаев

- Хронический алкоголизм, ассоциированный с недостаточным питанием
- **Неукротимая рвота беременных** — тяжелое состояние, возникающее на ранних сроках беременности и связанное с нарушением питания.

В обоих случаях при развернутой картине синдрома Вернике–Корсакова пациента следует госпитализировать и начать внутривенное введение раствора декстрозы без сопутствующего введения тиамин (тиамин является коферментом нормального углеводного метаболизма).

Энцефалопатия Вернике клинически проявляется триадой симптомов:

- Офтальмоплегия — обычно нистагм, паралич III и VI черепных нервов
- Атаксия
- Спутанность сознания, иногда кома.

При поражении гипоталамуса возможна гипотермия. Дефицит витамина В₁ часто приводит к развитию нейропатии.

Корсаковский психоз может проявляться по мере купирования острой энцефалопатии Вернике. Это сравнительно избирательный вариант деменции, характеризующийся амнезией, в частности на недавние события и склонностью к **конфабуляциям**, когда пациент придумывает описания событий, чтобы восполнить пробелы в памяти.

При морфологическом исследовании в стволе мозга и в межучасточном мозге больных с синдромом Вернике–Корсакова выявляются микрокровоизлияния. При офтальмоскопии выявляются кровоизлияния в сетчатку. Биохимические отклонения включают повышение уровня пирувата в крови и сниженную активность **транскетолазы эритроцитов**.

Диагноз устанавливается на основании клинических данных с учетом результатов биохимических исследований. Больные с предполагаемым синдромом Корсакова должны быть срочно госпитализированы. Лечение включает назначение тиамин, который также следует применять в качестве профилактического средства у алкоголиков с абстинентным синдромом и у беременных с повторной рвотой. Позднее начало лечения может стать причиной летального исхода или стойкого неврологического дефицита. Следует иметь в виду, что проявления психоза Корсакова не всегда поддаются лечению тиамином.

Алкоголь и нервная система

Помимо синдрома Вернике–Корсакова, алкоголь оказывает как прямое, так и опосредованное влияние на нервную систему.

- Острая интоксикация — хорошо известные симптомы опьянения могут сопровождаться амнезией, атаксией и дизартрией с гиперактивностью симпатической системы (тахикардия, мидриаз, гиперемия), дезориентацией и, реже, комой. На этой стадии имеется риск наступления летального исхода вследствие асфиксии в результате аспирации рвотных масс, менее вероятной причиной смерти является непосредственная интоксикация алкоголем
- Алкогольный абстинентный синдром возникает у больных хроническим алкоголизмом при полном отказе от алкоголя. Проявляется беспокойностью, раздражительностью, тремором, устрасшающими зрительными галлюцинациями, спутанностью сознания (**delirium tremens — белая горячка**) и эпилептическими припадками. Лечение включает коррекцию электролитного дисбаланса, назначение седативных препаратов, адекватное питание и тиаминовую профилактику синдрома Вернике–Корсакова.
Абстинентный синдром может возникнуть у лиц, не страдающих хроническим алкоголизмом, после однократного употребления большого количества алкоголя.
- Хронический алкоголизм ассоциирован с прогрессирующими структурными поражениями нервной системы:
 - церебральная атрофия (причина деменции, течение которой может быть осложнено сопутствующей депрессией, судорожным синдромом и многочисленными травмами головы, в том числе с вероятным развитием субдуральной гематомы)
 - мозжечковая дегенерация, характеризуется нарушением походки (атаксия)
 - атрофия зрительного нерва (**алкогольная амблиопия**)
 - периферическая нейропатия — преимущественно чувствительная, иногда с вегетативными симптомами
 - миопатия
- Поражение печени при алкоголизме может косвенно влиять на церебральные функции различными путями:
 - острая энцефалопатия при фульминантной форме печеночной недостаточности
 - обратимая печеночная энцефалопатия (табл. 19.3)

Таблица 19.3. Печеночная энцефалопатия*Симптомы*

Изменение нормального цикла сон–бодрствование

Когнитивные нарушения — могут флюктуировать

Изменение личности

Смазанная речь

Тремор

Порхающий тремор (астериксис)

Конструктивная апраксия (гл. 3)

Повышение сухожильных рефлексов, повышение мышечного тонуса

Кома с гипервентиляцией

Результаты обследования

Психометрические тесты (эффективны на ранних стадиях)

ЭЭГ — характерные трехфазные волны, замедление активности

Повышенная концентрация аммиака в крови

- **синдром гепатоцеребральной дегенерации** — деменция, пирамидные и экстрапирамидные нарушения с порхающим тремором в результате хронического портосистемного шунтирования крови.

Хронические заболевания печени (необязательно вызванные злоупотреблением алкоголя) и ассоциированная гипонатриемия (в частности, слишком быстро компенсированная) может привести к развитию **понтинного миелинолиза — центральной демиелинизации варолиева моста** (гл. 16).

Порфирия

Острая перемежающаяся порфирия — редкое наследственное нарушение метаболизма порфиринов, при котором у пациентов возникают эпизоды неврологических и психических расстройств, ассоциированных с желудочно-кишечными нарушениями. Приступы могут провоцироваться приемом алкоголя, оральных контрацептивов или препаратов, содержащих барбитураты или сульфаниламиды. Острый психоз или энцефалопатия сочетаются с нейропатией и интенсивной болью в области живота. Диагноз подтверждается обнаружением избытка порфобилиногена в моче. *Лечение:* исключение применения средств, провоцирующих данное состояние, а также купирование острых приступов приемом большого количества углеводов и, иногда, внутривенным введением гематина (угнетают синтез порфиринов). Дополнительно — симптоматическое лечение,

устраняющее основные симптомы: для купирования психоза — фенотиазины, при эпилептических припадках — бензодиазепины.

Эндокринные заболевания

Неврологические осложнения тяжелых эндокринных нарушений приведены в табл. 19.4. Тиреотоксикоз и сахарный диабет требуют более подробного обсуждения вследствие широкого спектра возможных осложнений.

Тиреотоксикоз

Тиреотоксикоз может протекать с поражением следующих отделов нервной системы:

- Кора головного мозга:
 - беспокойство, психоз, вплоть до энцефалопатии у пациентов с сверхострым течением болезни («тиреоидная буря»)
 - инсульты, вторичная фибрилляция предсердий
- Базальные ганглии:
 - хорея
 - усиленный физиологический тремор
- Центральный мотонейрон:
 - гиперрефлексия
- Наружные мышцы глаза:
 - диплопия, птоз (рис. 19.1)
- Мышцы конечностей:
 - у трети пациентов с гиперфункцией щитовидной железы наблюдается проксимальная миопатия
 - возможны также ассоциированная миастения и периодический паралич (гл. 17).

Сахарный диабет

Течение сахарного диабета может быть осложнено развитием периферической нейропатии, которая проявляется различными клиническими формами.

- Дистальная, преимущественно чувствительная симметричная полинейропатия. Потеря чувствительности может привести к появлению изъязвлений на ногах у больных диабетом (рис. 19.2) и тяжелым артропатиям (сустав Шарко; см. рис. 17.5)

Таблица 19.4. Неврологические осложнения эндокринных заболеваний

| Заболевание | Неврологический синдром |
|---------------------------|----------------------------------------------------------------------------------------------------------------------------------------------------------------|
| Акромегалия | Хроническая энцефалопатия Расстройства зрения (вследствие сдавления хиазмы) Синдром запястного канала Синдром обструктивного апноэ во сне Миопатия |
| Гипопитуитаризм | Острая или хроническая энцефалопатия |
| Тиреотоксикоз | См. текст |
| Микседема | Острая или хроническая энцефалопатия Мозжечковый синдром Гипотермия Нейропатия, миопатия |
| Синдром Кушинга | Психозы, депрессия Миопатия |
| Болезнь Аддисона | Острая энцефалопатия |
| Гипер- или гипопаратиреоз | Энцефалопатия, припадки Миопатия Синдром доброкачественной внутричерепной гипертензии Тетания — при гипокалиемии |
| Сахарный диабет | См. текст |
| Инсулинома | Острая или хроническая энцефалопатия |
| Феохромоцитома | Пароксизмальная головная боль (с гипертензией) Внутричерепные кровоизлияния (редко) |

- Вегетативная нейропатия (гл. 7)
- Острая болезненная асимметричная проксимальная слабость в нижних конечностях, обычно у людей среднего и пожилого возраста, характерно поражение люмбо-сакрального сплетения (**диабетическая амиотрофия**; рис. 19.3)
- Компрессионная нейропатия, например при синдроме запястного канала (диабет делает нервы чувствительными к сдавлению), и другие мононейропатии, включая парезы черепных нервов (в частности, поражение глазодвигательных нервов)
- Различные другие нейропатии, включая болезненную нейропатию у пациентов, начинающих инсулиновую терапию, связанную, возможно, с регенерацией аксонов.

Патогенетические механизмы, лежащие в основе нейропатии, остаются неясными. Метаболические нарушения могут оказывать не-

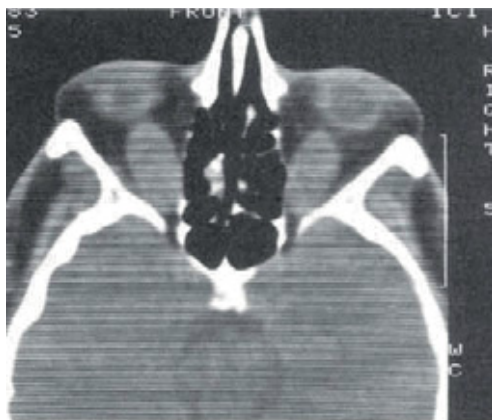

Рис. 19.1. Глазодвигательные нарушения при поражении щитовидной железы. На КТ выявляются гипертрофированные нижние прямые мышцы

посредственное токсическое воздействие на нервные стволы, кроме того, важной причиной развития мононейропатий является поражение артерий мелкого калибра, включая *vasa nervorum*, при сахарном диабете.

Осложнения сахарного диабета могут оказывать повреждающее воздействие на нервную систему другими косвенными путями, например поражение артерий приводит к инсульту, а печеночная недостаточность — потенциальная причина развития как энцефалопатии, так и нейропатии. Другие причины острой энцефалопатии при диабете:

- Диабетический кетоацидоз
- Гипогликемия — обычно связана с инсулиновой терапией, но может встречаться при приеме оральных гипогликемических средств
- Некетоацидотическая гиперосмолярная кома
- Лактат-ацидоз.

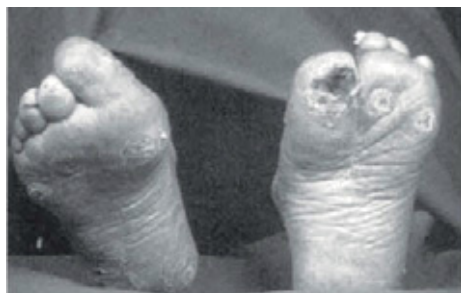

Рис. 19.2. Диабетическая стопа

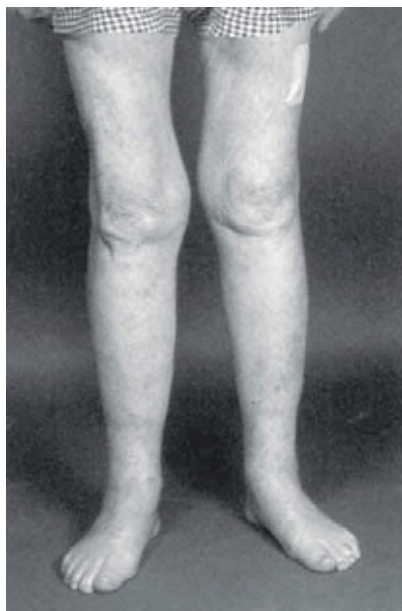

Рис. 19.3. Диабетическая амиотрофия

Неврологические осложнения беременности

Беременность способна оказывать влияние на развитие ранее существующих, клинически не проявляющихся неврологических расстройств, а также быть причиной вновь возникших неврологических заболеваний.

Предшествующие неврологические заболевания

Течение **эпилепсии** во время беременности обычно описывается «законом третей»: у одной трети больных наступает ухудшение, у другой трети — улучшение, у остальных не происходит изменений (на самом деле, преобладают пациенты, у которых течение заболевания не изменяется). Неконтролируемые припадки во время беременности могут травмировать как мать, так и плод. Поэтому у пациентов с установленной активной эпилепсией противосудорожная терапия должна продолжаться во время беременности. Следует контролировать клеточный и биохимический состав крови, особенно в третьем триместре беременности, когда может потребоваться повышение дозы антиконвульсанта. Это важно, например,

при приеме карбамазепина, когда наблюдается нарастание уровня эстрогена, который ускоряет метаболизм препарата (такое же взаимодействие наблюдается при приеме оральных контрацептивов, в этом случае требуется увеличение дозировки для обоих препаратов). Напротив, у пациентов с ремиссией в течение двух и более лет при планировании беременности должна рассматриваться возможность отмены антиконвульсантов. Эти рекомендации являются залогом предупреждения возможного тератогенного эффекта препаратов. Следует иметь в виду, что прием вальпроата натрия может быть ассоциирован с некоторым повышением риска нарушения формирования нервной трубки (гл. 18). Риск применения противосудорожных препаратов может быть уменьшен проведением следующих мероприятий:

- Скрининговые обследования на ранних стадиях беременности (ультразвуковое обследование, определение содержания альфа-фетопротеина)
- Профилактический прием фолиевой кислоты (5 мг в день) — в настоящее время считается, что максимальный эффект достигается при приеме фолиевой кислоты во время оплодотворения яйцеклетки, поэтому прием ее рекомендован всем женщинам детородного возраста, которые получают противосудорожные препараты.

Кормление грудью не является абсолютным противопоказанием к приему современных противосудорожных препаратов. Витамин К назначается матери на последнем месяце беременности и после родов — внутримышечно матери и новорожденному, если мать принимала карбамазепин, фенитоин или фенobarбитал.

Рассеянный склероз — обострения редко развиваются во время беременности, однако есть потенциальный риск ухудшения в послеродовом периоде. Имеющиеся данные противоречивы, достоверные сведения о влиянии беременности и 3-месячного послеродового периода на течение рассеянного склероза отсутствуют. Поэтому при обсуждении планируемой беременности оснований для ранее имевших место негативных рекомендаций неврологов нет. Основным фактором при принятии решения должна быть способность женщины с рассеянным склерозом ухаживать в течение нескольких лет за ребенком, учитывая возможность нарастающей инвалидности.

Доброкачественные опухоли, протекающие асимптомно, могут клинически проявиться во время беременности. Это могут быть

менингиомы, как внутричерепные, так и спинальные, способные увеличиваться в размере, так как они, как правило, экспрессируют рецепторы эстрогена. Аденомы гипофиза также могут увеличиваться во время беременности.

Диагностика **мигрени** при беременности связана с определенными сложностями. В частности, в третьем триместре беременности может возникать выраженная аура с наличием последующей головной боли или без нее. Выявление мигрени в анамнезе и отсутствие неврологического дефицита может помочь правильной постановке диагноза и обеспечить адекватную интерпретацию беспокоящих пациентку проявлений.

Неврологические расстройства, возникающие при беременности

Беременность может вызвать развитие заболевания *de novo* с вовлечением некоторых отделов центральной и периферической нервной системы.

- Кора головного мозга:
 - экламптические припадки, ассоциированные с артериальной гипертензией и протеинурией при беременности
 - инсульт, в частности тромбоз венозных синусов и тромбоз кортикальных вен, для которых послеродовой период является фактором риска (гл. 11)
- Базальные ганглии:
 - двигательные дискинезии, связанные с повышенным содержанием эстрогена (**хорея беременных**) (возможны также при приеме оральных контрацептивов)
- Ствол мозга и промежуточный мозг:
 - синдром Вернике–Корсакова, возникающий вследствие водно-электролитных нарушений при повторной рвоте у беременных
- Акушерские нейропатии:
 - ишиас в результате пролапса поясничного межпозвонкового диска; схожие симптомы могут быть результатом сдавления люмбо-сакрального сплетения головкой плода на поздних стадиях беременности
 - болезнь Бернгардта–Рота (парестетическая мералгия) (гл. 17)
 - туннельный синдром запястного канала как следствие нарушения водного баланса во время беременности
 - паралич Белла, часто встречается во время беременности, особенно в третьем триместре

- локализация других невралгий может быть следствием поражения других нервов, например плечевого сплетения или межреберных нервов
- синдром беспокойных ног нередко встречается при беременности.

Нейроонкологические заболевания

Злокачественные новообразования могут вызывать поражение нервной системы вследствие воздействия следующих механизмов:

- Прямое или метастатическое распространение опухолей по нейронным или расположенным рядом структурам
- Неврологическое проявление опухолей, находящихся на удалении от нервной системы (**паранеопластический синдром**)
- Последствия лечения.

Первичные опухоли и метастазы

Источниками метастазов в головной мозг наиболее часто являются опухоли молочных желез, бронхов и желудка (рис.19.4). Интрамедуллярные метастазы в спинном мозге редки. Острое сдавление спинного мозга (гл. 15) может быть следствием поражения позвонков солидными опухолями, которые обычно попадают в костную ткань из молочных желез, бронхов, простаты, почек, щитовидной железы, а также проявлением лимфомы или миеломы (рис. 19.5). Инвазия метастазов в нервный ствол встречается редко, однако плечевое сплетение может быть напрямую вовлечено в раковую опухоль молочной железы или бронхов (гл. 17). Люмбосакральное сплетение может быть поражено опухолью органов таза.

Помимо позвонков, возможно метастатическое поражение и других структур, расположенных в непосредственной близости от спинного мозга: спинальное эпидуральное пространство (рак простаты, лимфома) и оболочки головного мозга. **Менингит при злокачественных опухолях** редко является следствием солидного рака, чаще таким образом проявляются лимфома или лейкоemia. У пациентов с асептическим менингитом (гл. 14) часто наблюдается паралич нескольких черепных нервов и поражение спинальных корешков. Диагноз подтверждается цитологией СМЖ; прогноз при данном заболевании неблагоприятный.

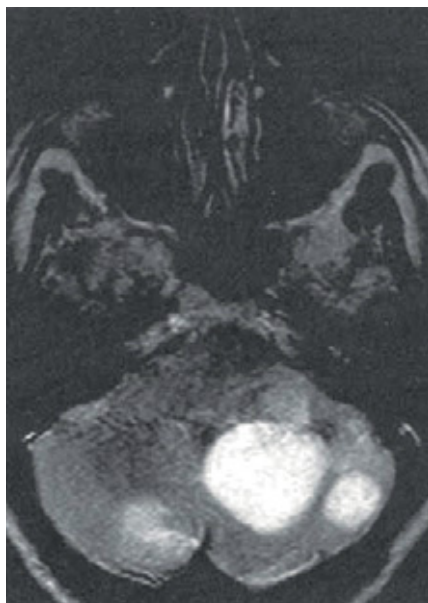


Рис. 19.4. Метастазы в мозжечок (МРТ)

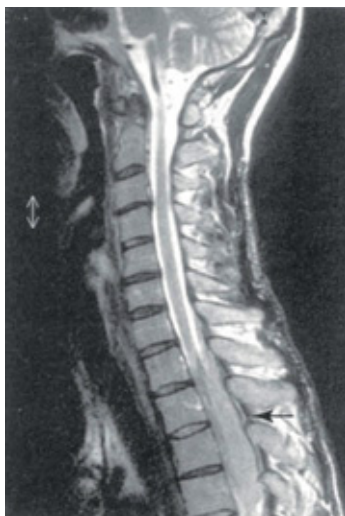

Рис. 19.5. Компрессия (направление указано стрелкой) спинного мозга злокачественным новообразованием (МРТ)

Паранеопластические поражения

Некоторые злокачественные опухоли, в частности карцинома бронхов (мелкоклеточный тип), молочных желез, яичников, а также лимфома, даже если и не прорастают непосредственно в нервные структуры, могут вызывать различные неврологические нарушения. Эти нечасто встречающиеся расстройства реализуются вследствие влияния гуморальных механизмов, включая выработку аутоантител, связанных с опухолью. Приведем примеры.

- Лимбическая система — воспалительная инфильтрация может быть ассоциирована с амнестическим синдромом и эпилептическими припадками («**лимбический энцефалит**»)
- Мозжечковая атаксия
- Синдром поражения ствола головного мозга с хаотическими движениями глазных яблок (**опсоклонус**)
- Сенсорная полинейропатия
- **Миастенический синдром Ламберта–Итона** — нарушение высвобождения ацетилхолина в нервно-мышечном синапсе (гл. 17), ассоциированное с мелкоклеточной карциномой бронхов (у от-

дельных пациентов отсутствуют признаки злокачественной опухоли, однако проявление ее может наступить через некоторое время, даже через годы, после дебюта нервно-мышечных нарушений)

- Дерматомиозит — может быть ассоциирован с карциномой бронхов или желудка, наиболее часто встречающейся у мужчин среднего возраста.

Злокачественные новообразования могут вызывать неметаболические неврологические осложнения другими косвенными путями:

- Нарушения метаболизма — гипонатриемия в результате неадекватной секреции антидиуретического гормона, гиперкалиемия
- Иммуносупрессия, в частности лейкопения, лимфома и последствия ее лечения, приводящие к развитию оппортунистических инфекций (например, прогрессирующая мультифокальная лейкоэнцефалопатия) (гл. 14)
- Выработка парапротеина при миеломе ассоциирована с развитием полинейропатии и иногда с повышением вязкости крови, что повышает риск инфаркта мозга. Миеломная нейропатия может быть следствием амилоидных отложений.

Последствия лечения рака

Лучевая терапия может сопровождаться отсроченным неврологическим поражением (зачастую через несколько лет после лечения), в частности радиационной плексопатией и миелопатией.

Химиотерапия может вызывать специфические неврологические осложнения, например нейропатию, вызванную винкристином или цисплатином.

Заболевания соединительной ткани и другие системные воспалительные заболевания

Системный васкулит может нарушать кровоснабжение нервной ткани, что приводит к инфаркту мозга при системной красной волчанке и узелковом периартериите. При васкулитах чаще наблюдается поражение *vasa nervorum* периферических нервов, приводящее к мультифокальной мононейропатии (**мультифокальная мононейропатия**) (гл. 17), встречающийся при следующих заболеваниях:

- Ревматоидном артрите
- Системной красной волчанке

- Узелковом периартериите
- Гранулематозе Вегенера.

Эти заболевания соединительной ткани могут быть ассоциированы с другими специфическими неврологическими осложнениями:

- Ревматоидный артрит — нейропатия, возникающая при сдавлении нерва, например синдром запястного канала; цервикальная миелопатия, особенно как результат атлантоаксиального подвывиха
- Церебральная форма волчанки — депрессия, психоз, эпилептические припадки, хорея, тремор
- Узелковый периартериит — асептический менингит, паралич черепных нервов, тромбоз внутричерепных венозных синусов
- Гранулематоз Вегенера — асептический менингит, парезы черепных нервов, тромбоз венозных синусов.

Естественно, что многоочаговый воспалительный процесс зачастую распространяется на нервную систему:

- Системный склероз — может быть ассоциирован с полимиозитом и инсультом, вызванным склерозом сонной или позвоночной артерий
- Болезнь Шегрена — полинейропатия, обычно с вовлечением черепных нервов, в частности с утратой чувствительности вследствие поражения тройничного нерва
- Саркоидоз — наиболее часто проявляется одно- или двусторонними периферическими парезами лицевого нерва. Возможны нейропатия зрительного нерва, а также периферическая нейропатия и миопатия. Нейросаркоидоз, особенно в отсутствие системных проявлений, может потребовать проведения дифференциальной диагностики с рассеянным склерозом, так как поражения спинного и головного мозга, а также воспалительные изменения в ликворе могут иметь сходные проявления. Существуют более четкие симптомы саркоидоза ЦНС, протекающего, в частности, с поражением гипоталамуса, проявляющиеся патологической сонливостью и несахарным диабетом
- Болезнь Бехчета — может проявляться неврологическими расстройствами, сходными с таковыми при рассеянном склерозе, асептическом менингите или тромбозе венозных синусов.

Лечение этих хронических воспалительных расстройств очень сложное, обычно требующее применения кортикостероидов и иммуносупрессоров. Поражения, вызванные масс-эффектом или компрессией (например, большие саркоидные гранулемы в полушариях головного мозга или цервикальная миелопатия при ревматизме), могут потребовать хирургического лечения.

Неврология и психиатрия

Работа неврологов и психиатров пересекается в нескольких областях.

- Диагностика и лечение «органических» (см. ниже) психосиндромов:
 - острые — спутанные состояния (делирий)
 - хронические — деменция
- Лечение алкоголизма и наркотической зависимости
- Психологические последствия неврологических заболеваний:
 - тревожность и депрессия, вторичные по отношению к диагнозу неврологического заболевания — эпилепсия, инсульт, рассеянный склероз, синдром Гийена–Барре (гл. 20), нейродегенерации
 - побочные эффекты лечения; например, психоз, вызванный применением стероидов
- Психические заболевания, проявляющиеся неврологическими симптомами.

Эта группа заболеваний характеризуется сложностью диагностики и лечения, поэтому уместно ввести некоторые определения.

- **Соматоформные расстройства** — состояния, при которых физические проявления, не имеющие физиологической основы, являются проявлением психологического конфликта
- **«Функциональные» расстройства** — термин, в ряде случаев применяющийся для описания симптомов, имеющих психологическое происхождение (в клинической практике используется синоним **«психогенные» расстройства**). Необходимо уточнить, что «функциональные» расстройства подразумевают то, что причина возникновения симптомов лежит в нарушении функций органов, а не в их структурных изменениях (симптомы, относящиеся к изменению структуры, называются **«органическими»**).

У многих пациентов с тревожностью присутствуют негрубые неврологические расстройства, такие как паралич, анестезия в конечностях, в сочетании с другими проявлениями — боль в груди, сердцебиение и диспноэ, иногда достигающие степени панической атаки. Эти симптомы обычно сопутствуют непроизвольной **гипервентиляции**. Диагноз может быть подтвержден провоцированием симптомов при форсированном дыхании, а затем их купированием путем дыхания через бумажный пакет.

Истерия

Умеренно выраженные и неспецифические психогенные синдромы должны отличаться от проявлений истерии. В последнем случае пациенты предъявляют жалобы на грубые неврологические нарушения (например, паралич, анестезию, слепоту, амнезию или тяжелую потерю сознания (иначе называемую неэпилептическими приступами, псевдоприпадками или истерическими судорогами) в отсутствие органической причины и при наличии психологического конфликта. Другие пациенты испытывают многочисленные симптомы, включая хроническую боль в отсутствие физического заболевания и в сочетании с нарушениями личности (полисимптомная истерия или **соматизированное расстройство**).

Моносимптомная истерия изучалась на основе двух психодинамических механизмов:

- **Конверсия** — пациент избегает душевного конфликта, переводя тревогу в физикальные симптомы
- **Диссоциация** — пациент отделяет свою духовную сущность от физической.

Другими словами, такие проявления являются симулированными, но симулированным бессознательно в отличие от **симуляции намеренной**. Классификация данных расстройств несколько затруднена, так как для многих обывателей понятие «истерия» приобрело отрицательный оттенок. Поэтому термины «конверсионные и диссоциативные расстройства» используются наравне с термином «истерия».

Клинические симптомы

Подозрения на истерию могут возникнуть в том случае, если у пациента имеются:

- Неанатомическое распространение парезов или утраты чувствительности, атипичные проявления припадков, как, например, нарушение их последовательности
- Отсутствие объективных неврологических признаков, таких как паралич мышц, изменение рефлексов
- Наличие положительных признаков симулированной дисфункции, например антагонистическое напряжение мышц конечности, представляемой парализованной
- Заметный недостаток внимания к тяжелым симптомам (**la belle indifference** — прекрасное бесчувствие)

- Очевидность личной выгоды в связи с имеющимся заболеванием:
 - **первичная выгода** — бессознательное избегание тревоги и душевного конфликта как результата стрессовой ситуации
 - **вторичная выгода** — забота и внимание со стороны семьи, друзей, медперсонала, которыми пациент может **манипулировать**.

Лечение

Диагностика истерии может быть затруднительна. Инструментальное обследование следует провести сразу после первичного приема и уведомить пациента о его нормальных результатах. Следует избегать повторных обследований.

Неконфронтационный подход наиболее эффективен. После объяснения того, что стресс может быть причиной заболевания, пациенту может потребоваться психотерапевтическая помощь:

- Выявление психологического конфликта, лежащего в основе заболевания
- Поведенческая терапия – подкрепление признаков наступившего улучшения и игнорирование беспомощного поведения
- Назначение антидепрессантов показано в случае истерии, вторичной по отношению к депрессии.

Наряду с указанными мерами, пациенту с истерическим параличом не следует отказывать в проведении лечебной физкультуры (ЛФК), она будет способствовать постепенному улучшению состояния, притом что больному не придется отказываться от своих жалоб.

Синдром хронической усталости

У некоторых пациентов основным проявлением заболевания является ощущение усталости, присутствующей в течение месяцев или даже лет, зачастую с нарушениями концентрации внимания и памяти. Несмотря на то что такая усталость может сопровождать соматические расстройства (инфекции, гипотиреоз, злокачественные новообразования) или неврологические заболевания (рассеянный склероз, миопатия), у этих пациентов может не быть их клинических проявлений, что требует полноценного обследования для исключения этих состояний (формула крови, СОЭ, функция печени).

Терминология и этиология

Пациенты и средства массовой информации зачастую называют данный синдром **миалгическим энцефаломиелитом (МЭ)**. Однако это неправильно, так как мышечная боль у некоторых пациентов не имеет специфического характера, и ни у одного из пациентов не выявляются воспалительные изменения в головном или спинном мозге.

О происхождении данного расстройства существуют полярные теории:

- Соматическая концепция. Большинство пациентов и благотворительных организаций наряду с некоторыми врачами предполагают органическую основу данного состояния, в частности как следствие атипичной реакции на перенесенную инфекцию (поэтому существует еще более запутывающее название — **поствирусный синдром усталости**). Это понятие возникло вследствие существования некоторых специфических заболеваний (например, вирус Эпштейна–Барр), ассоциированных у многих больных с постоянной усталостью в течение месяцев после выздоровления от острой инфекции. Однако у многих пациентов с синдромом хронической усталости не было выявлено предшествующего вирусного заболевания
- Психологическая концепция. Многие неврологи и психиатры отмечают схожесть между клиническими симптомами синдрома хронической усталости и депрессии. Поэтому состояние может расцениваться как вариант соматоформного расстройства с психологическими механизмами, действующими, как описано в предыдущем разделе. Пациенты могут с неохотой принимать данную интерпретацию своего заболевания из-за специфического социального статуса, присущего психиатрическим диагнозам.

Клинические проявления

В дополнение к основным симптомам (усталость, нарушение концентрации внимания и памяти) у пациентов могут выявляться другие симптомы:

- Боль в мышцах грудной клетки или конечностей
- Боль в суставах
- Головная боль, головокружение, парестезии
- Нарушения сна
- Синдром раздраженного толстого кишечника.

Лечение

Наиболее действенный вариант — неосуждающий и неконфликтный подход к пациенту. Если пациента удастся убедить принимать антидепрессанты (амитриптилин, дотиепин или антидепрессанты нового поколения, такие как сертралин в низких дозировках) и получать дозированную физическую нагрузку под наблюдением врача ЛФК с постепенным усложнением упражнений, возможно улучшение даже после нескольких лет инвалидности.

Ключевые положения

- Метаболическая энцефалопатия проявляется остро, спутанным сознанием или комой, иногда осложняется эпилептическими припадками и двигательными нарушениями (тремор, миоклонус, порхающий тремор)
- Тиаминовая профилактика энцефалопатии Вернике необходима у пациентов, находящихся в группе риска — алкоголики с неполноценным питанием и больные с неукротимой рвотой
- Диабет может вызывать у пациентов периферическую нейропатию, например сенсорную нейропатию, вегетативную невропатию, диабетическую амиотрофию и паралич от сдавления
- Беременность может изменить течение уже имеющегося неврологического заболевания, а также может быть ассоциирована со специфическими неврологическими осложнениями
- Злокачественная опухоль может оказывать воздействие на нервную систему как непосредственно (распространение опухоли), так и косвенно (паранеопластические нарушения)
- Психиатрическое заболевание может сопровождаться неврологическими симптомами.

Мультифокальная нейропатия при системном васкулите

История болезни. У 63-летней женщины с болью в левой ноге резко развился синдром «свисающей стопы» и онемение задней части стопы. Двумя неделями позже ее стали беспокоить боль и ощущение покалывания в зоне иннервации срединного нерва справа. Через несколько дней появилась слабость в левой руке с болью и ощущением покалывания до уровня локтевого сустава. За 2 года до этого проходила курс лечения по поводу ирита, год спустя развилась тугоухость на левое ухо. Отоскопическое обследование выявило серозный средний отит. Неврологическое обследование не выявило

других повреждений черепных нервов, кроме связанных с потерей слуха. Были выявлены слабость мелких мышц левой кисти, а также слабость отведения и противопоставления большого пальца. Имелся также синдром «свисающей стопы» с левой стороны с выраженной слабостью сгибателей стопы лодыжки, парез разгибателя большого пальца. Ахилловы рефлексы отсутствовали, подошвенные рефлексы сохранены. Обследование также выявило отсутствие болевой и тактильной чувствительности в зонах иннервации правого срединного и левого локтевого нервов. Имелось также снижение кожной чувствительности на тыльной стороне стопы. Общий осмотр выявил седловидную деформацию носа. В анализе периферической крови — нормохромная анемия, СОЭ — 105 мм/ч. Концентрация креатинина умеренно повышена.

Комментарии. Перонеальный левосторонний паралич с последующим поражением правого срединного и левого локтевого нервов свидетельствуют о мультифокальной нейропатии («множественный мононеврит»). Течение заболевания, тяжесть, боль и очень высокое СОЭ говорят в пользу ишемии/инфаркта отдельных периферических нервов, вызванной васкулитом. Одновременное вовлечение верхних дыхательных путей (седловидный нос, серозный отит внутреннего уха) и почечная недостаточность позволяют предположить гранулематоз Вегенера. Несмотря на то что диагноз может быть подтвержден при серологическом исследовании (наличие антинейтрофильных цитоплазматических антител), перед началом курсового применения сильнодействующих иммуносупрессоров в сочетании с высокими дозами кортикостероидов требуется биопсия нервных стволов и мышц для гистологического подтверждения некротизирующего васкулита. К другим первичным васкулитам, ассоциированным с мультифокальной нейропатией, относятся классический узелковый периартериит и синдром Чурга–Страусса, включающий нейропатию, поздно дебютирующую бронхиальную астму и эозинофилию.

Истерия

История болезни. У 24-летней женщины после малого гинекологического вмешательства развились слабость и онемение в нижних конечностях. Функции мочевого пузыря и кишечника были сохранены. При обследовании черепные нервы и верхние конечности в норме. Паралич мышц нижних конечностей отсутствовал, тонус в них нормальный, хотя внешне обе ноги выглядели парализованными. Коленные и ахилловы рефлексы в норме, подошвенные рефлексы живые. При исследовании чувствительности оказалась сниженной вибрационная чувствительность в нижних конечностях, больная ошибалась в определении положения стопы чаще, чем ожидалось случайные ошибки.

Болевая и тактильная чувствительность оказались снижены на обеих ногах с резкой границей в области паха. Общее обследование патологии не выявило; по поведению больной не было заметно беспокойства по поводу своего состояния. МРТ головного и спинного мозга патологических изменений не выявило, также нормальными были показатели нервной проводимости и результаты ЭМГ. Данные исследования позволили установить сохранность мышечного сокращения нижних конечностей в ответ на электрическую стимуляцию. При более детальном расспросе был выявлен сложный психосоциальный фон, включая насильственные сексуальные контакты в детстве. Используя осторожный, неконфронтационный подход, удалось убедить больную начать лечение, включающее ЛФК с возрастающей нагрузкой и психиатрическую помощь, которое постепенно стало оказывать положительный эффект.

Комментарии. На функциональную причину заболевания в данном случае указывает отсутствие объективных неврологических нарушений, в частности нормальные рефлексы в нижних конечностях. Выявлявшиеся расстройства чувствительности были субъективными, не соответствовали анатомическому распределению зон иннервации нервных образований. В пользу психогенной причины заболевания свидетельствовали анамнестические данные и состояние «la belle indifference». Важными аспектами лечения являются проведение тщательного обследования, оказывающего убеждающее воздействие на больного (и на персонал!) и исключение необоснованного дальнейшего обследования, способного создать у пациента мнение о наличии у него тяжелого заболевания. В данной ситуации рекомендуются неконфронтационный подход и лечение, сочетающее психиатрическую помощь и ЛФК, что способно обеспечить возможность пациенту выхода из заболевания. На сегодняшний день истинная истерия наблюдается намного реже, чем это предполагалось в работах Шарко и Фрейда, но тем не менее она встречается в практике невролога.

Неотложные состояния в неврологии

Основные подходы к лечению больных с острыми неврологическими расстройствами были рассмотрены в предыдущих главах:

- Угнетение сознания (гл. 2)
- Повышенное внутричерепное давление (гл. 9 и 13)
- Острая ишемия сетчатки, в частности при гигантоклеточном артериите (гл. 9)
- Инсульт, включая субарахноидальное кровоизлияние (гл. 11)
- Черепно-мозговая травма (гл. 13)
- Менингит (гл. 14)
- Компрессия спинного мозга и конского хвоста (гл. 15)
- Метаболические нарушения, включая энцефалопатию Вернике (гл. 19).

Эта глава посвящена описанию состояний, детально не рассмотренных в этой книге ранее, однако требующих специфического лечения.

Эпилептический статус

Эпилептический статус — повторяющиеся припадки у пациента, не приходящего в сознание между приступами в течение 30 мин и более. В данном случае требуется срочная помощь, так как аноксия может привести к необратимому повреждению мозга и наступлению летального исхода. Лечение включает три этапа:

- Срочные меры по восстановлению жизненных функций — обеспечение проходимости дыхательных путей, поддержание дыхания и кровообращения
- Контроль частоты припадков
- Определение причины, вызвавшей эпилептический статус, и устранение этой причины (табл. 20.1).

Способы купирования и предупреждения припадков подразделяются в зависимости от клинической картины.

- **Стадия предвестников** — диазепам (10–20 мг) внутривенно или ректально, повторить через 15 мин, если угроза эпилептического статуса сохраняется. Альтернативным подходом является внутривенное болюсное введение клоназепама (1–2 мг)
- **Ранний статус** — предпочтительно введение бензодиазепинов; лоразепам (обычно 4 мг внутривенно болюсно, при необходимости возможно повторное введение через 10 мин)

- **Развившийся статус** — болюсное введение фенобарбитала (10 мг/кг; 100 мг/мин) и/или фенитоина (15 мг/кг; 50 мг/мин с мониторингом ЭКГ). Применение бензодиазепинов (обычно клоназепам, 0,5–1,5 мг/ч) может потребоваться для раннего купирования припадков до введения фенитоина, однако имеет риск развития угнетения дыхательной функции
- **Рефрактерный статус** — если припадки, несмотря на предпринимаемые меры, продолжаются на протяжении более 30 мин, следует применить общий наркоз, используя тиопентал (внутривенно болюсно), требуется искусственная вентиляция легких. Доза тиопентала не должна снижаться, до тех пор пока со времени последнего припадка не прошло 12 ч, при этом может потребоваться мониторинг ЭКГ (см. ниже), если искусственная вентиляция легких проводится на фоне применения миорелаксантов.

Обследование

Обследование больного с эпилептическим статусом, помимо установления причины (табл. 20.1), включает следующее:

- ЭЭГ; целями исследования являются:
 - подтверждение эпилептической природы состояния и исключение функционального характера заболевания (**псевдостатус**); в последнем случае специфические изменения ЭЭГ отсутствуют
 - мониторинг состояния больного (как было указано выше). Титрация дозы тиопентала до достижения концентрации, способной подавить очаг патологической активности

Таблица 20.1. Причины эпилептического статуса

| |
|------------------------------------------------------------------------------------------------------------------------------------------------------------------------------------------------------------------------------------------------------------------------------------------------------------------------------------------------------------------------------------------|
| <p><i>Расстройства с предшествующими припадками</i></p> <p>Отсутствие реакции на проводимую терапию</p> <p>Прием алкоголя</p> <p><i>Без предшествующих припадков</i></p> <p>Травма</p> <p>Инфекции (менингит, энцефалит, абсцесс)</p> <p>Опухоль</p> <p>Инсульт</p> <p>Метаболические расстройства, гипоксия</p> <p>Передозировка наркотических препаратов, алкогольная интоксикация</p> |
|------------------------------------------------------------------------------------------------------------------------------------------------------------------------------------------------------------------------------------------------------------------------------------------------------------------------------------------------------------------------------------------|

- Определение концентрации антиконвульсанта в сыворотке крови:
 - с целью поддержания должной концентрации препарата в сыворотке крови.

По мере купирования эпилептического статуса у больного с предшествующей эпилепсией необходимо возобновлять пероральный прием антиконвульсантов (при необходимости — через назогастральный зонд). У больного с развившимся *de novo* статусом терапевтическая тактика определяется причиной заболевания.

Острые нервно-мышечные нарушения дыхания

Слабость дыхательной мускулатуры может развиваться у больного с поражением периферических нервов или нарушением нервно-мышечной передачи. Реже это может быть связано с поражением дыхательного центра или непосредственно с нервно-мышечным заболеванием.

Наиболее важным критерием легочной функции у больного с острым параличом дыхательной мускулатуры является **жизненный объем легких**. Снижение его до уровня менее 1 л — показание к переводу больного на аппаратное дыхание. Вместе с тем, пациентам с ожидаемой дыхательной недостаточностью показан ранний перевод на вспомогательное дыхание до наступления критического уровня жизненного объема легких.

Синдром Гийена–Барре

Синдром Гийена–Барре — острая воспалительная демиелинизирующая полинейропатия. У большинства больных его развитие связано с предшествующей инфекцией. Характерно преимущественное поражение двигательных нервных волокон, в частности иннервирующих дыхательную и бульбарную мускулатуру, в связи с чем зачастую больным требуется неотложная помощь.

Этиология и патогенез

Причина заболевания не вполне ясна, однако основным патогенетическим механизмом является множественное воспалительное демиелинизирующее поражение аксонов периферических нервов. Предполагается ведущая роль аутоиммунных механизмов, которые могут активироваться под действием различных инфекционных агентов (табл. 20.2).

Таблица 20.2. Состояния, предшествующие развитию синдрома Гийена–Барре

| | |
|---------------------------|------------------------------------------------------------|
| Вирусы | Цитомегаловирус, вирус Эпштейна–Барр, ВИЧ |
| Бактерии | <i>Mycoplasma pneumoniae</i> , <i>Campylobacter jejuni</i> |
| Вакцинация | Например, после вакцинации против инфекционного паротита |
| Оперативные вмешательства | |

Клинические проявления

Боль в области поясницы и легкие чувствительные нарушения (парестезии в конечностях) могут предшествовать нарастающей, восходящей, симметричной мышечной слабости. Вначале развивается парез в нижних конечностях, затем — в верхних, после чего могут вовлекаться черепные нервы, что проявляется диплопией, дизартрией, дисфагией с назальной регургитацией. Позже появляется слабость дыхательной мускулатуры, возможно возникновение сфинктерных нарушений в виде ложных позывов на мочеиспускание и его задержкой. Течение заболевания может носить очень быстрый характер — с нарастанием симптомов в течение нескольких часов или дней, но, по определению, оно не превышает одного месяца. Нарастание симптоматики может прекращаться на различной стадии заболевания — некоторые больные выходят с минимальным неврологическим дефицитом, другие могут проводить недели в палате интенсивного наблюдения, находясь на аппарате искусственной вентиляции легких.

При осмотре выявляется вялый паралич конечностей с ранним угнетением сухожильных и периостальных рефлексов, как правило, при минимальных расстройствах чувствительности. Поражение черепных нервов обычно ограничивается вовлечением лицевого нерва и нервов бульбарной группы. **Синдром Миллера–Фишера** характеризуется клиническими особенностями, одной из которых является умеренная выраженность парезов (табл. 20.3). Вегетативная нестабильность при тяжелом течении синдрома Гийена–Барре проявляется лабильностью артериального давления и сердечными аритмиями.

Таблица 20.3. Синдром Миллера–Фишера

| |
|-------------------------------------------------------------|
| Офтальмоплегия |
| Атаксия |
| Арефлексия |
| Парезы конечностей минимально выражены или отсутствуют |
| Ассоциирован со специфическими антителами к ганглиозидам |

Обследование и диагностика

- Результаты анализа СМЖ в большинстве случаев позволяют установить повышенную концентрацию белка при нормальном содержании клеток (белково-клеточная диссоциация), однако на ранних стадиях заболевания результаты исследования могут быть нормальными
- Исследования ЭМГ и скорости проведения по нервным волокнам подтверждают предположение о демиелинизирующей полинейропатии, однако на ранних стадиях заболевания существенные изменения могут отсутствовать
- Примерно у четверти больных выявляются циркулирующие антитела к **ганглиозидам**.

В силу того что результаты обследования зачастую оказываются негативными, диагностический поиск должен быть направлен на исключение заболеваний, имеющих сходную клиническую картину (табл. 20.4).

Таблица 20.4. Дифференциальная диагностика при синдроме Гийена–Барре

| |
|-----------------------------------------------------------------------------------------------------------------------------------------|
| Инфаркт ствола мозга |
| Острое поражение спинного мозга |
| Полиомиелит |
| Прочие острые нейропатии, в том числе обусловленные порфирией, васкулитами, лекарственными и другими интоксикациями (например, свинцом) |
| Миастения |
| Ботулизм |
| Тяжелая миопатия |
| Истерия, симуляция |

Лечение и прогноз

В стадии нарастания симптомов необходимы регулярный контроль жизненной емкости легких и ЭКГ. Развитие выраженного бульбарного паралича с нарушением глотания (риск аспирации слюны), резкое снижение жизненной емкости легких требуют помещения больного в палату интенсивной терапии и решения вопроса о проведении искусственной вентиляции легких и установки назогастрального зонда. Показанием к этим мероприятиям является невозможность устранения угрозы аспирации или критическое падение жизненной емкости легких (и уровня оксигенации крови). Раннее проведение трахеостомии обеспечивает адекватный туалет трахеи и возможность достаточной вентиляции легких.

Выраженные парезы конечностей требуют проведения активной ЛФК с целью предупреждения контрактур и регулярной смены положения для предотвращения пролежней. Для предупреждения тромбоза глубоких вен голени следует дважды в день вводить гепарин по 5000 ед. подкожно. Особого внимания требуют туалет ротовой полости и аспирация секрета, а также обработка склер.

Специфическая иммунотерапия необходима больным с тяжелым неврологическим дефицитом с целью уменьшения выраженности последствий заболевания:

- Плазмаферез или
- Внутривенное введение высоких доз иммуноглобулина (ежедневно, не менее пяти дней).

Указанный подход к лечению обеспечивает более быстрое улучшение состояния и снижает риск осложнений. Кортикостероиды неэффективны.

Синдром Гийена–Барре, как правило, монофазное заболевание, удовлетворительное восстановление наблюдается у 80% больных. Однако время, которое может потребовать восстановление и достижение уровня полной независимости в повседневной жизни, может составлять до нескольких месяцев. Наиболее частыми осложнениями являются болевые синдромы, тревожные и депрессивные расстройства, которые зачастую остаются нераспознанными.

Летальный исход наступает в 5–10% случаев, причиной его являются сердечная аритмия, эмболия легочной артерии, сепсис вследствие длительной иммобилизации. Более 10% больных остаются инвалидами, в отдельных случаях возможны обострения заболевания.

Предикторы неблагоприятного исхода:

- Пожилой и старческий возраст
- Быстрое нарастание парезов
- Необходимость искусственной вентиляции легких
- Выявление антител к ганглиозидам
- Предшествующее заболевание с диареей
- Выраженная аксональная дегенерация по результатам электрофизиологического исследования.

Миастенический криз

Миастения (гл. 17) нередко протекает с вовлечением бульбарной мускулатуры, межреберных и диафрагмальных мышц. Острая дисфункция этих мышц расценивается как **миастенический криз**. Данное состояние следует отличать от **холинэргического криза**, вызванного передозировкой антихолинэстеразных препаратов и проявляющегося гиперсаливацией, слезотечением, потливостью, тошнотой, миозом наряду с мышечной слабостью и фасцикуляциями.

Миастенический криз может развиваться на любой стадии миастении — как у больных с развернутой картиной заболевания, так и в дебюте. В последнем случае вначале следует обеспечить в полном объеме реанимационные мероприятия, включая устранение дыхательной недостаточности, и после этого устанавливать причину заболевания. Наличие дыхательных расстройств, не соответствующих выраженности имеющейся бронхолегочной патологии (даже если у пациента имеется инфекционное поражение дыхательного тракта), минимальные указания на признаки бульбарных нарушений или мышечной слабости любой локализации, в особенности у молодых женщин, должны вызвать подозрение на наличие миастенического криза. Диагноз может быть подтвержден тестом с эдрофонием (прозериновый тест; гл. 17). Указанная процедура может вызвать значительное улучшение состояния больного, однако проводить ее следует в условиях, когда существует возможность оказания неотложной помощи. Раннее начало лечения, включающее обеспечение проходимости дыхательных путей, искусственную вентиляцию легких, плазмаферез или внутривенное введение иммуноглобулина, способно обеспечить благоприятный исход заболевания (гл. 17).

Ключевые положения

- Ведение больного с эпилептическим статусом требует немедленных реанимационных мероприятий, купирования эпилептических припадков, выявления и устранения их причины.
- Наиболее важным диагностическим критерием у больных с нервно-мышечной дыхательной недостаточностью является определение жизненной емкости легких, снижение ее до уровня 1 л требует вспомогательной вентиляции легких.

Синдром Гийена–Барре

История болезни. У 32-летнего мужчины развилось желудочно-кишечное заболевание с диареей. Через 2 недели появилась жгучая боль в межлопаточной области, кистях и стопах. На следующий день был госпитализирован вследствие развившейся слабости в ногах и невозможности самостоятельно ходить. При осмотре отмечается двусторонняя слабость мимических мышц, умеренно выраженный парез верхних и нижних конечностей, снижение сухожильных рефлексов в отсутствие патологических стопных рефлексов, снижение болевой чувствительности по типу «носков и перчаток», а также снижение вибрационной чувствительности на стопах. В СМЖ обнаружено повышение содержания белка до 1,7 г/л в отсутствие клеток и при нормальном уровне глюкозы. Скорость проведения импульса по нервным волокнам и ЭМГ — в пределах нормы. На следующий день отмечено появление затруднений при глотании и снижение жизненной емкости легких до 2,7 л утром и до 1,3 л вечером. Больной был отправлен в отделение интенсивной терапии, интубирован и переведен на вспомогательное дыхание. Проведено внутривенное лечение высокими дозами иммуноглобулина.

Комментарии. У больного имеется типичная клиническая картина тяжелого течения синдрома Гийена–Барре с предшествующей инфекцией (вероятно, вызванной *Campylobacteri*), преобладание двигательных нарушений при умеренно выраженных чувствительных расстройствах, белково-клеточная диссоциация в СМЖ, быстрое прогрессирование дыхательной недостаточности. Результаты электрофизиологического исследования оказались практически нормальными в начале заболевания, однако в последующем они подтвердили предположение о наличии демиелинизирующей полинейропатии. Важными мероприятиями, которые проводились в отделении интенсивной терапии, оказались ЭКГ-мониторинг, кормление через назогастральный зонд, ЛФК и сестринский уход, а также профилактика венозного тромбоза.

Нейрореабилитация

Несмотря на значительные успехи в разработке новых медикаментозных и хирургических методов лечения, многие пациенты с неврологическими заболеваниями утрачивают трудоспособность или способность к самообслуживанию. Инвалидизация может быть как стойкой, стабильной, так и прогрессирующей. Возможные следствия такого состояния:

- Утрата способности к передвижению (вследствие паралича, спастики, атаксии, экстрапирамидных нарушений, расстройств чувствительности, апраксии)
- Расстройства функции тазовых органов; когнитивные нарушения (деменция, афазия, расстройства зрительного восприятия)
- Эмоциональные расстройства (тревога, депрессия, утрата уверенности в себе, нарушение мотивации)
- Хроническая боль.

Задача нейрореабилитации — максимально возможное восстановление самостоятельности пациента в соответствии с характером имеющегося заболевания и индивидуальными потребностями. Не следует смешивать понятия инвалидизации и недееспособности. Так, математик, парализованный вследствие поражения спинного мозга, остается дееспособным в рамках своей специальности, хотя и является инвалидом.

Оптимальные способы нейрореабилитации основаны на работе мультидисциплинарной команды, где и врачебный, и вспомогательный персонал выполняет единую задачу. Конкретные мероприятия состоят в следующем.

Лечебная физкультура (ЛФК)

Задача врача ЛФК в острой стадии большинства неврологических заболеваний сводится к обеспечению проходимости дыхательных путей и дыхания, а также к формулированию рекомендаций относительно правильного положения конечностей. Врачи ЛФК, как и медицинские сестры, лучше остального медицинского персонала владеют методами перемещения и переворачивания больного, например способами пересаживания пациента с кровати в кресло. В последующем помощь врача ЛФК необходима при восстановле-

нии у больного двигательных навыков, коррекции спастичности, обучения ходьбе при помощи вспомогательных инструментов (костыли, манеж, опоры), наложение шин или лонгет при парезе стопы или кисти. Мероприятия по восстановлению навыков ходьбы включают упражнения для поддержания равновесия при поражении мозжечка или вестибулярного аппарата, устранение парезов и спастичности.

Трудотерапия

Одной из важных задач специалиста является оценка степени независимости при выполнении повседневной активности вследствие перенесенного заболевания. С этой целью используется унифицированная количественная шкала оценки повседневной активности (опросник **Activities of Daily Living**), которая включает такие пункты, как способность самостоятельно принимать пищу, умываться, одеваться, передвигаться (в частности, пересаживаться с кровати на стул, пользоваться креслом-каталкой, преодолевать ступеньки) и пр.

Оценка тяжести инвалидизации и начало восстановительных мероприятий начинаются в условиях стационара и впоследствии продолжаются дома. Советы специалиста могут потребоваться при устройстве быта пациента — наиболее удобное расположение ступенек, поручней, выбор удобного инвалидного кресла и пр.

Логопедические занятия

Конечная эффективность логопедических занятий в восстановлении речи не всегда очевидна. Тем не менее сам больной и ухаживающие за ним в домашних условиях лица должны получить максимально полную информацию о способах общения с пациентом с расстройствами речи. Логопедические советы также важны пациентам с тяжелой дизартрией, в частности ценны рекомендации специалиста по выбору оптимальной модели электронных устройств, например, для пациентов с парализованными конечностями вследствие бокового амиотрофического склероза. Именно логопед должен оценить способность больного к глотанию. Наличие тяжелой дисфагии может потребовать проведение **чрескожной эндоскопической гастростомии**, при которой зонд для подачи пищи вводится непосредственно в полость желудка через отверстие в брюшной стенке.

Нейропсихология

Психологи принимают участие в диагностике когнитивных нарушений и оценке степени их выраженности (гл. 3). Возможно их участие в комплексе реабилитационных мероприятий у больных с органическим поражением головного мозга.

Социальная служба

Контакт с социальными службами и сходными по своему назначению организациями должен быть установлен еще до того, как инвалидизированный пациент покинет отделение неотложной помощи. Необходимо определить, сможет ли пациент вернуться к прежней повседневной деятельности в полном объеме; если требуется помощь медицинского персонала, то в каком объеме и насколько она окажется необходимой в домашних условиях. Возвращение домой может потребовать различных форм помощи, включая обеспечение сиделкой или медицинской сестрой для больных с тяжелой инвалидизацией. Большое значение имеют рекомендации социальных работников по материальному обеспечению инвалидов. В том случае, если больной не в состоянии самостоятельно управлять своими финансами, необходимо признание его недееспособным в установленном законом порядке. Наконец, может потребоваться решение проблемы трудоустройства больного. Тяжелое неврологическое заболевание может полностью исключить возможность продолжения трудовой деятельности, тогда как в результате восстановительной терапии пациент сможет выполнять работу в облегченных условиях. Даже в том случае, если трудоспособность пациента однозначно восстановлена, для возобновления трудовой деятельности после перенесенного тяжелого неврологического заболевания требуется период адаптации.

Специфические подходы к ведению больных с некоторыми неврологическими синдромами

Параплегия

Вне зависимости от причины тяжелого поражения спинного мозга (травма, рассеянный склероз) существуют общие направления оказания помощи таким больным.

Кожные покровы

Пролежни у лежачего больного могут развиваться исключительно быстро, наиболее часто они локализованы в местах костных выступов (седалищные бугры, пятки, локти, большие вертелы). К развитию пролежней предрасполагают нарушения чувствительности и снижение массы тела. Предупреждение пролежней абсолютно необходимо у больных с риском их развития. Обязательными являются переворачивание пациента с боку на бок через каждые 2 ч, поддержание кожных покровов в чистом сухом состоянии, использование специальных матрасов, равномерно распределяющих давление по поверхности тела и исключающих травматизацию при перемещении больного. Ведение больного с уже развившимися пролежнями основано на тех же принципах, одновременно обеспечивается полноценное питание больного, проводится туалет пораженной области с удалением сухих корок. Иногда требуется иссечение некротизированных тканей с последующим ушиванием раны или пластикой кожных покровов.

Мочевой пузырь

При поражении спинного мозга на высоком уровне у больного может быть сохранен контроль мочеиспускания. Необходимыми условиями являются сохранность нижних отделов спинного мозга и конского хвоста, а также отсутствие вторичного поражения стенки мочевого пузыря вследствие инфекции или перерастяжения. В целом, объем и характер медицинской помощи таким больным определяются характером дизурических нарушений. Для диагностики двух основных вариантов поражения требуется уродинамическое обследование.

- **Гиперрефлексия мочевого пузыря** с частыми императивными позывами, никтурией и недержанием вследствие угнетения рефлекса опорожнения. Лечение включает применение холинолитиков и в случае присоединения инфекционных осложнений — антибиотиков
- **Диссинергия детрузора и сфинктера** — гиперактивный мочевой пузырь сокращается на фоне сокращенного сфинктера, что приводит к задержке мочеиспускания и, как следствие, присоединению инфекции. Лечение включает применение холинолитиков и периодическую самостоятельную катетеризацию.

Своевременно начатое лечение позволяет избежать необходимости установки постоянного катетера и риска возникновения тяжелой локализуемой инфекции мочевыводящих путей.

Толстый кишечник

Хронические запоры и недержание кала нередко наблюдаются у больных с тяжелым поражением спинного мозга. Необходимо раннее начало лечения с целью предупреждения этих нарушений. Адекватная тактика ведения больного включает:

- Обеспечение достаточного объема пищи, при необходимости добавляется растительная клетчатка
- Достаточное потребление жидкости
- Адекватное применение слабительных; у многих больных стул может быть нормализован сочетанным применением препаратов, оказывающих раздражающее действие на кишечник, и препаратов, облегчающих прохождение каловых масс
- Избегание чрезмерного применения опиоидных анальгетиков.

При стойком запоре применяются очистительные клизмы, при необходимости — ручное удаление каловых масс.

Половая функция

Вследствие того что больные с параплегией нередко избегают жалоб на половые расстройства, следует проводить активный опрос с целью их выявления. Подобная тактика может помочь как самому больному, так и его партнеру избежать целого ряда психологических проблем.

Импотенция вследствие **эректильной дисфункции** может потребовать применения пенильных инъекций папаверина или простагландинов. В ряде случаев могут быть использованы вакуумные устройства и пероральные вазодилататоры (гл. 16).

У женщин с параплегией сексуальная дисфункция может быть нарушена вследствие повышенного по спастическому типу тонуса, когда нижние конечности фиксированы в положении разгибания и приведения. Помимо совместного обсуждения проблемы, положительный эффект может быть достигнут при применении миорелаксантов.

Конечности

Пассивные движения в парализованных конечностях необходимы как средство предупреждения **контрактур**. Следует избегать тяжелых одеял, способных оказывать излишнее давление на парализованные конечности и приводить к развитию параличей от сдавления. Учитывая длительную иммобилизацию, необходимо проводить

профилактику тромбоза вен голени и тромбоза легочной артерии (компрессионные чулки, подкожное введение гепарина).

Лечение спастичности подразумевает участие врача ЛФК. Наиболее часто применяемым миорелаксантом является баклофен. Недостатком препарата является снижение мышечного тонуса центральной нервной системы, при этом преимуществом является возможность как перорального, так и интратекального введения. Другими широко используемыми препаратами являются дантролен, диазепам и тизанидин. В случае тяжелой спастичности альтернативой интратекальному применению баклофена является введение препаратов ботулотоксина в пораженные мышцы, в наиболее тяжелых случаях — хирургическое вмешательство (тенотомия).

Прочие общие медицинские рекомендации

Обязательным является обеспечение достаточно калорийного рациона и адекватного количества жидкости, так как многие из перечисленных осложнений обусловлены именно снижением массы тела и дегидратацией. Течение заболевания и летальность во многом определяются развитием сопутствующих инфекционных осложнений (урологических, бронхолегочных, связанных с пролежнями). Большое внимание требуется для своевременной диагностики эмоциональных нарушений, в частности депрессии, у больных с тяжелой инвалидизацией.

Инсульт

Большинство рекомендаций по ведению больного с параплегией в полной мере приемлемы и для больного с гемиплегией. Больных с тяжелым инсультом целесообразно госпитализировать в **инсультные блоки**, где в лечебном процессе могут принимать участие специалисты различного профиля. Сходные принципы приемлемы и для больных с тяжелой черепно-мозговой травмой. Желательно, чтобы в инсультном блоке имелись возможности как для ведения больного с острым инсультом, так и для обеспечения реабилитационных мероприятий. К сожалению, хорошо отработанные принципы ведения таких больных далеко не всегда соблюдаются после выписки больного из специализированного отделения. Следует уделять внимание размещению больного в палате. Так, пациента с обшир-

ным инсультом, с поражением субдоминантного полушария, с выраженными нарушениями способности к концентрации внимания и игнорированием следует так разместить в палате, чтобы он имел возможность максимально полного обзора, но не в отдаленный угол, где поток сенсорной информации окажется минимальным. Сходным образом парализованная рука больного должна покоиться на лонгете, но не свисать свободно с кровати во избежание риска развития вывиха в плечевом суставе или формирования синдрома «замороженного плеча».

Хроническая боль

Хронической считается боль, продолжающаяся на протяжении трех и более месяцев. Лечение таких больных может быть затруднительным и потребовать наблюдения в специализированной клинике.

В том случае, если у больного нет злокачественного новообразования, являющегося источником болевых ощущений, в основе развития хронической боли могут лежать два механизма:

- **Ноцицептивная боль** возникает при стимуляции рецепторов (ноцицепторов), чувствительных к стимулам, повреждающим ткани
- **Нейропатическая боль** возникает вследствие дисфункции нервной системы в отсутствие активации ноцицепторов.

Приведенное деление представляется весьма важным, так как подразумевает различные подходы к лечению. Основные различия ноцицептивной и нейропатической боли представлены в табл. 21.1. На практике далеко не всегда удастся точно разграничить указанные виды боли. Например, ноцицептивная боль, возникающая при дисфункции фасеточных суставов поясничных позвонков, может симулировать нейропатическую боль при поражении седалищного нерва. Наконец, возможно сосуществование двух типов боли и их усиление под воздействием психогенных факторов (тревога, депрессия).

Лекарственная терапия — одна из мер купирования боли. Другие направления лечения:

- Физические воздействия (тепло, холод, вибрация)
- Акупунктура
- Чрескожная электростимуляция, в особенности широко применяемая при нейропатической боли
- Психологическая помощь, включая релаксационные методики, когнитивную поведенческую терапию

Таблица 21.1. Ноцицептивная и нейропатическая боль

| | Ноцицептивная боль | Нейропатическая боль |
|------------------------|------------------------------------------------------------------------------------|-----------------------------------------------------------------------------------------------------------------------------------------------------------------|
| Причины | Остеоартрит, спондилез шейного или грудного отделов, поражение фасеточных суставов | Постгерпетическая невралгия, тригеминальная невралгия, центральная постинсультная боль (таламическая), болевая диабетическая полинейропатия, травма нерва |
| Клинические проявления | Острая, ноющая, пульсирующая боль | Жгучая боль, дизестезии, утрата чувствительности, аллодиния — боль провоцируется стимулами, нехарактерными для нормальной ноцицепции (например, прикосновением) |
| Лечение | Анальгетики, нестероидные противовоспалительные средства | Трициклические антидепрессанты (амитриптилин), антиконвульсанты (карбамазепин, габапентин), локально — капсаицин |

- Инвазивные процедуры:

- локальное введение анестетиков
- симпатическая блокада при частичном поражении нервного ствола в сочетании с вегетативной дисфункцией (гл. 7)
- разрушение нервного ствола (невролиз) путем введения химических агентов (фенол, алкоголь) или термокоагуляции, а также нейрохирургическое вмешательство, проведение которого не включает больных с онкологическими заболеваниями.

Различные методы лечения подключаются поочередно, начиная с минимально инвазивных. Аналогично, в первую очередь назначают наименее сильные (и наименее токсичные) лекарственные препараты. Специализированные клиники располагают широкими возможностями для проведения различных обезболивающих мероприятий в соответствии с характером и интенсивностью болевого синдрома. Одновременно пациентам максимально подробно разъясняются причины заболевания и даются соответствующие рекомендации. Ощущение боли в значительной степени субъективно, однако для оценки интенсивности болевого синдрома в процессе лечения можно использовать визуальную аналоговую

шкалу — во время каждого своего визита к врачу пациент на 10-сантиметровом бумажном отрезке, не имеющем делений, отмечает уровень своих болевых ощущений: один конец отрезка соответствует полному отсутствию боли, противоположный — ее максимальной интенсивности.

Ключевые положения

Максимальная эффективность нейрореабилитационных мероприятий достигается с помощью многопрофильной команды, включающей врачей и сестринский персонал, врачей ЛФК, специалистов по трудотерапии, логопедов, нейропсихологов, социальных работников.

Вопросы

1. 23-летняя женщина предъявляет жалобы на онемение, которое на протяжении двух недель распространилось от стопы до уровня поясницы. Одновременно возникли императивные позывы на мочеиспускание. К моменту осмотра симптоматика регрессировала и у больной выявлялось только снижение тактильной чувствительности от уровня Th10.

Выберите правильный диагноз.

- A. Синдром Гийена–Барре.
- B. Психогенное расстройство.
- C. Воспалительное поражение спинного мозга.
- D. Опухоль спинного мозга.
- E. Протрузия диска грудного отдела позвоночника.

2. У 16-летнего мужчины на протяжении одного месяца развились два генерализованных судорожных приступа. На протяжении нескольких лет отмечаются «неловкость» по утрам, быстрые подергивания конечностей. Дядя больного страдает эпилепсией. На ЭЭГ зарегистрирована эпилептическая активность. Результаты нейровизуализационного исследования в норме.

Выберите оптимальную терапию.

- A. Карбамазепин.
- B. Этосуксимид.
- C. Фенобарбитал.
- D. Фенитоин.
- E. Вальпроат натрия.

3. У 70-летнего мужчины на протяжении полугода отмечаются зрительные галлюцинации. Утверждает, что в его комнате находятся посторонние люди. Периодически осознает, что эти люди на самом деле в комнате отсутствуют. Жена отмечает снижение памяти, однако подтверждает, что у больного бывают и «хорошие» дни. Указанные нарушения нарастают в ночное время. По краткой шкале оценки психических функций состояние оценивается в 23 балла из 30. При неврологическом осмотре отмечаются гипомимия и повышение мышечного тонуса по пластическому типу преимущественно в левых конечностях.

Каков наиболее вероятный диагноз?

- A. Болезнь Альцгеймера.

- В. Деменция с тельцами Леви.
- С. Болезнь Паркинсона.
- Д. Мультисистемная атрофия.
- Е. Шизофрения.

4. У 63-летней женщины на протяжении 3 месяцев нарастают слабость и гипотрофии мышц правой руки. При осмотре выявляются слабость, атрофия и фасцикуляции межкостных мышц и мышц тенара справа. Незначительное повышение тонуса в мышцах правого предплечья. Сухожильные рефлексы выше справа. Чувствительные нарушения отсутствуют.

Каков наиболее вероятный диагноз?

- А. Плечевая плексопатия.
- В. Синдром карпального канала.
- С. Болезнь периферического мотонейрона.
- Д. Поражение двигательного корешка Th10.
- С. Нейропатия локтевого нерва.

5. У 47-летнего мужчины остро развились левосторонняя головная боль и диплопия. При осмотре выявляются частичный птоз слева и ограничение движения левого глазного яблока вверх и кнаружи. Выраженность энофтальма нарастает при взгляде кнутри. Левый зрачок шире правого.

Каков наиболее вероятный диагноз?

- А. Стволовой инсульт.
- В. Пучковая головная боль.
- С. Миастения.
- Д. Офтальмоплегическая мигрень.
- Е. Разрыв аневризмы задней соединительной артерии.

6. У 76-летней женщины два часа назад развились левосторонний гемипарез и слабость мускулатуры лица слева. Заболевание развилось остро на фоне удовлетворительного самочувствия. При осмотре больная в ясном сознании, несколько затруднена речь, глубокий левосторонний гемипарез. Артериальное давление 130/80 мм рт. ст. При КТ головы очаговые изменения не выявлены, признаков геморрагии нет.

Выберите оптимальный препарат.

- А. Альтеплаза.
- В. Аспирин.

- С. Гепарин.
- Д. Тензапарин.
- Е. Варфарин.

7. У 56-летнего мужчины, страдающего сахарным диабетом, развилась слабость левой стопы. При осмотре выявляются слабость тыльного разгибания, отведения стопы и слабость разгибателей большого пальца левой стопы. Снижение чувствительности на тыльной поверхности левой стопы.

Какой нерв поражен?

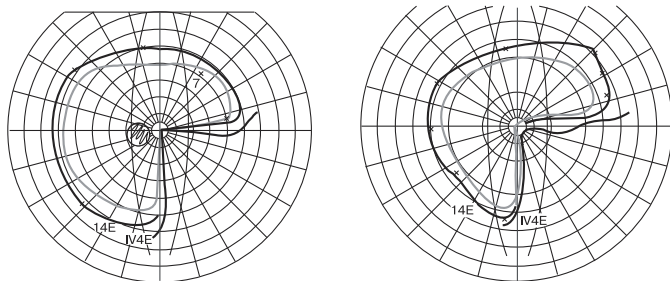
- А. Общий перонеальный.
- В. Бедренный.
- С. Мышечнокожный.
- Д. Седалищный.
- Е. Большеберцовый.

8. У 35-летнего мужчины повторяются эпизоды головной боли длительностью до 40 мин. Подобные приступы повторяются 2–3 раза в неделю, по несколько раз за ночь просыпается из-за головной боли. Боль локализуется в левом глазном яблоке и сопровождается слезотечением, гиперемией конъюнктивы, заложенностью носа. При осмотре выявляются частичный птоз и миоз слева.

Каков наиболее вероятный диагноз?

- А. Диссекция внутренней сонной артерии.
- В. Пучковая головная боль.
- С. Абузусная головная боль.
- Д. Мигрень.
- Е. Аневризма задней соединительной артерии.

9. У 40-летней женщины возникли показанные на рисунке выпадения полей зрения.



Какая наиболее вероятная локализация очага поражения?

- A. Двусторонняя нейропатия зрительных нервов.
- B. Поражение над затылочной долей.
- C. Поражение над височной долей.
- D. Поражение под затылочной долей.
- E. Поражение под височной долей.

10. У 60-летней женщины возникла зона онемения овальной формы по наружной поверхности правого колена. Недавно имелась прибавка массы тела. При осмотре никакой симптоматики не выявлено, за исключением снижения чувствительности в указанной области выше уровня колена и ниже бедра.

Каков наиболее вероятный диагноз?

- A. Нейропатия бедренного нерва.
- B. Грыжа диска L2.
- C. Парестетическая мералгия.
- D. Множественная мононейропатия.
- E. Рассеянный склероз.

11. 68-летний мужчина находится в коматозном состоянии, открывает глаза на болевые стимулы, на болевые раздражители реагирует нечленораздельными звуками и сгибанием конечностей.

Какой уровень сознания по шкале комы Глазго?

- A. 3.
- B. 5.
- C. 8.
- D. 11
- E. 14.

12. У 30-летнего мужчины имеются облысение лобной области, двусторонний птоз, слабость мимической мускулатуры, слабость хватательных движений. Отец страдал катарактой.

Каков наиболее вероятный диагноз?

- A. Болезнь Шарко–Мари–Тута (герeditарная моторно-сенсорная полинейропатия).
- B. Мышечная дистрофия Дюшенна.
- C. Миотоническая миодистрофия.
- D. Митохондриальная миопатия.
- E. Миастения.

13. 65-летний мужчина получает прамипексол по поводу болезни Паркинсона.

Каков механизм действия препарата?

- A. Агонист дофаминовых рецепторов.
- B. Предшественник дофамина.
- C. Стимулятор выделения дофамина.
- D. Ингибитор обратного захвата дофамина.
- E. Ингибитор моноаминооксидазы типа B.

14. У 58-летнего мужчины на протяжении трех месяцев имеются асимметричные боли, снижение силы и похудание мускулатуры бедер. При осмотре выявляются гипотрофия четырехглавых мышц бедер, больше справа, двусторонняя слабость флексии бедер и разгибания в коленных суставах, отсутствие сухожильных рефлексов с нижних конечностей, вибрационная чувствительность снижена на пальцах стоп и голенях, болевая и тактильная чувствительность снижена по типу носков.

Какие виды обследования следует провести?

- A. Концентрация глюкозы крови.
- B. Рентгенография грудной клетки.
- C. ЭМГ.
- D. ССВП.
- E. МРТ поясничного отдела позвоночника.

15. У 27-летней женщины возникают зигзагообразные фотопсии в левом зрительном поле, продолжающиеся до 15 мин, которые сменяются левосторонней гемианопсией длительностью до 15 мин.

Каков наиболее вероятный диагноз?

- A. Гипогликемия.
- B. Аура мигрени.
- C. Затылочная эпилепсия.
- D. Неврит зрительного нерва.
- E. Транзиторная ишемическая атака.

16. У 59-летнего мужчины, длительное время злоупотребляющего алкоголем и не получающего достаточного питания, развилась спутанность сознания. На фоне внутривенного введения жидкости состояние ухудшилось. При осмотре выявляются двусторонний парезводящих нервов, горизонтальный нистагм и атаксия.

Каков наиболее вероятный диагноз?

- A. Алкогольный абстинентный синдром.
- B. Стволовой энцефалит.
- C. Инсульт в вертебро-базилярной системе.
- D. Опухоль задней черепной ямки.
- E. Энцефалопатия Вернике.

17. У 23-летней женщины на протяжении трех недель нарастают затруднения при глотании и невнятность речи. Имеется назальная регургитация жидкости. Симптоматика нарастает во второй половине дня. При осмотре выявляются речь с носовым оттенком, двусторонний птоз, слабость разгибателей шеи и проксимальных отделов мускулатуры верхних и нижних конечностей.

Каков наиболее вероятный диагноз?

- A. Миотоническая миодистрофия.
- B. Синдром Гийена–Барре.
- C. Болезнь периферического мотонейрона.
- D. Рассеянный склероз.
- E. Миастения *grevis*.

18. Какие члены мультидисциплинарной команды должны оказывать помощь пациенту в инвалидном кресле?

- A. Консультант-невролог.
- B. Кинезотерапевт.
- C. Врач ЛФК.
- D. Социальный работник.
- E. Палатная сестра.

19. Какие члены мультидисциплинарной команды должны оказывать помощь пациенту с нарушениями глотания?

- A. Кинезотерапевт.
- B. Врач ЛФК.
- C. Социальный работник.
- D. Логопед.
- E. Палатная сестра.

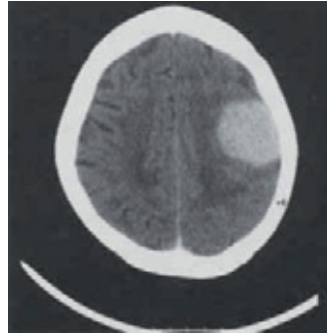
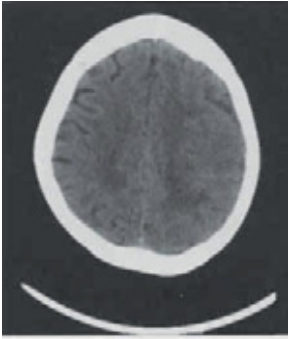
20. У 78-летней женщина развилась диабетическая болевая полинейропатия.

Что является препаратом первого ряда для ее лечения?

- A. Амитриптилин.
- B. Кодеин.

- С. Габапентин.
- Д. Морфий.
- Е. Парацетамол.

21. Оцените результаты КТ головы (левый снимок – нативный, правый – с контрастным усилением).



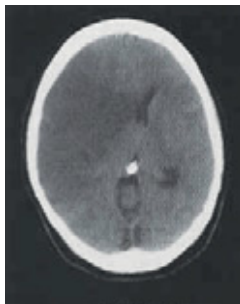Каков наиболее вероятный диагноз?

- А. Абсцесс мозга.
- В. Ишемический инсульт.
- С. Глиома.
- Д. Внутримозговое кровоизлияние.
- Е. Менингиома.

22. Оцените результаты КТ головы.

Каков наиболее вероятный диагноз?

- А. Абсцесс мозга.
- В. Ишемический инсульт.
- С. Глиома.
- Д. Внутримозговое кровоизлияние.
- Е. Менингиома.



23. Оцените результаты исследования цереброспинальной жидкости.

Прозрачная, бесцветная

Белок — 0,5 г/л (норма — 0,15–0,45 г/л)

Глюкоза — 4,5 ммоль/л (норма — 3,3–4,4 ммоль/л)

Лейкоциты — 180/мкл (норма — менее 5/мкл)

Лимфоциты — 90% (норма 60–70%)

Окраска по Граму — микроорганизмов не обнаружено

Каков наиболее вероятный диагноз?

A. Бактериальный менингит.

B. Синдром Гийена–Барре.

C. Субарахноидальное кровоизлияние.

D. Туберкулезный менингит.

E. Серозный менингит.

24. Оцените результаты исследования цереброспинальной жидкости.

Прозрачная, бесцветная

Белок — 2,8 г/л (норма — 0,15–0,45 г/л)

Глюкоза — 4,5 ммоль/л (норма — 3,3–4,4 ммоль/л)

Лейкоциты — 2/мкл (норма — менее 5/мкл)

Лимфоциты — 100% (норма 60–70%)

Окраска по Граму — микроорганизмов не обнаружено

Каков наиболее вероятный диагноз?

A. Бактериальный менингит.

B. Синдром Гийена–Барре.

C. Субарахноидальное кровоизлияние.

D. Туберкулезный менингит.

E. Серозный менингит.

25. Оцените результаты исследования цереброспинальной жидкости.

Прозрачная, бесцветная

Белок — 2,8 г/л (норма — 0,15–0,45 г/л)

Глюкоза — 0,5 ммоль/л (норма — 3,3–4,4 ммоль/л)

Лейкоциты — 180/мкл (норма — менее 5/мкл)

Лимфоциты — 90% (норма 60–70%)

Окраска по Граму — микроорганизмов не обнаружено

Каков наиболее вероятный диагноз?

A. Бактериальный менингит.

B. Синдром Гийена–Барре.

C. Субарахноидальное кровоизлияние.

D. Туберкулезный менингит.

E. Серозный менингит.

Ответы

1. С. Проводниковый тип нарушений чувствительности и тазовые расстройства позволяют с большей вероятностью предположить поражение спинного мозга, нежели периферическую нейропатию. Улучшение свидетельствует против структурного поражения (опухоль, грыжа диска).

2. Е. Сочетание генерализованных судорожных приступов, миоклонических приступов и семейного анамнеза эпилепсии убедительно свидетельствуют в пользу юношеской миоклонической эпилепсии, при которой вальпроат натрия является препаратом выбора. Если бы это была молодая женщина, то ситуация оказалась бы более сложной ввиду тератогенного эффекта препарата.

3. В. Когнитивные нарушения, ассоциированные со зрительными галлюцинациями, флюктуациями состояния с ночной дезориентированностью и экстрапирамидными нарушениями свидетельствуют в пользу деменции с тельцами Леви.

4. С. Слабость распространяется в область, превышающую зону иннервации отдельного периферического нерва. Сочетание признаков поражения как центрального, так и периферического мотонейронов подтверждает предположение о наличии болезни мотонейрона, которая определенный период времени может проявляться асимметричным поражением.

5. Е. Аневризма задней соединительной артерии, сдавливающая глазодвигательный нерв, может проявляться болезненным «хирургическим» парезом этого нерва — частичным в представленном наблюдении.

6. А. Развитие инсульта менее трех часов назад у женщины без артериальной гипертензии и кровотечений в анамнезе требует рассмотрения возможности проведения тромболизиса с внутривенным введением тканевого активатора плазминогена (альтеплаза).

7. А. Наличие сахарного диабета делает нервные стволы чувствительными к сдавлению, поэтому указанный нерв может компримироваться в области, где он огибает шейку малоберцовой кости.

8. В. Периодичность болевых приступов и их вегетативная «окраска» позволяют предположить наличие у больного пучковой головной боли, которая может сопровождаться развернутым синдромом Горнера, как в представленном наблюдении.

9. В. См. пояснения к рис. 4.3.

10. С. Наличие чувствительных нарушений в наружной зоне иннервации кожного нерва бедра, который может компримироваться в области паховой складки, может проявляться синдромом парестетической мералгии, развитие которой часто связано с изменением массы тела.

11. С. Глазные реакции — 2, речевые — 2, двигательные — 4.

12. С. Слабость хватательных движений может быть проявлением миотонии. Клиническая картина у данного пациента соответствует классическому описанию миотонической миодистрофии у пожилых — наиболее частая форма миодистрофий.

13. А.

14. А. У больного имеются характерные проявления диабетической амиотрофии (диабетическая проксимальная нейропатия). У него также имеются проявления дистальной диабетической чувствительной полинейропатии.

15. В. Постепенное развитие зрительных нарушений (минуты, а не секунды или доли секунды) свидетельствуют в пользу мигрени, но не эпилепсии или ТИА; при этом действительно могут быть зигзагообразные фотопсии.

16. Е. Классическая триада, включающая офтальмоплегию, атаксию и спутанность сознания у пациента из группы высокого риска, позволяют говорить об энцефалопатии Вернике, лечение которой требует введения больному тиамина, сначала внутривенно. Ухудшение состояния больного может быть обусловлено внутривенным введением декстрозы без одновременного применения тиамина.

17. Е. Быстро нарастающий бульбарный синдром у молодой женщины с эпизодами предшествующей повышенной утомляемости, позволяют

диагностировать миастению; это подтверждает наличиептоза и слабости мимической мускулатуры. Нарастающий бульбарный синдром может наблюдаться и у больных с заболеванием мотонейрона, однако возраст дебюта настоящего заболевания не соответствует возрасту развития болезни мотонейрона, кроме того отсутствуют симптомы поражения центрального нейрона.

18. В.

19. D.

20. С. Трициклические антидепрессанты и противосудорожные препараты, в отличие от традиционных анальгетиков, наиболее эффективны при нейропатической боли. У более пожилых пациентов габапентин переносится лучше, чем amitриптилин.

21. Е.

22. В. Исследование выполнено через 4 дня после развития инсульта, поэтому наличие отека может имитировать таковой при новообразовании, однако равномерно сниженная плотность очага, а также его четкая ограниченность от окружающих тканей, позволяют говорить об инфаркте в зоне кровоснабжения средней мозговой артерии.

23. Е. В спинномозговой жидкости имеется лимфоцитоз при относительно нормальном содержании белка и глюкозы.

24. В. Повышенный уровень белка при нормальном содержании клеток представляет собой «белково-клеточную диссоциацию», характерную для синдрома Гийена–Барре.

25. D. Лимфоцитарный плеоцитоз с повышенной концентрацией белка и резко сниженной концентрацией глюкозы.

Предметный указатель

Для рисунков номера страниц выделены *курсивом* для таблиц — **жирным шрифтом**.

- 2-й черепной нерв, *см.*
Зрительный нерв
- 3-й черепной нерв 47–49, 47, 47, 51
— — — парез 50–51
- 4-й черепной нерв (блоковый) 47–50
— — — анатомия и исследование 47–48
— — — парез 51
- 5-й черепной нерв 56–58, 56, 58
— — — анатомия и исследование 56–57
— — — расстройства функций 58
— — — чувствительная порция 56–57
- 6-й черепной нерв 47–49, 47, 47, 51
- 7-й черепной нерв *см.* Лицевой нерв (VII)
- 8-й черепной нерв (вестибуло-кохлеарный) 62–66
— — — анатомия 62
— — — исследование 63–64
— — — симптомы поражения 62–63
- 9-й черепной нерв 66–67
- 10-й черепной нерв 66–67
- 11-й черепной нерв 67–69
- Абсанс 131, 134–135, 135
- Абсцесс мозга 203–204, 204
- Автоматизмы 133
- Агнозия 35
- Агонисты дофаминовых рецепторов 173, 175, 173
- Аграфестезия 92
- Аграфия 32
- Аденома гипофиза 194–196, 194, 195
— — и беременность 196
- Азатиоприн 250
- Акалькулия 32, 33
- Акатизия 180
- Акинезия 167
- Акинетико-ригидный синдром 167–170, 167, 168, 169
— — идиопатический 164–165, 165
— — этиология 164
- Акинетический мутизм 31
- Аккомодация 46, 47, 47
- Аксональная нейропатия 255, 255
- Алексия 31, 33
- Алкоголизм хронический 295
- Алкоголь и поражения нервной системы 295–297, 297
— абстинентный синдром 296
- Алкогольная амблиопия 296
- Алкогольный делирий 296
- Аллодиния 330, 330
- Альтерплаза 150
- Амантадин 175
- Аминогликозиды 201–202
- Амнезия 29
- Амнестический синдром 29, *Amaurosis fugax* 117
- Анамнез неврологического больного история развития заболевания 11–12
— — — опрос очевидцев 18

- «различительные» вопросы 14
- симптомы выпадения и раздражения 14
- Анартрия 67–69, 68
- Анизокория физиологическая 45
- Ангидроз 95–96
- Ангиография выявление аневризмы 161
- Ангиома 157
- Аневризма виллизиева круга 157, 157
- каротидная 157
- микотическая 161
- *Шарко— Бушара* 161
- Аномия 32
- Аносмия 38
- Антеколлис 178
- Антеградная память 28
- Антиагреганты, профилактика инсульта 150–151
- Антибиотики при абсцессе головного мозга 203
- при менингите 201–202
- Антидепрессанты
- синдром хронической усталости 312
- трициклические 312, 330
- Антитела к ацетилхолиновым рецепторам 258, 258
- Антихолинергические препараты при болезни *Паркинсона* 175
- Анэнцефалия 268
- Апноэ во сне 24
- Аполипопротеин Е 279
- Апоморфин 170
- Апраксия конструктивная 35
- одевания 34
- Арнольда— Киари* аномалия 224, 270, 223
- Артериальная гипертензия и ауторегуляция мозгового кровообращения 151–152, 152
- Артериальная гипотензия и ауторегуляция мозгового кровообращения 152, 152
- ортостатическая (постуральная) 98
- Артериальное давление 152, 152
- Артериит краниальный (гигантоклеточный артериит) 117–118
- Артерио-венозная мальформация 157
- Аспирин лечение инсульта 149–150
- Астереогноз 92
- Астериксис 293
- Атаксия *Фридрейха* 273
- определение 77
- туловищная 85, 273
- сенсорная 80
- Атеросклероз 145, 46
- Атетоз 80
- Атетонидный детский церебральный паралич 67
- Атрофия 75
- Аура эпилептическая 133
- мигренозная 119
- Ауторегуляция мозгового кровообращения 152, 152
- Афазия *Брока* 33
- *Вернике* 33
- Ацетилхолинэстеразы 258, 258
- Ацикловир 211
- Базальные ганглии поражение при беременности 303
- при системных заболеваниях 293

- Базиллярная мигрень (мигрень *Биккерстаффа*) 120
- Баклофен 243
- Бактериальная инфекция 199–299
- Бактериальный менингит, см.
Менингит бактериальный
- «Балаклавский шлем»,
расстройства чувствительности 57, 57
- Бензеразид 172–174, 172
- Бензилпенициллин при менингите 201
- Бензодиазепины 141
- Беременность неврологические осложнения 301–304
- предшествующие заболевания 301–303
- Бета-амилоид 279
- Бета-блокаторы 122
- Бешенство 214
- Бинокулярная диплопия 50
- Биопсия височной артерии 118
- головного мозга 112
- мышцы 277
- нерва 112
- Битемпоральная гемианопсия 41, 41
- Блефароклонус 170
- Блефароспазм 178
- Бляшки демиелинизация 234–235
- Боковой амиотрофический склероз (болезнь двигательного нейрона) 287–290, 292
- Болевой тик 125
- Болезнь Аддисона 299
- *Альцгеймера* 271, 279, 291
- клинические проявления и диагностика 279–282
- клинический пример 291
- лечение 280, 282
- этиология и патогенез 279
- *Бехчета* 307
- *Верднига— Гюффмана* 275
- *Вильсона* 272
- *Гентингтона*, вариант *Вестфалья* 272
- *Гиппеля— Линдау* 278
- *Девика* 245
- *Крейтцфельда— Якоба* 282–283
- *Кугельберга— Веландер* 275
- *Литтла* 267
- *Меньера* 66
- мотонейрона бульбарная форма, клинический пример 322
- прогрессирующая мышечная атрофия как вариант *Паркинсона* деменция 169–170
- диагностика 171–172
- клинические проявления 169–171
- клинический пример 182
- лечение 172–175, 173
- побочные эффекты 174
- патологическая анатомия 166, 167
- походка при 168, 169
- тельца *Леви* 167
- течение и прогноз 170
- этиология 164, 156, 165, 166
- *Потта* 205, 225
- *Реклингаузена* 278
- *Уиппла* 281
- *Шарко— Мари— Тута* 275–276, 275
- Боль восприятие 87
- головная боль 114–124
- лечение 329–330, 330
- лицевая 124–127
- нейропатическая 330

- при рассеянном склерозе 237
- таламическая 88
- хроническая 330
- Большие полушария головного мозга 26, 26
- Большие припадки 132, 131
- Borrelia burgdorferi* 207
- Ботулизм 208
- Ботулинический токсин 328
- Брадикинезия 167
- Брадифрения 36
- Бромокриптин 174
- Брюшные рефлексы (кожные рефлексы) 84
- Бульбарная нервов 66–67
- Бульбарный паралич 69, 68
- Бычья губчатая энцефалопатия 282–283
- Vasa nervorum* 306

- Вазогенный отек 146
- Вальпроат натрия 138, 140
- Варфарин 151
- и транзиторные ишемические атаки 157
- Васкулит системный клинический пример 312–313
- Вегетативная недостаточность 94
- Вегетативное состояние 191
- Вегетативные функции, клинические проявления 94–96
- исследование 96
- Венозный инфаркт 152–154, 153
- Вентрикулоперитонеальное шунтирование 184
- Верапамил 122
- Вертебро-базилярная ишемия 66, 154
- Вертикальный нистагм 52
- Вигабатрин 141

- Видеотелеметрия 136–137
- Видеоцистометрография 96
- Визуальная аналоговая шкала 330–331
- Вирус ветряной оспы 211–212
- иммунодефицита человека HIV-1, 213
- HTLV-1 213
- Эпштейна—Барр 209
- Височная доля КТ 101
- Височная кора функции 30, 26
- Височный артериит *см.*
- Гигантоклеточный артериит
- Височный неокортекс 30, 31
- Витамин К 151
- Вклинение миндалина 184
- мозга 184
- «Включение—выключение» 174
- Вкус 60, 59
- Внимание 27
- Внутриканальный парез 194
- Внутриутробные инфекции 271
- Внутричерепная гематома 161–162
- Внутричерепная гипертензия *см.*
- Внутричерепное давление
- Внутричерепное давление, лечение 190
- и опухоли головного мозга 192
- и отек диска зрительного нерва 44
- и последствия 44
- причины и проявления 185, 185
- снижение головная боль 115
- Внутричерепное кровоизлияние спонтанное 161–162
- Внутричерепной масс-эффект, декомпенсация 100, 184, *см.*

- также* Опухоли головного мозга
- Внутричерепные новообразования, см. Опухоли головного мозга
- Водобоязнь 214
- Вождение эпилепсия 142
- Воспалительные миопатии 263–264
- Время центрального моторного проведения 107
- Врожденные заболевания, гидроцефалия 270
- – инфекции 271
- – краснуха 271
- – миопатии 262–263
- – нейросифилис 271
- Вызванные потенциалы 107
- Выражение лица, амимия 167
- Габапентин 141, 330
- Гадолиний 101
- Галантамин 260
- Галлюцинации гипнагогические 24
- обонятельные 284
- Ганцикловир 211
- Ганглиозиды антитела 258
- Гемангиобластома 196
- Гематома внутричерепная 157
- субконъюнктивальная 188
- хроническая субдуральная 191
- Гематоэнцефалический барьер, нарушение проницаемости 185, 185
- Haemophilus influenzae* 199
- Гемианопсия 41, 41
- Гемибаллизм 177
- Гемипарез 77
- Гемиплегическая мигрень 120
- Ген супрессора роста опухоли, мутация 277
- «Генерализованный паралич душевнобольного» 309
- Генетическое консультирование, болезнь *Гентингтона* 272
- Гепарин 150, 154
- Гепатоцеребральная дегенерация, синдром 272
- Герeditарная зрительная нейропатия *Лебера* 273–274
- Herpes zoster* 126, 209–210
- Герпес-вирусная инфекция 126, 209–210
- Гигантские клетки 117, 128–129
- Гигантоклеточный артериит, клинический пример 128–129
- Гидроцефалия врожденная 270
- нормотензивная 286–287
- окклюзионная 184–185
- сообщающаяся 184–185, 185
- юношеская 270
- Гиперакузия 59
- Гипербилирубинемия новорожденных (ядерная желтуха) 177, 267
- Гипервентиляция, лечение черепно-мозговой травмы 191
- Гиперпаратиреозидизм 299
- Гиперрефлексия мочевого пузыря 98
- Гипертензивная энцефалопатия 152
- Гипогликемия 300
- Гипонатриемия 295
- Гипопаратиреозидизм 299
- Гипопитуитаризм острый 195
- Гипоталамус поражение 97
- Гипсаритмия 133

- Глазодвигательный нерв,
анатомия и исследование
47–50, 48
- паралич 50–51
- Глатирамера ацетат 243
- Глиоз 234
- Глиомы лечение 192
- Головная боль и
гигантоклеточный артериит
117
- и идиопатическая
внутричерепная гипертензия
115–116
- коитальная 124
- локальные причины 127
- люмбальная пункция 115
- менингит 200
- напряжения 123–124
- опухоли мозга 192
- первичная и вторичная
114–124
- первичные синдромы 118–124
- по типу «укола льдинкой»
126–127
- пучковая 123
- раздражение мозговых
оболочек 116
- спонтанная гипотензия 115
- хроническая ежедневная 124
- черепно-мозговая травма 186
см. также Мигрень
- Головной мозг *см. также*
Опухоли головного мозга
- абсцесс 203–204
- биопсия 112
- Головокружение
доброкачественное
позиционное пароксизмальное
64–65
- несистемное (тиннитус) 63
- системное 62–63
- хроническое персистирующее
66
- Гомонимная гемианопсия 41
- Гранулематоз *Вегенера* 307
- Губчатая энцефалопатия 283
- Гумма 206
- Дантролен 180
- Двигательная единица 70
- Двигательная кора 71
- Двигательные нарушения,
акинетико-ригидный синдром
168–169
- лекарственно-
индуцированные 174
- миоклонические 179
- психогенные 309
- тики 179
- тремор 80–81
- Двигательные функции, атрофии
72, 73
- исследование 75–86
- координация 77–82
- и поза 75–76
- и походка 85
- рефлексы 82–84, 78–79
- сила 76–77
- тонус 74–75, 74
- шея и туловище 85
- Движения глазных яблок
болезненные 188
- — — нарушения 50–56, 51, 55
- — — оптокинетические 53
- — — следящие 48
- Двоение *см.* Диплопия
- Деафферентация 82
- Déjà vu* 133
- Дексаметазон 197
- Делирий 296

- Деменция при болезни
 Альцгеймера, см. Болезнь
 Альцгеймера
– при болезни *Гентингтона* 177, 272
– при болезни *Паркинсона* 170
– при нейродегенерации 277
– корковая/подкорковая 36, 36
– лобного типа 36, 36
– мультиинфарктная 285
– ненейродегенеративные причины 285–287, 286
– определение 38
– подкорковая 36, 36
– семантическая 36, 36
– с тельцами S 284
– этиология 279–280, 279, 281
- Демиелинизация при рассеянном склерозе 234
– бляшки 234
- Депрессия рассеянный склероз 238
- Дерматомиозит 307
- Дерматомы распределение 90, 91
– утрата чувствительности 90, 91
- Детский церебральный паралич 266–268
- Дефект нервной трубки 268
- Дефицит витаминов 294, 294
- Деформирующая мышечная дистония 178–179
- Джексоновская эпилепсия 133
- Джексоновский марш 133
- Диабет несахарный 195
- Диабет сахарный 298–300, 300
- Диабетическая стопа 299–300
- Диабетическая амиотрофия 299
- Диазепам эпилептический статус 316
- Дигитальная субтракционная ангиография 104
- Дизавтономия семейная 96
- Дизартрия 67–68
- Дизестезия 89–90
- Дипиридамол 150–151
- Диплопия при рассеянном склерозе 237
- с/без головокружением 56
- Дисграфия 32
- Дисдиадохокинез 81
- Диск зрительного нерва, атрофия и хронический алкоголизм 296
– – – и рассеянный склероз 238–241
- Дискинезия при беременности 303
– обусловленная длительным применением препаратов L-ДОФА 174
– пароксизмальная 179
– первичная торсионная 179
– феномен «изнашивания» 174
- Дислексия 31–32
- Дискриминационная чувствительность 92
- Диспраксия 33–34
- Диссинергия детрузора и сфинктера 98, 326
- Диссоциированная анестезия 89–90
- Диссоциативные механизмы 309
- Дистиреоидная офтальмопатия 298
- Дистрофинопатии 261–263, 262
- Дисфункция детрузора 98, 326
- Дисфункция мочевого пузыря и поражения спинного мозга 220, 221

- и компрессия спинного мозга 220
- лечение 98, 326
- при рассеянном склерозе 237
- при синдроме конского хвоста 229
- Дифтерийный токсин 208
- Диффузное аксональное повреждение 187
- Добавочный нерв (XI нерв) 67
- Доброкачественная внутричерепная гипертензия 299
- Доминантность полушарий 31
- Домперидон 174
- Донепезил 282
- Дополнительные исследования, биопсия 112
- визуализация, см. Нейровизуализация
- исследование крови 111–112
- исследование проводимости по нервам 108–109, 109
- цереброспинальной жидкости 109–110, 110
- Дофамин при болезни Паркинсона 186
- пути метаболизма 173
- Дропп-атаки 22
- Дыхательная мускулатура, миастения 259
- Дыхательная недостаточность, острая нервно-мышечная 317–321, 318, 319
- Epilepsy partialis continua* 133–134
- Жизненная емкость легких 317
- Заболевания миелина, см. также Демиелинизация
- Заболевания нервной системы, диагностика 10–16
- анатомия 10
- динамика симптомов во времени 11–12
- топическая диагностика 11
- Заболевания печени 293
- Задержка мочеиспускания 326
- Задержка стула 327
- Задние столбы спинного мозга, неперекрещивающиеся пути 87
- Задний продольный пучок 53
- Задняя черепная ямка КТ визуализация 101, 101
- объемный процесс 196
- Застывание 166
- Затылочная кора функции 27
- Злокачественные опухоли головного мозга 192
- Злокачественный менингит 200
- Злокачественный нейрорепитический синдром 180
- Зоны смежного кровообращения 147, 147
- Зрачковые реакции на свет 45–46
- Зрачок анатомия и исследование 44–46
- Аргайля— Робертсона 46
- миотонический 47
- при относительном афферентном дефиците 47
- размер и форма 44–45
- функциональные нарушения 47, 47
- Зрение двоение см. Диплопия
- нарушения при рассеянном склерозе 236–237

- нечеткость 42
- острота 39–40, 39
- переходящая утрата 154
- Зрительная агнозия предметная 35
- Зрительное игнорирование 34
- Зрительно-пространственные навыки 34–35
- Зрительные вызванные потенциалы 107
- Зрительный нерв 39–49
 - исследование остроты зрения 39
 - — — поля зрения 40
 - реакция зрачка на свет 44–46
- Зрительный тракт 41 *см. также*
- Зрительный нерв
 - фундоскопия 44
 - цветовое зрение 43
- Иммуноглобулин внутривенный 256
- Иммуносупрессия 242
- Инвертированный рефлекс 228
- Ингибиторы холинэстеразы 259–260
- Индометацин 123
- Иннервация сосудов 94
- Инсулинома 136
- Инсульт 154 *см. также* Инфаркт головного мозга
 - ассоциированная головная боль 158
 - при беременности 153
 - внутричерепное кровоизлияние 157–162, 158, 159
 - инсультное отделение (стационар) 151
 - лечение транзиторной ишемии 156–157
 - субарахноидальное кровоизлияние 157–161, 158, 159, 161
- факторы риска 145–146, 146
- Интенционный тремор 81
- Интервенционная нейрорадиология 105
- Интерферон-бета 243
- Инфаркт головного мозга, клинические проявления и классификация 147–148, 147
 - — — лечение 149–150
 - — — обследование и диагностика 148
 - — — патофизиология 146–147, 146
 - — — профилактика 150–151
 - — — реабилитация 149–150
 - — — течение и осложнения 148–149
- Инфекция вирусная 208–215, 210
- Ирит 61
- Исполнительные функции 30–31
- Истерия клинические проявления и ведение больного 309–310
 - клинический случай 313–314
- Ишиас 230, 231
- Каберголин 174
- Кавернозный синус менингиома 193
 - тромбоз 152–153
- Калорическая проба 63–64
- Камертон 89
- Каннабис 243–244
- Капсаицин 126, 138, 138
- Карбамазепин 125
- Карбидопа 172
- Карман *Ратке* 195
- Катаплексия 23

- Катехол-О-метилтрансфераза (КОМТ) 173–174, 173
- Каузалгия 98
- Кашлевые обмороки 22
- Клинический изолированный синдром 237
- Клобазам 141
- Кломипрамин 125
- Клоназепам 138, 141
- Клонус 82–83
- Клопидогрел 150, 157
- Clostridium botulinum* 208
- Clostridium tetani* 207
- Когнитивные функции 26–35
- Когтистая лапа 73, 255
- Кожа рефлексy 84
- трофические нарушения 97
- Кожная чувствительность виды нарушений 89–90
- – распределение по дерматомам 91
- Коллоидная киста 196
- Кольцо *Кайзера*— *Флейшера* 272
- Кома 18–20, 19
- Комплексный регионарный болевой синдром 98
- Компрессионная нейропатия диабетическая 299 *см. также*
- Синдром запястного канала
- Конверсионные расстройства 309
- Конский хвост перемежающаяся хромота 229
- Конструктивная апраксия 35
- Контрактуры 75
- Конус 229
- Конфабуляции 295
- Копролалия 272
- Корнеальный рефлекс 57
- Корсаковский синдром 295
- Кортикобазальная дегенерация 274
- Кортикоспинальный тракт 70–71, 71
- Кортикостероиды при гигантоклеточном артериите 118
- при миастении 260
- при опухолях мозга 197
- при рассеянном склерозе 242
- Краниофарингиома 195
- Краснуха 271
- Краткая шкала оценки психических функций (MMSE) 37, 36
- Креатинкиназа 261
- Кривошея 178
- Криптококковый менингит 212–213
- Кровоизлияние внутримозговое 161–162
- внутричерепное 157–162, 158, 159
- в гипофизе 158, 201
- в сетчатку 158
- субарахноидальное, *см.* Субарахноидальное кровоизлияние
- Крыловидная лопатка 252, 252
- Ксантохромия 159
- Лабиринтит острый 64
- Лакунарный инфаркт 147–148
- Ламотриджин 138, 140
- Ларингоспазм 66
- LDOPA* осложнения длительного применения 174
- феномен «включения–выключения» 174
- Латеральная тарзорафия 61

- Лейкемия 304
- Лейкодистрофии 272
- Лепра 207
- Лимбическая система 97
- Лимбический энцефалит 305
- Лимфома головного мозга 213
- Лиловая (гелиотропная) сыпь 264
- Липогиалиноз 147
- Listeria monocytogenes* 199
- Литий 132
- Лицевая боль атипичная 126
- локальные причины 126–127, 127
- односторонняя 126
- Лицевой гемиспазм 61
- Лицевой нерв (VII) анатомия и исследование 59–60, 59
- поражение 60–61, 61
- Личность 30
- Лобная кора поражение 27
- Локтевой нерв кожная чувствительность 90, 250
- нейропатия 25–26
- сдавление 250
- транспозиция 250
- Лоразепам 315
- Лучевая плексопатия 252
- Лучевая терапия опухоли головного мозга 197
- осложнения 306
- Лучевой нерв кожная чувствительность 249
- парез 251
- Люмбальная пункция при абсцессе головного мозга 203
- при бактериальном менингите 200
- при головных болях 114–115
- при доброкачественной внутричерепной гипертензии 115–116
- показания 109–111, 111
- противопоказания 109–111, 111
- диагностика 159
- техника выполнения 109–111
- Магнитно-резонансная томография (МРТ) при абсцессе головного мозга 203, 204
- при аденоме гипофиза 195
- и ангиография 104, 104
- при злокачественных новообразованиях 192
- менингиоме спинного мозга 226
- при рассеянном склерозе 240–241, 241
- и спектроскопия 101
- и спинальная дизрафия 268, 269
- при эпилепсии 137
- Малярия 215
- Маннит черепно-мозговая травма 190
- Медь 272
- Межъядерная офтальмоплегия 53–54
- Мемантин 282
- Менингеальный синдром 116, 200
- Менингиома обонятельного бугорка 192
- спинальная 226
- Менингит асептический 208–209, 209
- клинический случай 217

- лечение и профилактика 201–202
- осложнения 201
- этиология 203
- вирусный 208–209, 209
- злокачественный 201
- криптококковый 212–213
- менингококковый 199
- *Молларе* 209
- туберкулезный 204–205
- Менингоцеле 268
- Менингovasкулярный сифилис 205
- Метаболическая энцефалопатия 293–294, 294
- Метастатические опухоли головного мозга 192
- Метилпреднизолон 242
- Метисергид 122
- Миалгический энцефаломиелит, *см. также* Синдром хронической усталости
- Миастения клинический случай 265
- Миастенический криз 321
- Мигренозная невралгия 123
- Мигренозный статус 120
- Мигрень при беременности 303
 - классическая (с аурой) 119–120
 - клиническая картина и варианты 119–120
 - клинический случай 128
 - определение эпидемиология, причины 118–119
- Миелография 102, 103
- Миелома 304
- Миеломенингоцеле 268
- Миелопатия *см.* Заболевания спинного мозга
- Миелорадикулопатия 228
- Микотическая аневризма 161
- Микрография 167
- Микседема 298
- Миоз 51–52
- Миозит с клеточными включениями 264
- Миоклонии 136
- Миометрия 76
- Миопатии врожденные 260–263, 261, 262
 - обследование 262–263
 - проксимальные 262
 - этиология 262–263
- Миотоническая дистрофия 262–263
- Миотонический зрачок 47
- Миотония врожденная 263
- Митохондриальный дефект 276–277
- Мультифокальная мононейропатия 254
- Мозжечковое отражение 81
- Мозжечковый тремор 80–81
- Мозжечок врожденные поражения 273
 - метастазы 194
 - поражения при системных заболеваниях 293
- Монокулярная диплопия 50
- Мононейропатия 248–251
- Мосто-мозжечковый угол 194
- MPTP* 164, 166
- Мускулатуры верхних конечностей, сегментарная иннервация 81
- Mycobacterium leprae* 207
- Mycobacterium tuberculosis* 205
- Мультидисциплинарная бригада 323
- Мультиинфарктная деменция 285

- Мультисистемная атрофия 97
Мультифокальная нейропатия 254
Мутизм 31
Мышечная гипертония 74–75, 74
Мышечная гипотония 74–75, 74
Мышечная дистрофия *Беккера* 262
Мышечная дистрофия *Дюшенна* 261–262
Мышечные дистрофии 261–263
Мышечные заболевания, см.
 Миопатии
Мышечный тонус гипертонус 74–75, 74
-- исследование 74–75
Мышца грудино-ключично-сосцевидная 67
Мышцы агонисты и антагонисты 76
-- биопсия 112
-- исследование силы схема обследования 76–77
-- потенциал действия 108
-- слабость пирамидное распределение 77, 85
-- синдром *Гийена—Барре* 256
-- тонус 74–75, 74
- Надбровный рефлекс 61
Надядерный паралич зрения 54
Назальная регургитация 66–67
Налоксон 20
Нарколепсия 23
Наружные мышцы глаза 47–49, 59
Наружный кожно-мышечный нерв бедра сдавление 253
Нарушения сознания обратимые нарушения 19–20
-- уровни нарушения причины 18–20, 19
- Нарушения функции кишечника, лечение 327
--- и травма спинного мозга 220
Нарушение чувствительности по типу «носков и перчаток» 90
Наследственная моторно-сенсорная нейропатия (НМСН) 275–276, 275
Наследственная спастическая параплегия 273
Небная мускулатура 6–67
Невропатическая (перестетическая) амиотрофия 273
Неврология беременных 303
-- мигренозная 123
-- постгерпетическая 126
-- тригеминальная 125
-- языкоглоточного нерва (глоссофарингеальная) 125
Невринома слухового нерва 193–194, 194
Неврит зрительного нерва 41, 236
Неврит плечевого нерва 252
Неврритические бляшки 234
Невролиз 330
Недержание мочи 98
Нейровизуализация 99–102, 100, 101, 102
-- интервенционная (оперативная) 105
-- КТ см. Компьютерная томография
-- миелография 102, 103
-- МРТ см. Магнитно-резонансная томография
-- радиография (рентгенография) 99
-- функциональная 105–106

- Нейрогенетические опухоли 196, 277
- Нейрогенная дистрофия 256
- Нейрогенные деформации суставов 224
- Нейрогенные язвы при диабетической стопе 299–300
- Нейрогенный мочевого пузыря, см. Дисфункция мочевого пузыря
- Нейродегенерации 272–284
- Нейроинфекции бактериальные 199–208, 204, 206
- бактериальный менингит 199–202
 - вирусные 208–215, 210
 - простейшие 215
 - ретровирусные 212–213
 - эпидемиология 199
 - этиология 199
- Нейролептики атипичные 174
- Neisseria meningitidis* 199
- Нейропатическая боль 329
- Нейропатия акушерская 251
- зрительного нерва *Лебера* 273–274
 - мультифокальная 254
 - обследование 254
 - тригеминальная 58
- Нейропраксия 254
- Нейропротекция 290
- Нейропсихологическое обследование 37
- Нейропсихология исследование и терапия 37, 325
- Нейрореабилитация 323–332
- Нейроонкология 191–197
- Нейрофибриллярные узелки 279, 279
- Нейрофиброматоз 278
- Нейрохирургия опухоли головного мозга 191–197
- черепно-мозговая травма 183–191
- Нейросифилис врожденный 206
- клиническая картина 205–207
- Немоторные проявления болезни *Паркинсона* 170
- Неотложная неврология 315–323
- Нервно-мышечная дыхательная недостаточность острая 317
- Нервно-мышечное сочленение 70
- Нервные корешки пояснично-крестцовые 78–79
- – расположение 78–79
- Нистагм вестибулярный 63
- Нижний мотонейрон 287
- – болезнь 287–290
 - – поражение 287
 - – поражение верхнего мотонейрона 287
 - – – клинические проявления 288–289
 - – слабость мимической мускулатуры 288
 - – сухожильные рефлексы 288
- Нимодипин 160
- Нистагм вертикальный 53
- вестибулярный 48
 - колебательный 49
 - оптокинетический 48
 - подергивания 48
 - поражения лабиринта 64
 - ротаторный 53
- Нормотензивная гидроцефалия 115–116
- Ноцицепция 87–88
- Обморок 22–23
- Обонятельные галлюцинации 38

- Обратимый неврологический дефицит 145
- Обструктивное апноэ во сне 24
- Одевание 34–35
- Однофотонная эмиссионная компьютерная томография (ОФЭКТ) 106
- Оскарбазепин 141
- Окулогирный криз 165
- Окулоцефалический рефлекс 49
- Оланзапин 174
- Олигоклональная полоска 240–241
- Опиаты 53
- Опсоклонус 48, 305
- Оптический нейромиелит 245
- Оптокинетические движения 48–49
- Оптокинетический нистагм 48
- Опухоли головного мозга и головная боль 192
- доброкачественные 191–192
- злокачественные 192
- инвазивный и распространяющийся рост 194–195
- классификация и прогноз 191–192, 196–197
- клинические проявления и обследование 192
- лечение 196–197
- метастазы 196–197
- патологическая анатомия 191–192
- шишковидной железы 196
- Органические расстройства 308
- Ориентация исследование 27
- Ортостатическая гипотензия 97
- Ортостатический тремор 81
- Основной комплекс гистосовместимости 235
- Остеофиты 224
- Острая воспалительная демиелинизирующая полинейропатия 256, 317–321, 318, 319
- Острый пролапс межпозвонкового диска 231
- Оцилопсия 53
- Отводящий нерв (VI нерв) 48, 51
- анатомия и исследование 51
- паралич 51
- поражение 51
- ложный очаговый симптом 51
- Отек головного мозга цитотоксический 146–147, 186, см. также Гидроцефалия
- Офтальмический гепрес 211
- Офтальмоплегическая мигрень 119–120
- Офтальмоскоп 43
- Паллидотомия 176
- Пальце-носовая проба 80
- Память исследование 28–29
- кратковременная 28
- Паралич Белла 60–61
- у беременных 303
- *Тодда* 133
- Паралич нёбной занавески 68
- Паралич *Клюмке* 251
- сна 23
- *Эрба* 251
- Параменингеальная инфекция 204
- Паранеопластические заболевания 305–306
- Параплегия ведение больного 325–327

- Парасагитальная область,
менингиома 183
- Парез 76
– наружного малоберцового
нерва 253
- Парестезии 88
- Парестетическая мералгия 253
- Педункулярный нистагм 52–53
- Пенумбра 146
- Перголид 174
- Передний рог спинного мозга,
поражение 77, 287
- Переменяющаяся хромота
229–230
- Перелом орбиты 188
– челюсти 188
- Периодические комплексы
136–137
- Периферические нервы раковая
инфильтрация 305–306
- Периферических нервов
поражение 248–259, 249, 259,
264
- Персеверации 32
Pes cavus 275
- Печеночная энцефалопатия 293
- Пигментный ретинит 278
- Пизотифен профилактика
приступов мигрени 122
- Пиридостигмин 259
- Писчий спазм 179
- Плазмаферез 320, 321
Plasmodium falciparum 215
- Плексопатия плечевого сплетения
идиопатическая 251
- Плече-лицелопаточная мышечная
дистрофия 263
- Поздняя дискинезия 180
- Поведенческая терапия 321–323
- Повреждение плечевого
сплетения 251
- Подавления очага паттерн
137–139
- Подергивание челюстей 61
- Подключичный синдром
обкрадывания 155
- Подострая сочетанная
дегенерация (мультисистемная
дегенерация) 281
- Подострый склерозирующий
панэнцефалит 215
- Подошвенный рефлекс 84
- Подъязычный нерв (XII нерв)
67–69
- Поза исследование 75–76
– при болезни *Паркинсона*
168–169, 169
- Позитронная эмиссионная
томография (ПЭТ) 105–106
- Полиомиелит 214
- Полимиозит 311
- Полинейропатии обследование
254–258, 257
– определение 254–255
– острая воспалительная
демиелинизирующая 256–257
– хроническая воспалительная
демиелинизирующая 257, 255
– этиология 255
- Полиорганная недостаточность
хроническая 293, 294
- Полисистемная истерия 309
- Половая дисфункция, см.
Эректильная импотенция
- Поля зрения выпадение и
аденома гипофиза 195–196
– – – локализация 42
– – – при рассеянном склерозе
236–237

- — — исследование 236–237
- Помощь инвалидам 323–332
- Поперечный миелит 245
- Поражение лабиринта
сотрясение 63
- — нистагм 63
- Поражение моста мозга,
содружественное отклонения
глазных яблок 54
- Поражение спинальных
корешков (радикулопатия) 226
- — — нейроанатомия 226–227, 226
- — — пролапс межпозвонкового
поясничного диска 230–231,
231
- — — синдром конского хвоста 229
- — — шейные корешки 228–229
- Поражение спинного мозга,
компрессия клинический
пример 232–233
- — — лечение 226
- — — симптоматика 217–222
- — — этиология 217–222
- Поражение теменной доли
субдоминантного полушария
34–35
- Поражение шейного отдела
спинного мозга 225, 228
- Порфирия 297–298
- Порэнцефалическая киста 271
- Постинфекционный
энцефаломиелит 244–245
- Постконтузионный синдром 191
- Постполиомиелитический
синдром 214
- Постэнцефалитический
паркинсонизм 165
- Потенциал действия мышцы 108
- Походка при болезни *Паркинсона*
168
- исследование 85, 85
- «ковыляющая» 85, 85
- «ножницы» 85, 85
- паркинсоническая 168
- «ходульная» 85, 85
- Право-леворукость 11, 27
- Праксис 33
- Прамипексол 174
- Преднизолон 242
- Предшественник бета-амилоида
279
- Преимущественное направление
головокружения 62–63
- Префронтальная область,
функции 26
- Привычный спазм 179
- Прием *Ендрашика* 82
- Прием *Холлпайка* 63
- Примидон 141
- Примитивные рефлексы 31, 83–84
- Прионные болезни 282–283
- Прионовые белки 282–283
- Припадки *grand mal* 132
- классификация 131
- простые парциальные 133
- сложные парциальные 133
- *petit mal* 133
- тонико-клонические 123–133
- — фебрильные 134
- — эclamптические 303
- эпилептический статус 315–316
см. также Эпилепсия
- Проба *Вебера* 62
- *Ринне* 62
- *Ромберга* 85
- с эдрофонией 258
- Проводниковая афазия 31–32
- Прогрессирующая
мультифокальная

- лейкоэнцефалопатия (ПМЛ) 213
- Прогрессирующий надъядерный паралич 171
- Прозопагнозия 35
- Пролапс межпозвонкового диска
острый центральный 231
--- поясничного 230, 231
--- шейного 228
- Пропранолол 122
- Противотуберкулезные препараты 205
- Противоэпилептические препараты при беременности 301–302
-- и инфантильные спазмы 134
-- при лечении эпилепсии 131–139
-- и эпилептический статус 316
- Протозойные инфекции 215
- Псевдобульбарный паралич 69
- Псевдогипертрофии голени 262, 262
- Псевдодеменция 36, 285
- Псевдонепроходимость кишечника 96, 327
- Псевдоопухоли головного мозга 183–184
- Псевдоприпадки 309
- Псевдоэпилептический статус 309
- Психиатрия 308–312
- Психогенные расстройства движения 181, 309
- Психотерапия 310
- Птоз 50
- Пучковая головная боль 123
- Пяточно-коленная проба 81
- Радикулопатия см. Поражение спинальных корешков (радикулопатия)
«Разорванные красные мышечные волокна» 277
- Рак *Панкоста* 251–252
- Рассеянный склероз при беременности 238, 302
-- диагностика 238–242
-- дифференциальная диагностика 238–242
-- клинические проявления 236–237, 240
-- клинический пример 246–247
-- лечение 239
--- при обострении 242–244
--- симптоматическое 243–244
-- патологическая анатомия и патологическая физиология 234–235
-- и поражения спинного мозга 327
-- тригеминальная невралгия 237
-- эпидемиология 235–236
-- этиология и патогенез 325
- Рассеянный энцефаломиелит острый 244–245
- Расстройства сна 23–24
- Ревматическая полимиалгия 311
- Ревматоидный артрит 307
- Рвота беременных 295, 303
- Реабилитация 232–332
- Реакция *Яриша*— *Герцхаймера* 207
- Рентгенологическое исследование 99
- Ретикулярная формация активизирующая 27
- Ретровирусная инфекция 212–213
- Ретроградная память 28
- Ретроколлис 178

- Ретроперитонеальный фиброз 122
- Рефлексы вестибулоокулярные 49
- извращенные 228
 - кожные 84
 - «головы куклы» 49
 - на растяжение 75
 - примитивные 31
 - сухожильные 82–82, 83
 - окулоцефалический 49
 - хватательный 31
- Рефлекторная симпатическая дистрофия 98
- Речь беглость 32
- тесты на понимание 32
 - определение 31–32
- Ривастигмин 282
- Ригидность по типу зубчатого колеса 169
- по типу «свинцовой трубки» 169
 - шейных мышц 200
- Рилузол 290
- Рисперидон 174
- Рифампицин 202
- Ропинирол 174
- Саккады 48
- Салаамовы судороги 134
- «Светлый промежуток» 188
- Свисающая кисть 251
- Свисающая стопа 253
- Свободнорадикальное повреждение болезнь двигательного нейрона 287
- Селегилин 173, 74
- Семантическая память 28
- Семейная дисавтономия 97
- Семейный периодический паралич 263
- Сенсорная атаксия 90, 256
- Сенсорная невнимательность 34
- Сенсорная полинейропатия 89–90
- Серийный счет 32
- Сертралин 312
- Сиалоррея (слюнотечение) 170
- Симпатическая дисфункция 97–98
- Симптом *Бабинского* 84
- *Баттла* 188
 - *Говерса* 262
 - «головы куклы» 49
 - «катания пилюль» 169
 - кашлевого толчка 188, 200
 - *Кёрнига* 200
 - *Тиннеля* 249
- Симптомы верхнего анатомического уровня 14, 220
- выпадения 14
 - раздражения 14
- Синдром *Аргайля— Робертсона* 46
- «болезненных ног и движущихся пальцев» 181
 - – беспокойных ног 180
 - – *Вернике— Корсакова* 295, 303
 - – *Веста* 141
 - – *Броун— Секара* 221, 222
 - – *Гийена— Барре* 317–321
 - – – ведение и прогноз 320
 - – – дифференциальная диагностика 318, 319
 - – – клинические проявления 318
 - – – клинический пример 322
 - – – *Миллера— Фишера* синдром 319
 - *Горнера* 51–52, 123, 251
 - *Дауна* 281
 - *Денди— Уокера* 270
 - *Жиль де ля Туретта* 179–180
 - «запертого» 22
 - запястного канала 248–250, 249

- Кушинга 299
- Ламберта—Итона 96
- Лермитта 237
- Миллера—Фишера 319
- мультисенсорного
головокружения 66
- острого органического
поражения головного мозга 14
- постинфекционной слабости
310–312
- Рамсея—Ханта 211
- ригидного человека 181
- Рэйли—Дей 96
- Стила—Ричардсона–
Ольшевского 171
- Стурджа—Вебера 278
- «субботней ночи» 251
- Уотерхауза—Фридриксена 201
- Фостера—Кеннеди 193
- Холмса—Эди 47
- хронической усталости 310
- – – этиология и терминология
310–312
- Шая—Дрейджера 97
- Шегрена 307
- Экбома 180–181
- Янца 135–136
- Синехии 201
- Синкопы никтурические 22
- определение 22, 136
- Сирингобульбия 224
- Сирингомиелия клинические
проявления 222–224, 223
- Сиринкс 222
- Системная красная волчанка 306
- Системные васкулиты,
см. также Нейроваскулиты
Сифилис нервной системы
205–207
- – – клинические проявления
205–207, 206 *см. также*
Нейросифилис
- Сифилитическая амиотрофия 205
- Скальп рассечение 188
- Слабость мимической
мускулатуры 59–60
- Слепое пятно физиологическое
42
- Сложные парциальные припадки
133
- Скотомы 41, 41
- Слух исследование 62
- Смерть мозга *см.* Смерть ствола
мозга
- Смерть ствола мозга критерии
21–22, 21
- Содружественное отклонение
глазных яблок 54, 55
- Соматизированные расстройства
308
- Соматосенсорные вызванные
потенциалы 107
- Соматоформные расстройства
308
- Сотрясение головного мозга 187
- Социальная работа (социальный
работник) 325
- Спастическая гемиплегия,
кривошея 178
- – параплегия 76
- Спастический гемипарез 77
- Спастический паралич 75
- Спастический парапарез 76
- Спастический тетрапарез 77
- Спастичность ведение при
параплегии 325–328
- Spina bifida occulta* (скрытое
расщепление дужки позвонка)
268

- СПИД 212–213
- Спинальная дизрафия 268–269
- Спинальная радиография 99
- Спинальные корешки, см.
Нервные корешки Спинальные
мышечные атрофии
гередитарные 261–263
- Спинная сухотка 206
- Спинной мозг анатомия 71, 226
- – внешнее или внутреннее
сдавление 225
- – внутреннее поражение 226
- – сдавление опухолью 226
- – поперечный миелит 225, 245
- – рассеянный склероз 237, 225,
241
- Спиноталамический путь 87
- Спондилез шейного отдела 224,
288
- Спутанность сознания острая
19–20
- Срединный нерв нарушение
поверхностной
чувствительности 91
- – сдавление 248–249, см.
Туннельный синдром
запястного канала
- Стволовые вызванные
акустические потенциалы
(СВАП) 107
- Стеноз спинального канала 230
- Стереотаксическая таламотомия
176
- Streptococcus pneumoniae* 199
- Субдуральная гематома,
хроническая 191, 285–286
- Субдуральная эмпиема 204
- Субконъюнктивальное
кровоизлияние 158, 188
- Субталамическое ядро поражение
177
- Суматриптан 121
- Супраселлярная аденома 194–195
- Супраспинальное торможение 75
- Сходящееся косоглазие,
поражение ствола мозга 54, 55
- Счет 32
- Таблица исследования ближнего
зрения 39–40
- *Снеллена* 39
- Тактильная чувствительность 89
- Таламическая боль 88, 330
- Тейхопсия 119
- Телеметрия 10
- Тельца *Левы* 166, 167
- *Негри* 214
- Теменная кора функции 26
- Тенар атрофия 73, 7 3
- Тест на называние 32
- с «плавающим светом» 46
- тензилоновый 259 (см. Тест с
прозеринном)
- Тетанический токсин 214–215
- Тетрабенезин 177
- Тиагабин 141
- Тиамин дефицит 294–295, 294
- Тик 179
- Тимомма 258, 260
- Тиопентал 316
- Тиреоидная буря 298
- Тиреотоксикоз 298
- Титубации 169
- Тканевой активатор пламиногена
150
- Токсоплазмоз 212
- Толкапон 174
- Толчкообразный нистагм 63–64
- Топирамат 141

- Торсионная дистония первичная 178–179
- Тошнота спонтанная 188
- при черепно-мозговой травме 188
- Транзиторная глобальная амнезия 29
- Транзиторная ишемическая атака, диагностика и обследование 155–156, 155
- – – дифференциальная диагностика 156
 - – – клинические проявления 154–155
 - – – клинический пример 162–163
 - – – прогноз и лечение 156–157
- Трансплантация клеток 176
- Транспортеры дофамина (ТДа) ОФЭКТ 171
- Тремор при болезни *Паркинсона* 169–170
- интенционный 81
 - кинезиогенный 178
 - покоя 178
 - порхающий (астериксис) 293
 - постуральный 178
 - физиологический 178
 - эссенциальный 177
 - этиология 80–81
- Тригексифенидил 175
- Триада *Вирхова* 145
- Тризм 178
- Тригеминально-вегетативный синдром 58
- Тригеминальная невралгия 125–126
- Тригеминальная нейропатия 58
- Трипаносомоз 215
- Трисомия 268, 279
- Трициклические антидепрессанты 330
- Тромбоз сагиттального синуса 152
- церебральных артерий 145
- Тромболизис 150
- Тропический спастический парализ 213
- Трудотерапия 324
- Туберкулез 204–205
- Туберкулема 205
- Туберозный склероз 278
- Тугоухость кондуктивная или нейросенсорная 62
- и невринома слухового нерва 194
- Туловищная атаксия 85
- Туннельное зрение 42
- Угловая извилина 32
- Узелковый периартериит 307
- Уровень чувствительных нарушений 90
- Усталость хроническая, см. Синдром хронической усталости
- и миастения 259
 - и рассеянный склероз 237
- Ушной герпес 211
- Фасцикуляции, определение 72–74
- Фебрильные судороги 134
- Фенитоин лечение эпилепсии 141
- эпилептический статус 316
- Фенобарбитал лечение эпилепсии 141
- эпилептический статус 316
- Феномен складного ножа 75

- усиления 75
- *Утхофа* 237
- Феохромоцитома 299
- Фибриноидный некроз 152
- Физиологическое слепое пятно 42
- Физиотерапия 329
- Флексорный спазм 77
- Флумазенил 20
- Фолиевая кислота 302
- Фортификационная линия 119
- Фосфодиэстераза 5-го типа, ингибиторы 326
- Фотофобия 116
- Фундоскопия (исследование глазного дна) 43, 200
- «Функциональные» расстройства 308

- Хватательный рефлекс 31
- Хиазма 40–41, 41
- Хирургическое лечение болезни *Паркинсона* 176
 - внутричерепное кровоизлияние 162
 - опухоли головного мозга 196–197
 - при субарахноидальном кровоизлиянии 160
 - при черепно-мозговой травме 190
 - при эпилепсии 139, 142
- Холестероловые эмболии 146
- Холинергический криз 321
- Хорея беременных 303
 - *Сиденгама* 177
- Хроническая воспалительная демиелинизирующая полинейропатия (ХВДП) 257
- Хроническая ежедневная головная боль 124

- Цветовое зрение 43
- Центральный pontинный миелолиз 245, 297
- Церебеллярная атаксия, дифференциальная диагностика 273
- Церебеллярная эктопия 270–271
- Церебеллярный метастазы 192
- Церебральные глиомы 192
- Церебральный инфаркт 145–151
- Церебральный токсоплазмоз 215
- Цереброспинальная жидкость (ЦСЖ) 109–111, 110, 111
- Центральный мотонейрон 70
 - и гипертония 75
 - клинические проявления 86
 - мимический парез 60–61
 - поздние нарушения 75–76, 85
 - поражение нижнего мотонейрона 72–76
 - сухожильные рефлексy 82–84, 83
- Цистицеркоз 216
- Цитомегаловирусная инфекция 213
- Цитотоксический отек 146

- Черепно-мозговая травма, клинические проявления 187–188
 - лечение 189–190
 - осложнения и последствия 190–191
 - противоудар 187
 - этиология и морфология 186–187, 187
- Черепные нервы 38–70
- Черная субстанция 166, 167
- Чрескожная эндоскопическая гастростомия 324

- Чувствительность вибрационная
 87, 89
 – жалобы 89–90
 – исследование 86–88
 – клиническая нейроанатомия
 87–88
 – кожная 89
 – на лице 56–57, 57
 – нарушения 89–91, 90, 91
 – симптомы 89–91
 Чувство давления 87
- Шваннома** 193–194
Шейная радикулопатия 228
Шейное ребро 228
Шея и боль иррадирующая в руку 228
 – и ригидность мышц 158
 – при менингите 200
 – симптомы выпадения
 228–220
 – флексия и экстензия 228
Шкала комы Глазго 18, 19
 – Медицинского научного Совета
 76
 – повседневной активности
 (ADL) 324
Шум каротидный 155
 – краниальный 121
- Экламптические припадки** 303
Экран Бьеррума 42
 – *Ишихары* 43
Эксайтотоксичность, болезнь двигательного нейрона 287
Экстренная неврология, эпилептический статус 313–317
- Электромиография (ЭМГ) при болезни двигательного нейрона** 108, 289
 – с целью исследования отдельного волокна 198
Электроэнцефалография (ЭЭГ) при эпилепсии 135
Эмболия 146
Эндокринные заболевания 298–303, 299, 300, 301
Энофтальм 52
Энтакапон 173, 174
Энцефалит вирусный 209–215
 – и вирус простого герпеса 209–211, 210
 – клинический пример 217–218
 – летаргический 305
 – «лимбический» 305
Энцефаломиелит и миалгии, см. Синдром хронической усталости
 – острый рассеянный 244–245
 – постинфекционный 215
Энцефалопатия Вернике 295
 – гипертензивная 152
 – губчатая 282–283
 – метаболическая 293, 294
 – острая 299
 – печеночная 296–297, 297
Эпизодическая память 28
Эпилепсия абсансы (*petit mal*) 131, 134
 – активность заболевания и ведение больного 137–138
 – беременных 301–302
 – височная 133
 – у взрослых 132–133
 – и вождение автомобиля/ограничения работоспособности 142

- джексоновская 133
- диагностика 136–137
- дифференциальная диагностика 137
- *Келлога* 136
- классификация и этиология 130, 131
- клинический пример 143–144
- определения 130
- первично генерализованная 132–133
- у подростков 135–136
- посттравматическая 132
- рефрактерная 138
- ритмы ЭЭГ 135
- симптоматическая 130
- эпидемиология 131
- ювенильнаямиоклоническая 135–136
- Эпилептический крик 132–133
- Эпилептический статус, обследование 316–317
 - определение 315
 - причины 315
- Эрготамин при лечении мигрени 121
 - при лечении пучковой головной боли 123
- Эрготизм 121–122
- Эректильная импотенция, параплегия 327
 - – рассеянный склероз 237
- Этосуксимид 138, 141
- Эхинококкоз 216
- Эхолалия 32
- Языкоглоточный нерв 66–67**
 - Amaurosis fugax* 117
 - Borrelia burgdorferi* 207
 - Clostridium botulinum* 208
 - Clostridium tetani* 207
 - Déjà vu* 133
 - Epilepsy partialis continua* 133–134
 - Grand mal* 132
 - Haemophilus influenzae* 199
 - Herpes zoster* 126, 209–210
 - Listeria monocytogenes* 199
 - MMSE 37, 36
 - MPTP 164, 166
 - Mycobacterium leprae* 207
 - Mycobacterium tuberculosis* 205
 - Neisseria meningitidis* 199
 - Pes cavus* 275
 - Petit mal* 133
 - Plasmodium falciparum* 215
 - Spina bifida occulta* 268
 - Streptococcus pneumoniae* 199
 - Vasa nervorum* 306

Оглавление

| | |
|----------------------------------------------------------------------------|------------|
| Предисловие к русскому изданию..... | 5 |
| Предисловие к девятому изданию..... | 6 |
| Предисловие к седьмому изданию..... | 7 |
| Благодарности..... | 8 |
| Часть 1. Неврологическая семиотика | 9 |
| Глава 1. Сбор неврологического анамнеза..... | 10 |
| Глава 2. Сознание..... | 18 |
| Глава 3. Когнитивные функции..... | 26 |
| Глава 4. Черепные нервы..... | 38 |
| Глава 5. Двигательные функции..... | 70 |
| Глава 6. Чувствительность..... | 87 |
| Глава 7. Вегетативные функции..... | 94 |
| Глава 8. Инструментальные методы обследования..... | 99 |
| Часть 2. Неврологические расстройства | 113 |
| Глава 9. Головная и лицевая боль..... | 114 |
| Глава 10. Эпилепсия..... | 130 |
| Глава 11. Инсульт..... | 145 |
| Глава 12. Болезнь Паркинсона и другие двигательные расстройства..... | 164 |
| Глава 13. Нейрохирургия. Травмы головы и опухоли мозга..... | 183 |
| Глава 14. Нейроинфекции..... | 199 |
| Глава 15. Спинальные заболевания..... | 219 |
| Глава 16. Рассеянный склероз..... | 234 |
| Глава 17. Нервно-мышечные заболевания..... | 248 |
| Глава 18. Врожденные поражения нервной системы и нейродегенерации..... | 266 |
| Глава 19. Неврологические синдромы при соматиче- ских заболеваниях..... | 293 |
| Глава 20. Неотложные состояния в неврологии..... | 315 |
| Глава 21. Нейрореабилитация..... | 323 |
| Вопросы..... | 332 |
| Ответы..... | 340 |
| Предметный указатель..... | 343 |

Минимальные системные требования определяются соответствующими требованиями программы Adobe Reader версии не ниже 11-й для платформ Windows, Mac OS, Android, iOS, Windows Phone и BlackBerry; экран 10"

Учебное электронное издание

Серия: «Лучший зарубежный учебник»

Гинсберг Лионел

НЕВРОЛОГИЯ ДЛЯ ВРАЧЕЙ ОБЩЕЙ ПРАКТИКИ

Ведущий редактор канд. хим. наук *Т. И. Почкаева*

Редактор *Н. В. Штопина*

Художник *Н. А. Новак*

Технический редактор *Е. В. Денюкова*

Компьютерная верстка: *Т. Э. Внукова*

Подписано к использованию 19.03.15. Формат 125×200 мм

Издательство «БИНОМ. Лаборатория знаний»

125167, Москва, проезд Аэропорта, д. 3

Телефон: (499) 157-5272

e-mail: info@pilotLZ.ru, <http://www.pilotLZ.ru>

Такую книгу удобно всегда иметь под рукой и практикующему врачу, и врачу-ординатору, и студенту при подготовке к экзаменам и во время клинической практики.

В книге содержится план ведения больного – сбор анамнеза, проведение обследования, постановка диагноза и лечение.

Рассмотрены все наиболее значимые неврологические заболевания.

Это учебное издание выдержало в Великобритании девять изданий.