

УДК 616-073.75(07)

ББК 53.6я7

И 49

*Рекомендовано Учебно-методическим объединением по медицинскому и фармацевтическому образованию вузов России в качестве учебного пособия для системы послевузовского профессионального образования врачей*

Рецензенты:

*Лютая Е.Д.* - зав. кафедрой лучевой диагностики и лучевой терапии Волгоградского государственного медицинского университета;  
*Пьгов М.И.* - Д-Р мед. наук, проф., зав. кафедрой лучевой диагностики детского возраста РМАИО.

Коллектив авторов:

*Илясова Елена Борисовна* - канд. мед. наук доцент кафедры лучевой диагностики и лучевой терапии ГОУ ВПО СГМУ Росздрава;  
*Израильская Леонидовна* - д-р мед. наук, зав. кафедрой лучевой диагностики и лучевой терапии ГОУ ВПО СГМУ Росздрава;  
*Приезжева В.Н.* - канд. мед. наук, д-р пед. наук, заслуженный работник высшей школы РФ.

**Илясова Е.Б., Чехонацкая М.Л., Приезжева В.Н.**

И49 Лучевая диагностика: учебное пособие. - М. : ГЭОТАР-Медиа, 2009. — 280 с. : ил.

ISBN 978-5-9704-1039-4

Учебное пособие посвящено теоретическим и методическим аспектам лучевой диагностики заболеваний органов грудной полости, органов пищеварения, опорно-двигательной системы. Рассмотрены основные методы: рентгенологического, ультразвукового, компьютерной и магнитно-резонансной томографии. Книга дополнена ситуационными задачами и темами рефератов для самостоятельной работы, схемами ангио-рентгенограмм, образцами протоколов описания теневой картины острых заболеваний при различных методах лучевой диагностики.

Адресовано специалистам, получающим последипломное образование и врачам-интернам и ординаторам, начинающим врачами лучевой диагностики, врачам-клиницистам всех специальностей, а также студентам медицинских вузов.

УДК 616-073.75(07)

ББК 53.6я7

*Права на данное издание принадлежат издательской группе «ГЭОТАР-Медиа». Воспроизведение и распространение в каком бы то ни было виде части или целого издания не могут быть осуществлены без письменного разрешения правообладателей.*

© Илясова Е.Б., Чехонацкая М.Л., Приезжева В.Н.,

2009

ISBN 978-5-9704-1039-4

© Издательская группа «ГЭОТАР-Медиа», 2009

## ОГЛАВЛЕНИЕ

Список аббревиатур	4
Предисловие	5
Глава 1. Физико-технические основы медицинской рентгенологии. Искусственное контрастирование	^
Глава 2. Разновидности методов лучевой диагностики (ультразвуковое исследование, компьютерная и магнитно-резонансная томография)	^
Глава 3. Лучевая диагностика заболеваний органов грудной полости	^
Глава 4. Лучевая диагностика заболеваний органов пищеварения	^
Глава 5. Лучевая диагностика заболеваний костей и суставов	231
Приложение	270

## СПИСОК АББРЕВИАТУР

ЕН	— единица Хаунсфилда
ЖКТ	— желудочно-кишечный тракт
КА	— коэффициент абсорбции
КТ	— компьютерная томография
ЛС	— лекарственное средство
МРА	— магнитно-резонансная ангиография
МРТ	— магнитно-резонансная томография
ПДД	— предельно допустимая доза
УЗИ	— ультразвуковое исследование
УРИ	— усилитель рентгеновского изображения
ЦДК	— цветное доплеровское картирование
ЭРХПГ	-- эндоскопическая ретроградная холангио-панкреатография
ЯМР	-- ядерно-магнитный резонанс

## ПРЕДИСЛОВИЕ

*Уважаемые читатели!*

Вашему вниманию представлено пособие, в котором изложены основы рентгенологии и других разделов лучевой диагностики. Именно рентгенологический метод и ультразвуковое исследование (УЗИ), компьютерная томография и магнитно-резонансная томография служат такими диагностическими методами, без которых невозможно точное установление характера практически любого заболевания.

Сведения, полученные с помощью лучевых методов, определяют адекватную лечебную тактику, при этом эффективность лечения подтверждается в дальнейшем при контрольных исследованиях с помощью тех же методов диагностики.

Развивающаяся в последние годы интервенционная радиология способствует проведению некоторых вмешательств (биопсии, пункции, катетеризации и др.) под контролем рентгеноскопии, УЗИ и КТ.

Необычна структура данного пособия. В каждой главе после обоснования необходимости изучения данной темы следует теоретический вспомогательный материал в виде вопросов, которые часто задают специалисты, и кратких ответов на них.

Ситуационные задачи подготовят вас к правильному принятию решений в аналогичных обстоятельствах в процессе практической деятельности.

Темы рефератов для самостоятельной работы представлены с целью направить вас на дальнейшее углублённое изучение практически важных разделов лучевой диагностики. По этой теме вы сможете сделать вначале реферативный доклад на практической конференции, а затем, подкрепив его научным анализом собственного материала, оформить в виде научной работы и опубликовать.

Схема анализа и образцы протоколов описания теневых изображений основных лучевых методов в диагностике наиболее часто встречаемых

патологических состояний органов и систем вместе с иллюстративным материалом будут незаменимым подспорьем в процессе самостоятельной практической работы в лучевой диагностике. Если же вы выберете другую врачебную специальность, то сможете правильно оценивать диагностические возможности лучевых методов и определять оптимальный алгоритм их использования при различных заболеваниях.

В конце каждой главы предложен краткий список самой необходимой литературы, которая дополнит сведения, полученные вами из данного пособия. ^ ^

## Глава 1

# Физико-технические основы медицинской рентгенологии. Искусственное контрастирование

### ОБОСНОВАНИЕ НЕОБХОДИМОСТИ ИЗУЧЕНИЯ ТЕМЫ

Чтобы понять основы возникновения теневого изображения органов при прохождении через тело человека рентгеновских лучей, необходимо знать природу и свойства этих лучей, способ их искусственного получения, аппаратуру, использующую лучи в медицинской рентгенодиагностике, а также ответную реакцию организма на облучение и способы защиты от его вредного воздействия. Каждый лечащий врач должен не только оценить рентгенограмму по качеству и определить исследуемый орган, но также установить диагностическую методику. Только зная о технике проведения и информативности различных рентгенологических методов и методик, можно правильно сформулировать направление на исследование, адекватно его назначить и получить максимально необходимую информацию о патологическом процессе.

## ВСПОМОГАТЕЛЬНЫЙ МАТЕРИАЛ

Из предложенных вопросов и ответов на них вы сможете получить основные теоретические предпосылки для изучения данной темы.

### Основопологающие вопросы и ответы на них

**Вопрос 1** В 1903 году была получена первая Нобелевская премия по физике, но кем из ученых (в том числе по специальности по национальности) и за какое открытие (когда и как оно произошло)?

**Ответ.** Первая Нобелевская премия по физике в 1903 г. получена немецким физиком Вильгельмом Конрадом Рентгеном (РИС.1Л) за открытие X лучей (*X-ray*), названных впоследствии рентгеновскими. Это произошло 8 ноября 1895 г. в Германии, когда Рентген, занимаясь изучением катодных лучей, уходя из лаборатории, завернул катодную трубку в чёрную бумагу, выключил свет, но не выключил трубку из электрической сети. Тогда он увидел на столе свечение кристаллов платиносинеродистого бария и понял, что -вершил открытие ведь поскольку катодные лучи не проходят через чёрную бумагу и не спод вызывают флюоресценции,

значит, в катодной трубке возникают ещё какие-то новые, неизвестные лучи. Рентген в течение 7 недель не выходил из лаборатории и так подробно изучил и описал свойства открытых им лучей, что впоследствии никому из учёных не удалось дополнить их описание.

**Вопрос 2.** Какова природа и основные свойства рентгеновских лучей, благодаря которым их используют в медицине?

**Ответ.** По природе рентгеновские лучи - разновидность электромагнитных колебаний, которые отличаются от других видов лучей (видимого света, инфракрасных, ультрафиолетовых, радиоволн) более короткой длиной волны.

### Основные свойства рентгеновских лучей

**Проникающая способность,** на которой и основана рентгенодиагностика, зависит от плотности тканей. Так, костная ткань обладает наибольшей плотностью, а значит, и поглощающей способностью, поэтому при рентгенологическом исследовании дает затемнение высокой интенсивности. Паренхиматозные органы также выглядят в виде затемнения, но они в 2 раза меньше задерживают рентгеновские лучи, и затемнение имеет среднюю интенсивность. Воздух не задерживает лучи и создаёт просветление, как, например, лёгочная ткань, которая представлена альвеолами, заполненными воздухом.

**Флюоресцирующее свойство** - способность вызывать свечение некоторых химических веществ. Именно благодаря этому свойству Рентген открыл X-лучи. На этом свойстве основан *метод рентгеноскопии* - получение теневого изображения на рентгеновском экране, представленном куском картона, покрытым химическим составом. Рентгеновские лучи, возникнув в рентгеновской трубке и пройдя через тело человека, попадают на экран и вызывают его СВ6ЧНИ6.

**Фотохимическое свойство** - способность вызывать почернение плёнки благодаря разложению галоидных соединений серебра, составляющих основу фотослоя. Данное свойство позволило использовать рентгеновские лучи для *рентгенографии*. При этом лучи, выходя из рентгеновской трубки и проходя через тело человека, вызывают образование теневого изображения на рентгеновской плёнке.

**Ионизирующее свойство** заключается в том, что под действием рентгеновских лучей в любой среде, через которую они проходят, образуются ионы, по количеству которых судят о дозе излучения. На этом свойстве основан метод *дозиметрии* - измерение дозы с помощью различных видов специальных приборов - дозиметров. Дозиметрию осуществляют специальные ведомственные службы.

**Логическое или повреждающее действие** на организм человека ионизирующих излучений вызывает необходимость защиты от него как персонала рентгеновских кабинетов, так и пациентов при осуществлении методов рентгенодиагностики. В то же время это свойство используют в лучевой терапии для лечения как опухолевых, так и неопухолевых заболеваний.



Рис. 1.1. Вильгельм Конрад Рентген

**Вопрос 3.** Что такое предельно допустимая доза при облучении? От чего зависит предельно допустимая доза? Какие различают группы радиочувствительных органов?

**Ответ** Предельно допустимая доза (ПДД) - наибольшее значение индивидуальной дозы, полученной при облучении за год, которая при равномерном воздействии в течение 50 лет не вызывает у человека каких-нибудь патологических изменений.

ПДД зависит от того, какие ткани облучены. Различают три группы критических (радиочувствительных) органов.

1 группа - всё тело, половые органы, красный костный мозг. ПДД - 5 бэр в год.

2 группа - мышцы, щитовидная железа, жировая ткань, печень, почки, селезёнка, ЖКТ, лёгкие, хрусталик глаза. ПДД - 15 бэр в год.

3 группа - кожа, костная ткань, кисти, предплечья, лодыжки, стопы. ПДД - 30 бэр в год.

ПДД измеряют с помощью специальных приборов - дозиметров.

**Вопрос 4.** Какие существуют принципы защиты от рентгеновских лучей для персонала рентгеновских кабинетов и пациентов?

**Ответ.** Существуют три основных принципа защиты от воздействия рентгеновских излучений.

#### 1 Защита экранированием:

- стационарные средства - баритовая штукатурка стен кабинета, двери с листовым свинцовым покрытием, просвинцованное стекло в смотровых окнах;
- передвижные: защитные ширмы, также с листовым свинцовым покрытием;
- индивидуальные средства: фартуки, перчатки, колпаки и бахилы из просвинцованной резины для персонала, и покрытие из просвинцованной резины для защиты наиболее чувствительных тканей пациента (перечислены выше) во время проведения различных методов рентгенодиагностики.

2 **Защита расстоянием** - расположение рабочих мест персонала с максимальным удалением их от источника излучения, максимально возможное расстояние между рентгеновской трубкой и кожей пациента (к<sup>ж</sup>но-фокусное расстояние). Доказано, что с увеличением этого расстояния вдвое доза уменьшается вчетверо.

3 **Защита временем**, т.е. чем меньше время облучения, тем меньше доза. В связи с этим существует строгая регламентация рабочего дня рентгенолога и время проведения рентгенодиагностических процедур.

Так, при рентгенографии экспозиция длится в среднем до 1-3 с, рентгеноскопия грудной клетки - 5 мин, желудка - 10 мин и т.д.

**Вопрос 5.** Назовите два основных метода рентгенологического исследования и два основных рентгенологических симптома. Чем отличаются друг от друга позитивное и негативное изображения? Какой метод исследования они отражают? Почему при анализе рентгенограмм на «чёрное» надо говорить «белое» и, наоборот, на «белое» - «чёрное»?

**Ответ.** Два основных метода рентгенологического исследования - рентгеноскопия и рентгенография.

Два основных рентгенологических симптома - это затемнение и просветление.

Позитивное изображение мы видим на экране при рентгеноскопии, при этом кости, средостение и другие плотные ткани (рис. 1.2) выглядят всегда в виде затемнения различной интенсивности, а воздух, где бы он ни находился (лёгкие, газовый пузырь желудка, кишечник, полость абсцесса и т.д.) - в виде просветления (рис. 1.3 а).

Негативное изображение получают при рентгенографии на рентгеновской плёнке после её фотообработки, здесь теневая картина обратная (рис. 1.3 б). Чтобы не запутаться в интерпретации двух рентгенологических симптомов, существует правило: любое рентгеновское изображение (на экране или рентгенограмме) анализируют как позитивное. Именно поэтому и получается, что при анализе рентгенограмм на «чёрное» надо говорить «белое» и, наоборот, на «белое» - «чёрное».

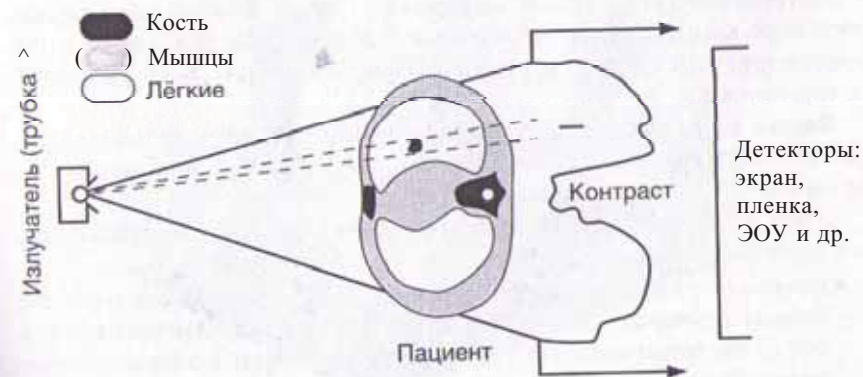
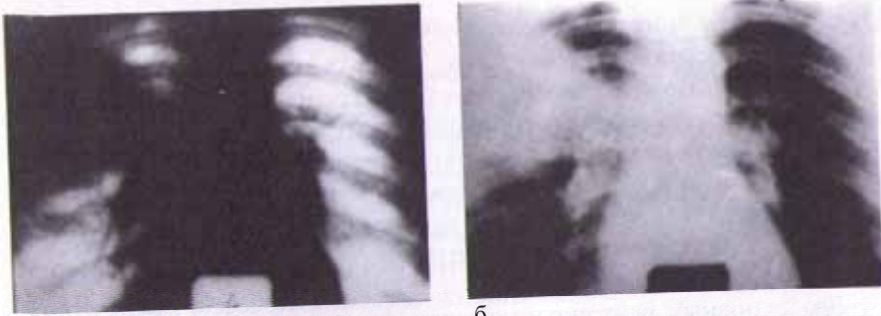


Рис. 1.2. Схема формирования рентгеновского изображения в зависимости от плотности тканей



**Рис 1 3** Рентгенограммы органов грудной полости. Справа обнаруживается интенсивное затемнение в верхнем лёгочном поле: а — позитивное изображение органов грудной полости; б — негативное изображение органов грудной полости

**Вопрос 6.** Существуют ли рентгеновские лучи в природе? Что служит их источником и где они находятся?

**Ответ** В природе существуют рентгеновские лучи, их источник — это радиоактивные элементы. Поэтому они находятся в воздухе и участвуют в создании естественного радиоактивного фона облучения.

**Вопрос 7.** В каком приборе получают рентгеновские лучи искусственным путём? Каким образом это осуществляется?

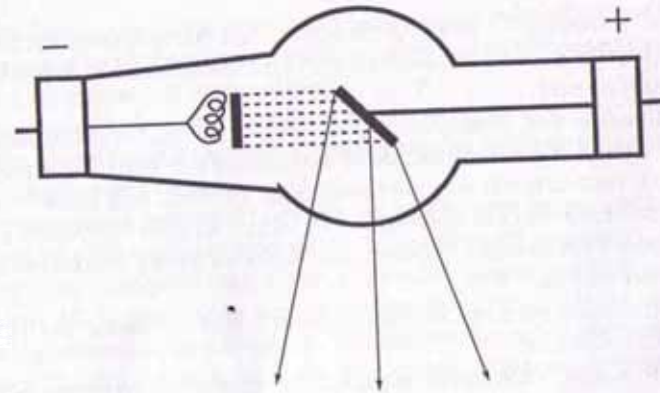
**Ответ** Искусственным путём рентгеновские лучи получают в рентгеновской трубке (рис. 1.4). Это происходит при включении трубки в электрическую сеть. Поток электронов, идущий с определенной скоростью к аноду, тормозится при столкновении с последним, в результате чего и возникает рентгеновское излучение, которое является

**Вопрос 8.** Из каких основных блоков (комнат) состоит рентгеновский кабинет? Какие два штатива имеет рентгеновский аппарат? Может ли он иметь один совмещённый штатив?

**ответ** Рентгеновский кабинет состоит из следующих основных бло-

ков. С Е С - комната, где расположен пульт управления, аппарат фотолаборатория - место, где рентгенолаборант производит обработку экспонированной рентгеновской плёнки и зарядку кассет неэкспонированной плёнкой;

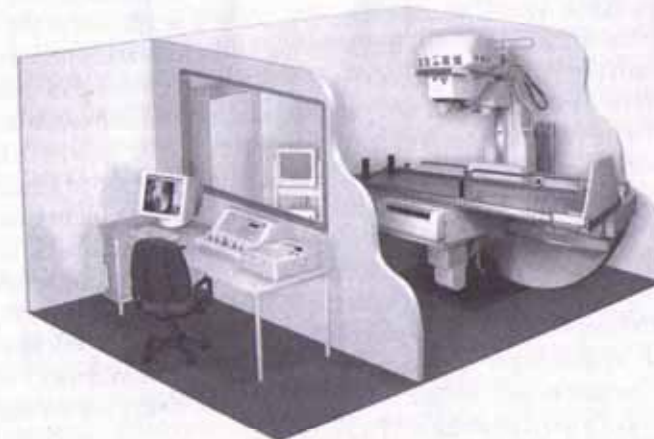
диагностический кабинет - место, где рентгеновский аппарат с одним (совмещённым) или двумя штативами,



**Рис. 1.4.** Схема образования рентгеновских лучей в рентгеновской трубке

а также стационарными и индивидуальными средствами защиты персонала от рентгеновских лучей. Современный цифровой рентгеновский аппарат (рис. 1.5) может иметь один совмещённый штатив, предназначенный как для рентгеноскопии, так и для рентгенографии, управление дистанционное.

Штативы. Штатив для рентгеноскопии (стол, на котором помещается Ильная, а ним - рентгеновская трубка, перед ним - экран,



**Рис. 1.5.** Цифровой рентгеновский аппарат с одним штативом и дистанционным управлением

за которым - первое рабочее место врача-рентгенолога). Штатив можно перемещать в горизонтальное и вертикальное положения.

- Штатив для рентгенографии (стол, на котором помещается больной в горизонтальном положении и вертикальная стойка), над столом - рентгеновская трубка, под ним - кассета с рентгеновской плёнкой. На этом штативе (второе рабочее место) рентгенолаборант проводит укладку больного и рентгенографию.

- Стационарные и индивидуальные средства защиты от рентгеновских лучей.

**Вопрос 9.** Какие основные приспособления к рентгеновскому аппарату позволяют уменьшить лучевую нагрузку на врача и пациента, а также улучшить качество изображения?

**Ответ.** Основные приспособления к рентгеновскому аппарату, которые позволяют уменьшить лучевую нагрузку и улучшить качество изображения при рентгенодиагностических процедурах, включают электронно-оптический усилитель рентгеновского изображения, компрессионный тубус, диафрагму и отсеивающую решётку.

- *Электронно-оптический усилитель рентгеновского изображения (УРИ)* заменяет флюоресцирующий экран, на него попадают рентгеновские лучи, прошедшие сквозь тело больного. В УРИ происходит преобразование рентгеновского образа в световой и электронный. Под воздействием ускоряющего поля и в результате фокусировки с большого входного экрана на маленький выходной повышается плотность потока электронов и в 3-6 тысяч раз усиливается яркость изображения, которое через систему зеркал и линз передаётся на телевизионную трубку и экран телевизора, что называют *рентгенотелевидением*. При необходимости изображение можно записывать с помощью видеоманитофона, кинокамеры (рентгенокинематография), фотокамеры, можно выполнить цифровую рентгеноскопию и рентгенографию, можно ввести изображение в компьютер для последующей обработки и анализа изображения на его мониторе. УРИ исключает необходимость темновой адаптации врача, что ускоряет проведение исследования, облегчает его и делает более эффективным, лучевая нагрузка на пациента и персонал уменьшается в 15 раз.
- *Компрессионный тубус* (свинцовый цилиндр) уменьшает поле облучения, одновременно осуществляет давление (компрессию) на

тело больного, уменьшая его толщину, за счёт этого уменьшается количество рассеянных лучей, изображение становится более чётким, а облучение уменьшается.

- *Диафрагма* имеет вид свинцовых шторок, она, как и тубус, сужает поле облучения и уменьшает количество рассеянных лучей с теми же преимуществами.
- *Отсеивающая решётка* состоит из множества свинцовых пластин, которые поглощают рассеянное излучение, а значит, улучшают качество изображения и уменьшают лучевую нагрузку.

**Вопрос 10.** С помощью какого аппарата осуществляют рентгенографию в рентгеновском кабинете? Можно ли и каким образом производить рентгенограммы в палате, где лежит больной, в операционной, в перевязочной и т.д.?

**Ответ.** Рентгенографию в рентгеновском кабинете осуществляют с помощью стационарного рентгеновского аппарата (штатив для рентгенографии). Можно производить рентгенографию и в палате, и в операционной, и в перевязочной и т.д., для этого необходим переносной (передвижной) рентгеновский аппарат, при этом кассету с плёнкой подкладывают под больного.

**Вопрос 11.** В чём заключаются преимущества рентгеноскопии и недостатки рентгенографии?

**Ответ.** *Преимущества рентгеноскопии* и недостатки рентгенографии заключаются в следующем.

- Рентгеноскопия предоставляет возможность изучения функционального состояния различных органов (сердечных сокращений, дыхательных движений рёбер, диафрагмы, изменения лёгочного рисунка и патологических теней при дыхании, перистальтических волн и сроков эвакуации бария сульфата по пищеводу, желудку и кишечнику). При рентгенографии вышеописанное невозможно, так как фиксируется только один из моментов состояния организма.
- Рентгеноскопия предоставляет возможность получения объёмного изображения за счёт полипозиционного исследования, т.е. больного изучают в вертикальном и горизонтальном положениях с различными поворотами вокруг оси. Рентгенография предоставляет суммарное изображение, так как осуществляется в основном в двух проекциях (прямой и боковой).
- В процессе рентгеноскопии осуществим контроль выполнения инвазивных рентгенологических процедур, например катетеризации сердца и сосудов, что невозможно при рентгенографии.

- Использование УРИ при рентгеноскопии уменьшает время проведения исследования, что имеет значение при диагностике неотложных состояний (например, при кишечной непроходимости и др.). Для проведения рентгенографии необходимо больше времени для укладки больного и фотолабораторного процесса.
- Появление в последние годы цифровых рентгеновских аппаратов позволяет переносить изображение с рентгеновского экрана на экран компьютера, трансформировать его, передавать на расстояние (создается не субъективное, как раньше, а объективное впечатление об исследовании), фиксировать на диске и хранить в памяти.

**Вопрос 12.** Что относится к преимуществам рентгенографии и в то же время недостаткам рентгеноскопии?

**Ответ.** К преимуществам рентгенографии и недостаткам рентгеноскопии (до использования цифрового рентгеновского аппарата) относились следующие.

- Возможность визуализации при рентгенографии большего количества деталей, в том числе очень мелких - до 50-100 мкм (детали лёгочного рисунка, костной структуры и др.). Это было связано не столько с разрешающей способностью метода, сколько с неограниченным временем анализа рентгенограммы, в отличие от рентгеноскопии, где время исследования строго регламентировано, чтобы не превысить лучевую нагрузку (например, исследование лёгких - 5 мин, желудка - 10 мин, толстой кишки - 20 мин). Цифровой метод даёт возможность записать процесс рентгеноскопии на диск, многократно просматривать исследование на экране компьютера.
- Лучевая нагрузка при рентгенографии ниже, чем при рентгеноскопии, за счёт более короткой экспозиции (1-3 с, а не 5-20 мин, как при рентгеноскопии).
- Рентгенография предоставляет возможность создания архива с хранением рентгенограмм. Изображение же, полученное при рентгеноскопии, хранилось только в памяти врача, а это недолговечно. В последние годы с появлением цифровой рентгеноскопии этот недостаток исключён. Новый метод позволяет сохранять изображение на магнитных носителях, что создаёт удобство хранения, создание оперативного доступа к архиву и передачи изображения на расстояние как внутри больницы (в аудиторию, учебные комнаты и т.д.), так и за её пределы, например в другое лечебное учреждение этого или другого города и страны.

- Рентгенография - объективный метод диагностики благодаря возможности коллегиального обсуждения рентгенограмм, в то время как рентгеноскопия раньше была субъективным методом диагностики, однако использование цифрового метода исключило и этот недостаток.
- Многократная рентгенография позволяет наблюдать за патологическим процессом в динамике, проводить контроль лечения благодаря меньшей лучевой нагрузке по сравнению с рентгеноскопией.

**Вопрос 13.** Рентгеноскопия и рентгенография проводятся отдельно друг от друга или сочетанно? Кто и как это осуществляет?

**Ответ.** Рентгеноскопия и рентгенография могут проводиться отдельно друг от друга на разных штативах рентгеновского аппарата. Однако во время рентгеноскопии врач-рентгенолог во все времена использовал и рентгенографию - снимки за экраном, которые фиксировали определённые моменты исследования и помогали комплексно решить диагностическую задачу. Эти снимки не мог проконсультировать другой врач, который не смотрел конкретного больного за экраном, так как рентгенограммы не отражают весь процесс рентгеноскопии. Рентгенографию на соответствующем штативе осуществляет не врач, а рентгенолаборант. С появлением цифрового рентгеновского аппарата с одним штативом ситуация несколько изменилась, так как перед проведением рентгенографии рентгенолаборантом врач-рентгенолог может предварительно осуществить рентгеноскопию, чтобы более точно определить центрацию на патологический очаг для последующей рентгенографии и скорректировать укладку больного.

**Вопрос 14.** При каких условиях создаётся естественная контрастность? В каких случаях проводят искусственное контрастирование, что для этого необходимо?

**Ответ.** Естественная контрастность создаётся при условиях, когда рядом с воздушными тканями или тканями, содержащими воздух, которые выглядят как просветление, находятся более плотные ткани, дающие симптом затемнения. Например, это относится к рентгенологической картине органов грудной полости, когда лёгкие выглядят прозрачными, светлыми на фоне затемнения, образованного средостением.

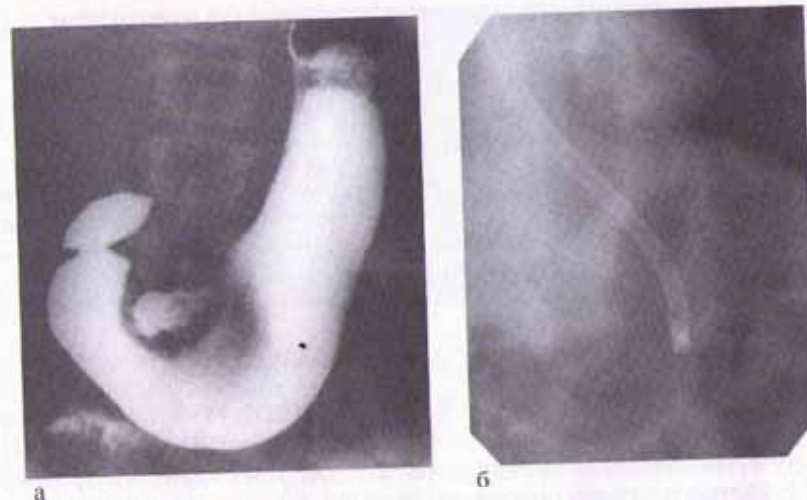
Искусственное контрастирование проводят в тех случаях, когда рядом расположенные органы и ткани приблизительно одинаковы по плотности, они не дифференцируются друг от друга и тогда для их визуализации необходимо введение контрастного вещества.



**Вопрос 15** Какие группы контрастных веществ используют при рентгенологических исследованиях? Что они собой представляют, в виде какого симптома, и для исследования каких органов их применяют?

**Ответ.** При рентгенологических исследованиях используются следующие группы контрастных веществ.

- **Высококонтрастные** вещества (рентгенопозитивные) - препараты, контрастность которых выше мягких тканей, поэтому они выглядят в виде симптома интенсивного затемнения (рис. 1.6 а).
  - *Бария сульфат* ( $BaSO_4$ ) - применяют в виде самостоятельного препарата или в составе Бар-ВИПС\*, выпускают в виде белого порошка, расфасованного в пакетиках, продают в аптеках. Используют при исследовании пищевода, желудка и кишечника в виде водной взвеси. Для того чтобы  $BaSO_4$  лучше прилипал к слизистой оболочке, в него добавляют танин (при контрастной клизме), цитрат натрия, сорбит или белок яйца (при рентгенокоскопии желудка), а для увеличения вязкости - желатин или целлюлозу (при исследовании желудка), Бар-ВИПС\* в своем составе уже содержит вышеперечисленные ингредиенты.
  - Водорастворимые препараты.
    - Йодсодержащие неионные растворы в ампулах используют при контрастировании сосудов, полостей сердца, а также мочевыводящей системы: натрия амидотризоат, (урографин\*, тразограф\*, триомбраст\* и др.) и жёлчных путей (йопаноевая кислота<sup>13</sup>)-
    - Йодсодержащие ионные препараты - менее токсичные (мономеры - йогексол, йопромид или димеры - йодиксанол, йоталамовая кислота).
  - *Йодированные масла* представлены эмульсией йодистых соединений в растительных маслах (персиковом, маковом), например липидол ультра-флюид\*, который используют при исследовании бронхов, лимфатических сосудов, полости матки, свищевых ходов.
- **Низкоконтрастные** (рентгенонегативные) препараты входят в группу препаратов, контрастность которых ниже контрастности мягких тканей - это газы (динитроген оксид, углекислый газ, воздух), поэтому рентгенологически они выглядят в виде просветления (рис. 1.6 б). При введении в кровь применяют углекислый газ, в полости тела и клетчаточные пространства - динитроген оксид, а в ЖКТ - воздух.



**Рис. 1.6.** Пациент К., 65 лет:  
 а) Рентгенокоскопия желудка (контрастирование бариевой взвесью). б) Обзорная рентгенограмма желудка и двенадцатиперстной кишки.  
 Чашеобразный рак по малой кривизне антральной части желудка. Патологическая тень не малой кривизны тела в проксимальном направлении от опухоли и смешанный её рост.

**Вопрос 16.** Куда и какими способами вводят контраст при искусственном контрастировании?

**Ответ.** Варианты введения контраста при искусственном контрастировании и.

- ЛВ<sup>14</sup> различные полости с использованием высококонтрастных, реже низкоконтрастных веществ:
  - в пищевод, желудок, кишечник перорально (в том числе через зонд);
  - в кишечник через прямую кишку;
  - в патологические полости, в желчный пузырь и почки путем чрескожной пункции;
  - в сосуды, жёлчные протоки, мочеточник, свищевые ходы и матку с помощью шприцев и катетеров.

- В *окружающие орган ткани* путём пункции только низкоконтрастных веществ (воздух):
  - в средостение;
  - в брюшную полость;
  - в забрюшинное пространство.
- *Внутривенно* с использованием высококонтрастных водорастворимых препаратов, при этом препарат из крови поглощается некоторыми органами, *концентрируется там и выводится*. Этот метод применяют при исследовании:
  - желчного пузыря;
  - жёлчных путей;
  - почек и мочевых путей.

**Вопрос 17.** Для чего проводят биологическую пробу и в чём она заключается?

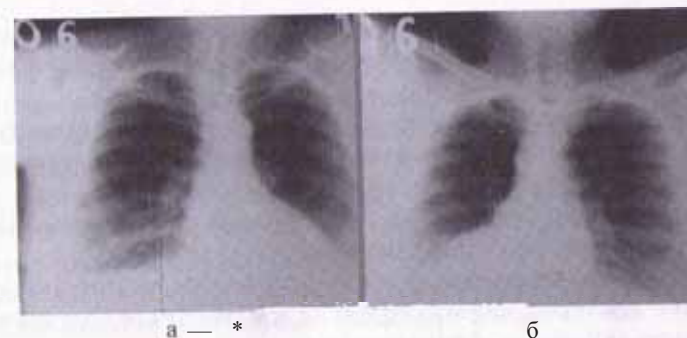
**Ответ.** Биологическую пробу проводят для установления переносимости йодсодержащего препарата пациентом при рентгенологическом исследовании с искусственным контрастированием. Осложнениями при введении таких веществ могут быть аллергические и токсические реакции.

Биологическая проба состоит из внутривенного введения 1 мл рентгеноконтрастного препарата перед исследованием. Если в течение 5 мин нет побочных эффектов, то можно вводить всю дозу, которая варьирует от 20 до 100 мл. Для устранения аллергических и токсических реакций у пациентов в рентгеновском кабинете обязательно должны быть соответствующие ЛС.

**Вопрос 18.** С какой целью и периодичностью проводят флюорографию, в чём заключается её сущность и способы получения изображения?

**Ответ.** Флюорографию (рис. 1.7) проводят с целью профилактического исследования органов грудной полости 1 раз в год всем жителям планеты с 15-летнего возраста, а также в группах повышенного риска. Именно этот метод способствует выявлению ранних изменений лёгких при различных заболеваниях (туберкулёзе, кистах, опухолях и др.).

Сущность флюорографии заключается в фотографировании рентгеновского изображения с экрана. При этом изображение получают на фотоплёнке небольшого формата (110x110 мм, 100x100 мм, 70x70 мм), меньше, чем размеры рентгенограмм. Таким образом, меньше денежных затрат идёт на плёнку и её обработку, выше пропускная способность флюорографического кабинета.



**Рис. 1.7.** Пациент Д., 58 лет. Флюорограммы лёгких в прямой задней (а) и прямой передней (б) проекциях

Изображение на фотоплёнку поступает может поступать:

- с флюоресцирующего экрана специального рентгеновского аппарата (флюорографа) на рулонную плёнку. Используют при флюорографии лёгких;

- экрана электронно-оптического усилителя рентгеновского изображения (УРИ-флюорография) при проведении рентгенологического исследования пищевода, желудка и кишечника;

- монитора цифрового флюорографа. При этом проводят цифровую обработку изображения с помощью компьютера. Полученную картину печатают на принтере на специальной плёнке или на обычной писчей бумаге и выдают на руки пациенту. Вместе с рентгеновским изображением на бумаге печатают заключение по исследованию. Это наиболее дешёвый способ получения фотокадра с пониженной в 20 раз лучевой нагрузкой на пациента.

**Вопрос 19.** Для чего служит, что означает и как осуществляется томография?

**Ответ.** Томография служит для получения послойного рентгеновского изображения в виде продольного среза тела человека на заданной в сантиметрах глубине и на любом уровне (череп, шея, грудная клетка, брюшная полость, кости и суставы).

Томография означает выделение из суммарного рентгеновского изображения одного слоя, осуществляется путём движения рентгеновской трубки и кассеты по отношению к неподвижному телу пациента, который лежит на штативе. При этом происходит размазывание изображения всех объектов и деталей, кроме тех, которые находятся в заданной плоскости на уровне центра вращения системы «излучатель-плёнка»

(рис 1 8 б) Чем больше величина амплитуды движения этой, системы, тем тоньше томографический слой. Обычно величина угла качания 20-50°.

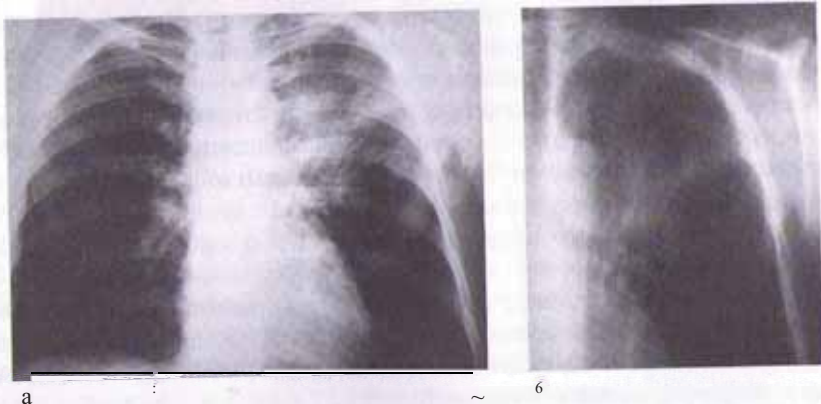
**Вопрос 20.** Каковы показания и цели применения томографии.

**Ответ.** Показания и цели применения томографии следующие.

- Различные заболевания лёгких и средостения:
  - с целью получения изображения просветов трахеи, главных, долевых и сегментарных бронхов (рис. 1.8);
  - для уточнения параметров патологических затемнений (состояния контуров, формы, структуры, в том числе для выявления участков распада, фиброза и т.д.);
  - для обнаружения увеличенных лимфатических узлов корней и средостения;
  - при выявлении объёмных образований средостения.

Томография до сих пор остаётся наиболее информативным методом при изучении органов грудной полости.

• *Заболевания гортани* (рак, ларингит, туберкулёз). Томография - наиболее часто применяемая методика в связи с большой диагностической значимостью.



**Рис. 1.8.** Пациент О., 55 лет. Рентгенограммы в прямой проекции левого легкого. В верхней доле обнаружено затемнение:

а - на обзорной рентгенограмме затемнение средней интенсивности, неоднородной структуры, подозрительное на паренхиматозную пневмонию; б - на рентгеновской томограмме на глубине 9 см обнаруживается культя верхнедолевого бронха, что свидетельствует об обтурации бронха опухолью, следовательно, затемнение в левом легком является ателектазом верхней доли

• *Объёмные образования органов брюшной полости и забрюшинного пространства*, при этом проводят либо самостоятельную томографию либо в сочетании с контрастными методами (например, пневмоперитонеумом для исследования печени и ретропневмоперитонеумом при исследовании почек и надпочечников).

• *Заболевания черепа*. В последние годы томографию проводят в основном для изучения костей свода черепа, турецкого седла, придаточных пазух носа, височной кости.

• *Заболевания костей и суставов*. Томография нередко позволяет получить дополнительные сведения, особенно при деструктивных процессах (остеомиелите, саркоме).

**Вопрос 21** Что представляет собой метод бронхографии, инвазивный он или нет? Каковы показания и техника его проведения?

**Ответ** *Бронхография* - метод искусственного контрастирования бронхов. Относится к инвазивным методам из-за глубокого проникновения по трахеобронхиальной системе.

Показания к бронхографии:

- аномалии развития;
- кисты;
- бронхоэктазы;
- внутрибронхиальные опухоли доброкачественного и злокачественного характера;
- бронхоплевральные и внутренние бронхиальные свищи.

*Техника проведения* бронхографии: в условиях рентгеновского кабинета контрастное вещество (масляное или любое водорастворимое) вводят с помощью специальных катетеров через нос в дыхательные пути после предварительной местной анестезии (1% раствор тетракаина или лидокаина) или в процессе бронхоскопии. Контрастирование проводят под контролем рентгеноскопии, заполняя сначала одну половину бронхиального дерева, а потом, откачав из него контраст, вводят катетер или бронхоскоп, а через них и препарат, в другую половину бронхиального дерева делая серию рентгенограмм в прямых и боковых проекциях. По бронхограммам оценивают расположение, диаметр и контуры бронхов, а также бифуркационный угол, который в норме составляет 70°.

**Вопрос 22** В чём заключается ангиография? К каким методам (инвазивным или неинвазивным) относится? Возможны ли осложнения. В каких условиях проводят, каковы показания и противопоказания.

**Ответ.** *Ангиография* заключается в искусственном контрастировании сосудов.

**Ангиография** - *инвазивный* метод за счёт глубокого проникновения по естественным путям, т.е. по сосудам. При этом возможны осложнения (кровотечение, инфекция и т.д.) и имеется значительная лучевая нагрузка.

Ангиографию проводят в условиях специальной операционной (ангиографический кабинет). Ангиографию назначают только в тех случаях, когда неинвазивные методы оказались недостаточно информативными.

**Показания** к применению ангиографии: подозрение на поражение сосудов (изменение их хода, расширение, сужение, закупорка) в результате различных заболеваний (воспалительных, дистрофических, опухолевых, аномалий развития).

**Противопоказания** к проведению ангиографии: тяжёлое общее состояние, сердечная, почечная и печёночная недостаточность, непереносимость йодсодержащих препаратов.

**Вопрос 23.** Каковы разновидности ангиографии, чем они обусловлены? В чём заключается техника их проведения, показания и как проводят анализ ангиограмм?

**Ответ.** *Разновидности ангиографии* обусловлены тем, в какие сосуды вводят контраст, это артериография, венография (флебография), лимфография.

- Техника проведения артериографии заключается во введении контраста путём пункции (исследование сонных артерий, сосудов нижних конечностей, абдоминальной аорты), но чаще путём катетеризации по методике шведского учёного Сельдингера. По этой методике сначала после местной анестезии делают разрез на коже и обнажают артерию, например бедренную, затем вводят катетер в брюшную аорту и её ветви (это целиакография, мезентерикография и др.). Если катетер проводят через артерию локтевого сгиба в правое предсердие и правый желудочек сердца, а затем в лёгочный ствол, то это ангиопульмонография. Контрастирование сосудов контролируют рентгеноскопией, при этом раньше делали серийную рентгенографию с помощью сериографа (специального приспособления). В настоящее время изображение фиксируют с помощью цифрового рентгеновского аппарата. Показания к применению метода: подозрение на нарушение кровотока за счёт изменения артерий.

- *Венографию* проводят двумя способами:
  - прямым, когда контраст вводят путём пункции, венесекции или катетеризации по Сельдингеру;

- непрямым, имеет три разновидности:
  - введение контраста в артерии, через которые после прохождения системы капилляров контрастируются вены;
  - инъекция контраста в костномозговое пространство, откуда он поступает в вены;
  - введение контраста в паренхиму органа путём инъекции, в результате визуализируются вены, отводящие кровь от этого органа (например, спленопортография при пункции селезёнки).

Венография показана при аномалиях развития вен, тромбоэмболии, тромбозах и его последствиях, после хирургических вмешательств на венах. Противопоказанием служит острый тромбоз.

- Техника выполнения *лимфографии* (главным образом нижних конечностей, таза и забрюшинного пространства) заключается в том, что пропилюдон вводят в лимфатические сосуды путём пункции и делают рентгенограммы через 15-20 мин для их визуализации, а чтобы увидеть лимфатические узлы - через 24 ч.

Лимфография показана при системных и опухолевых заболеваниях для уточнения локализации, степени и характера поражения лимфатических сосудов и узлов, что имеет значение, например, для диагностики их патологических изменений и при выборе полей для лучевой терапии. Патологическими симптомами на ангиограммах служат:

- сужение или ампутация сосудов с появлением окольных путей кровотока;
- гипо- или гипертаскулярная окраска отдельных зон, появление бессосудистых дефектов или хаотических сосудов;
- аневризмы (расширения) сосудов.

**Вопрос 24.** В чём сущность термографии? С помощью чего и как ее проводят? Каковы патологические симптомы заболеваний и показания к применению?

**Ответ.** *Термография* - метод диагностики некоторых заболеваний с помощью регистрации и оценки теплового излучения человека.

Термографию проводят с помощью специального аппарата - термографа в инфракрасном диапазоне длины волны.

Перед исследованием пациент должен от 10 до 30 мин адаптироваться к температуре помещения, где находится термограф, само исследование занимает 2-5 мин. Излучение от тела пациента с помощью специальных приспособлений (приёмника, усилителя, системы зеркал) отображается на экране монитора в виде чёрно-белого или цветного изображения (термоскопия), а затем его можно зафиксировать на фотохимической бумаге (термография).

Патологическими симптомами служат гипертермия и гипотермия.

- При *гипертермии* разница в температуре с окружающими тканями составляет в случаях острого воспаления - 0,7-1 °С, хронического воспаления - 1-1,5 °С, гнойного процесса - 1,5-2 °С, злокачественной опухоли — 2—2,5 °С.
- *Симптом гипотермии* наблюдают при ангиоспазме, сужении или стенозе сосудов.

Благодаря простоте исполнения, термография находит широкое применение при диспансеризации населения, особенно часто её применяют:

- при различных нарушениях кровообращения;
- при «остром животе»;
- для оценки активности артрита, бурсита;
- при уточнении границ ожогового поражения или отморожения;
- при воспалительных заболеваниях различных органов;
- в случаях доброкачественных и злокачественных опухолей независимо от локализации.

**Вопрос 25.** Что собой представляет метод электрорентгенографии, как осуществляется, в каких случаях его используют?

Ответ. *Электрорентгенография* - метод получения рентгеновского изображения на бумаге с большим количеством недорогих снимков без «мокрого» фотопроцесса.

Метод электрорентгенографии основан на попадании рентгеновского излучения, прошедшего через тело пациента, не на кассету с плёнкой, как при рентгенографии, а на селеновую пластину, предварительно заряженную статическим электричеством. Под действием рентгеновских лучей электрический потенциал пластины неодинаково меняется и возникает скрытое изображение. Затем на селеновую пластину укладывают бумагу и распыляют на ней чёрный порошок, который, притягиваясь к положительно заряженным участкам пластины, переводит изображение с пластины в видимое на бумаге, его закрепляют, а изоб-

ражение с пластины снимают. На одной пластине можно произвести более 100 снимков.

Электрорентгенографию в основном используют при травмах костей, когда необходимо большое количество снимков в динамике. Получение изображения на бумаге дешевле, чем на рентгеновской плёнке.

**Вопрос 26.** Что входит в понятие «интервенционная рентгенология»? Каковы её основные направления и в чём заключаются/

Ответ В понятие «*интервенционная рентгенология*» входит новое направление, которое состоит из сочетания методов рентгенодиагностики и лечебных мероприятий с использованием современных технологий, т.е. это различного рода манипуляции, которые проводят под контролем рентгеноскопии.

Интервенционная рентгенология имеет следующие *основные направ-*

*Ле* *Трентгеноэндovasкулярные вмешательства* заключаются во внутрисосудистом чрезкатетерном введении контраста для диагностики (ангиография) и контроля лечебных манипуляций на сосудах (дилатация, окклюзия и т.д.):

- чрезкатетерная эмболия (рис. 1.9);
- чрезкатетерное удаление инородных тел из сердца или лёгочной артерии;
- чрезкатетерное селективное введение ЛС (для растворения тромбов, при химиотерапии, при остром панкреатите и панкреонекрозе);
- чрезкатетерное введение гибкого зонда-световода для ядерного разрушения тромбов или атероматозных бляшек.
- *Рентгеноэндобронхиальные вмешательства* заключаются в катетеризации бронхиального дерева для биопсии из участков, недоступных при бронхоскопии.
- *Рентгенобилиарные вмешательства* осуществляют путём чрескожной пункции и катетеризации жёлчных протоков:
  - для декомпрессии при обтурационной желтухе;



Рис. 1.9. Пациентка М., 47 лет. Пример интервенционного направления в рентгенологии - эмболизация сосудов матки в процессе ангиографии с целью прекращения дальнейшего роста рака матки

- введения препаратов для растворения жёлчных камней'
- устранения стриктур жёлчных протоков.
- Рентгеноэндоуральные манипуляции основаны:
  - на чрескожной пункции патологических и естественных полостей почки;
  - катетеризации почечной лоханки при непроходимости мочеоточника;
  - для раздробления и удаления почечных камней и др.
- Под контролем рентгеноскопии *эндоэзофагеально* проводят дилатацию при стриктурах пищевода и желудка.
- Аспирационная биопсия под контролем рентгеноскопии показана для установления природы внутригрудных и абдоминальных образований.
- Чрескожное дренирование кист и абсцессов проводят для отсасывания содержимого и введения ЛС.

**Вопрос 27.** В каких случаях следует применять термин «рентгеновский», а в каких - «рентгенологический»?

**Ответ.** Термин «рентгеновский» следует применять в тех случаях, когда речь идет о технической стороне метода: рентгеновский аппарат, рентгеновские лучи и т.д. Если нужно отразить рентгенологию как науку^ее методы исследования, то используется термин «рентгенологический», например рентгенологическое исследование черепа.

## СИТУАЦИОННЫЕ ЗАДАЧИ

**Задача 1.** У врача рентгеновского кабинета отмечен резко сниженный иммунитет, возникает подозрение о недостаточной защите этого врача от рентгеновского излучения.

*Что нужно сделать, чтобы подтвердить или опровергнуть это подозрение?*

**Задача 2.** На рентгенограмме органов грудной полости вы видите легкие в виде затемнения и средостение в виде просветления.

*Не обманывает ли вас зрение? Действительно ли эти органы дают именно такие рентгенологические симптомы? Так ли следует интерпретировать изображение, полученное при рентгенографии?*

**Задача 3.** В направлении на исследование у пациента написано: «Рентгенологическое исследование органов грудной полости».

*Правильно ли это с точки зрения термина «рентгенологическое», может быть, следует написать «рентгеновское»? Следует ли уточнить, какой из методов исследования имеется в виду?*

**Задача 4.** Для того чтобы изображение на рентгенограмме было резким, чётким используют УРИ, тубус, отсеивающую решётку, диафрагму. *А какие ещё функции выполняют эти приспособления?*

**Задача 5.** У пациентки К., 47 лет, на рентгенограммах органов грудной полости в верхней доле правого лёгкого обнаруживается патологическая тень.

*Результаты какого лучевого метода исследования помогут узнать о давности возникновения этой тени?*

**Задача 6.** Врач-рентгенолог проводил рентгеноскопию желудка, в процессе которой были сделаны рентгенограммы.

*Кем и в каком блоке рентгеновского кабинета будет произведена обработка этих снимков (экспонированной плёнки)?*

**Задача 7.** В рентгеновской трубке возникают следующие виды излучений: катодные лучи — поток электронов, идущий от катода к аноду и тормозное излучение, создающееся при торможении потока электронов об анод.

*Какое из этих излучений рентгеновское?*

**Задача 8.** У пациента З., 62 лет, по клиническим данным и по результатам анализа рентгенограмм органов грудной полости возникает подозрение на наличие бронхоэктазов (расширений бронхов) левого лёгкого.

*Какие из методов рентгенологического исследования необходимо назначить и в какой последовательности для подтверждения высказанного подозрения?*

**Задача 9.** Из анамнеза пациента Д., 47 лет, следует, что в результате автомобильной катастрофы был сложный перелом костей правой голени, осложнённый остеомиелитом, в результате неоднократно проводили рентгенографию для диагностики патологических изменений и для контроля проводимого лечения. За год кости голени получили дозу рентгеновского облучения 30 бэр.

*Соответствует ли эта доза ПДД? Какой метод исследования костей предпочтительнее использовать при травмах и почему?*

**Задача 10.** На рентгенограмме органов грудной полости у пациента Т., 48 лет, видна патологическая тень в правом лёгком, которая в прямой проекции перекрывается почти полностью передним концом III ребра.

Какую дополнительную методику рентгенологического исследования вы бы назначили для получения полной характеристики этой тени?

**Задача 11.** Пациентка С., 66 лет, страдает хроническим тромбофлебитом нижних конечностей.

Предложите методику рентгенологического исследования, которая позволила бы судить о состоянии вен. С помощью какого нового направления в рентгенологии можно было бы контролировать процесс коррекции изменённых вен и его итог?

**Задача 12.** У пациента Ш., 23 лет, в протоколе проведённого лучевого исследования записано: в брюшной полости обнаружен очаг гипертермии (разница с окружающими тканями 1,5 °С), располагающийся в правой подвздошной области.

Что за метод исследования был проведён, и какой вывод о характере патологических изменений можно сделать из описанной картины?

**Задача 13.** Пациенту Т., 42 лет, показано проведение баллонного расширения мочеточника в зоне сужения прилоханочного отдела.

Предложите метод, который помог бы это осуществить.

**Задача 14.** По клиническим данным у пациентки Ж., 37 лет, создаётся впечатление о патологических изменениях надпочечников.

Какая методика рентгенологического исследования позволила бы визуализировать надпочечники и уточнить эту ситуацию?

## ТЕМЫ РЕФЕРАТОВ ДЛЯ САМОСТОЯТЕЛЬНОЙ РАБОТЫ, НИРС И УИРС

1. История жизни Вильгельма Конрада Рентгена и открытие X-лучей.
2. Особенности формирования рентгеновского изображения.
3. Современная рентгеновская аппаратура.
4. Рентгенодиагностические возможности различных методов искусственного контрастирования.
5. Способы улучшения качества изображения при рентгенографии.
6. Оптимизация рентгенологического исследования путём использования электронно-оптического усиления изображения (УРИ).
7. Методы воздушного контрастирования в рентгенологии.
8. Цифровые рентгеновские аппараты - новые возможности рентгенодиагностики.

9. Информативные возможности бронхографии.

10. Технические и диагностические аспекты разновидностей ангиографии.

11. Флюорография — метод профилактической медицины.

12. Томография: технология и диагностические преимущества.

13. Сущность и области применения электрорентгенографии.

14. Обеспечение радиационной безопасности при рентгенодиагностических исследованиях.

15. Последствия взрыва на Чернобыльской АЭС, защитные действия при атомных катастрофах. -

16. Новое направление в медицине - интервенционная рентгенология.

## СХЕМА ОПИСАНИЯ ТЕНЕВОГО ИЗОБРАЖЕНИЯ ПРИ РЕНТГЕНОЛОГИЧЕСКОМ ИССЛЕДОВАНИИ

### I. ФИО и возраст пациента.

### II. Общая оценка исследования.

- Метод и методика исследования:
  - флюорограммы;
  - рентгеноскопия;
  - рентгенограммы;
  - томограммы;
  - бронхограммы;
  - ангиограммы;
  - электрорентгенограммы и др.
- Указание исследуемого органа или области:
  - органы грудной полости,
  - желудок,
  - гортань,
  - череп,
  - правая бедренная кость и т.д.
- Проекция исследования:
  - прямая;

- боковая;
- косая;
- латеропозиция.
- Качество снимка:
  - жёсткость лучей;
  - правильность укладки;
  - контрастность;
  - резкость и т.д.

III. Изучение исследуемого органа: расположение (относительно анатомических ориентиров - рёбер, позвонков, костей таза и др.).

- Размеры (например, желчного пузыря, почек, желудка и др.) или диаметр (пищевода, тонкой или толстой кишки, мочеточника, бронхов, сосудов и др.);
- Форма (например, желудок в форме крючка, желчный пузырь — грушевидный и т.д.);
- Контуры:
  - ровные или неровные;
  - чёткие или нечёткие.
- Структура:
  - однородная;
  - неоднородная за счёт просветления или затемнения различной плотности, в том числе известковой или металлической и т.д.
- Интенсивность тени:
  - слабая;
  - средняя;
  - высокая;
  - известковая и т.д.
- Состояние стенки полостных органов при воздушном их контрастировании:
  - равномерность;
  - толщина в сантиметрах;
  - чёткость и ровность наружного и внутреннего контуров.
- Состояние складок слизистой (в пищеводе, желудке, кишечнике);
- Функциональное состояние органа:
  - сердечные сокращения;
  - дыхательные движения рёбер, диафрагмы;
  - перистальтические волны в желудке и т.д.

#### IV. Изучение патологического синдрома.

- Характер патологических изменений:
  - ограниченное просветление при контрастировании с использованием высококонтрастных веществ полостных органов - желудка, матки, желчного пузыря и др.;
  - ограниченное выпячивание стенки этих органов;
  - затекание контраста в дополнительную полость, ограниченное затемнение при безконтрастном исследовании или воздушном контрастировании;
  - петрификат;
  - инородное тело и др.
- Локализация в органе (по долям и сегментам лёгких, по отделам гортани, пищевода, желудка, кишечника и т.д.).
- Размеры (ограниченного просветления или затемнения) в см.
- Форма:
  - округлая;
  - овальная;
  - неправильная и др.
- Структура:
  - однородная;
  - неоднородная, например за счёт известковых включений.
- Контуры:
  - ровные или неровные;
  - чёткие или нечёткие.

V. **Заключение** (окончательное или предположительное) о характере выявленных изменений. Заключение можно не давать, если описана рентгенологическая картина без патологических изменений.

VI **Рекомендации** по назначению дополнительных лучевых методик или методов (например, томографии, бронхографии и др.) для уточнения заболевания.

VII. **Описание** дополнительных методов или методик.

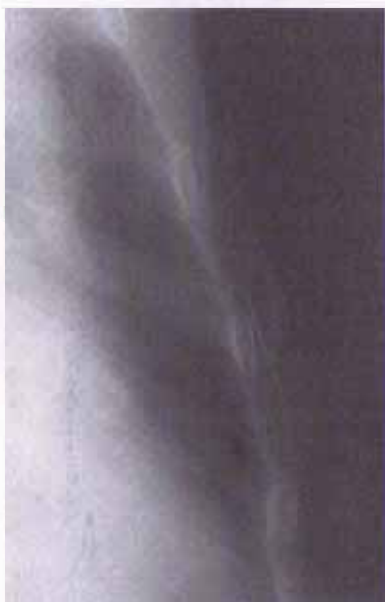VIII. **Окончательное заключение** о заболевании, возможен альтернативный вариант (в трудных случаях).



## ОБРАЗЦЫ ПРОТОКОВ ОПИСАНИЯ ТЕНЕВОЙ КАРТИНЫ ПРИ РЕНТГЕНОЛОГИЧЕСКОМ ИССЛЕДОВАНИИ

### Протокол № 1

Пациент Ф., 32 года. Рентгенограмма левой половины грудной стенки в правой косой проекции (рис. 1.10)



**Рис. 1.10.** Пациент Ф., 32 года. Металлическое инородное тело (игла) в мягких тканях грудной стенки слева

Лёгочный рисунок не изменён. Корни не расширены, структуры. Тень средостения и диафрагма не изменены.

*Заключение* - описанная тень в лёгком подозрительна на туберкулому. Необходима рентгенография для уточнения характера тени и решения вопроса о дальнейшем исследовании.

Рентгенограммы органов грудной полости в прямой (рис. 1.11а) и правой боковой проекциях.

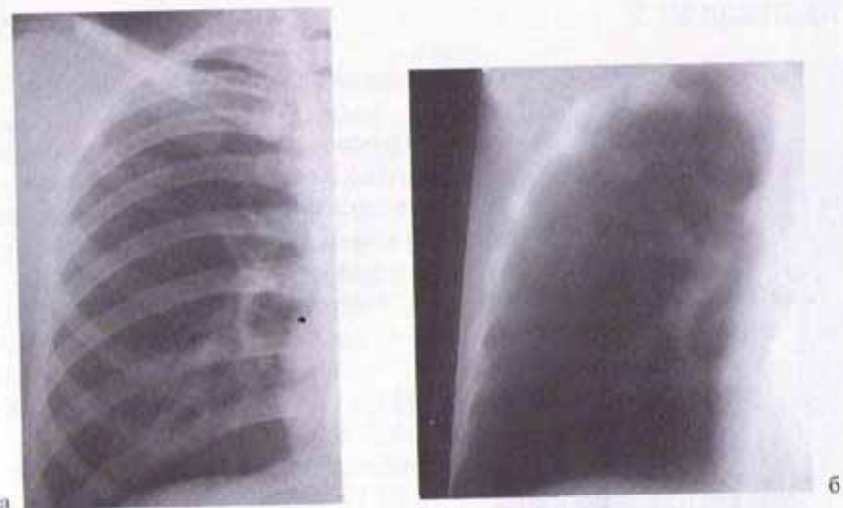
В мягких тканях левой половины грудной стенки на уровне IV ребра по передне-аксиллярной линии обнаруживается патологическая тень металлической плотности, линейной формы, длиной до 3,5 см и диаметром 0,1 см.

*Заключение:* металлическое инородное тело (игла) в мягких тканях левой половины грудной стенки без костных изменений.

### Протокол № 2

Пациент Н., 19 лет (рис. 1.11). Флюорография органов грудной полости.

Справа в прямой проекции в первом межреберье создаётся впечатление патологической тени вытянутой по горизонтали формы, размерами 1,5x1,0 см, однородной структуры, с чёткими ровными контурами. На остальном протяжении лёгочные



**Рис. 1.11.** Пациент Н., 19 лет. Рентгенограммы правой половины органов грудной полости:

а - рентгенограмма, установлено наличие и локализация туберкуломы в B; б - рентгеновская томограмма на глубине 11 см, выявлена стадия распада и обсеменения туберкуломы

Рентгенологическая картина полностью соответствует описанию флюорографии, т.е. визуализируется патологическая тень овальной формы, размерами 1,5x1,0 см, однородной структуры, с четкими ровными контурами, уточнена локализация патологической тени справа в S<sub>1r</sub>. На остальном протяжении лёгочные поля прозрачны. Легочный рисунок не изменён. Корни не расширены, структурны. Тень средостения обычного расположения, размеров и конфигурации. Диафрагма расположена на уровне VI ребра, форма её куполообразная.

*Заключение* - туберкулома справа в S<sub>1r</sub>. Для получения уточняющих признаков необходима рентгеновская томография.

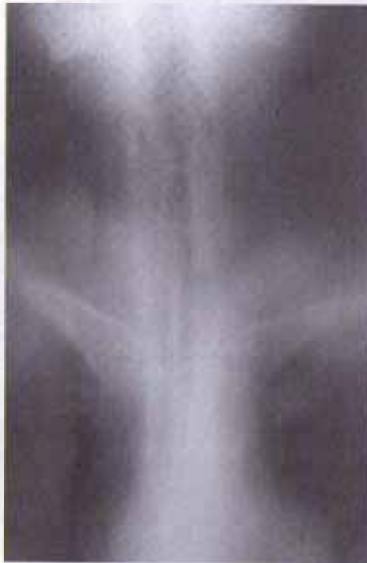Рентгеновские томограммы органов грудной полости в прямой проекции на глубине 11 см (рис. 1.11 б) и правой боковой проекциях.

Описанная при флюорографии и рентгенографии тень справа в B<sub>п</sub> имеет форму гантелей, размеры 2,5x1,5x1,0 см, структура её неоднородна за счёт просветления округлой формы, диаметром 0,3 см, связанного с устьем дренирующего бронха. В окружности тени определяются мелкие очаговые тени средней интенсивности.

*Заключение* - туберкулома справа в S<sub>1r</sub> в фазе распада и обсеменения.

### Протокол № 3

Пациентка С., 64 года. *Томограмма гортани* в прямой проекции на глубине 4 см (рис. 1.12).



**Рис. 1.12.** Пациентка С., 64 года. Томограмма гортани в прямой проекции на глубине 4 см. Структуры гортани симметричны, патологических изменений не выявлено

Просвет гортани симметричен, не смещён, с обеих сторон визуализируются грушевидные синусы в виде просветлений, размерами 1,0x2,0 см с чёткими ровными контурами, гортанные (морганиевы) желудочки и голосовые связки с обеих сторон обычной формы и размеров. Мягкие ткани гортани не увеличены. Хрящи гортани на донном срезе не видны.

*Заключение*, патологических изменений в гортани не выявлено.

### Протокол № 4

Пациент Д., 32 года. *Рентгеноскопия желудка*.

Пищевод свободно проходим для водной взвеси сульфата бария, расположен обычно, диаметр его до 2 см, контуры ровные, складки слизистой оболочки продольные, не изменены.

Желудок располагается в левой половине брюшной полости, не смещён,

натощак содержит небольшое количество слизи. Форма желудка в виде крючка, размеры средние, контуры ровные. Складки слизистой оболочки обычного калибра и расположения. Перистальтика средней глубины, видна на всём протяжении. Эвакуация свободная, порционная. Луковица двенадцатиперстной кишки треугольной формы, контуры её ровные, дуга кишки не развёрнута, зазубренность контуров равномерная, обусловлена обычными складками слизистой оболочки.

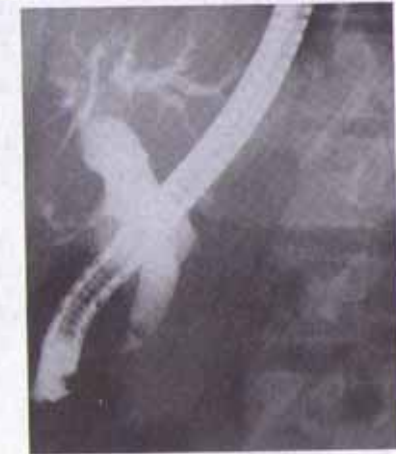*Заключение*-, патологических изменений в пищеводе и желудке не выявлено.

### Протокол № 5

Пациентка Б., 49 лет. *Эндоскопическая ретроградная холангио-панкреатография (ЭРХПГ)* (рис. 1.13).

Обнаружено расширение общего жёлчного протока до 2 см, в его дистальном отделе на расстоянии 1 см и 2 см от фатерова соска визуализируются два просветления округлой формы с чёткими ровными контурами, диаметром до 0,5 см. Поступления контраста в двенадцатиперстную кишку не отмечается. Выявлено расширение также правого и левого печёночных жёлчных протоков.

*Заключение*: два конкремента в дистальном отделе общего жёлчного протока с его обтурацией.



**Рис. 1.13.** Пациентка Б., 49 лет. ЭРХПГ. Два конкремента в дистальном отделе общего жёлчного протока с его обтурацией

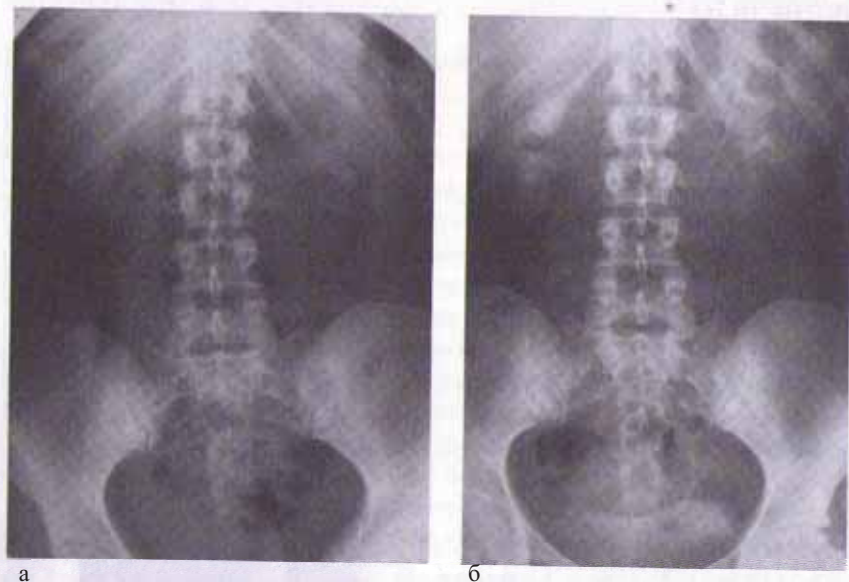
### Протокол № 6

Пациентка Г., «34 года (рис. 1.14).

*Обзорная урограмма* (рис. 1.14 а). В правой половине брюшной полости на уровне нижней половины  $L_{IV}$  на расстоянии 2 см от него обнаруживается затемнение известковой плотности округлой формы, диаметром 0,5 см, подозрительное на конкремент в мочеточнике.

*Экскреторная урограмма на 5, 15 и 25 минутах* (рис. 1.14 б). Обе почки обычного расположения, формы и размеров. Подтверждается конкремент в средней трети правого мочеточника. Чашечно-лоханочная система справа выглядит умеренно расширенной, мочеточник не визуализируется. Слева обнаруживается удвоение почки и мочеточника до уровня средней трети, диаметр мочеточника до 0,2 см. Мочевой пузырь обычных размеров, контрастирование его равномерное, по верхнему контуру - полусферическое вдавление за счёт матки.

*Заключение*: рентгеноконтрастный конкремент средней трети правого мочеточника с частичной обтурацией, умеренный вторичный гидронефроз. Удвоение левой почки и частичное удвоение левого мочеточника без нарушения функции. Давление матки на мочевой пузырь.



**Рис. 1.14.** Пациентка Г., 34 года. Рентгенологические методы исследования. Камень средней трети правого мочеточника:

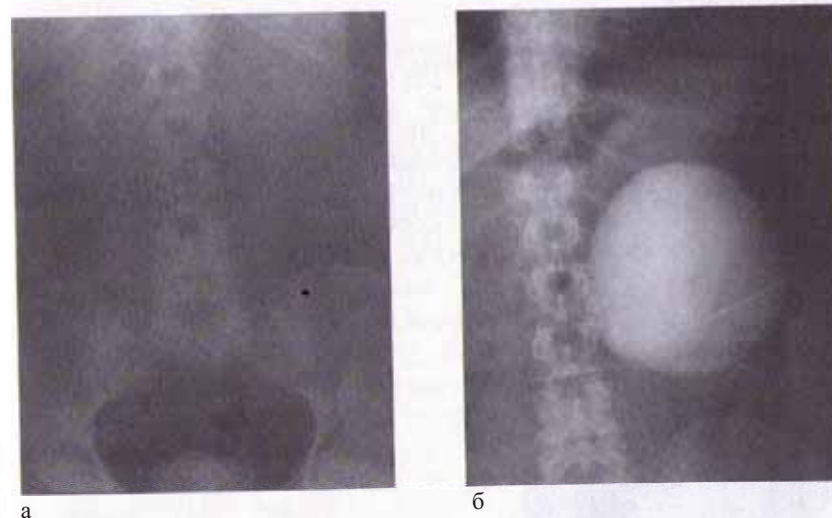
а - обзорная урограмма. Конкремент на уровне L<sub>IV</sub> (в мочеточнике?); б - экскреторная урограмма на 25 мин. Подтверждение камня в средней трети правого мочеточника

## Протокол № 7

Пациентка С., 47 лет (рис. 1.15).

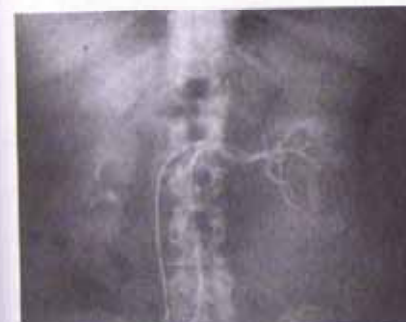*Экскреторная урограмма* на 5, 15 (рис. 1.15 а) и 25 мин. Левая почка увеличена до 28,0x10,5 см, её чашечно-лоханочная система оттеснена вверх объёмным образованием нижнего полюса, чашки умеренно расширены, шейки чашек удлинены, форниксы смазаны. Проксимальный отдел левого мочеточника смещён вверх и медиально. Правая почка и мочеточник не изменены. Мочевой пузырь обычного расположения, размеров и формы. В малом тазу видны множественные мелкие обызвествлённые тени по ходу сосудов (флеболиты).

**Заключение:** объёмное образование нижнего полюса левой почки (киста?) с оттеснением чашечно-лоханочной системы и мочеточника, вторичный пиелонефрит.



а

б



в

**Рис. 1.15.** Пациентка С., 47 лет. Рентгенологические методы исследования. Киста нижнего полюса левой почки: а — экскреторная урограмма на 5 минуте. Объёмное образование в нижнем полюсе левой почки с оттеснением чашечно-лоханочной системы левой почки вверх и мочеточника медиально. Вторичный пиелонефрит; б - кистография левой почки. Контрастом заполнена полость кисты, диаметром до 20 см в нижнем полюсе почки; в - ангиография левой почки. Оттеснение сосудов левой почки вверх кистой нижнего полюса почки, патологических сосудов не обнаружено, что свидетельствует об объёмном образовании доброкачественного характера

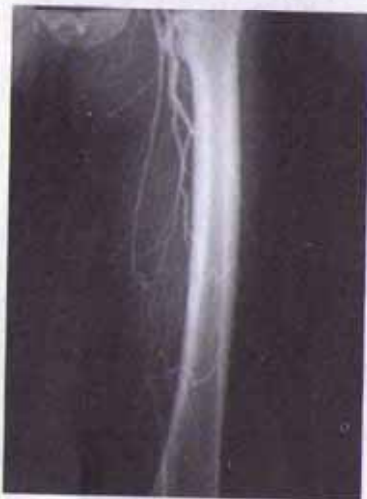*Кистография левой почки* (рис. 1.15 б). После пункции объёмного образования нижнего полюса левой почки и эвакуации жидкости, контрастом равномерно заполнена полость кисты, диаметром до 20 см.

*Ангиография левой почки* (рис. 1.15 в). Оттеснение сосудов левой почки вверх кистой нижнего полюса почки, патологических сосудов не обнаружено.

**Заключение:** киста нижнего полюса левой почки.

## Протокол № 8

Пациентка А., 76 лет. Флебограммы левого бедра в прямой (рис 1, 16) и боковой проекциях.



**Рис. 1.16.** Пациентка А., 76 лет. Флебография бедра. Глубокие и поверхностные вены обычного количества, расположения и диаметра

Пройодимость поверхностных и глубоких вен голени сохранена, ход и диаметр сосудов не изменён, в просвете сосудов патологических образований не выявлено.

*Заключение:* патологических изменений в венах бедра не выявлено.

## СПИСОК РЕКОМЕНДУЕМОЙ ЛИТЕРАТУРЫ

### Основная

Глыбочко П.В., Кочанов С.В., Приезжева В.Н. Лучевая диагностика и лучевая терапия: Учебник. - М.: Эксмо, 2005 - Т. 1 - 240 с

Линденратен Л.Д., Наумов Л.Б. Медицинская рентгенология - 2-е изд., перераб. и доп. - М.: Медицина, 1984 - 384 с

Линденратен Л.Д., Королюк И.Т. Медицинская радиология и рентгенология (основы лучевой диагностики и лучевой терапии): Учебник - М.: Медицина, 1993. - 560 с.

Линденратен Л.Д., Королюк И.П. Медицинская радиология (основы лучевой диагностики и лучевой терапии): Учебник. - М.: Медицина, 2000 - 568 с.

Приезжева В.Н., Юдина Т.В., Кочанов С.В. и др. Практические занятия по медицинской рентгенологии: Учебно-методическое пособие. - Саратов: Изд-во СГМУ, 1990. - 48 с.

Приезжева В.Н., Кочанов С.В. Тестовая программа курса лучевой диагностики. - Саратов: Изд-во СГМУ, 1996. - 33 с.

Приезжева В.Н., Глыбочко П.В., Кочанов С.В., Илясова Е.Б. Основы рентгенологии: Учебно-методическое пособие для преподавателей медицинских вузов. - Саратов: Изд-во СГМУ, 2003. - 77 с.

### Дополнительная

Дедов И.И., Беленков Ю.Н., Беличенко О.И., Мельниченко Т.А. Магнитно-резонансная томография в диагностике заболеваний гипоталамо-гипофизарной системы и надпочечников. - М.: Медицина, 1997, - 159 с.

Кишковский А.Н., Тютин Л.А. Медицинская рентгенотехника, - М.: Медицина, 1983, - 309 с.

Кочанов С.В., Приезжева В.Н., Рябинин К.Б., Илясова Е.Б. Физико-технические основы рентгенологии: Учебно-методическое пособие. - Саратов: Изд-во СГМУ, 1992. - 117 с.

Мамонтов В.В., Шибяев С.Ф. Методика и техника электрорентгенографии. - Л.: Медицина, 1981. - 206 с.

Пиццуттиелло Р., Куллиан Дж. Введение в медицинскую рентгенографию. - Нью-Йорк, Рочестер, компания Истман Кодак, отделение мед. науки, 1996, - 222 с.

Позмогов А.И., Терновой С.К., Бабий Я.С., Лепихин Н.М. Томография грудной клетки. - Киев: Здоров'я, 1992. - 287 с.

Приезжева В.Н., Кочанов С.В. Внимание: радиация, - Саратов: изд. Саратовского университета, 1997. — 38 с.

Соколов Ю.Н., Розентраух Я.С. Бронхография: Руководство для врачей. - М.: Медгиз, 1958. - 86 с.

Юбилейная книга Niser 1995 года. Общее руководство по радиологии. - Швеция—М.: СПАС, 1996. - Т. 1. - 668 с.

## Глава 2

# Разновидности методов лучевой диагностики (ультразвуковое исследование, компьютерная и магнитно-резонансная томография)

### ОБОСНОВАНИЕ НЕОБХОДИМОСТИ ИЗУЧЕНИЯ ТЕМЫ

Бурное развитие технологий, в том числе медицинской техники, приводит не только к появлению новых методов лучевой диагностики, но также способствует их постоянному совершенствованию. Так, с 70-80-х годов XX в. стали применять ультразвуковое исследование (УЗИ), компьютерную (КТ) и магнитно-резонансную (МРТ) томографию, а в последние годы разработаны их усовершенствованные разновидности. Применение этих методов должно быть дифференцированным, показанным, действительно необходимым для правильной постановки диагноза и последующего оптимального лечения. В настоящее время в 20-50% случаев новые технологии используются необоснованно. В этом разделе приведены сведения об информа-

тивности новых методов лучевой диагностики, показаниях к их применению и алгоритме комплексной лучевой диагностики различных заболеваний организма.

### ВСПОМОГАТЕЛЬНЫЙ МАТЕРИАЛ

Теоретический материал дан в виде вопросов и ответов, что позволит получить основные сведения о сущности и диагностической ценности УЗИ, КТ и МРТ, включая их разновидности.

#### Основополагающие вопросы и ответы на них

**Вопрос 1.** В чём состоит метод УЗИ, на чём он основан и с помощью какого аппарата его проводят? Что такое пьезоэлектрический эффект? Каково назначение датчика?

**Ответ.** УЗИ - метод оценки морфологического и функционального состояния органов и тканей с помощью ультразвукового излучения.

Метод УЗИ основан на том, что ультразвуковые волны, проходя через организм человека, в котором органы и ткани имеют различную плотность, испытывают отражение, преломление, рассеяние и поглощение, что и вызывает изображение на принимающих устройствах, т.е. УЗИ - это регистрация отражённых от объекта эхосигналов.

УЗИ проводят с помощью ультразвукового аппарата, портативного, хотя и сложного устройства, которое может быть как стационарным, так и переносным. Основа аппарата - датчик, являющийся и излучателем, и приёмником ультразвука. В датчик входит преобразователь с пьезокерамическим кристаллом, создающим так называемый пьезоэлектрический эффект, в результате которого электрические сигналы, возникающие в том случае, если к кристаллу приложить переменный ток, преобразуются в ультразвуковые колебания. В то же время датчик принимает отражённые от организма человека эхосигналы и преобразует их в электрические. Датчик также формирует пучок ультразвуковых колебаний необходимой формы и обеспечивает его перемещение в исследуемой области.

**Вопрос 2.** Какие существуют разновидности датчиков для УЗИ, по какому принципу они подразделяются?

**Ответ.** Существуют следующие разновидности датчиков для УЗИ.

- *Механические* датчики служат для медленного сканирования, содержат 1-2 элемента и изображение на экране визуализируется в виде сектора (секторные датчики).
- *Электронные* датчики осуществляют быстрое сканирование в реальном времени (т.е. при прямом наблюдении на дисплее) являются многоэлементными и могут быть секторными, линейными и конвексными (выпуклыми).

Классификация датчиков по назначению:

- датчики для сканирования с поверхности тела;
- датчики, соединённые с эндоскопическим зондом (эндоэзофагеальные, эндоректальные, трансвагинальные и др.) для внутривисцерального исследования, которое может комбинироваться с эндоскопией, эти датчики можно стерилизовать;
- биопсийные датчики для точного наведения пункционных игл;
- датчики для ультразвуковой локации на операционном столе (интраоперационные), их можно стерилизовать.

Классификация датчиков по принципу действия:

- эхоимпульсионные датчики для визуализации органов;
- доплеровские датчики для оценки функционального состояния органов (кровотока в сосудах, сокращений сердца);
- датчики, которые могут быть одновременно и эхоимпульсионными, и доплеровскими.

$v_0 \gg T \cdot C_i$  - В зависимости от чего подбирают частоту ультразвука при УЗИ / Где фиксируется полученное изображение?

**Ответ.** На ультразвуковом аппарате частоту ультразвуковых волн подбирают в зависимости от глубины расположения исследуемых органов и тканей:

- для изучения глубоко расположенных структур, например сердца, применяют более низкие частоты (2,2-5,0 МГц);
- для поверхностных, например глаза, - более высокие частоты (10—15 МГц).
- *Фиксация* идущих от объекта эхосигналов происходит на современных ультразвуковых установках после компьютерного анализа;
- на экране монитора;
- на бумаге в виде кривых или теневых изображений исследуемой области.

**Вопрос 4.** Сколько существует основных методов УЗИ и в чём они состоят?

**Ответ** Существует три основных метода УЗИ:

**1 Одномерное** УЗИ, когда неподвижный датчик фиксирует амплитуду отражённого сигнала в зависимости от времени (эхография). Изображение визуализируется в виде кривых.

- **A-метод** визуализируется на экране в виде пиков прямой линии. Амплитуда пика характеризует плотность ткани, а расстояние между пиками - глубину залегания тех или иных структур. Смещение или исчезновение пика свидетельствует о патологических изменениях. Этот метод нашёл применение в основном в двух областях: *эхоэнцефалография*, которая позволяет выявлять кровоизлияния, гематомы и опухоли головного мозга;
- *офтальмологии* - *эхоофтальмография* - для определения состояния глазного яблока, отслойки сетчатки или сосудистой оболочки, определения опухоли или инородного тела в глазнице.

- **M-метод** предназначен для исследования движущегося объекта, в частности сердца - *эхокардиография*. Отраженные от движущихся стенок сердца эхосигналы в виде кривых видны на дисплее и записываются на диаграммную бумагу.

**2 Двухмерное** УЗИ (*сонография*) известно под названием В-метод. Сущность метода заключается в перемещении датчика, а значит, и ультразвукового пучка, по поверхности тела во время исследования. При этом воспринимается серия сигналов от многих точек объекта и формируется изображение органов и тканей на дисплее, которое также может быть зафиксировано на бумаге в виде сканограмм. В последние годы стали применять и трёхмерное УЗИ, но пока только при исследовании плода у беременных.

**3 Допплерография** служит для изучения кровотока. При этом совершает движение и датчик, и объект, в результате можно судить о направлении и скорости кровотока по сканограммам. Допплерографию можно проводить как в непрерывном, так и в импульсивном режимах. Развитие доплерографии привело к появлению некоторых её разновидностей.

- *Ультразвуковая ангиография или цветное доплеровское картирование (ЦДК)* с использованием энергетического доплера позволяет изучать не только скорость кровотока, но также получить представление о форме, контурах и просвете сосудов, выявить

сужение и тромбоз сосудов, увидеть атеросклеротические бляшки. При анализе доплерограммы следует иметь в виду, что кровь, движущаяся к датчику, при визуализации окрашивается в красный цвет, а от датчика - в синий. Интенсивность цвета возрастает с увеличением скорости кровотока.

- *Тканевой доплер* позволяет видеть изолированное изображение сердечной мышцы без крови, находящейся в полостях сердца. Этот метод необходим для определения сократительной функции миокарда, так как сердечная мышца визуализируется и в систолу, и диастолу.
- *Дуплексная сонография* даёт как изображение сосудов (в виде сканограмм), так и определяет скорость кровотока (в виде кривой). Этот метод основан на сочетании сонографии и доплерографии. Применяют не только в кардиологии, но также при исследовании беременных (для изучения кровенаполнения плаценты, сокращений сердца у плода), системы воротной вены и др.
- *Эндоскопическая сонография* - одновременное использование УЗИ и эндоскопии преимущественно для исследования желудка и кишечника. Ультразвуковой датчик расположен на конце эндоскопа. Этот метод позволяет уточнить состояние стенки органа.

**Вопрос 5.** В чём заключается и в каких ситуациях необходима подготовка пациентов к УЗИ?

**Ответ.** Подготовка пациентов к УЗИ необходима не во всех случаях, а только в следующих.

- Для визуализации органов брюшной полости.
  - Исследование проводят натощак.
  - Необходимо избавиться от газов в кишечнике, так как воздух почти полностью отражает ультразвуковые волны, что делает невозможным изучение органов и прежде всего поджелудочной железы. Для этого пациент в течение нескольких дней до исследования исключает из рациона питания газообразующие продукты (диета должна быть низкошлаковой), а также принимает 1 раз в сутки утром натощак активированный уголь из расчёта 1 таблетка на 10 кг массы тела или настой ромашки и др.
- Для выявления патологических изменений полостных органов производят вначале наполнение их жидкостью. Например для наполнения мочевого пузыря за 1 ч до исследования пациент при-

нимает 1,5 л жидкости, при этом изучают стенки пузыря, а также на его фоне визуализируются матка и яичники. Искусственное наполнение жидкостью с помощью специальных баллонов осуществляют при исследовании прямой кишки (трансректальный метод), пищевода и желудка (эндоорганное УЗИ). Предварительное наполнение жидкостью полостных органов проводят для того, чтобы отстранить датчик, помещённый на конце эндоскопа, от стенки органа для лучшей её визуализации и определения в ней патологических изменений.

- Для полноценного исследования любого органа необходим тесный контакт датчика с кожей больного в зоне исследования, для этого кожу смазывают специальным гелем, пропускающим ультразвук.

**Вопрос 6.** Каким мы видим изображение на сонограммах, с какой точки зрения оценивают полученные симптомы и как они называются? В чём особенность УЗ-картины конкрементов?

**Ответ.** На сонограммах видно теневое изображение органов и тканей, как и при всех других методах лучевой диагностики. Оценка симптомов, отражающих как нормальное состояние объектов исследования, так и патологические изменения в них, идёт с точки зрения эхогенности, т.е. способности среды отражать звук.

- Плотные ткани (опухоли, воспалительный инфильтрат и др.), в том числе известковой плотности (конкременты), дают светлые участки, их называют *гиперэхогенными*. Особенность ультразвуковой картины конкрементов состоит в том, что за ними идет так называемая акустическая тень в виде дорожки («симптом кометы»).
- Ткани, которые слабо отражают ультразвук (например, жидкость в полости кисты), видны в виде тёмных *гипоэхогенных* участков.
- Среднюю эхогенность имеет, например, паренхима печени или селезёнки.
- *Изоэхогенные* очаги имеют ту же плотность, что и орган, в котором они находятся, поэтому они не выявляются.

**Вопрос 7.** При исследовании каких органов УЗИ находит широкое применение?

**Ответ.** УЗИ находит широкое применение при исследовании следующих органов и структур.

- Органы пищеварения:
  - печень;

- желчный пузырь;
- поджелудочная железа.
- Мочевые органы:
  - почки;
  - мочевого пузыря.
- Половые органы у женщин:
  - матка;
  - яичники;
  - маточная и внематочная беременность.
- Железы:
  - молочная;
  - щитовидная и паращитовидные;
  - предстательная;
  - надпочечники.
- Сердце и сосуды.
- Мозговой кровоток.
- Глазное яблоко и его структуры.

**Вопрос 8.** В чём преимущества УЗИ по сравнению с другими диагностическими методами?

**Ответ.** УЗИ имеет следующие преимущества.

- Простота и дешевизна.
- Портативность аппарата.
- Нет лучевой нагрузки, что особенно важно при исследовании детей и беременных.
- Возможность обследования амбулаторных больных.
- Возможность исследования больных в палате, перевязочной, в операционной за счёт передвижных аппаратов.
- Непродолжительность исследования.
- Возможность многократного повторения.
- Безболезненность исследования.
- Возможность исследования при разном положении тела пациента и датчика (многоплоскостное и многопроеекционное исследование).
- Возможность получения информации о морфологическом состоянии как самих органов и тканей, так и патологических очагов:
  - расположение;
  - размеры;
  - форма;
  - контуры;
  - структура.

- Возможности при исследовании полостных органов.
  - Изучение толщины и плотности стенки:
    - утолщение с небольшой плотностью - при остром воспалении;
    - утолщение с большей плотностью - при хроническом воспалении;
    - неравномерное утолщение с неоднородной структурой и еще большей плотностью - при раке.
  - Изучение отдельных слоёв стенки, что позволяет, например, локализовать опухоль в подслизистом, мышечном или во всех слоях стенки;
- Возможность изучения\* функции органов (сокращения сердца, скорости кровотока) благодаря получению изображения, как и при рентгеноскопии, в режиме реального времени, т.е. в то время, когда они происходят.
- Способность улавливать даже небольшую разницу в плотности тканей что, например, позволяет проводить дифференциальную диагностику между кистами (жидкостными образованиями) и опухолями (солидными образованиями).
- Возможность установления беременности с 5-6 нед, а также возможность изучения состояния плода и установления внематочной беременности.
- Визуализация органов и патологических ситуаций, которые малодоступны рентгёнологическому исследованию или связаны с техническими трудностями за счёт обеспечения высокого мягкотканого контраста:
  - печень;
  - поджелудочная железа;
  - селезёнка;
  - паренхима почек;
  - предстательная железа;
  - надпочечники;
  - сосуды;
  - яичники;
  - щитовидная и паращитовидные железы;
  - глазное яблоко;
  - мягкие ткани;
  - выпот в брюшной полости, жидкость в перикарде.
- Возможность осуществления под контролем УЗИ некоторых хирургических вмешательств (пункции органов и патологических



образований, катетеризации и др.), а также проведения контроля эффективности консервативного и оперативного лечения без лучевой нагрузки.

**Вопрос 9.** Что относится к недостаткам УЗИ?

**Ответ.** Недостатки УЗИ.

- Это исследование не все учёные считают диагностическим, многие называют его методом отбора для дальнейших исследований.
- При больших размерах объёмных образований (кист и опухолей) существуют трудности определения их органной принадлежности.
- Наличие воздуха в кишечнике, от которого не всегда можно полностью избавиться, затрудняет визуализацию органов брюшной полости и прежде всего поджелудочной железы.
- Не визуализируются внепечёночные жёлчные протоки, мочеточники, маточные трубы. Для их исследования необходимы другие методы (прежде всего рентгенологический).
- Воздушная лёгочная ткань и кости служат препятствием для исследования лёгких, так как УЗ-волны полностью отражаются от их поверхности.
- Жировая ткань препятствует выявлению патологических образований, что касается, например, исследования молочной железы при инволютивных изменениях (после 35 лет).
- Возможности УЗИ тем хуже, чем глубже расположен патологический процесс, т.е. чем дальше он от датчика.
- При УЗИ нет лучевой нагрузки, но повреждение тканей может быть вызвано тепловым действием. Особенно этому подвержены быстро делящиеся клетки, что вызывает необходимость строгих показаний к УЗИ, особенно к доплерографии плода в I и III триместрах беременности.
- Результаты УЗИ зависят от опыта исследующего врача гораздо больше, чем при других методах.
- Информативность УЗИ зависит от класса используемой аппаратуры.
- Ограниченное документирование результатов: например, невыявленные изменения не регистрируют, а также трудности оценки динамики процесса.

**Вопрос 10.** Что представляет собой метод КТ, как его проводят? Какова краткая история появления КТ?

**Ответ.** КТ- метод получения различных срезов тела человека на любом уровне, основанный на круговом или спиральном сканировании

объекта узким пучком рентгеновских лучей и компьютерной реконструкции полученного изображения.

*История появления КТ* в медицине началась с конструирования первого аппарата (компьютерного томографа) Хаунсфилдом в 1972 г. Это стало возможным благодаря тому, что в 1963 г физик А. Кормак разработал математический метод реконструкции рентгеновского изображения головного мозга. Сначала аппарат был предназначен только для исследования головного мозга, а затем уже через 2 года появился томограф для исследования всего тела. За изобретение КТ учёные А. Кормак и Г. Хаунсфилд получили Нобелевскую премию в 1979 г.

**Вопрос 11.** Из каких составных частей состоит компьютерный томограф, где можно фиксировать полученное изображение?

**Ответ.** Компьютерный томограф состоит из следующих составных частей.

- Стол, на котором помещается больной и который может автоматически перемещаться в направлении его длины. Расстояние между двумя срезами 5-10 мм. Один срез получают за 1-2 с.
- Штатив «Гентри» с отверстием диаметром 50 см, внутри которого расположен стол с пациентом. В штативе установлена круговая система детекторов (в количестве до нескольких тысяч). Рентгеновская трубка движется по окружности (продолжительность вращения 1-3 с) или по спирали, испуская лучи, которые, проходя через тело человека, попадают на детекторы, они преобразуют энергию излучения в электрические сигналы.
- Компьютер служит для сбора и обработки информации, поступающей от детекторов, а также для реконструкции изображения, его хранения и передачи необходимой информации на дисплей, пульт управления, штатив и стол.
- Пульт управления, с помощью которого устанавливают режим работы аппарата. К пулту подключен монитор и другие устройства для записи, хранения и преобразования информации.

Фиксировать изображение при КТ можно:

- на мониторе в реальном времени или поместить в долговременную память компьютера;
- рентгеновской плёнке;
- фотоплёнке.

**Вопрос 12.** Какие существуют разновидности КТ?

**Ответ.** В настоящее время существуют нижеперечисленные разновидности КТ.

- **Электронно-лучевая КТ** использует в качестве источника излучения не рентгеновские лучи, а вакуумные электронные пушки, испускающие быстрые электроны; применяют пока только в кардиологии.
- **Поперечная КТ** использует рентгеновские лучи, при этом осуществляется движение рентгеновской трубки по окружности, в центре которой находится объект, получают поперечные срезы тела человека на любом уровне.
- **Спиральная КТ** отличается тем, что рентгеновская трубка движется по спирали по отношению к объекту и за несколько секунд его «просматривает». Спиральная КТ позволяет получать не только поперечные, но также фронтальные и сагиттальные срезы, что расширяет её диагностические возможности. На основании спиральной КТ разрабатывают новые методики.
  - КТ-ангиография позволяет в трёхмерном изображении видеть сосуды, в первую очередь брюшную аорту на большом протяжении.
  - Трёхмерная КТ способствует объёмному изучению органов.
  - Виртуальная эндоскопия способна дать цветное изображение как наружных контуров органов с соседними образованиями, так и визуализировать внутреннюю поверхность некоторых органов (например, трахеи и главных бронхов, толстой кишки, сосудов), создавая иллюзию продвижения по ним, как при эндоскопии.
  - Компьютерные томографы с кардиосинхронизаторами создают возможность получения поперечных срезов сердца только в заданное время - во время систолы или во время диастолы. Это позволяет судить о размерах камер сердца и оценить сократительную способность сердечной стенки.

**Вопрос 13.** Для чего существует при КТ методика усиления, как проводится и каковы показания к её применению?

**Ответ.** Методика усиления при КТ существует для повышения контрастности изображения. Этого достигают путём внутривенного введения больному 20-40 мл водорастворимого контрастного вещества (натрия амидотризоат), которое способствует увеличению поглощения рентгеновского излучения.

#### **Показания к применению методики усиления при КТ**

- Обнаружение объёмных образований, так, например, на фоне усиленной тени паренхимы печени лучше выявляются:
  - малососудистые или бессосудистые образования (кисты, опухоли);

- выделяются сильно васкуляризированные опухоли - гемангиомы.
- Дифференциальная диагностика:
  - доброкачественных и злокачественных опухолей;
  - первичного рака и метастазов в печень.
- Уточнённая диагностика патологических изменений головного мозга, средостения, малого таза.

**Вопрос 14.** В каких случаях нужна подготовка пациентов к КТ?

**Ответ.** Подготовка пациентов к КТ нужна при исследовании органов брюшной полости, она заключается в следующем.

- Пациент должен быть йатошак.
- Принимают меры для уменьшения газов в кишечнике (за 2-3 дня до исследования - низкошлаковая диета и приём натошак активированного угля из расчёта 1 таблетка на 10 кг массы тела 1 раз в сутки утром).
- Контрастирование желудка и кишечника, чтобы они не затрудняли интерпретацию мягкотканых образований брюшной полости. Для этого 20 мл (1 ампулу) 76% водорастворимого контрастного вещества (натрия амидотризоат) растворяют в 1/2 л кипяченой воды, затем 1/2 этого раствора принимают перорально за 12 ч до исследования, 1/2 из оставшейся половины - за 3 ч и остальной контраст непосредственно перед исследованием. Время приёма препарата рассчитано с учётом сроков эвакуации по ЖКТ.
- Контрастирование желудка и кишечника для изучения этих органов проводят путём приёма 250-500 мл 2,5% водорастворимого контраста непосредственно перед исследованием.
- Необходимо добиться отсутствия в желудке и кишечнике бариевой взвеси, оставшейся после предварительно проведённого рентгенологического исследования, поэтому КТ назначают не раньше, чем через 2-3 сут после рентгеноскопии.

**Вопрос 15.** В чём состоят преимущества КТ?

**Ответ.** Преимущества КТ состоят в следующем.

- Благодаря КТ впервые за всю историю развития медицины появилась возможность изучать анатомию органов и тканей на живом человеке, включая структуры диаметром в несколько миллиметров.
- При выведении изображения на дисплей можно с помощью компьютера увеличивать или уменьшать исследуемые объекты, менять теневую картину для лучшей визуализации.

- С помощью КТ можно дифференцировать друг от друга рядом расположенные объекты даже с небольшой разницей в плотности - 0,4-0,5% (при рентгенографии не менее 15-20%).
- КТ применяют при исследовании органов мало доступных для рентгенологического исследования, таких как головной и спинной мозг, печень, поджелудочная железа, надпочечники, предстательная железа, лимфатические узлы, сердце. При этом КТ уточняет данные сонографии.
- При КТ существует возможность детального изучения патологических изменений, их локализации, формы, размеров, контуров, структуры, плотности, что позволяет не только установить их характер, но и провести дифференциальную диагностику заболеваний. Так, например, благодаря установлению плотности объёмного образования можно отдифференцировать кисту от опухоли.
- Под контролем КТ производят пункцию различных объектов.
- КТ используют для динамического контроля после проведения консервативного и хирургического лечения.
- КТ нашла широкое применение в лучевой терапии для установления формы, размеров и границ полей облучения, особое значение это имеет благодаря получению поперечных срезов тела человека на любом уровне, так как раньше приходилось изготавливать разметку опухолей на поперечных срезах вручную.

**Вопрос 16.** Как формируется изображение при КТ? Для чего существует шкала Хаунсфилда? Какое изображение дают различные органы?

**Ответ.** Формирование изображения при КТ, как и при рентгенологическом исследовании, происходит благодаря тому что различные органы и ткани по-разному поглощают рентгеновские лучи, что зависит в первую очередь от плотности объекта. Для определения плотности объектов при КТ существует так называемая *шкала Хаунсфилда*, согласно которой для каждого органа и ткани подсчитан коэффициент абсорбции (КА).

- КА воды принят за 0.
- КА костей, обладающих наибольшей плотностью, составляет +1000 единиц Хаунсфилда (Hounsfield Units [HU]);
- КА воздуха, имеющего наименьшую плотность, равен -1000 HU. В этом интервале и располагаются все органы и ткани:
  - в отрицательной части шкалы менее плотные: жировая клетчатка, лёгочная ткань (они дают *гиподенсивное изображение*),
  - в положительной части - более плотные: печень, почки, селезёнка, мышцы, кровь и т.д. (выглядят *гиперденсивными*).

Разница КА многих органов и очагов может составлять всего 10-15 HU, но тем не менее они визуализируются из-за большой чувствительности метода (в 20-40 раз больше, чем рентгенографии).

**Вопрос 17.** При исследовании каких органов используют КТ?

**Ответ.** КТ используют обычно для исследования тех органов, которые невозможно или технически трудно изучить рентгенологически, а также при трудностях дифференциальной рентгенодиагностики и для уточнения данных УЗИ:

- органы пищеварения (поджелудочная железа, печень, желчный пузырь, желудок, кишечник);
- почки и надпочечники;
- селезёнка;
- органы грудной полости (лёгкие и средостение);
- щитовидная железа;
- орбита и глазное яблоко;
- носоглотка, гортань, придаточные пазухи носа;
- органы малого таза (матка, яичники, предстательная железа, мочевого пузыря, прямая кишка);
- молочная железа;
- головной мозг;
- спинной мозг.

**Вопрос 18.** На чём основана МРТ, когда и как появился этот метод? В чём состоит ядерно-магнитный резонанс и что позволило использовать его в медицине?

**Ответ.** МРТ основана на физическом явлении ядерно-магнитного резонанса (ЯМР), открытого в 1946 г. американскими физиками Ф. Блохом и Р. Перселлом, за что в 1952 г. они получили Нобелевскую премию. В 1973 г. Пауль Лаутербург впервые использовал ЯМР для получения изображения, а в 1982 г. впервые был представлен магнитно-резонансный томограф на Международном конгрессе радиологов в Париже, с этого времени метод и стали применять в медицине.

ЯМР состоит в том, что если ядра некоторых атомов (водорода, фтора, фосфора и др.) поместить в постоянное магнитное поле и воздействовать на них внешним переменным магнитным полем определённой частоты (радиочастоты), то происходит избирательное (резонансное) поглощение ядрами энергии электромагнитного поля, а затем возникнет резонансное выделение энергии в виде радиосигнала. Именно то, что тело человека состоит преимущественно из ядер водорода, и позволило использовать МРТ в медицине.

**Вопрос 19.** Из чего состоит магнитно-резонансный томограф? В каких срезах и какие органы позволяет исследовать МРТ?

**Ответ.** *Магнитно-резонансный томограф* состоит из мощного магнита с туннелем, в котором находится способный к перемещению стол с пациентом. Магнит окружён экраном от радиопомех. На тело пациента, помимо того что оно находится в постоянном поле магнита, действует также более слабое радиочастотное магнитное поле, градиенты которого «вращаются» вокруг больного — происходит своеобразное сканирование. Специальная катушка, окружающая пациента, служит приёмником ЯМР-сигнала, который преобразуется в цифровой код и поступает на компьютер, который в свою очередь и строит изображение в виде срезов в различных плоскостях (фронтальной, сагиттальной, поперечной и косых).

Первые модели томографов, а также те, которые изготавливают в России, серии «Образ», имеют магниты с небольшой напряжённостью магнитного поля — 0,15 Тл (тесла) и ниже, что влияет на качество изображения и позволяет в основном исследовать головной и спинной мозг, суставы и мягкие ткани. В последние годы в мире используют МР-томографы с магнитом, который создает напряжённость 2—5 Тл и более, на них можно получать детальное трёхмерное изображение внутренних структур любой части тела. Стоимость МР-томографов очень высока, особенно последних моделей.

**Вопрос 20.** Какие факторы влияют на контрастность изображения при МРТ (яркость МР-сигнала)? В чём заключается и для чего проводят дополнительное контрастирование?

**Ответ.** На контрастность изображения при МРТ влияет множество факторов, которые подразделяют на внутренние и внешние.

- **Внутренние факторы** зависят от характера ткани, прежде всего от её протонной плотности и времени релаксации.

— *Протонная плотность:*

- наиболее высокая у жировой ткани, она выглядит всегда более яркой;
- костная ткань практически не содержит атомов водорода (протонов) и представляется всегда тёмной;
- воздух вообще не даёт МР-сигнала.

Если ткани имеют близкую протонную плотность, то различить их трудно, поэтому используют *дополнительное контрастирование* (см. ниже). Опухоли, например после введения контраста, дают более интенсивный сигнал.

- *Время релаксации* - промежуток времени, в течение которого протоны, поглотив энергию, возвращают её. Чем короче время релаксации, тем ярче ЯМР-сигналы. Время релаксации зависит:

- от количества в тканях воды (чем её больше, тем больше удлиняется время релаксации);
- от белковых молекул (сокращают время релаксации);
- от ионов и свободных радикалов (сокращают время релаксации).
- Любой патологический процесс (опухоль, воспаление и т.д.) приводит к увеличению внутри- или внеклеточной воды, что удлиняет время релаксации, а значит, приводит к ослаблению МР-сигнала.

- **Внешние факторы.**

- Магнитная индукция, она неизменна для каждого аппарата.
- Характеристики аппарата и программного обеспечения.
- Радиочастотная последовательность и её параметры.
- Использование специальных контрастных парамагнитных веществ (гадопентетовая кислота, гадолиамид и др.), т.е. дополнительное контрастирование. Необходимость его применения связана с напряжённостью магнитного поля:
  - если она низкая (0,15 Тл и ниже), то создаётся достаточно высокая *естественная контрастность*,
  - если высокая (свыше 1,0 Тл), то в большинстве случаев необходимо использование *дополнительного контрастирования*.

В качестве контрастного вещества чаще всего используют *гадопентетовую кислоту*, которую вводят в/в из расчёта 0,2 мл контраста на 1 кг массы тела больного. МР-томограммы производят через 10-15 мин после введения контраста. Проводят дополнительное контрастирование при МРТ для повышения интенсивности сигналов, а значит, и увеличение контрастности, например опухолей и метастазов, что способствует улучшению их визуализации, т.е. диагностики.

- Толщина среза, которую считают оптимальной при 5-10 мм. С уменьшением её качество изображения ухудшается. В то же время увеличение толщины среза может привести к тому, что патологический очаг в срез не попадёт.

Другие факторы контрастности переменные, поэтому их выбор в значительной мере зависит от исследователя.

**Вопрос 21.** В чем преимущества МРТ?

**Ответ.** Преимущества МРТ.

- МРТ не связана с лучевой нагрузкой.
- МРТ позволяет получить *несколько проекций* (фронтальную, сагиттальную, поперечную) в отличие, например, от поперечной КТ.

**П у ч е н и е**

" каТпри<sup>Н</sup>уЗ<sup>Ю</sup>И<sup>МР</sup>"ИЗОбРАЖЕНИЯ НС МешАЮТ КОСТМ И скопления газа,

- При МРТ лучше, чем при КТ и УЗИ, визуализируются *мягкие ткани* за счёт высокого тканевого контраста:
  - мышцы;
  - жировые прослойки;
  - хрящи;
  - сосуды (даже без введения в них контрастных веществ)
- При исследовании *головного мозга* удаётся:
  - разграничить серое и белое вещество;
  - можно видеть мозговые оболочки;
  - видны сосуды основания головного мозга
- *Спинной мозг* виден на МР-томограммах на всём протяжении чему не мешают кости, при этом хорошо визуализируются:
  - оболочки и межоболочечные пространства;
  - корешки спинного мозга и ткани, окружающие их;
  - структура межпозвонковых дисков.
- При МРТ чётко различимы:
  - стенки сердечных камер;
  - стенки сосудов;
  - кровь в сосудах;
  - атеросклеротические бляшки, тромбы, аневризмы в стенках сосудов.
- МРТ *печени* позволяет более чётко, чем при КТ, получать изображение цирротических полей и участки регенерирующей ткани,
- При исследовании *почек* с помощью МРТ выявляемя граница между корковым и мозговым слоями, а в образованиях, имеющих капсулу, последняя чётко дифференцируется
- Хорошо визуализируются надпочечники, в них выявляются патологические изменения.

- МРТ используют также при изучении молочной железы, особенно для уточнения распространённости опухоли, в том числе степени прорастания грудной стенки и т.д.
- При изучении органов малого таза (с тазовой катушкой) в получении диагностических сведений помогает разность в контрастности этих органов по отношению к внутритазовой жировой клетчатке. Сканирование производят при полном мочевом пузыре, что улучшает качество изображения за счёт вытеснения кишечника из полости малого таза. Визуализируемые на МРТ органы:
  - матка;
  - прямая кишка (с 1993 г. используют эндоректальную катушку);
  - мочевой пузырь;
  - предстательная железа;
  - яичники.
- МРТ применяют для исследования лимфатической системы у онкологических больных, при проведении дифференциальной диагностики между метастазами в лимфатические узлы и лимфадениомом, для контроля биопсии лимфатических узлов.
- МРТ благодаря возможности визуализации костей и хрящей позволяет диагностировать:
  - изменения внутрисуставных дисков и определять характер заболевания *суставов* (травмы диска, артроз, артрит и др.);
  - изменения межпозвонковых дисков, в результате чего устанавливают различные заболевания *позвоночника* (грыжи дисков, остеохондроз, спондилит и др.);
  - некоторые заболевания костей.
- В последние годы благодаря специальной программе появилась *магнитно-резонансная ангиография* (МРА) головного мозга, которая позволяет визуализировать сосуды без введения в них контрастного вещества (неинвазивный метод). При этом выявляют изменения сосудов:
  - аномалии развития;
  - аневризмы;
  - смещения;
  - непроходимость;
  - коллатеральные;
  - дополнительные;
  - патологические и т.д.

**Вопрос 22.** Каковы недостатки МРТ?

**Ответ.** Недостатки МРТ.

- Дорогостоящий метод (в 2 раза дороже КТ).
- Мало аппаратов — в России чуть больше 100.
- Из-за недостатка аппаратов и катушек к ним ограничение исследования различных органов. В Саратове пока проводят МРТ головного (включая МР-ангиографию) и спинного мозга, позвоночника, суставов, костей, мягких тканей.
- МРА головного мозга не позволяет визуализировать фазы кровотока (артериальную, паренхиматозную и венозную), это возможно только при рентгеновской ангиографии.
- Плохо отображаются обызвествления в отличие от рентгенографии, УЗИ и КТ.
- Возможны артефакты («искусственно сделанные»), как и при других диагностических изображениях. Артефакты отражают не реальный морфологический статус, а внесены в изображение самой техникой.
- Продолжительность исследования и получение изображения вместе с артефактами от дыхательных и других движений ограничивает применение МРТ в диагностике заболеваний грудной и брюшной полости.
- МРТ уступает КТ в визуализации костей черепа, внутричерепных обызвествлений и свежезмененной крови.
- Возможно смещение металлических инородных тел в тканях (протезов каналов сердца, водителей сердечного ритма, металлических приспособлений для остеосинтеза и др.) под воздействием магнитного поля.

**Вопрос 23.** Как плотность ткани влияет на теневую картину и как называются полученные симптомы при рентгенологическом исследовании, УЗИ, КТ и МРТ?

**Ответ.** Плотность ткани влияет на теневую картину и обуславливает следующие симптомы при различных лучевых методах:

- Если *плотность ткани выше* плотности окружающих тканей, то:
  - при рентгенологическом исследовании это будет симптом затемнения;
  - при УЗИ — гиперэхогенность (светлый);
  - при КТ - гиперденсивность (светлый);
  - при МРТ - гиперинтенсивный сигнал (на фиксированных изображениях этот симптом будет выглядеть светлым).

- Если *плотность ткани одинаковая* с окружающими тканями, то:
  - при рентгенологическом исследовании она не будет выделяться, как и при других методах;
  - при УЗИ — изоэхогенность;
  - при КТ — изоденсивность;
  - при МРТ - изоинтенсивный сигнал.
- Если *плотность ткани ниже* плотности окружающих тканей, то:
  - при рентгенологическом исследовании будет симптом просветления;
  - при УЗИ - гипозэхогенный (тёмный);
  - при КТ - гиподенсивный симптом (тёмный);
  - при МРТ - гипоинтенсивный сигнал (на фиксированных изображениях этот симптом будет выглядеть тёмным участком).

**Вопрос 24.** После чего возникает эффект контрастного усиления при КТ и МРТ, от какого фактора зависит и чем он проявляется при различных заболеваниях?

**Ответ.** *Эффект контрастного усиления* возникает после внутривенного введения контрастных веществ при КТ и МРТ, зависит от степени васкуляризации патологических образований. Проявляется этот эффект при различных заболеваниях следующим образом:

- кисты и другие жидкостные образования не усиливаются;
- доброкачественные опухоли слабо усиливаются;
- злокачественные опухоли значительно и неравномерно усиливаются;
- инфаркты почки, селезёнки, головного мозга проявляются симптомом «краевого ободка».

**Вопрос 25.** Каков алгоритм, сущность и обоснование использования методов лучевой диагностики при заболеваниях черепа и головного мозга?

**Ответ.** Алгоритм, сущность и обоснование использования методов лучевой диагностики *при заболеваниях черепа и головного мозга* следующий.

- Рентгенологическое исследование.
  - *Рентгенограммы* черепа в прямой и боковой проекциях для выявления переломов, неопухолевых поражений и опухолей костей черепа, орбит, придаточных пазух носа, турецкого седла, пирамид височных костей.
  - *Томограммы* черепа в двух проекциях после рентгенографии для уточнения характера и распространённости деструктивных изменений в вышеперечисленных костях.

- КТ:
  - дополняет данные рентгенологического исследования о характере костных изменений и вовлечении в патологический процесс костей основания черепа;
  - выявляет опухоли, кисты и другие заболевания головного мозга.
- МРТ - более информативный метод, чем КТ, при выявлении заболеваний головного мозга, особенно опухолей, но МРТ в 2 раза дороже КТ, поэтому является методом выбора.

Преимущества МРТ по сравнению с КТ:

- лучше видны опухоли, особенно маленькие, прилежащие к основанию черепа;
- лучше определяется глубина распространения опухоли и её распространённость в краниокаудальном направлении;
- лучше определяется прорастание опухолью соседних анатомических полостей и пространств;
- выявляется отношение опухоли к крупным сосудам и нервам;
- оценивается распространение воспалительных процессов и их осложнений (тромбоза синусов, эпи- и субдуральных эмпием, энцефалитов, абсцессов).
- Ангиография сосудов головного мозга.
  - МРА в отличие от рентгеновской ангиографии неинвазивный метод, определяет взаимоотношения патологического образования и сосудов, но не позволяет видеть отдельные фазы контрастирования сосудов.
  - *КТ-ангиография* в Саратове не проводится, так как нет соответствующей аппаратуры;
  - УЗИ - неинвазивный метод (транскраниальное дуплексное сканирование и доплерография);
  - *Рентгеновская ангиография* - инвазивный метод, проводимый после неинвазивных. Обеспечивает предоперационную эмболизацию, уменьшающую кровотоки, позволяет получить все фазы заполнения сосудов (артериальную, капиллярную, венозную)
- УЗИ.
  - *Транскраниальное* УЗИ проводят чаще через верхнюю глазничную щель (трансорбитальное), при этом можно определить смещение срединных структур головного мозга.
  - *Транскраниальное дуплексное сканирование* - чёрно-белое двухмерное изображение (в режиме серой шкалы), дополненное цветным изображением кровотока. Возможности метода:

- облегчает анатомическую ориентацию;
  - обеспечивает оценку кровоснабжения головного мозга;
  - позволяет дифференцировать аневризму от кисты и опухоли;
  - выявляет источники кровоизлияния;
  - выявляет гематому, ишемические очаги, артериальные спазмы, стенозы сосудов.
- *Интраоперационное УЗИ* позволяет оценить наличие и степень ангиоспазма, локализовать и отграничить глубоко расположенные части опухоли перед её резекцией.
- *УЗИ с доплерографией* визуализирует экстракраниальные сосуды головного мозга.

**Вопрос 26.** При заболеваниях щитовидной железы и шеи каким должен быть порядок использования методов визуализации, что они позволяют определить?

**Ответ.** Порядок использования методов визуализации при заболеваниях щитовидной железы и шеи должен быть следующим.

- *УЗИ* — основной метод диагностики; его возможности:
  - позволяет определить наличие или отсутствие щитовидной железы;
  - выявляет лимфатические узлы шеи, даже непальпируемые, определяет их состояние;
  - устанавливает размеры, форму, контуры, структуру щитовидной железы;
  - подтверждает отношение пальпируемого образования к щитовидной железе или лимфатическим узлам;
  - выявляет или исключает одиночные и множественные узлы в железе;
  - дифференцирует узловые и диффузные изменения в железе;
  - определяет характер узловых образований (кисты, доброкачественные и злокачественные опухоли);
  - позволяет визуализировать паращитовидные железы при их увеличении.
  - доплерография даёт возможность определения патологических изменений в сосудах, отличительных признаков от лимфатических узлов.
- *Рентгенография шеи* способствует диагностике косвенных признаков заболеваний:
  - *боковая проекция* для выявления ретрофарингеальных и превертебральных абсцессов (флегмон);

— *прямая и боковая проекции с контрастированным пищеводом* для установления смещения и сдавления пищевода увеличенной щитовидной железой, в том числе при её загрудинном расположении.

• *КТ и МРТ*- методы выбора, они менее информативны, чем УЗИ; но их можно применять в следующих случаях:

— для оценки распространённости рака, особенно в регионарные лимфатические узлы;

— при загрудинном распространении или внутригрудном расположении зоба;

— при эктопических внутригрудных аденомах паращитовидных желёз.

**Вопрос 27.** В случаях заболеваний позвоночника и спинного мозга в какой последовательности и с какой целью назначают лучевые методы диагностики?

**Ответ.** В случаях заболеваний позвоночника и спинного мозга назначают лучевые методы диагностики со следующими целями и в следующей последовательности.

• Рентгенограммы позвоночника в прямой и боковой проекциях позволяют оценить:

— состояние позвонков с отростками;

— состояние межпозвонковых щелей;

— состояние паравертебральных мягких тканей.

На рентгенограмме выявляются следующие заболевания:

— травмы;

— аномалии развития;

— все неопухолевые заболевания;

— опухоли позвоночника;

— динамические изменения при контроле в ходе лечения.

Виды рентгенографии в диагностике заболеваний позвоночника и спинного мозга:

— *функциональная рентгенография* (снимки при сгибании и разгибании), используют в шейном и поясничном отделах позвоночника для уточнения патологической подвижности или их фиксации;

— *томограммы* в прямой и боковой проекциях, уточняют наличие, характер и распространённость патологических изменений позвоночника и паравертебральных мягких тканей;

- *миелография* - инвазивный метод, заключается во введении контраста путём спинномозговой пункции, используют при недоступности МР. Показания:

• некоторые аномалии развития (менинго- и радикулоцеле);

• сирингомиелические кисты;

• поражения спинномозговых корешков;

• компрессия спинного мозга;

• опухоли спинного мозга.

• КТ дополняет рентгенологическое исследование при уточнении мелких изменений в костях, но КТ-обзор ограничен 2-3 позвонками из-за большой лучевой нагрузки. КТ уступает рентгенологическому исследованию при оценке:

- подхрящевых замыкающих пластинок;

- высоты межпозвонковых дисков.

Показания к использованию КТ:

- уточнение переломов дуг и отростков позвонков, особенно шейных;

- выявление костных осколков в позвоночном канале;

- обнаружение грыж межпозвонковых дисков;

- опухоли спинного мозга (их обнаружение, определение характера и распространённости);

- диагностика гиперостозов, костных секвестров, остеофитов, обызвествлений мягких тканей, при этом точность КТ выше, чем при МРТ.

• МРТ имеет преимущества перед поперечной КТ за счёт возможности широкого обзора позвоночника в трёх проекциях (фронтальной, сагиттальной, аксиальной). МРТ более информативна, чем КТ (поперечная и спиральная) за счёт большей чувствительности и следующих факторов.

- Отсутствие лучевой нагрузки.

- Хорошо виден костный мозг в телах позвонков и все патологические изменения в позвонках.

- Отображается не только высота межпозвонковых дисков, но и их структурные изменения.

- Визуализируются паравертебральные мягкие ткани и все структуры позвоночного канала:

• спинной мозг;

• конский хвост;

• субарахноидальное пространство.



- Без контрастирования определяется цереброспинальная жидкость.
- Возможна диагностика повреждения дисков и связок, посттравматические и другие заболевания спинного мозга.
- В случае грыж межпозвоночного диска, их выявление не меняет тактику консервативного лечения, но МРТ использует при клинических показаниях к операции для точного определения уровня и типа грыжи.
- Позволяет выявлять сосудистые изменения:
  - интрамедуллярные, суб- и эпидуральные кровоизлияния;
  - кавернозные гемангиомы;
  - артериовенозные мальформации;
  - дуральные фистулы.
- Уточняет распространённость по ликворным пространствам:
  - воспалительного;
  - туберкулёзного;
  - опухолевого процесса;
  - метастатического поражения оболочек.
- Устанавливает характер роста неврином и менингиом:
  - эпидуральный;
  - интрадуральный;
  - экстрамедуллярный.

**Вопрос 28.** Какой из методов лучевой диагностики основной при заболеваниях молочной железы (его достоинства и недостатки)?

**Ответ.** Основной метод лучевой диагностики заболеваний молочной железы — рентгенологический, в частности маммография.

**Маммография** — наиболее информативный и простой метод исследования молочных желёз. Осуществляют в следующих проекциях:

- прямой;
- косой;
- боковой (дополнительная проекция).

Обязательна двухсторонняя маммография, так как преимущественно бывают двухсторонние изменения. Так, если в одной железе пальпируется образование, то в другой железе может быть непальпируемый рак. Следует отметить, что при маммографии ранние признаки рака и некоторые другие патологические состояния обнаруживают до пальпаторного их выявления, поэтому основная цель маммографии - выявление непальпируемых образований.

Маммографию производят на специальном рентгеновском аппарате — *маммографе*, обязательно в середине менструального цикла пациентки, иначе могут быть ошибки.

*Достоинства* маммографии:

- относительная дешевизна;
- наиболее высокая информативность при всех заболеваниях;
- обнаружение образований диаметром 1—3 мм;
- выявление микрокальцинатов, которые обычно бывают патогномичным признаком рака;
- возможность получения многопроекционного изображения органа;
- дифференциальная диагностика различных заболеваний;
- выявление рака за 4 года до пальпаторного обнаружения, т.е. диагностика непальпируемых форм;
- контролируемая пункция различных образований;
- предоперационная внутритканевая маркировка непальпируемых образований;
- рентгенография удаленного сектора с целью определения полноты хирургического вмешательства;
- оценка степени распространения патологического процесса, в том числе рентгенография мягких тканей подмышечной области для выявления увеличенных лимфатических узлов.

*Недостаток* маммографии - лучевая нагрузка, поэтому у беременных, лактирующих и молодых женщин (до 30 лет) этот метод используют только при подозрении на рак.

**Вопрос 29.** В чём состоят контрастные методы маммографии, что они позволяют выявить?

**Ответ.** Контрастные методы маммографии состоят в следующем.

• **Пневмокистография** - введение воздуха в полость кисты во время пункции. Пункцию патологического образования проводят после обычной маммографии для взятия материала с последующим морфологическим исследованием, и если при этом получается жидкость, то её откачивают и через эту же иглу вводят воздух, затем направляют пациентку в рентгеновский кабинет, где делают рентгенограммы в двух проекциях. Пневмокистография позволяет выявить:

- все кисты, которые обычно заполняются воздухом, даже если пунктируют только одну из них;
- толщину стенки кисты;
- внутрикистозные папилломы.

При пневмокистографии происходит закрытие кисты, чему способствует введение воздуха, т.е. осуществляется не только диагностика, но и лечение.

- **Дуктография** - искусственное контрастирование млечных протоков через иглу, введённую через сосок в основной выводной проток после удаления секрета. Обычно вводят водорастворимый контраст (0,3-0,5 мл) и выполняют маммографию в двух проекциях.

**Показание** - выделения из соска вне периода лактации, *противопоказание* - острый воспалительный процесс и явный рак.

Дуктография — единственный метод, который позволяет выявлять изменения в млечных протоках:

- смещения протоков;
- расширения (дуктоэктазы);
- внутрипротоковые папилломы и рак в виде округлых просветлений;
- при обтурации определяется культя протока.

**Вопрос 30.** В каких случаях при заболеваниях молочных желёз дополнительно используют другие методы лучевой диагностики, в чем их достоинства и недостатки?

**Ответ.** При заболеваниях молочных желёз дополнительно проводят УЗИ, КТ и МРТ.

- УЗИ не может заменить маммографию, обычно используется как дополнительный метод, он имеет следующие *достоинства*:
  - высокая пропускная способность;
  - радиационная безопасность;
  - сравнительно недорогое оборудование;
  - проводят измерение толщины железистой ткани в каждом секторе вдоль воображаемых радиарных линий в месте, где толщина наибольшая (в норме — не менее 14 мм);
  - в 25% случаев помогает в дифференциальной диагностике;
  - уточняет наличие отдельных форм мастопатии, дифференцирует их;
  - может дать дополнительные сведения о патологических образованиях на фоне плотной ткани железы;
  - можно проводить беременным и лактирующим женщинам, а также молодым (до 30 лет);
  - помогает провести дифференциальную диагностику между кистой и опухолью по плотности;

- используют для диагностики характера увеличения аксиллярных лимфатических узлов;
- даёт возможность контролируемой пункции, в том числе при введении в кисту склерозирующих средств, без лучевой нагрузки;
- доплерография способствует получению дополнительных данных при раке, трудностях рентгенологического исследования и УЗИ.

**Недостатки** УЗИ:

- зависимость получаемого изображения от положения датчика;
  - субъективность оценки;
  - малая информативность при жировой инволюции железы, которая начинается с 35 лет;
  - редко выявляет непальпируемый рак (только в 50% случаев).
- КТ используют в отдельных случаях для визуализации ретромаммарного пространства и метастазов в аксиллярные лимфатические узлы, но главное применение - распознавание отдалённых метастазов в лёгкие, печень, головной мозг и т.д.
- МРТ имеет те же возможности, что и КТ, но преимущества возникают при динамической МРТ с контрастированием, особенно при выявлении образований на фоне плотной железы. *Недостатки*, которые делают МРТ при заболеваниях молочной железы в настоящее время мало оправданной:
- высокая стоимость;
  - малая информативность при непальпируемом раке и начальном раке.

**Вопрос 31.** Что делает УЗИ методом первичной диагностики при заболеваниях мочевых путей, в чём состоят его преимущества?

**Ответ.** УЗИ - метод первичной диагностики при заболеваниях мочевых путей благодаря следующим преимуществам.

- Позволяет оценить состояние почек:
  - положение;
  - смещаемость при дыхании;
  - размеры;
  - форму;
  - контуры;
  - выделяет кору и медуллярный слой паренхимы;
  - почечный синус с элементами чашечно-лоханочной системы;
  - периренальные ткани.

- Ориентирует относительно характера заболевания, определяет необходимость дальнейшей визуализации и выбор её метода.
- У больных с почечной недостаточностью позволяет установить её причину.
- Позволяет отличить острую задержку мочеиспускания от анурии.
- Визуализирует большинство камней в чашечно-лоханочной системе (чувствительность метода 65—95%).
- Отображает многие патологические изменения:
  - расширение чашечно-лоханочной системы;
  - аномалии развития почек;
  - абсцессы не менее 2,5 см;
  - паранефрит;
  - динамику воспалительного процесса;
  - хронический пиелонефрит;
  - деструктивный туберкулёз почек (изолированный и в сочетании с поражением половых органов);
  - гематомы (подкапсульные, периренальные);
  - кисты и опухоли почек (одиночные и множественные, их распространённость);
  - состояние почечного трансплантата.
- Позволяет дифференцировать:
  - пиелонефритически сморщенную почку от её гипоплазии;
  - подкапсульную и периренальную гематому;
  - кисту от опухоли;
  - врождённые кисты от приобретённой кистозной болезни при хронической почечной недостаточности;
  - инфицированные кисты от простых.
- При обструкции мочевых путей оценивает степень атрофии паренхимы почек;
- Осуществляет динамический контроль камневыведения, течения воспалительных процессов и т.д.
- Контроль проведения чрескожных пункций почек.
- Допплерография способствует:
  - установлению гипоплазии почечной артерии и её ветвей;
  - распознаванию обструкции мочевых путей по увеличенному сопротивлению кровотоку;
  - уточнению наличия aberrантного сосуда, как причины гидронефроза;

- выявлению сосудистых заболеваний почек (инфаркт, тромбоз почечных вен, стеноз почечных артерий);
  - распознаванию опухолевой инвазии почечной и нижней полой вен;
  - отличию обструктивного расширения чашечно-лоханочной системы от функционального;
  - установлению смещения опухолью почечных сосудов;
  - выявлению неопластической васкуляризации с патологическим кровотоком при раке.
  - Трансуретральное УЗИ относят к эндоскопической сонографии, осуществляют с помощью нитевидного высокочастотного УЗ-зонда, введённого в мочеточник ретроградным путём, способствует выявлению камней и опухолей мочеточника.
- Вопрос 32.** В чём состоят недостатки УЗИ при исследовании мочевых путей?
- Ответ. Недостатки УЗИ при исследовании мочевых путей состоят в следующем:
- Нет информации о функции почек.
  - Не определяется состав камней (кальций или ураты).
  - За камни могут быть приняты отторгшиеся сосочки при некрозе.
  - Не выявляются камни размерами меньше 4—5 мм.
  - Ложноположительная диагностика:
    - расширения чашечно-лоханочной системы (при дивертикулах чашек, экстраренальной лоханке, врождённом мегакаликсе);
    - камней при пузырно-мочеточниковом рефлюксе, беременности, переполнении мочевого пузыря.
  - Ложноотрицательный диагноз камней:
    - при острой обструкции (в первые 4-6 часов), когда ещё нет расширения чашечно-лоханочной системы;
    - при состоянии дегидратации.
  - Трудности дифференциальной диагностики:
    - кист, осложнённых кровоизлиянием или нагноением от распадающейся опухоли;
    - кист с толстыми стенками от кистозных опухолей;
    - инфицированных кист от абсцесса.
  - Ложноположительный диагноз опухоли при анатомическом варианте строения паренхимы почки с фокусной гипертрофией и гиперплазией.

- Отсутствие патогномичных симптомов:
  - доброкачественной опухоли;
  - опухолей до 3 см.
- Трудности определения периренального прорастания или сдавления за счёт опухоли.
- Трудности оценки лимфатических узлов до 15 мм.
- Практически не визуализируется мочеточник, в результате не выявляются изменения в нём, уровень обструкции, которые нередко бывают первичной причиной изменений почек.
- При доплерографии почечные артерии видны не на всём протяжении, часты попуски стеноза дополнительных артерий, что может быть связано с неправильной интерпретацией доплеровских сигналов.

**Вопрос 33.** Какой из лучевых методов обязательно следует за УЗИ при диагностике заболеваний мочевых путей, его сущность, достоинства и недостатки.

**Ответ.** При диагностике заболеваний мочевых путей за УЗИ обязательно следует экскреторная урография, которой предшествует обзорная урография.

**Обзорная рентгенография (урография)** - бесконтрастное исследование проекции мочевых путей. При этом выявляют:

- рентгеноконтрастные конкременты;
- обызвествление опухолей, эхинококковых кист, лимфатических узлов, венные камни (флеболиты);
- металлические инородные тела.

Если без обзорного исследования ввести контраст, то многие эти патологические затемнения могут «потеряться».

**Экскреторная урография** - искусственное контрастирование мочевых путей, состоит во внутривенном введении (в вену локтевого сгиба) 20-40 мл водорастворимого контрастного вещества (натрия амидотризоат), которое выделяется почками и выводится вместе с мочой.

Необходимо использовать обзорную и экскреторную урографию во всех случаях клинического подозрения на заболевания мочевых путей, так как эти методы имеют следующие *достоинства*.

- Обзор всех мочевых путей, включая мочеточники и мочевой пузырь.
- Оценка концентрационной и выделительной функций почек
- Распознавание до 90% мочевых камней, в том числе не выявляющихся при УЗИ, особенно в мочеточниках:

- оксалатные;
- фосфатные;
- смешанные, размером не менее 2 мм;
- цистиновые — больше 1 см;
- неконтрастные ураты, которые лечат консервативно.
- Подтверждение принадлежности подозрительных теней к мочевым путям и уточнение локализации камней.
- Подтверждение или исключение обструкции, в том числе в случае обнаруженного при УЗИ расширения чашек и лоханок почек; определение уровня и характера обструкции.
- Полученные данные о давлении извне могут направить дальнейшие методы визуализации на установление объёмного образования другой локализации.
- Установление аномалии развития почек.
- Распознавание небольших размеров уротелиального (папиллярного) рака (лучше, чем при УЗИ).
- Выявление характерной для туберкулёза множественности поражения (почки, мочеточник, мочевой пузырь), установление каверн в поздней стадии, сообщение их с чашками.

*Недостатки* экскреторной урографии

- Лучевая нагрузка.
- Не визуализируются чашки и лоханки:
  - в случаях резкого снижения функции почек;
  - при «немой почке»;
  - при почечной недостаточности.
- Нормальная картина не исключает функциональных нарушений.
- Трудности выявления и дифференциальной диагностики кист и опухолей паренхимы почек размерами до 3 см.
- Аллергия на введение йодсодержащих препаратов.

**Вопрос 34.** Каковы дополнительные методы рентгенологического исследования мочевых путей, в чём они заключаются и для чего их проводят?

**Ответ.** Дополнительные методы рентгенологического исследования мочевых путей следующие:

- **Томография** — послойное исследование мочевых путей в прямой и боковых проекциях. *Разновидности* томографии:
  - бесконтрастная;
  - в сочетании с экскреторной урографией;
  - в сочетании с ретропневмоперитонеумом.

**Преимущества томографии:**

- визуализация мало контрастных камней;
- визуализация почки (размеров, состояния паренхимы, контуров) при объёмных образованиях;
- визуализация обызвествлений объёмных образований почек.

• **Прямая пиелография** - непосредственное контрастирование мочевых путей.

— **Ретроградная пиелография** — контрастирование мочевых путей с помощью катетера, введённого через уретру в устье мочеточника при цистоскопии, позволяет получить тугое наполнение мочеточника, лоханки и чашек.

**Показания к назначению:**

- риск возникновения аллергической реакции на внутривенное введение йодсодержащих контрастных веществ;
- неинформативность экскреторной урографии;
- отсутствие визуализации полостей почек и мочеточника вследствие снижения выделительной функции почек («немая почка»).

**Преимущества метода:**

- достаточная визуализация мочевых путей за счёт более высокого контраста и тугого заполнения всех отделов мочеточника, чашек, лоханки;
- выявление причины и уровня обструкции в случаях «немой почки».

— **Антеградная пиелография** — введение контраста двумя путями:

- в почечную лоханку через нефростому, наложенную для декомпрессии мочевых путей;
- посредством прямой пункции, выполняемой также с целью получения материала для бактериологических и цитологических исследований.

• **Ангиография почек** — инвазивное вмешательство, которое заключается в контрастировании сосудов почки, проводится в условиях специального ангиографического кабинета (см. вопросы 20—21 в главе 1). Показания к применению и достоинства этого метода.

- Картирование анатомии сосудов при планируемой резекции почки.
- Как этап, предвещающий эмболизацию в случае угрожающей жизни гематурии.
- Перед нефрэктомией.

- Выявление острого тромбоза почечных вен, при этом используют каваграфию, и если тромб не визуализируется, а кровь из почечной вены не поступает в нижнюю полую вену, то применяют *селективную ангиографию*.
- Стеноз почечных артерий:
  - позволяет установить вид, степень и протяженность обструкции;
  - оценить постстенотические изменения сосудов;
  - уточнить вовлечение контрлатеральной почки;
  - выработать метод и прогноз реконструктивных операций на сосудах.
- Обнаружение специфических изменений сосудов при узелковом периаартериите.

**Вопрос 35.** В чём состоят преимущества КТ при заболеваниях мочевых путей?

**Ответ.** Преимущества КТ при заболеваниях мочевых путей.

- Обнаруживаются конкременты почти в 100% случаев, начиная с размеров 2 мм, независимо от их химического состава, даже при отсутствии в них извести.
- Дифференцируются рентгенонегативные камни от опухоли.
- Уточняется принадлежность камней к мочевым путям.
- Используется при непереносимости йодсодержащих препаратов и при «немой почке».
- Хорошо отображаются ретроперитонеальные поражения (причина обструкции мочеточников), воспалительный и опухолевый инфильтраты.
- Методика с *внутривенным усилением* позволяет дифференцировать:
  - расширенную лоханку от парапелъвикальных кист;
  - кисту от опухоли и абсцесса;
  - некоторые разновидности опухоли (папиллярный рак от почечно-клеточного и т.д.).
- Оценивается степень атрофии паренхимы почки при обструкции мочевых путей.
- Устанавливается очаговое воспаление почки и дифференцируется от опухолевого.
- Под контролем КТ проводят:
  - пункционную биопсию почки;
  - чрескожное дренирование абсцессов или кист;
  - чрескожную пиелонефростомию;

• Определяется распространённость и стадия патологического процесса (туберкулёза, воспаления, опухоли).

**опр с**  
 мочевых путей? что относится \* Преимуществом МРТ в исследовании

Ответ. Преимущества МРТ при исследовании мочевых путей

- Возможность применения у больных с почечной недостаточностью
- Визуализация расширения мочевых путей.
- Распознавание уровня и причины обструкции мочевых путей
- Отображение с помощью методики с парамагнитным контрастированием анатомии мочевых путей и их функции.
- Распознавание аномалий развития мочевых путей
- Установление экстраренального распространения и стадии развития патологического процесса.
- Диагностика и дифференциальная диагностика осложнённых кист, не определённых при УЗИ и КТ.
- Возможность распознавания некоторых разновидностей опухолей:
  - онкоцистомы (за счёт визуализации капсулы);
  - ангиомиолипомы (за счёт наличия жира).
- Выявление ранних стадий почечно-клеточного рака в 93-98% (точнее, чем при КТ).
- Использование при риске применения йодсодержащих препаратов.
- Возможность дифференцирования отторжения трансплантанта почки от нефротоксического эффекта антибиотиков
- Выявление сосудистых изменений почек с помощью МРА

**Вопрос 37.** Каковы информативность, преимущества и недостатки УЗИ мочевого пузыря?

**Ответ.** УЗИ мочевого пузыря имеет следующие информативность и преимущества.

- Выявляет утолщение стенок пузыря за счёт отёка при остром цистите и сморщивание - при хроническом.
- Обнаруживаются мочевые камни, включая рентгеноотрицательные:
  - от 2-3 мм и более в мочевом пузыре;
  - не менее 5 мм в уретре.
- При травмах выявляется:
  - тазовая гематома (при внебрюшинных разрывах)-
  - свободная жидкость в брюшной полости (при внутрибрюшных разрывах);
  - урогематомы промежности и мошонки;

- Визуализация 90% опухолей.
  - Определение объёма остаточной мочи в пузыре.
  - Подтверждение опухоли и прорастания стенки пузыря при дополнительном назначении трансуретрального УЗИ.
- Недостатки УЗИ.
- Нельзя дифференцировать этиологические формы циститов.
  - Трудно дифференцировать дивертикул (при неотчётливой шейке) пузыря от других жидкостных образований.
  - Не диагностируются опухоли меньше 10 мм и особенно меньше 5 мм.
  - Трудно дифференцировать опухоли от трабекулярности слизистой оболочки.
  - Плохо визуализируются: верхушка мочевого пузыря (скрыта кишкой), основание и латеральные стенки.
  - Нормальная картина пузыря не исключает рак.
- Не видны фистулы и кисты незаросшего мочевого протока.
- Трансуретральное УЗИ — инвазивный метод, требующий анестезии и цистоскопии.

**Вопрос 38.** До или после УЗИ проводят рентгеноконтрастное исследование мочевого пузыря, какие методы оно включает?

**Ответ.** Рентгеноконтрастное исследование мочевого пузыря проводят после УЗИ, оно включает следующие методы.

- **Нисходящая цистография** — контрастирование пузыря при экскреторной (внутривенной) урографии.
- **Микционная цистография** — визуализация пассажа контрастированной мочи через нижние мочевые пути в процессе мочеиспускания.
- **Восходящая цистография и уретрография** — введение 300 мл контраста в мочеиспускательный канал через катетер, при этом обеспечивается оптимальное контрастирование нижних мочевых путей.
- **Видеоэвакуационная цистография** — функциональный метод визуализации уродинамики с использованием рентгенотелевизионного просвечивания.

*Преимущества* рентгеноконтрастных методов:

- выявление свищей;
- диагностика дивертикулов;
- установление пузырно-мочеточникового рефлюкса;
- определение причины и уровня обструкции уретры;
- выявление нарушения опорожнения пузыря;
- улучшение контрастирования при сниженной функции почек;

- ведущая роль при травме мочевого пузыря с нарушением целостности стенки пузыря и выходом контраста за его предел L<sub>i</sub>;
- установление толщины стенки пузыря, что способствует выявлению опухолей, при цистографии в сочетании с томографией;
- возможность взятия материала для лабораторного исследования;
- контроль после цистэктомии заново сформированного из тонкой кишки мочевого пузыря, при этом определяют утечку мочи, ёмкость пузыря, стеноз выхода из пузыря, пузырно-мочеточниковый рефлюкс.

*Недостатки* рентгеноконтрастных методов:

- инвазивность;
- лучевая нагрузка;
- йодоаллергия;
- хуже, чем при УЗИ, КТ и МРТ, дифференцируются отдельные стадии опухоли и метастазирование в лимфатические узлы.

**Вопрос 39.** Какие показания, преимущества и недостатки имеют КТ и МРТ при исследовании мочевого пузыря?

**Ответ.** КТ и МРТ имеют следующие показания и преимущества при исследовании мочевого пузыря:

- Используют при сочетанных травмах:
  - показывают состояние окружающих органов и костей таза;
  - уточняют наличие урогематомы.
- Определяют распространённость опухоли:
  - инвазия за пределы стенки пузыря;
  - метастазы в подвздошные лимфатические узлы и др.
- Дифференцируют стадии рака, распространяющегося за пределы пузыря - T<sub>3</sub> (прорастание окружающей клетчатки) и T<sub>4</sub> (инфильтрация соседних органов).
- При МРТ лучше, чем при КТ:
  - визуализируются отдельные слои стенки пузыря;
  - глубина инвазии опухоли;
  - проводится дифференциальная диагностика стадий опухоли;
  - оценка динамики воспалительных процессов;
  - лучше видны опухоли в основании и куполе пузыря;
  - точнее оцениваются тазовые лимфатические узлы.
- Трансректальная МРТ с внутривенным контрастированием позволяет:
  - точнее оценить глубину прорастания опухолью стенки пузыря;
  - дифференцировать стадии T<sub>1</sub> от T<sub>3</sub>;

- С помощью МРТ диагностируют опухоли уретры.

*Недостатки* КТ и МРТ:

- Дорогостоящие методы.
- Не выявляются разрывы и уровень обструкции уретры.
- При определении прорастания опухоли получают 25% ложноположительных результатов в результате неточного критерия (исчезновения жировых прослоек между соседними органами и пузырём). Не выявляются функциональные признаки:
  - пузырно-мочеточниковый рефлюкс;
  - нарушения опорожнения пузыря, свищи.

**Вопрос 40.** В чём заключается необходимость использования различных видов УЗИ при заболеваниях предстательной железы, в какой мере его дополняют результаты КТ и МРТ?

**Ответ.** Необходимость использования различных видов УЗИ при заболеваниях предстательной железы состоит в следующем.

- Трансабдоминальное УЗИ способствует определению:
  - размеров железы;
  - количества остаточной мочи;
  - взаимоотношения с соседними органами;
  - обызвествления в железе при хронических простатитах.
- Трансректальное УЗИ применяют:
  - для диагностики абсцессов железы и их дренирования;
  - при доброкачественной гиперплазии железы, показывает увеличение преимущественно внутренней зоны, позволяя уточнить её размеры и преобладающее направление роста;
  - для выявления рака железы, проведения биопсии подозрительных участков;
  - при оценке местного распространения опухоли в стадиях T<sub>3</sub>-T<sub>4</sub> (сочетание трансабдоминального и трансректального УЗИ).
- Допплерография обнаруживает:
  - специфические для опухоли особенности микровакуляризации;
  - хаотический рисунок опухолевых сосудов;
  - низкое сопротивление кровотоку;
  - артериовенозные шунты;
  - участки патологической васкуляции, которые служат мишенью для биопсии;
  - увеличение интенсивности кровотока по периферии, что отличает рак.

КТ и МРТ дополняют данные УЗИ:

- при диагностике абсцессов и предсказании ответа на медикаментозную терапию (точность до 94%);
- при дифференциальной диагностике узелков доброкачественной гиперплазии от инвазии периферических отделов железы при раке прямой кишки;
- при нормальной УЗ-картине, когда в половине случаев бывает инфильтративный рак периферической зоны, однако большинство этих опухолей не выявляют и при МРТ и КТ так как опухоль по плотности не отличается от окружающих тканей;
- в случаях выявления метастазов в тазовые лимфатические узлы;
- при определении стадии рака предстательной железы;
- при обнаружении пенетрации капсулы железы, что заставляет отказаться от простатэктомии в пользу лучевой и гормональной терапии;
- У 50% больных в случаях установления экстрагландулярного распространения рака (точность МРТ больше, чем КТ);
- при оценке эффективности консервативного лечения рака.

**Вопрос 41.** Каковы диагностические возможности, преимущества и недостатки трансабдоминального УЗИ при заболеваниях женских половых органов?

**Ответ.** Диагностические возможности и преимущества трансабдоминального УЗИ при заболеваниях женских половых органов.

- Можно выполнять:
  - в любую фазу менструального цикла;
  - в период беременности;
  - У девственниц.
- Позволяет визуализировать:
  - влагалище;
  - наружные контуры матки с шейкой;
  - полость матки;
  - в 50% случаев яичники (при условии наполненного мочевого пузыря).
- Уточняет состояние эндометрия, позволяет измерить его толщину.
- Контролирует циклические процессы в эндометрии.
- Позволяет наблюдать процесс фолликулогенеза, что способствует прогнозированию овуляции и планированию искусственного оплодотворения.

- Дифференцирует:
  - солидные образования (опухоли) от жидкостных кист;
  - миомы от полипов, рака и гиперплазии.
- Выявляет даже небольшое количество жидкости в дугласовом кармане брюшины (в фазе овуляции как физиологическое явление, а также при патологии).
- Распознаёт многие аномалии развития.
- Позволяет обнаружить миомы в разных слоях стенки матки:
  - интрамуральные (от 1,5 см);
  - субсерозные;
  - субмукозные (от 1 см).
- Дифференцирует субсерозные миомы от патологических образований придатков.
- Выявляет утолщение эндометрия у женщин в постменопаузе:
  - менее 5 мм — исключается рак и не нужна биопсия;
  - от 5 мм и более — служит признаком рака, гиперплазии или полипов, а также бывает у женщин с гормональной заместительной терапией.
- Визуализирует скопление жидкости в полости матки, что бывает подозрительным в постменопаузе на злокачественную обструкцию цервикального канала, а в детородном периоде часто связано с беременностью и её осложнениями или с аномалиями развития матки и влагалища.
- Устанавливает глубину инвазии эндометриального рака.
- Оценивает эффективность лечения.
- Дифференцирует ретенционные кисты яичника:
  - от гидросальпинкса;
  - от перитонеальной кисты;
  - от дермоидных кист.
- Эффективно диагностирует внематочную беременность и патологию беременности.
- Диагностирует перекрут яичника.
- Выявляет опухоли яичников, в том числе при бессимптомном течении, критерии злокачественности опухоли:
  - размеры более 4 см;
  - солидный компонент;
  - толщина стенки и септ более 3 мм;
  - узелки в стенке и выросты;
  - некроз.



• Диагностирует послеоперационные осложнения:

- гематомы;
- лимфоцеле;
- абсцессы;
- свищи.

*Недостатки* трансабдоминального УЗИ:

- используется как скрининговый метод, требующий уточнения другими методами;
- в менопаузе яичники чаще не видны;
- не полностью отображается свод матки, ограничения визуализации при ретропозиции матки;
- затруднена оценка: некоторых аномалий развития, патологических образований сложной конфигурации, топографических отношений;
- не устанавливается состояние труб;
- недостаточная изученность отдалённых результатов УЗИ предполагает строгие показания, особенно при исследовании плода;
- миомы с быстрым ростом неотличимы от миосарком;
- распознаются только большие опухоли шейки матки, поэтому роль УЗИ второстепенная;
- плохо распознаются атипичные геморрагические и осложнённые нагноившиеся кисты яичников;
- ограничения визуализации у полных пациентов.

**Вопрос 42.** В чём состоят преимущества и недостатки трансвагинального УЗИ?

**Ответ.** *Преимущества* трансвагинального УЗИ:

- УЗ-датчик подводят близко к тазовым органам, что позволяет использовать более высокое пространственное разрешение;
- нет ограничений визуализации у полных пациенток и при ретропозиции матки;
- визуализируются яичники, которые плохо видны при трансабдоминальном УЗИ;
- лучше, чем при трансабдоминальном УЗИ, видны некоторые аномалии развития;
- превосходит другие методы в распознавании субмукозных миом матки при минимальных размерах 8 мм (точность 97%, в 2 раза точнее трансабдоминального УЗИ);
- выявляется инвазия миометрия при раке эндометрия;

- играет ведущую роль в выявлении ретенционных кист яичников небольших размеров;
- при внематочной беременности раньше визуализируется плод и лучше - утолщённый эндометрий.

*Недостатки* трансвагинального УЗИ:

- инвазивность, поэтому является методом второй очереди после трансабдоминального УЗИ;
- из-за ограниченного поля обзора не визуализируются полностью крупные патологические образования.

**Вопрос 43** Что относится к преимуществам и недостаткам доплерографии - ЦДК и трёхмерного УЗИ при исследовании женских половых органов?

**Ответ.** *Преимущества* ЦДК при исследовании женских половых органов:

- возможность отличия кисты от кистозных опухолей яичников;
- выявление воспалительной гиперемии;
- обнаружение отсутствия диастолического кровотока в увеличенном яичнике при его перекруте;
- выявление признаков злокачественности опухоли по особенностям кровотока.

*Недостатки* ЦДК:

- неспецифичность выявления воспалительной гиперемии, так как оно может «быть вызвано как тубоовариальным абсцессом, так и перидевиртукулярным абсцессом и др.
- по нарушению кровотока не всегда можно выявить перекрут яичников;
- не дифференцируются миомы от полипов, так как в обоих случаях характерен низкий кровоток;
- неспецифичность низкого сопротивления и высокого диастолического кровотока, которые могут быть как при злокачественных опухолях, так и при других заболеваниях: кистах жёлтого тела, эндометриомах, воспалительных образованиях;
- тепловое действие ультразвука ограничивает его применение при исследовании плода в I и III триместрах беременности.

*Преимущества* трёхмерного УЗИ:

- изображение в плоскостях, недоступных обычному УЗИ;
- точность измерений;
- экономическая выгода по сравнению с МРТ;

- когда в стране появится достаточное количество аппаратуры, этот метод заменит МРТ в диагностике аномалий развития матки и придатков, миом матки, злокачественных опухолей матки и яичников, при патологии беременности.

**Вопрос 44.** Каковы сущность, преимущества и недостатки метросальпингографии?

**Ответ.** Сущность метросальпингографии состоит во введении водорастворимого контрастного вещества в полость матки.

*Преимущества* метросальпингографии:

- визуализируется полость матки;
- лучше, чем при всех других методах диагностики, визуализируются трубы, что позволяет выявить их изменения;
- устанавливает проходимость труб с помощью *пробы Комма* (на снимках через 20 мин после введения контраста определяется выход его в свободную брюшную полость при проходимости труб и отсутствие контраста при непроходимости, что бывает наиболее частой причиной бесплодия);
- выявляет аномалии развития матки, неопределимые при УЗИ;
- устанавливает признаки эндометриоза;
- дополняет данные МРТ о внутрисполостных образованиях и сращениях матки;
- выявляет признаки маточно-тубарного туберкулёза;
- проводит дифференциальную диагностику субмукозных миом от полипов и от рака матки;
- выявляет обызвествление миом.

**Недостатки метросальпингографии:**

- лучевая нагрузка;
- инвазивность;
- не отображаются внешние контуры матки;
- не визуализируются яичники;
- неприменима при облитерации влагалища, при воспалительных заболеваниях;
- ограничение использования метода для динамического контроля (из-за лучевой нагрузки и инвазивности).

**Вопрос 45.** В каких случаях при заболеваниях женских половых органов используют КТ, имеет ли недостатки её применение?

**Ответ.** КТ назначают при заболеваниях женских половых органов в следующих случаях:

- При миомах матки, которые распознают:
    - по характерному обызвествлению;
    - узловатому увеличению матки;
    - эксцентрическому расположению полости;
    - деформации полости.
  - При необходимости дифференциальной диагностики миом и рака эндометрия (*методика внутривенного контрастирования* отмечает меньшую степень его усиления).
  - При раке эндометрия, который выявляют:
    - по увеличению матки;
    - деформации матки;
    - заполнению жидкостью полости матки в результате обструкции цервикального канала;
    - утолщению и неоднородности шейки матки.
  - В случаях рака, когда уточняют:
    - выход опухоли за пределы матки (инфильтрация параметрия, параректального жира);
    - прорастание мочевого пузыря и прямой кишки.
  - Для установления I стадии рака шейки матки после внутривенного контрастирования.
  - При метастазах:
    - в тазовые лимфатические узлы (точность определения 65-80%);
    - в парааортальные лимфатические узлы (90% точности).
  - В случаях тубоовариального абсцесса, который КТ диагностирует лучше, чем другие методы:
    - по наличию газа в этом образовании;
    - утолщению крестцово-маточных связок;
    - отёку тазовой клетчатки, сальника и кишечных стенок.
  - При тромбозе вен, осложняющих воспалительные процессы в области таза, его распознают:
    - по расширению вен;
    - воспалительному инфильтрату по их ходу.
  - При разграничении кистозных образований яичников от опухолевых (сведения точнее, чем при УЗИ), в этих случаях визуализируются локальные утолщения стенки.
  - Для оценки лимфатических узлов, однако, дополнительно необходима методика с контрастированием.
- Недостатки КТ:**
- не полностью отображается свод матки;

- затруднена оценка некоторых аномалий развития матки;
- не всегда устанавливаются топографические отношений трубы не визуализируются;

**КТ м**

" т т к и Г ДОБАВЛЯЕТ СВАДЕНИЙ К УЗИ В ДИАГНОСТИКЕ МИОМ

**К ал**

- МЕ Т Р М И Я ; О Э Ф Ф Е К Т И В Н А В Д И А Ш О С Т И К Е Р А Н Т М Х С Т М Й Р А К А Э Н Д О -

**ненадё**

~ К Т М Т М " Г " " " О Б П А Р У Ж Е И Я - Ф И Л Т Р А Ц И И Ж И Р О В О Й

клетчатки и перехода опухоли на параметрий (лишь в 30-60%)-

- трудно отличить прорастание опухолью мочевого пузыря и прямой кишки от их сдавления; пузыря и

- оценивает лишь поздние стадии рака-

- небольшая точность в оценке тазовых лимфатических узлов-

- не используется при беременности из-за лучевой нагрузки

Вопрос 46. Каковы диагностические возможности МРТ при заболевании женских половых органов, есть ли недостатки метода?"

Ответ. Диагностики Г Т М ВОЗМОЖНОСТМ МРТ ПРИ ЗАБ — ЖЕНЕ-  
КИХ ПОЛОВЫХ ОРГАНОВ

• Метод второго выбора после УЗИ.

• Выявляются:

- аномалии развития;

**утолщение**

~ сальгшнксе, о Т е н ^ И М е Ш о ч К а - и н к с а п р и п и о -

- гемос

Визуализи Г Т М " " " 0 П о М Р \_ С И Г Н А Л У ' х а р а к т е р н о м у д л я к р о в и ,

пингита С Я М З О Ч Н Ы Е Т Р У Б Ы ; о П р е д е л я ю т с я ^ и з н а к и с а л ь -

• Определяются количество и размеры миом матки (точнее, чем при

УЗИ);

• Дифференцируются миомы от полипов матки

**Миомы** П Р И Д А Т К О В Н О Ж К Е О Т Л И Ч А Ю Т С Я О Т П А Т О Л О Г И Ч Е С К И Х О Б Р А З О В А Н И Й

- по низкому МР-сигналу;

- по сочетанию очагов гиперинтенсивности и гетерогенности

• **ТМ, Г Г Г стадии "** ■ ■ кли-

раке, особен ю

Точнее оценивается глубина инвазии миометрия (75-80%) при

р и с т е п е н н о с т и у з л о в а н и я к о н т р а с т и р о в а н и я з а с ч е т м е н ь -

шей степени ее усиления.

- В поздних стадиях рака лучше, чем при КТ, визуализируются:
  - опухоль с характерной гетерогенностью МР-сигнала;
  - прорастание шейки матки (точность 85-95%);
  - прорастание параметрия;
  - прорастание в соседние органы;
  - метастазы в лимфатические узлы.
- Рак шейки матки распознают в I стадии на фоне низкого сигнала шейки, точность определения стадии 75—85%;
- С большой точностью диагностируется тубоовариальный абсцесс.
- Дифференцируются между собой кисты и опухоли яичников.
- Стадия рака яичников определяется в 90%, контрастирование даёт ещё более точные сведения.
- Выявляются послеоперационные осложнения:
  - гематомы;
  - свищи;
  - абсцессы;
  - тромбоз вен;
- Используется при патологии беременности в сомнительных случаях.

МРТ имеет и *недостатки*:

- малая доступность метода из-за небольшого количества аппаратов и высокой стоимости, которая увеличивается при использовании контраста;
- плохо визуализируются полипы и опухоли менее 5 мм, образования, расположенные на передне- или заднебоковых поверхностях полости матки;
- невозможно оценить внутреннюю структуру образований;
- миомы неотличимы от миосаркомы, пока процесс не распространяется за пределы матки;
- трудно отличить прорастание опухолью мочевого пузыря и прямой кишки от сдавления;
- недостаточно точная оценка метастазирования в тазовые лимфатические узлы;
- метод малочувствительный при эндометриозе;
- тубоовариальный абсцесс не отличается от перидивертикулярного;
- МРТ при беременности ограничена в применении из-за недоказанной безопасности для плода, особенно в первом триместре.

## СИТУАЦИОННЫЕ ЗАДАЧИ

**Задача 1.** Пациенту К., 48 лет, проводили один из методов лучевой диагностики, при котором оценивали направление и скорость кровотока.

*Как называется этот метод исследования?*

**Задача 2.** У пациентки Т., 24 лет, задержка менструаций на 3 нед.

*Чтобы подтвердить или исключить беременность, каков должен быть лучевой диагностический метод первой очереди?*

**Задача 3.** Пациентке Ф., 26 лет, ставят клинический диагноз «бесплодие», причиной которого подозревается непроходимость маточных труб.

*Какие методы и методики лучевой диагностики помогут подтвердить или исключить это подозрение?*

**Задача 4.** Ребёнок В., 7 лет, жалуется на боли в пояснице. В общем анализе мочи обнаружено увеличенное количество лейкоцитов. Клинические данные свидетельствуют о заболевании почек.

*Выберите оптимальный алгоритм лучевых диагностических методов для установления характера заболевания пациента.*

**Задача 5.** Пациент Д., 52 лет, поступил с клиническим диагнозом почечная колика. При УЗИ отмечено расширение полостей правой почки.

*Каков должен быть дальнейший алгоритм использования методов лучевой диагностики для определения характера и причины заболевания?*

**Задача 6.** У пациента Л., 78 лет, нарушение мочеиспускания, что клинически связывают с увеличением предстательной железы.

*Каков должен быть алгоритм методов лучевой диагностики для установления наличия и характера изменений предстательной железы?*

**Задача 7.** На рентгенограммах и томограммах придаточных пазух носа в подбородочно-носовой, аксиальной и боковой проекциях, у пациента С., 68 лет, обнаружена злокачественная опухоль левой гайморовой пазухи. Решено провести лучевую терапию, для этого необходимо наметить поля облучения, составить карту изодоз.

*Какой из методов лучевой диагностики поможет наиболее эффективно решить поставленную задачу?*

**Задача 8.** Пациенту Б., 56 лет, поставлен предварительный клинический диагноз: опухоль спинного мозга на уровне нижнегрудных или верхнепоясничных позвонков.

*Предложите наиболее информативный метод или методы лучевой диагностики, которые позволят уточнить уровень поражения, характер и распространённость патологического процесса.*

**Задача 9.** Клинически у пациентки З., 63 лет, отмечают картину инсульта, но необходимо решить вопрос о его характере: ишемический или геморрагический, а также уточнить его локализацию и распространённость.

*Какие из методов лучевой диагностики, в какой последовательности следует назначить и почему?*

**Задача 10.** У пациента А., 48 лет, на обзорной рентгенограмме органов брюшной полости на уровне V поясничного позвонка видна известковой плотности тень, подозрительная на камень.

*Для установления органической принадлежности выявленного конкремента вы должны назначить метод/или методы лучевой диагностики. Какой или какие?*

**Задача И.** Пациентка М., 35 лет, которая курит в течение 18 лет, обнаружила у себя в левой молочной железе уплотнение округлой формы, диаметром до 2 см. Она обратилась к маммологу, который подтвердил наличие объёмного образования.

*На какие лучевые исследования должна быть направлена пациентка для получения диагностической информации?*

**Задача 12.** У пациентки Ж., 34 лет, появились выделения из соска кровянистого характера в период отсутствия беременности и лактации. Ранее исследование молочных желёз не проводили. Курит несколько лет.

*Сделайте назначение методов лучевой диагностики, которые помогут разобраться в данной патологической ситуации.*

## ТЕМЫ РЕФЕРАТОВ ДЛЯ САМОСТОЯТЕЛЬНОЙ РАБОТЫ, НИРС И УИРС

1. Диагностические возможности УЗИ.
2. Допплерография - новое направление УЗИ.
3. Почему за изобретение КТ авторы получили Нобелевскую премию? Преимущества КТ.
4. МРТ - новая ступень технического прогресса в медицине.
5. Диагностические возможности МРА головного мозга.
6. Сравнительная информативность различных методов лучевой диагностики (рентгенологическое исследование, УЗИ, КТ, МРТ) при исследовании органов брюшной полости и забрюшинного пространства.

7. Искусственное контрастирование при КТ и МРТ.
8. Комплексная лучевая диагностика заболеваний печени.
9. Новые методы лучевой диагностики при заболеваниях поджелудочной железы.
10. Алгоритм использования различных диагностических методов при заболеваниях почек и мочевых путей, их суть и информативность.
11. Лучевая диагностика объёмных образований матки и её придатков.
12. Маммография и сонография в диагностике заболеваний молочной железы.
13. Информативность КТ и МРТ при поражениях спинного мозга.

## СХЕМА ОПИСАНИЯ ТЕНЕВОГО ИЗОБРАЖЕНИЯ ПРИ УЛЬТРАЗВУКОВОМ ИССЛЕДОВАНИИ, КОМПЬЮТЕРНОЙ ТОМОГРАФИИ И МАГНИТНО-РЕЗОНАНСНОЙ ТОМОГРАФИИ

### I. ФИО и возраст больного.

### II. Общая оценка теневого изображения.

- Метод исследования (УЗИ, КТ, МРТ) и методика (разновидность датчика при УЗИ, методика усиления с введением контраста при КТ и МРТ и т.д.).
- Исследуемый орган или область:
  - головной мозг;
  - спинной мозг;
  - органы грудной или брюшной полости, малого таза;
  - щитовидная или молочная железы и т.д.
- Проекция исследования:
  - при КТ - уровень поперечных срезов, например, Th -позвонок и т.д.;
  - при МРТ - фронтальная, сагиттальная, поперечная или косая.

### III. Изучение исследуемого органа.

- Расположение (относительно анатомических ориентиров - рёбер, позвонков, костей таза и др.).

- Размеры (в сантиметрах):
    - в вертикальном;
    - горизонтальном;
    - переднезаднем направлении.
  - Форма:
    - округлая;
    - овальная;
    - треугольная и т.д.
  - Контуры (наружные и внутренние при полостных образованиях):
    - чёткие или нечёткие;
    - ровные или неровные.
  - Структура:
    - однородная;
    - неоднородная (за счёт полости или обызвествления).
  - Интенсивность тени:
    - слабая;
    - средняя;
    - высокая;
    - костная;
    - известковая и т.д.
  - Толщина стенки полых органов (в сантиметрах):
    - равномерная;
    - неравномерная.
  - Плотность паренхиматозного органа или стенок полостного органа.
  - Состояние окружающих органов и тканей, взаимоотношение с ними.
- ### IV. Выявление и описание патологических изменений в исследуемом органе:
- Определение характера патологического симптома (гипо-, изо- или гиперэхогенные патологические образования и т.д. при УЗИ, гипо-, изо- или гиперденсивные очаги при КТ и т.д., яркость МРТ-сигнала от патологических структур и т.д.) каждого в отдельности (при множественных патологических фокусах).
  - Локализация патологических изменений.
  - Размеры и распространённость.
  - Плотность.
  - Форма.

К  
о Z Z : : — или незрелые и при полостных  
«е кц одогического образования»<sup>а</sup> введение- контраста  
\пр<sup>а</sup>иКТИГрТ)

•Толщина, плотность, равномерность и ровность стенки при по-  
лостных патологических образованиях.

V. **Заключение** о характере патологических изменений.

VI. **Рекомендации о проведении дополнительных методик лучевой диаг-  
ностики** (например) после проведения УЗИ - назначение КГи или МРТ"  
или методика усиления при КТ и МРТ).

VII. **Описание дополнительно проведённых методов и методик**

VIII.  
«Гд ~ : к Гиалност - - - - -  
вом<sup>б</sup>МГцы протоколов писания теневой картины при ультразвуково-  
вой томографии ИИ, томографии и магн ^ - р ^ нГс-

**Протокол No g**

^Пациент К., 49 лет. Трансабдоминальное УЗИ брюшной полости (с. 2.1).

счёт и  
В ^ У Ц<sup>б</sup> МееТ РЗЗмеры: правая доля - 150 мм, левая - 50 мм  
ноГтй п че тм ми тм зздней Подмышечной тм У нижней поверх-  
ности печени - многокамерное образование, диаметром до 6 5  
неправильной формы, состоящее из кист, диаметром до 1,0 см. В других  
отделах печень имеет однородную структуру и плотность  
Внутрипе  
ЖелчнГГп ныс желчныс протоки и воротная пе расширен ы.  
толщина стенки до 4,0 см, жёлчь экзогенная.  
Поджелудочная железа не визуализируется  
Селезёнка не увеличена (7,8×3,5 см),  
ность обычная, контуры чёткие и ровные.  
рена, имеет диаметр до 0,6 см. = = = = =  
Корень брыжейки не изменён. Лимфатические  
полости и забрюшинного пространства не увеличены, = ● = =  
кость отсутствует.

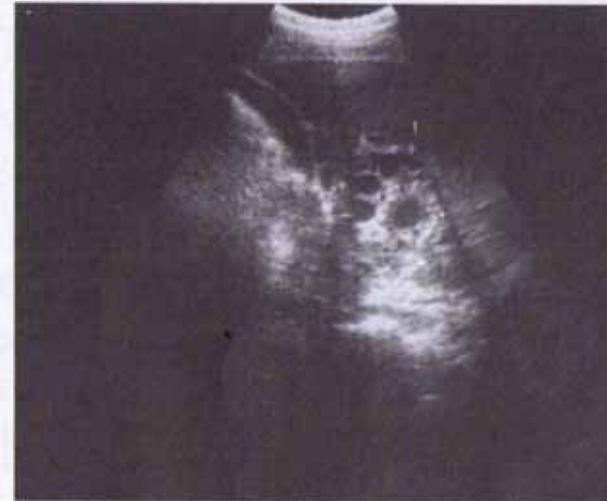

Рис. 2.1. Пациент К., 49 лет. Трансабдоминальное УЗИ брюшной полости. Паразитарная (эхинококковая) киста VI—VII сегментов печени с дочерними пузырями, гипоплазия правой почки

Почки обычного расположения и формы, конкременты не выявлены. Размеры правой, почки 79-50 мм, толщина паренхимы 12 мм, чашки расширены до 13 мм. Размеры левой почки 106-50 мм, толщина паренхимы 15 мм, чашки не расширены.

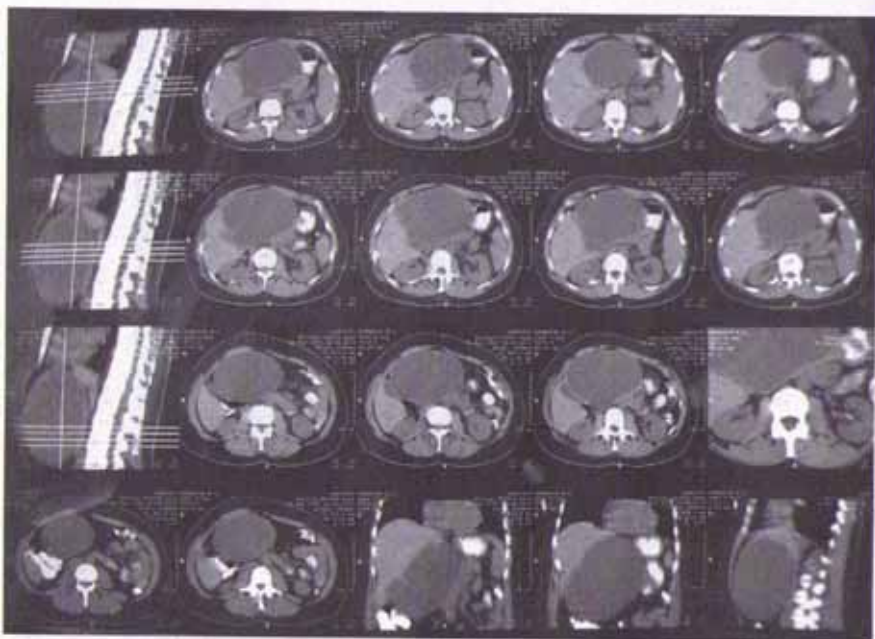
Заключение: паразитарная (эхинококковая) киста VI—VII сегментов печени с дочерними пузырями, гипоплазия правой почки.

**Протокол № 10**

Пациентка С., 46 лет. Рентгеновская спиральная КТ брюшной полости и забрюшинного пространства с предварительным контрастным усилением *per os*. (рис. 2.2).

Исследование выполнено спирально с контрастным усилением желудка и кишечника предварительным введением *per os* натрия амидотризоата (3% - 500 мл), 2,5 мм.

В брюшной полости обнаруживается объёмное образование, исходящее из левой доли печени. Оно имеет размеры 13,8×16,9×14,4 см,



**Рис. 2.2.** Пациентка С., 46 лет. Рентгеновская спиральная КТ брюшной полости и забрюшинного пространства с предварительным контрастным усилением *per os*. Большая киста левой доли печени с перегородками, возможно простая, камень лоханки левой почки

кистозный характер, тонкие (до 0,3 см) перегородки, определяющие многокамерное строение, однородное жидкостное содержимое (средняя плотность 6 НУ). Это образование оттесняет и частично компримирует желчный пузырь, двенадцатиперстную кишку, поджелудочную железу, структуры ворот печени, правую почку. Правая доля печени имеет косовертикальный размер 19,2 см, толщину 11,2 см, структура её однородная, плотность паренхимы не изменена. Контуры печени чёткие и ровные. Внутрипечёночные жёлчные протоки не расширены. Воротная вена компримирована до 0,8 см.

Желчный пузырь имеет размеры 7,1x1,8x2,7 см, толщина стенки до 2,7 см.

Поджелудочная железа не увеличена: головка - 1,6 см, тело - 2,3 см, хвост - 1,9 см, структура однородная, Вирсунгов проток не расширен.

Селезёнка не увеличена (12,0x10,9x5,5 см), структура однородная, плотность обычная, контуры чёткие и ровные. Селезёночная вена рас-

ширена до 1,1 см, возможно, за счёт компрессии её в дистальных отделах описанным объёмным образованием.

Корень брыжейки не изменён. Лимфатические узлы брюшной полости и забрюшинного пространства не увеличены, свободная жидкость отсутствует.

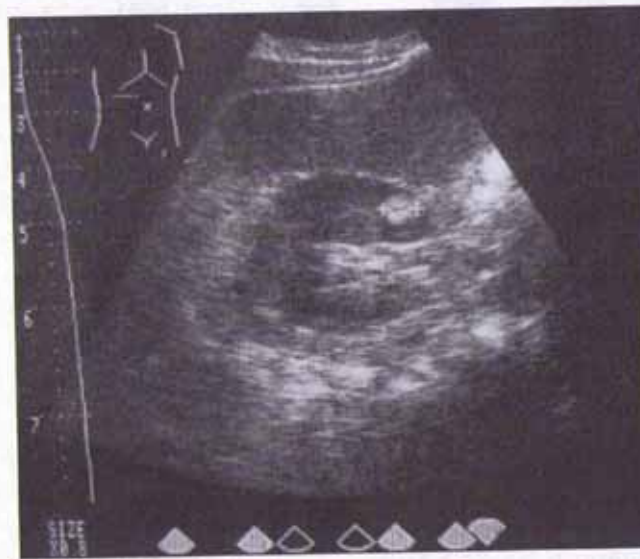Почки обычного расположения и размеров (правая - 6,2x4,2x11,1 см, левая - 5,4x4,6x11,3 см), паренхима не утолщена, их средняя плотность 30 НУ, чашечно-лоханочная система не расширена. В лоханке левой почки определяется конкремент, диаметром 4,0 мм. Мочеточники визуализируются в проксимальных отделах, не расширены.

Надпочечники обычных расположения, размеров, формы и плотности, ножки их хорошо видны. Ложе надпочечников без особенностей.

' *Заключение-*, большая киста левой доли печени с перегородками, возможно простая, камень лоханки левой почки.

### Протокол № 11

Пациент Н., 32 года. *Трансабдоминальное УЗИ почек* (рис. 2.3).



**Рис. 2.3.** Пациент Н., 32 года Трансабдоминальное УЗИ почек. Солитарная киста верхнего полюса правой почки

Почки имеют бобовидную форму, размеры почек: длина 11 см, ширина — 6,5 см. Контуры ровные. Эхогенность средняя. В верхнем полюсе паренхимы правой почки центрально, не выходя за контуры органа, определяется однородное анэхогенное образование округлой формы с чёткими ровными контурами, диаметром до 1,5 см. Чашки и лоханки не расширены с обеих сторон, соотношение паренхимы и синуса составляет 2:1. Мочеточники не видны.

*Заключение*! солитарная киста верхнего полюса правой почки, необходимо динамическое наблюдение 1 раз в полгода.

### Протокол № 12

Пациент Б., 65 лет. КТ почек (рис. 2.4).

Исследование проведено срезами толщиной 8 мм, на уровне Th<sub>12</sub>—L<sub>1</sub>IV.

Правая почка значительно диффузно увеличена в размерах (10,0x25 см), плотность неотличима от плотности левой почки (+40 НУ), структура неоднородна за счёт множественных разбросанных участков просветления различных размеров неправильной формы и с нечёткими контурами, контуры почки неровные, бугристые, местами чёткие, местами нечёткие. Чашечно-лоханочная система деформирована, сосудистая ножка не структурна. Отмечается увеличение регионарных лимфатических узлов.

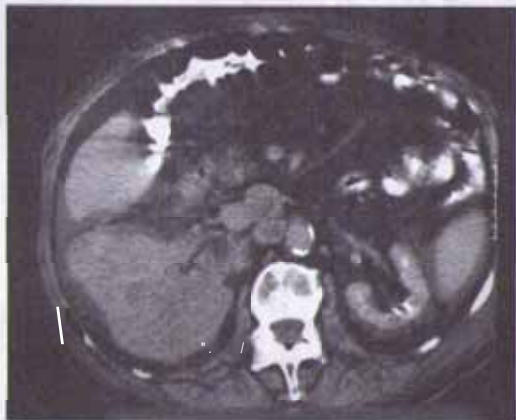

Рис. 2.4. Пациент Б., 65 лет. КТ почек.

Тотальный диффузный рак правой почки, возможно с распадом, прорастающий параренальную клетчатку, с метастазами в регионарные лимфатические узлы

Левая почка не изменена. Мочеточники с обеих сторон не визуализируются. Диаметр сосудов обычный. Оба надпочечника не изменены.

*Заключение*: тотальный диффузный рак правой почки, возможно с распадом, прорастающий параренальную клетчатку, с метастазами в регионарные лимфатические узлы.

Е = 3,5 мЗв.

### Протокол № 13

Пациентка Ч., 40 лет. Трансабдоминальное УЗИ матки и яичников (рис. 2.5).

Структура матки неоднородна, в ней определяется два узловых образования. Один узел пониженной эхогенности располагается по передней стенке ближе к перешейку, имеет округлую форму, диаметр до 15 мм, деформирует стенку матки. Второй узел также пониженной эхогенности и округлой формы, диаметром до 36 мм, имеет тенденцию к центрипетальному росту и деформирует полость матки. Оба яичника не изменены.

*Заключение*! интрамурально-субсерозная перешеечная фибромиома матки и вторая фибромиома матки с центрипетальным ростом.

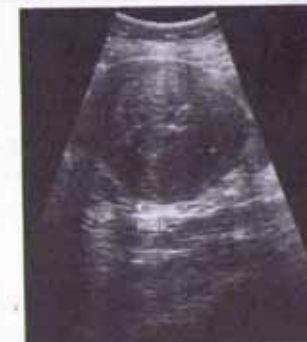

Рис. 2.5. Пациентка Ч., 40 лет. Трансабдоминальное УЗИ матки и яичников.

Интрамурально-субсерозная перешеечная фибромиома матки и вторая фибромиома матки с центрипетальным ростом

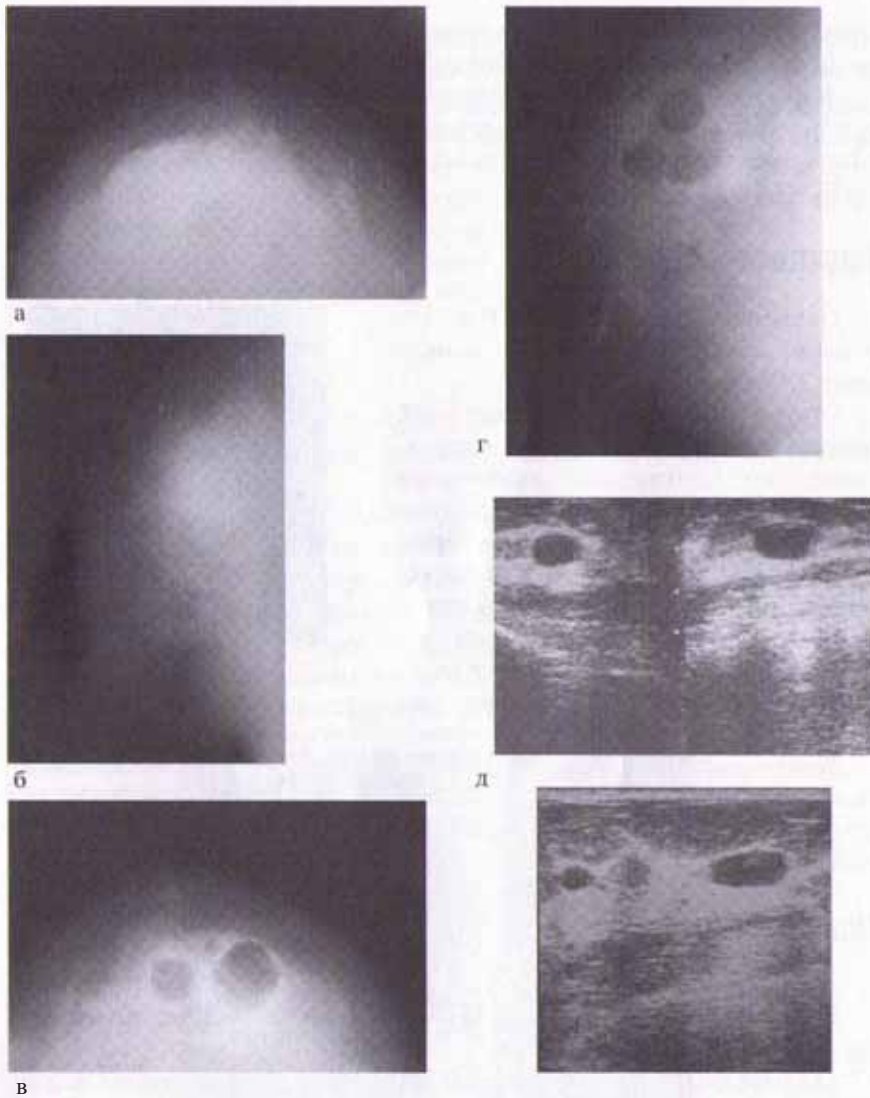
### Протокол № 14

Пациентка Я., 32 года (рис. 2.6).

*Маммография* в прямой (слева - рис. 2.6 а) и боковой проекциях (слева - рис. 2.6 б).

Молочные железы с обеих сторон обычных размеров и формы, контуры ровные, кожа не утолщена, подкожно-жировая клетчатка не инфильтрирована, сосуды видны, не расширены, имеются инволютивные изменения, железистая ткань фрагментирована, но ещё определяется. В левой и правой молочных железах симметрично в верхнем, центральном и наружном квадрантах на фоне уплотнения и тяжести железистой





**Рис. 2.6.** Пациентка Я., 32 года. Двухсторонняя фиброзно-кистозная мастопатия на фоне инволютивных изменений:

а - маммография (МГ) в прямой проекции слева; б — маммография (МГ) в боковой проекции слева; в — пневмомаммография слева в прямой проекции; г — пневмомаммография слева в боковой проекции; д — УЗИ молочных желёз

ткани определяются множественные затемнения округлой формы, диаметром до 2 см, однородной структуры, выбухающие в подкожно-жировой слой и вызывающие его неравномерное сужение.

*Заключение:* двухсторонняя фиброзно-кистозная мастопатия на фоне инволютивных изменений. Чтобы установить, все ли выявленные тени - кисты, или среди них есть фиброаденома, необходимы сонография и пневмокистография (двухсторонняя), последняя будет способствовать склерозированию кист.

*Пневмомаммография* в прямой (слева - рис. 2.6 в) и боковой (слева - рис. 2.6 г) проекциях.

Воздухом заполнены полости множественных кист, локализирующихся в верхнем, центральном и наружном квадрантах, соответствующих затемнениям на маммографии. Размеры кист от 0,5 до 2,0 см, стенки тонкие, равномерные, интракистозных образований не визуализируется.

*Заключение:* двухсторонняя фиброзно-кистозная мастопатия на фоне инволютивных изменений.

*УЗИ* молочных желёз (рис. 2.6 д).

С обеих сторон на фоне гиперэхогенной тяжистости железистой ткани определяются множественные анэхогенные (жидкостные) образования размерами от 0,5 до 2,0 см с чёткими ровными контурами, гомогенной структуры, дающие дистальное усиление сигнала и боковые акустические тени. Стенки их тонкие, равномерные, интракистозных образований не выявляется.

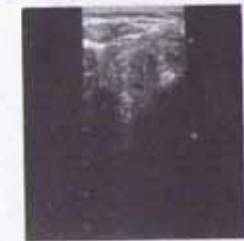*Заключение:* двухсторонняя фиброзно-кистозная мастопатия.

## Протокол № 15

Пациентка К., 57 лет. *УЗИ щитовидной железы* (рис. 2.7).

Левая доля имеет размеры 14x15x48 мм, объём её - 4,8 см<sup>3</sup>, эхогенная, структура однородная, очаговых образований не выявляется.

Правая доля имеет размеры 24x27x55 мм, объём её - 17,1 см<sup>3</sup>, эхогенная, структура неоднородная, выявляется очаговое образование повышенной эхогенности с гипоэхогенным ободком, размерами 29x18x22 мм и объёмом 6,0 см<sup>3</sup>.



**Рис. 2.7.** Пациентка К., 57 лет. *УЗИ щитовидной железы.* Диффузное увеличение щитовидной железы, узловое образование правой доли (узловая гиперплазия? аденома?)

Перешеек имеет размеры 2 мм, эхогенный, однородный.

Общий объём железы составляет 21,9 см<sup>3</sup>.

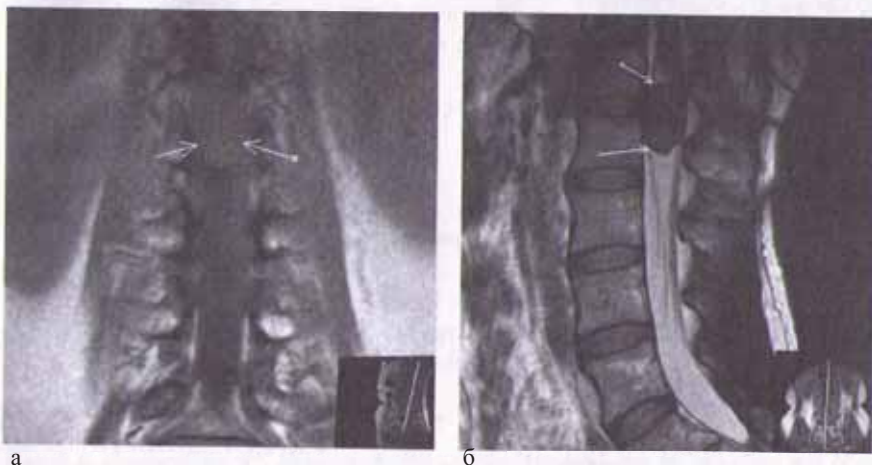
**Заключение:** диффузное увеличение щитовидной железы, узловое образование правой доли (узловая гиперплазия? аденома?).

### Протокол №16

Пациентка 3., 63 года. МРТ поясничного отдела позвоночника и спинного мозга (напряжённость магнитного поля 0,5 Тл, толщина срезов 8 мм) (рис. 2.8).

На серии МР-томограмм в T<sub>1</sub> и T<sub>2</sub> W (рис. 2.8) без усиления на уровне L<sub>1</sub>-L<sub>2</sub>, обнаруживается участок изменённого МР-сигнала плюсткань, занимающий весь просвет позвоночного канала, овальной формы, протяжённостью 33,2 мм, с чёткими ровными контурами. Компрессии ликворного пространства и спинного мозга, а также патологических изменений в позвонках и межпозвоночных дисках не выявлено.

**Заключение:** невринома на уровне Ц-Ц без компрессии спинного мозга и повреждения позвонков.

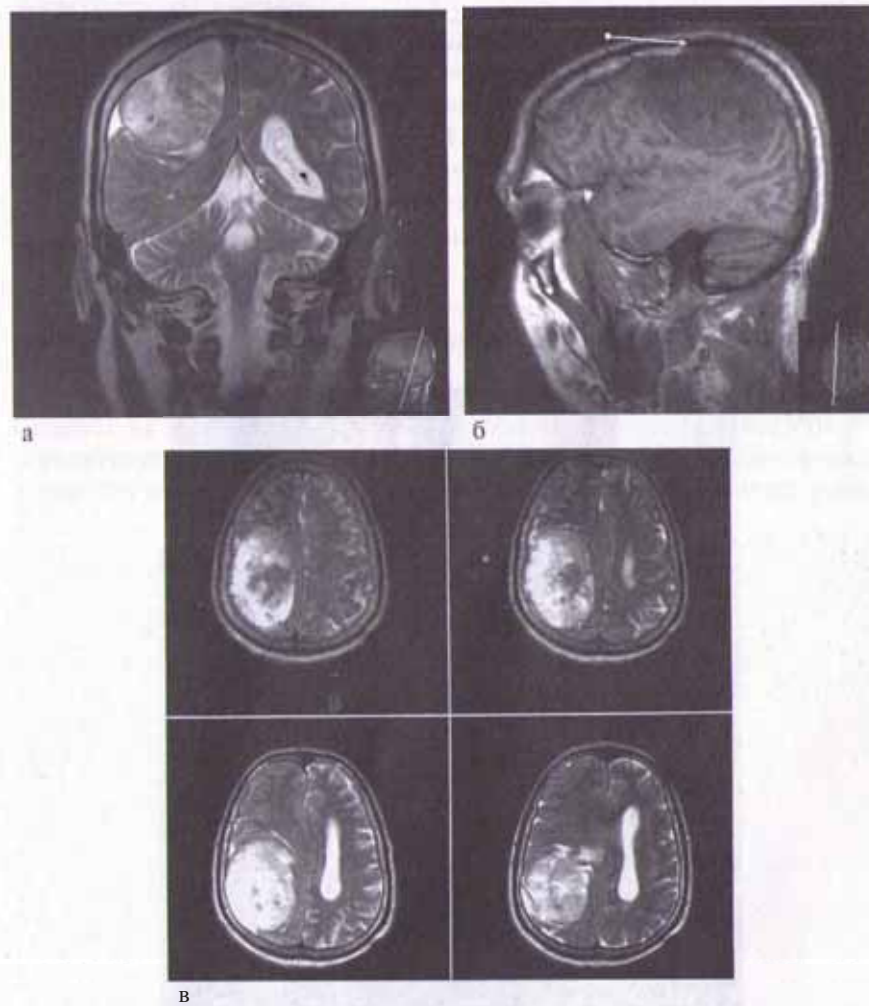


**Рис. 2.8.** Пациентка 3., 63 года. МРТ поясничного отдела позвоночника и спинного мозга.

Невринома на уровне L<sub>1</sub>-L<sub>2</sub>, без компрессии спинного мозга и повреждения позвонков: а - фронтальная проекция; б - сагиттальная проекция

### Протокол № 17

Пациент Д., 51 год. МРТ головного мозга (напряжённость магнитного поля 0,5 Тл, толщина срезов 8 мм) (рис. 2.9).



**Рис. 2.9.** Пациент Д., 51 год. МРТ головного мозга. Гигантская менингиома правой теменной доли. Дислокационный синдром: а — фронтальная проекция; б — сагиттальная проекция; в — аксиальная проекция

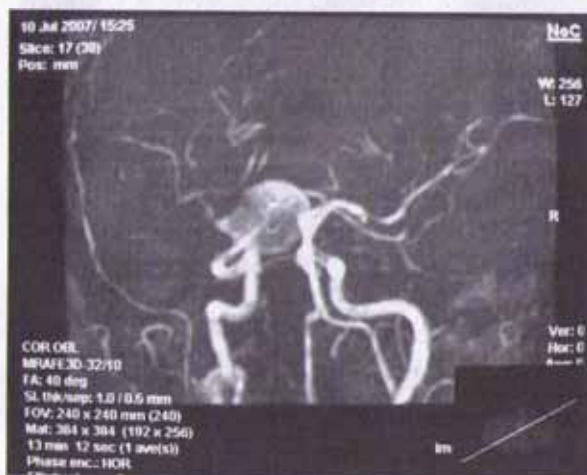На серии МР-томограммы во фронтальной (см. рис. 2.9 а), сагитальной (см. рис. 2.9 б) и аксиальной (см. рис. 2.9 в) проекциях в режимах T<sub>1</sub> и T<sub>2</sub>-взвешенных изображений без усиления определяется участок изменённого МР-сигнала, занимающий всю правую теменную долю, неоднородной структуры с чёткими ровными контурами, окружённый зоной слабо выраженного перифокального отёка. Описанное образование вызывает полную компрессию тела правого бокового желудочка, гидроцефалию левого желудочка и смещение срединных структур справа налево. На уровне образования определяется неоднородность структуры теменной кости. Ствол мозга, мозжечок, кранио-verteбральный переход без особенностей.

**Заключение:** гигантская менингеома правой теменной доли. Дислокационный синдром.

## Протокол № 18

Пациентка А., 58 лет.

**МРТ головного мозга** (напряжённость магнитного поля 0,5 Тл, толщина срезов 8 мм). Срединные структуры не смещены, боковые желудочки гидроцефаличны. В sella-образной области, умеренно компремируя гипофиз и



**Рис. 2.10.** Пациентка А., 58 лет. МРА головного мозга. Гигантская мешотчатая аневризма супраклиноидного отдела внутренней сонной артерии слева

оттесняя кверху хиазму, определяется образование овоидной формы с чёткими ровными контурами 16,9x15,6x15,0 мм. Субарахноидальные пространства не расширены, конверсительные борозды умеренно углублены.

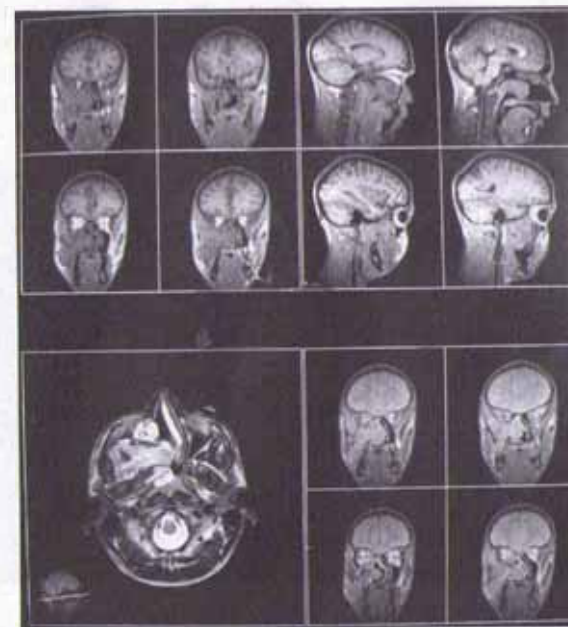
**Заключение-**, подозрение на мешотчатую аневризму кавернозного участка сонной артерии.

**МРА головного мозга** (фронтальный срез, рис. 2.10). Гигантская мешотчатая аневризма внутренней сонной артерии слева, внутри которой МР-сигнал неоднородный, имеется сужение просвета СМАЯТ на видимом участке.

**Заключение:** гигантская мешотчатая аневризма супраклиноидного отдела внутренней сонной артерии слева.

## Протокол № 19

Пациент С., 51 год. **МРТ придаточных полостей носа** (напряжённость магнитного поля 0,5 Тл, толщина срезов 8 мм) (рис. 2.11).



**Рис. 2.11.** Пациент С., 51 год. МРТ придаточных полостей носа. Рак правой гайморовой пазухи с распространением на полость носа, крылонёбную и подвисочную ямки

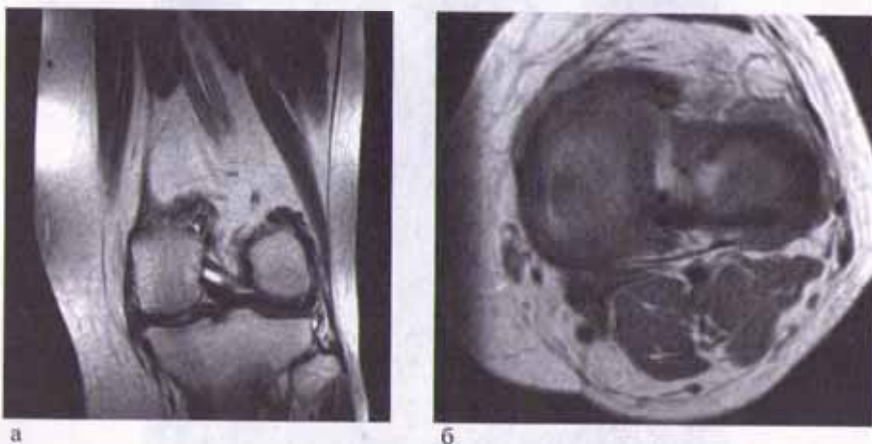
МР-томограммы в 3-х проекциях (аксиальной, сагиттальной, фронтальной), в режимах T<sub>1</sub> и T<sub>2</sub>-взвешенных изображений без усиления обнаруживается объёмное образование солидного характера в правой гайморовой пазухе, которое распространяется на правую половину носовой полости, сдвигая носовую перегородку в противоположную сторону, а также на орбиту, подвисочную и крылонёбную ямки с разрушением костных стенок пазухи.

*Заключение:* рак правой гайморовой пазухи с распространением на полость носа, крылонёбную и подвисочную ямки.

## Протокол № 20

Пациентка У., 36 лет. МРТ правого коленного сустава (напряжённость магнитного поля от 0,5 Тл, толщина срезов 3мм) в трёх взаимно перпендикулярных проекциях (фронтальной, сагиттальной, аксиальной) после частичной резекции медиального мениска (рис. 2.12).

В режиме T<sub>2</sub>-взвешенного изображения в сагиттальной проекции выявляется пролиферация синовиальной оболочки по контуру переднего верхнего заворота и в межмышцелковой ямке, участок дегенерации в заднем роге медиального мениска, субарахноидальные участки фиб-



**Рис. 2.12.** Пациентка У., 36 лет. МРТ правого коленного сустава. Ревматоидный артрит правого коленного сустава. Состояние после частичной резекции медиального мениска:

а - фронтальная проекция; б - аксиальная проекция

роза в эпифизе бедренной кости и истончение суставного хряща на поверхности бедренной кости.

В режиме T<sub>2</sub>-взвешенного изображения в сагиттальной проекции определяется скопление жидкости в переднем верхнем завороте сустава, краевые костные разрастания, участок отёка костного мозга в эпифизе бедренной кости.

*Заключение:* ревматоидный артрит правого коленного сустава, состояние после частичной резекции медиального мениска.

## СПИСОК РЕКОМЕНДУЕМОЙ ЛИТЕРАТУРЫ

### Основная

Глыбочко П.В., Кочанов С.В., Приезжева В.Н. Лучевая диагностика и лучевая терапия: Учебник. - М.: Эксмо, 2005. — Т. 1. - 240 с.

Линденбратен Л.Д., Наумов Л.Б. Медицинская рентгенология: 2-е изд., перераб. и доп. - М.: Медицина, 1984. - 384 с.

Линденбратен Л.Д., Королюк И.П. Медицинская радиология и рентгенология (основы лучевой диагностики и лучевой терапии): Учебник. - М.: Медицина, 1993. - 560 с.

Линденбратен Л.Д., Королюк И.П. Медицинская радиология (основы лучевой диагностики и лучевой терапии): Учебник. - М.: Медицина, 2000. - 568 с.

Приезжева В.Н., Юдина Т.В., Кочанов С.В. и др. Практические занятия по медицинской рентгенологии: Учебно-методическое пособие. - Саратов: Изд-во СГМУ, 1990. - 48 с.

Приезжева В.Н., Кочанов С.В. Тестовая программа курса лучевой диагностики. - Саратов: Изд-во СГМУ, 1996. - 33 с.

Приезжева В.Н., Глыбочко П.В., Кочанов С.В., Илясова Е.Б. Основы рентгенологии: Учебно-методическое пособие для преподавателей. - Саратов: Изд-во СГМУ, 2003. - 77 с.

### Дополнительная

Клиническая рентгенодиагностика / Под ред. Г.А. Зезгендзе. - М.: Медицина, 1985. - Т. 4. - 368 с.

Клиническое руководство по ультразвуковой диагностике / Под ред В.В. Митькова. - М.: Видар, 1996. — Т. I. - 335 с.

Клиническое руководство по ультразвуковой диагностике / Под ред В.В. Митькова. - М.: Видар, 1996. - Т. II. - 407 с.

Клиническое руководство по ультразвуковой диагностике / Под ред В.В. Митькова, М.В. Медведева. - М.: Видар, 1997 - Т. III - 319 с

Дун В Л а н а Т о м и я ч е л о в е к а / П О Д Р е д - Т.Н. Трофимовой, - СПб • С П Б М А П О, 2005. - 494 с.

Приезжева В.Н., Конанов С.В., Никитин Д.В., Лабзин Ю.А. Компьютерная томография и ультразвуковое исследование: Учебно-методическое пособие. - Саратов: Изд-во СГМУ, 1998. - 30 с.

Пытель Ю.А., Золотарёв И.И. Ошибки и осложнения при рентгенологическом исследовании почек и мочевых путей. - М.: Медицина, 1987. — 254 с.

Тюрин И.Е. Компьютерная томография органов грудной полости - СПб.: Элби-СП, 2003. - 372 с.

Цыба Ф., Гришин Г.Н., Нестойко Г.В. Ультразвуковая томография и прицельная биопсия в диагностике опухолей малого таза. - М • Кабуп 1994. — 216 с.

Шотемор Ш.Ш. Путеводитель по диагностическим изображениям - Справочник практического врача. - М.: Советский спорт, 2001 - 400 с.

Юбилейная книга Nicer 1995 года. Общее руководство по радиологии. - Швеция-М.: СПАС, 1996. - Т. 1. - 668 с

Юбилейная книга Nicer 1995 года. Общее руководство по радиологии. - Швеция-М.: СПАС, 1996. - Т. 2. - 1300 с.

## Глава 3

# Лучевая диагностика заболеваний органов грудной полости

### ОБОСНОВАНИЕ НЕОБХОДИМОСТИ ИЗУЧЕНИЯ ТЕМЫ

Следует отметить, что одни и те же клинические симптомы заболеваний лёгких (повышение температуры тела, кашель, одышка, боль в груди, кровохарканье и др.) бывают при многих патологических изменениях, что вызывает трудности дифференциальной диагностики.

Для того чтобы правильно поставить диагноз, лечащий врач должен прежде всего назначить рентгенологическое исследование лёгких, которое остаётся основным методом диагностики. Об информативности рентгенологического и других лучевых методов при диагностике того или иного заболевания лёгкого и пойдёт речь в этой главе.

### ВСПОМОГАТЕЛЬНЫЙ МАТЕРИАЛ

Нижеследующий материал дан в виде основополагающих вопросов и ответов на них. Они помогут в получении необходимой информации о рентгеноанатомии органов

грудной полости, о лучевых методах и методиках, об их информативности при различных заболеваниях лёгких и средостения, о рентгеносемиотике основных патологических состояний и их дифференциальной диагностике.

## Основополагающие вопросы и ответы на них

**Вопрос 1.** Как выглядят органы грудной полости на рентгенограммах в прямой проекции?

**Ответ.** В прямой проекции правое и левое лёгкие выглядят в виде просветления за счёт воздуха в альвеолах, а между ними видна тень средостения (это называют естественной контрастностью).

На фоне лёгких, так называемых лёгочных полей, видны тени рёбер, ключиц (над ключицами верхушки лёгких), а также теневые полоски сосудов и бронхов, образующих *лёгочный рисунок*, веерообразно расходящийся от корней лёгких.

*Тени корней лёгких* прилежат с обеих сторон к тени среднего средостения. Корни лёгких образованы крупными сосудами и лимфатическими узлами, что и определяет их структурность. Корень имеет головку (проксимальная часть), тело и хвост, длина корня - от II до IV ребра по передним концам, его ширина - 2-2,5 см.

*Тень средостения* имеет три отдела:

- верхнее (до уровня дуги аорты);
- среднее (на уровне дуги аорты, здесь же у детей расположена вилочковая железа);
- нижнее (сердце).

В норме 1/3 тени нижнего средостения находится справа от позвоночника, а 2/3 - слева (это левый желудочек сердца).

Снизу лёгкие ограничены *диафрагмой*, каждая её половина имеет куполообразную форму, расположена на уровне VI ребра (слева на 1-2 см ниже).

*Плебра* образует в прямой проекции правый и левый рёберно-диафрагмальные и кардио-диафрагмальные *синусы*, которые в норме дают треугольной формы просветления.

**Вопрос 2.** Есть ли особенности в теневой картине органов грудной полости в боковой проекции?

**Ответ.** В теневой картине органов грудной полости в боковой проекции особенности состоят в том, что оба лёгких наслаиваются друг на друга, поэтому эту проекцию нельзя анализировать самостоятельно,

а следует обязательно сочетать с прямой проекцией, чтобы плоскостное изображение представить как объёмное.

Боковых проекций необходимо делать две (левую и правую): при этом лучше видна та половина грудной клетки, которая прилежит к плёнке.

На фоне лёгочных полей визуализируются *тени костных образований*: спереди - грудины, сзади - III—IX грудных позвонков и лопатки, рёбра идут в косом направлении сверху вниз.

*Лёгочное поле* видно в виде просветления, которое подразделяют на два треугольника, разделённые тенью сердца, которое доходит практически до грудины:

- верхний — ретрофтеральный (за грудиной);
- нижний — ретрокардиальный (за тенью сердца).

*Тень корня* соответствующей стороны (в правой боковой проекции — правый корень) видна в центре снимка на фоне среднего средостения. Здесь обрывается широкое лентовидное просветление трахеи, идущее с шеи, так как в области корня проходит разделение трахеи на бронхи.

*Синусы плевры* в виде треугольных просветлений, ограниченных внизу диафрагмой, спереди — грудиной, сзади — позвоночником, это передний и задние:

- кардио-диафрагмальный;
- рёберно-диафрагмальный.

**Вопрос 3.** Сколько долей и сегментов в правом и левом лёгком? Какие различают междолевые щели на прямой и боковых рентгенограммах лёгких и какова их проекция?

**Ответ.** Количество долей и сегментов лёгких:

- в правом лёгком 3 доли (верхняя, средняя, нижняя) и 10 сегментов;
- в левом — 2 доли (верхняя, нижняя) и 9 сегментов (нет VII).

Различают косую и горизонтальную междолевые щели.

- Косая междолевая щель отделяет:
  - верхнюю долю справа от нижней и средней долей;
  - слева — от нижней доли;
  - ход щели зависит от проекции;
  - в прямой проекции она идёт от остистого отростка III грудного позвонка к наружной части IV ребра и далее вниз к наивысшей точке диафрагмы (в средней её трети);
  - в боковой проекции она проходит сверху (от III грудного позвонка) через корень вниз к наивысшей точке диафрагмы.

- Горизонтальная щель расположена справа, она отделяет верхнюю долю от средней:
  - В прямой проекции её ход горизонтальный от наружного края IV ребра к корню;
  - в боковой проекции - отходит от косой щели на уровне корня и горизонтально направляется к грудине.

**Вопрос 4.** Каков алгоритм использования лучевых методов и методик при заболеваниях органов грудной полости и их цели?

**Ответ.** При заболеваниях органов грудной полости алгоритм использования лучевых методов и методик следующий.

• **Рентгенологическое исследование**

- **Флюорография** лёгких - профилактический диагностический метод; применяют 1 раз в год у всего населения, начиная с 15 лет для заболеваний \* других
- **Рентгеноскопия** органов грудной полости даёт представление об их функциональном состоянии:
  - Дыхательных движениях рёбер и диафрагмы
  - смещениях и изменении формы патологической тени при дыхании;
  - пульсации тени при сосудистых образованиях-
  - изменении лёгочного рисунка при дыхании-
  - перемещении жидкости в патологических полостях и в полости плевры при перемене положения тела;
  - сердечных сокращениях.

Многоосевое полипозиционное исследование обеспечивает выбор оптимальной проекции для рентгенографии, в том числе и для прицельных снимков

Рентгеноскопию используют в *интервенционной радиологии*, т.е. под её контролем проводят пункции различных образований грудной полости, кардиоангиографию и др.

- **Обзорная рентгенография** органов грудной полости в прямой и боковых (правой и левой) проекциях позволяет:
  - выявить патологические изменения;
  - установить их локализацию;
  - уточнить различные симптомы заболеваний лёгких, плевры и средостения.

- **Томография** - послойное продольное исследование, в двух проекциях (прямой и боковых), она способствует:
  - получению более чёткого изображения патологических теней, так как избавляет их от наложения окружающих тканей;
  - установлению любого морфологического типа изменений органов грудной полости;
  - визуализации просвета бронхов.

Эта методика обязательна и наиболее информативна при всех заболеваниях органов грудной полости. Обычно её проводят после обзорной рентгенографии, при которой измеряют глубину необходимых томографических срезов.

- **Бронхография** благодаря введению высококонтрастных веществ в бронхи позволяет визуализировать их и судить об их состоянии. Эту методику назначают после томографии, при которой не удалось увидеть просвет интересующего бронха.
- **Ангиопульмонография** заключается во введении высококонтрастных веществ в сосуды под контролем рентгеноскопии, затем проводят рентгенографию в двух проекциях и анализ полученной картины. Техника исполнения: через артерию локтевого сгиба катетер проводят далее через правое предсердие и правый желудочек сердца в лёгочный ствол, контрастируют сосуды лёгких и сердца, определяют их состояние.
- КТ даёт поперечные срезы органов грудной полости (поперечная), при этом оценивают состояние:
  - альвеол;
  - сосудов;
  - бронхов;
  - лимфатических узлов корней;
  - анатомических структур средостения;
  - плевры;
  - плотность и другие параметры всех анатомических и патологических структур.

*Спиральная* компьютерная томография - следующая ступень развития метода, использует три проекции (поперечную, фронтальную, сагиттальную), и поэтому более информативна в оценке состояния вышеперечисленных объектов.

- УЗИ лёгких в настоящее время практически не используют из-за того, что исследованию препятствует воздух в альвеолах, поэтому

## И

Гнектологич. основными являются нервно-мышечные (см. главу 2).  
берных нервов, создающей вдавнение по краю ребра.

**Вопрос 5.** Какие типы нарушения бронхиальной проходимости существуют, в чём заключаются и какое отражение имеют в рентгенологическом исследовании?

**Ответ.** Существуют три типа нарушения бронхиальной проходимости: частичный, клапанный и полный.

• **Частичная непроходимость** заключается в сужении бронха из-за чего альвеолы, которые вентилируются этим бронхом, частично спадаются, объем соответствующего участка лёгкого уменьшается, а плотность его увеличивается. Рентгенологические проявления:

- гиповентиляция лёгких;
- затемнение слабой или средней интенсивности;
- смещение междолевых щелей в сторону затемнения;
- средостение на вдохе смещается в большую сторону.

• **Клапанная непроходимость** наступает в тех случаях, когда бронх частично и воздух в достаточном количестве поступает в альвеолы, а при выдохе за счёт сужения бронха воздух выходит не полностью, переполняются воздухом и возникает **обтурационная непроходимость**. Рентгенологические проявления клапанной непроходимости:

- **Повышение прозрачности** — «Оля» в зоне нарушения проходимости.
- обеднение лёгочного рисунка.
- увеличение объёма участка лёгкого, о чём свидетельствует смещение междолевых щелей в противоположную сторону — «выбухание лёгочной ткани через межрёберные промежутки»
- горизонтальное расположение рёберных дуг;
- смещение средостения в противоположную сторону

При этом в зоне сужения бронха происходит уменьшение объёма соответствующего участка лёгкого за счёт спадения, так как

при этом в зоне сужения бронха происходит уменьшение объёма соответствующего участка лёгкого за счёт спадения, так как при этом в зоне сужения бронха происходит уменьшение объёма соответствующего участка лёгкого за счёт спадения, так как

- интенсивное однородное затемнение;

- смещение междолевых щелей в сторону поражения;
- смещение средостения в сторону затемнения.

**Вопрос 6.** Каковы основные патологические рентгенологические синдромы, выявляемые при исследовании органов грудной полости при каких заболеваниях они бывают?

**Ответ.** Основные патологические рентгенологические синдромы, выявляемые при исследовании органов грудной клетки, и заболевания, при которых они встречаются, таковы.

• **Обширное затемнение** (обусловлено уплотнением лёгочной ткани или лёгочного поля):

- состояние после пульмонэктомии, когда наблюдают фибротракс (средостение смещается в большую сторону);
- воспалительная инфильтрация — пневмония (органы средостения не смещены или незначительно смещены в противоположную сторону);
- туберкулёз (при двухстороннем поражении средостение смещено в сторону более массивных изменений): инфильтративный, фиброзно-кавернозный, гематогенно-диссеминированный, казеозная пневмония;
- отёк лёгких (средостение не смещено);
- гидроторакс, когда жидкость заполняет всю плевральную полость (средостение смещается в противоположную сторону).

• **Ограниченное затемнение** при долевых поражениях (средостение смещено в ту или иную сторону в зависимости от характера изменений):

- долевой или сегментарный ателектаз;
- долевая или сегментарная пневмония;
- туберкулёзный инфильтрат;
- инфаркт лёгкого;
- диафрагмальная грыжа с выходом в грудную полость органов брюшной полости через дефект в диафрагме (средостение смещено в противоположную сторону);
- частичный выпот в плевру (при небольшом его количестве средостение не смещено, при большом смещено в противоположную сторону);
- обызвествление плевры чаще бывает при туберкулёзе (средостение не смещено).



• *Синдром круглой тени* (средостение не смещено):

- шаровидная пневмония;

" твенные тени);

- туберкулома (одиночная или множественные тени)-

- доброкачественная опухоль (одиночная тень)-

- периферический рак (одиночная тень);

- метастазы (одиночные или множественные тени)

- *Синдром кольцевидной тени* образуют различные полости в лёгких или в объёмных образованиях при их распаде (опухоль) или вскрытии (кисты), чаще средостение не смещено-

- воздушная киста (одиночная кольцевидная тень)-

- поликистоз лёгких (множественные кольцевидные тени)-

- эмфизематозные буллы (множественные кольцевидные тени)-

~ твенные кольцевидные тени);

- кавернозный туберкулёз лёгких (одиночные или множественные кольцевидные тени);

- абсцесс в фазе вскрытия (одиночная или множественные кольцевидные тени);

- периферический рак с распадом (одиночная кольцевидная тень)

• *Синдром* п т ч Г с Г ~ лёгочного поля " ро — по в л ш е н и е м е г о е в л ь в е о л а х ; 3 ^ " " " ^ в или **увеличения**

- вздутие лёгких (эмфизема);

- пневмоторакс (с различной степенью спадения лёгкого по направлению к корню);

- может быть как состояние после пульмонэктомии

• *Синдром диссеминации* визуализируется в виде распространённых двухсторонних очаговых (до 1 см) теней. Это может быть,

- гематогенно-диссеминированный туберкулёз-

- очаговая острая пневмония (бронхопневмония)-

- отёк лёгких;

- множественные метастазы;

- профессиональные заболевания (силикоз, саркоидоз)

м Г Г з Г о Г в ~ — ^ — р и с у н к а наблюдают при **анях:**

- острая и хроническая пневмония;

- нарушение кровообращения в малом круге;

- перибронхиальный рак;

- интерстициальные метастазы;

- туберкулёз;

- профессиональные заболевания и др.

Существует три основных варианта изменения лёгочного рисунка

- *Усиление* лёгочного рисунка - увеличение количества линейных теней на единицу площади, например при воспалительной или опухолевой интерстициальной инфильтрации.

- *Деформация* лёгочного рисунка - изменение расположения (направления) и формы (укорочение, расширение) элементов рисунка. Это бывает, например, при бронхоэктазах (сближение укорочение и расширение бронхов).

- *Ослабление* лёгочного рисунка наблюдают реже, при этом отмечают уменьшение количества линейных теней на единицу площади, например при эмфиземе.

• Синдром патологического изменения корней лёгких встречается в двух вариантах.

- *Расширение корней*, что может быть связано:

• с застоем крови в крупных сосудах;

• с увеличением пульмональных лимфатических узлов, в этом случае в корне появляются круглые тени, а наружная граница корня становится волнистой или полициклической.

- *Отсутствие «структурности корня*, когда отдельные элементы корня не дифференцируются, что связано с инфильтрацией клетчатки или её фиброзом (например, воспалительной природы).

**Вопрос 7.** С чем связаны неотложные состояния лёгких и диафрагмы, какие заболевания к ним относятся, чем они проявляются и насколько необходимо при этом рентгенологическое исследование"

**Ответ.** Неотложные состояния лёгких и диафрагмы связаны:

- с закрытой или открытой травмой грудной клетки;

- с самопроизвольным вскрытием полости лёгкого (киста, булла и др.) в плевру.

Рентгенологическое исследование проводят незамедлительно в рентгеновском кабинете, реанимационном отделении, операционной и другом месте, так как без этого метода невозможно уточнить характер повреждения.

К неотложным заболеваниям относят состояния, требующие немедленных лечебных мероприятий.

- *Инородные тела*, рентгенологическое исследование проводит определения их параметров:
    - характера (металл, контрастное стекло и т.д.);
    - количества;
    - локализации;
    - размеров;
    - состояния окружающих тканей.
  - *Переломы* рёбер, ключиц, грудины, позвонков. При рентгенологическом исследовании определяется:
    - их локализация,
    - направление линии перелома
    - смещение отломков,
    - наличие гематомы и т.д.
  - *Пневмоторакс* (воздух в плевре) появляется:
    - при повреждении лёгкого в случаях закрытой травмы;
    - при открытой травме с повреждением плевры (например, сломанным ребром);
    - при спонтанном вскрытии полости лёгкого в плевру.
- Рентгенологические признаки пневмоторакса:
- воздух в плевре в виде пристеночного просветления той или иной ширины, на фоне которого отсутствует лёгочный рисунок;
  - спадение соответствующего лёгкого полностью или частично, по направлению к корню (выглядит в виде затемнения слабой интенсивности, на фоне которого просматривается усиленный лёгочный рисунок);
  - смещение средостения в противоположную сторону.
- *Гидропневмоторакс* имеет такие же причины возникновения и рентгенологические проявления, как и пневмоторакс, но в плевральной полости помимо воздуха находится жидкость (кровь или др.). Рентгенологически помимо общих признаков с пневмотораксом появляются дополнительные:
    - затемнение высокой интенсивности и однородной структуры, нижняя граница которого сливается с диафрагмой, а верхняя при вертикальном положении образует горизонтальный уровень, который в зависимости от количества жидкости определяется по уровню какого-либо ребра или заполняет собой всю плевральную полость;
    - средостение резко смещено в противоположную сторону.

- *Гемоторакс* появляется при повреждении плевры, тогда в ней скапливается кровь или жидкость и отсутствует воздух, поэтому рентгенологически при вертикальном положении образуется не горизонтальный, а косой уровень жидкости, которая в горизонтальном положении растекается и создаёт диффузное затемнение лёгочного поля, как при экссудативном плеврите, средостение смещается в противоположную сторону.
- *Эмфизема мягких тканей грудной клетки* возникает, когда газ, поступивший из плевральной полости, распределяется между мышечными волокнами, создавая рентгенологически так называемый «перистый» рисунок при рентгенологическом исследовании.
- *Эмфизема средостения* связана с проникновением воздуха по интерстициальному пространству лёгкого в медиастинальную клетчатку, тогда на рентгенограмме появляется полоска воздуха, ограничивающее средостение в виде светлого «канта».
- *Кровоизлияние* в лёгочной паренхиме при рентгенологическом исследовании проявляется в виде участков затемнения, различных по интенсивности, размерам и форме.
- *Ранение диафрагмы*. Рентгеноскопические признаки.
  - Высокое расположение.
  - Ограничение подвижности.
  - Появление жидкости в плевральных синусах соответствующей стороны.,
  - Прерванность контура купола диафрагмы.
  - Проникновение органов брюшной полости в грудную через дефект в диафрагме, тогда отмечают:
    - неравномерное затемнение соответствующего лёгочного поля;
    - в вертикальном положении виден один или несколько патологических уровней за счёт воздуха и жидкости в выпавшем желудке или кишечнике;
    - при приёме бария сульфата *per os* или при контрастной клизме можно увидеть контрастированный желудок или кишечник в грудной полости.

**Вопрос 8.** Какова сущность и рентгенологические проявления поликистоза?

**Ответ.** **Поликистоз** — врождённое заболевание, связанное с недоразвитием лёгочной ткани, чаще в пределах доли или сегмента. При этом лёгочная ткань замещается множественными воздушными кистами, объём соответствующего участка лёгкого уменьшен.

Рентгенологические проявления поликистоза:

- множественные кольцевидные тени с тонкими равномерными стенками, что создает симптом «мыльных пузырей»;
- на дне полостей появляются горизонтальные уровни жидкости, если на этом фоне возникает воспалительный процесс;
- междолевые щели смещены в сторону поражения, что говорит об уменьшении объема участка поражения;
- тень средостения по той же причине также смещена в сторону патологических изменений;
- на томограммах и бронхограммах видно, что бронхи деформированы за счёт их недоразвития, анатомически полноценно сформированных бронхов в зоне изменений не определяется.

**Вопрос 9.** Различают две основные формы острой бактериальной (пневмококковой) пневмонии в зависимости от объема и характера поражения паренхимы лёгкого. Что это за формы, какова их рентгеносемиотика и каково время проведения рентгенологического исследования при диагностике этих состояний?

**Ответ.** В зависимости от объема и характера поражения паренхимы лёгкого различают следующие формы острой бактериальной (пневмококковой) пневмонии:

**Паренхиматозная пневмония** занимает часть сегмента, сегмент, долю или даже всё лёгкое.

*Патологоанатомически* происходит гиперемия, пропотевание жидкой части крови в альвеолы, из-за чего их воздушность становится меньше.

*Рентгеносемиотика*:

- затемнение соответствующего участка лёгкого;
- объём поражения лёгкого несколько увеличивается, о чём говорит смещение междолевых щелей, а иногда и смещение средостения в противоположную сторону;
- затемнение, если оно ограничено плеврой (сегментарное или доленое), имеет чёткие контуры, а субсегментарное затемнение имеет нечёткие контуры;
- интенсивность затемнения средняя, возрастает по направлению к периферии;
- неоднородная структура, на фоне затемнения видны светлые полосы неизменённых бронхов;
- корень на стороне поражения расширен и неструктурен («смазан») за счёт воспалительной инфильтрации;

- в корне видны увеличенные за счёт гиперплазии лимфатические узлы в виде круглых теней;
- в плевре может появляться косой уровень жидкости, обычно мало выходящий за пределы наружного рёберно-диафрагмального синуса (при осложнении экссудативным плевритом).

**Дольковая пневмония (бронхопневмония)** отличается от паренхиматозной тем, что поражаются отдельные дольки лёгкого.

*Рентгенологические симптомы.*

- множественные очаговые или круглые тени, размерами в среднем 1-1,5 см, что соответствует размерам долек;
- затемнения средней интенсивности;
- структура неоднородная;
- контуры нечёткие;
- тени могут сливаться.

Трудности возникают при дифференциальной диагностике с туберкулёзом, отличительные признаки следующие:

- количество очагов при туберкулёзе нарастает по направлению к верхушке лёгкого, а при пневмонии - к диафрагме (верхушки не поражаются);
- при динамическом наблюдении при туберкулёзе очаги исчезают через 12 мес, а при пневмонии - через 2 нед.

*Время проведения рентгенологического исследования* при диагностике пневмонии складывается из следующих этапов.

- При первичном\*обращении к врачу, но если при этом клинически - пневмония, а рентгенологически она не выявлена, то обязательно повторное исследование через 2-3 дня от начала заболевания, так как в первый день инфильтрата в лёгких ещё нет (нет затемнения), а имеется только гиперемия (усиление лёгочного рисунка за счёт сосудистого компонента), что часто просматривают.
- Исследование через 2 нед для динамического контроля и решения вопроса о характере течения заболевания:
  - если *острое* течение заболевания, то инфильтрат исчезает;
  - если *подострое* - инфильтрат не исчезает, но фрагментируется, интенсивность и неоднородность его возрастают;
  - если *осложнённое* течение, то появляется абсцедирование, плеврит и т.д.

Если через 2 нед нет изменений инфильтрата (затемнения) в сторону его уменьшения, то это служит показанием к проведению *томографии*,

которая позволит установить первичный или вторичный характер воспалительных изменений.

- Исследование через 1 мес проводят при подостром или-затяжном течении заболевания. К этому времени инфильтрат (затемнение) должен исчезнуть, если нет, то повторно выполняют томографию, а при необходимости - бронхографию и КТ.
- Через 2 мес рентгенологическое исследование проводят при затяжном течении и если инфильтрат не исчезает через 1 мес, то можно заподозрить переход заболевания в хроническое течение или вторичность процесса, для уточнения могут быть назначены томограммы, бронхограммы, КТ.

**Вопрос 10.** В результате какого патологического процесса в лёгких формируются *бронхоэктазы*, каков объём участка поражения лёгкого, рентгенологические признаки и наиболее рациональный алгоритм использования рентгенологических методик для выявления указанных изменений в бронхах и паренхиме лёгкого?

**Ответ.** *Бронхоэктазы* формируются в результате развития в лёгочной паренхиме соединительной и фиброзной ткани вследствие неоднократно перенесённых острых пневмоний, т.е. хронического воспаления. Соответствующий участок поражения лёгкого при этом уменьшается в объёме за счёт *фиброателектаза*.

Рентгенологические признаки.

- Затемнение интенсивное.
- Структура затемнения неоднородная, объём участка затемнения уменьшен, о чём свидетельствует смещение междолевых щелей и средостения в сторону фиброателектаза.
- Бронхи на томограммах и бронхограммах сближены, укорочены, деформированы в виде «бисерного шнура», что отражает картину деформирующего бронхита, затем они всё больше расширяются и возникают бронхоэктазы двух видов:
  - цилиндрические (расширение по протяжению бронхов);
  - мешотчатые (расширения на концах бронхов).
- Корень обычно фибротизирован, т.е. уплотнён и его структурные единицы отчётливо видны.
- В смежных сегментах также отмечают деформацию бронхов.

Рациональный алгоритм рентгенологических методик для выявления бронхоэктазов.

- Вначале делают *обзорные рентгенограммы* в прямой и соответствующей боковой проекциях, на них выявляется затемнение доли или

сегмента с уменьшением их размера и другими вышеперечисленными признаками ателектаза.

- *Прямая гиперэкспонированная рентгенограмма* (с помощью лучей повышенной жёсткости) позволяет определить структуру затемнения и, возможно, увидеть просвет бронхов.
- *Томограммы* в прямой и боковой проекциях более информативны для визуализации просвета бронхов, при этом можно заподозрить наличие бронхоэктазов.
- *Бронхография* (введение контраста в просвет бронхов) в двух проекциях позволяет наиболее точно установить наличие, характер и распространённость бронхоэктазов.
- КТ проводят после бронхографии или вместо неё в сомнительных случаях для окончательного установления характера и распространённости патологического процесса.

**Вопрос 11.** Что собой представляет абсцесс лёгких, каковы его рентгенологические признаки, от чего они зависят?

**Ответ.** *Абсцесс лёгких* — ограниченный очаг гнойного воспаления, патологоанатомически представляет полость, заполненную гнойной жидкостью. Рентгенологические признаки абсцесса зависят от того, в какой он фазе находится: не вскрывшейся, вскрывшейся или обратного развития после противовоспалительной терапии.

- Рентгенологические признаки *невскрывшегося* абсцесса:
  - симптом «круглой тени»;
  - размеры тени, 3—8 см;
  - контуры тени нечёткие;
  - интенсивность средняя;
  - структура однородная;
  - в корне на стороне поражения видны увеличенные лимфатические узлы за счёт гиперплазии, корень неструктурен из-за инфильтрации клетчатки.
- Рентгенологические признаки *вскрывшегося* абсцесса:
  - симптом «кольцевидной тени»;
  - полость распада в виде центрально расположенного просветления;
  - стенки полости толстые, неравномерные из-за пристеночных теней («секвестров»);
  - внутри полости сверху находится воздух в виде просветления, так как вскрытие абсцесса чаще происходит в бронх, а внизу

(на дне полости) - горизонтальный уровень жидкости в виде затемнения;

- наружные и внутренние контуры стенки полости нечёткие;
- при бронхографии отмечают попадание контраста в полость абсцесса, окружающие бронхи деформированы вплоть до бронхоэктазов;
- в корне видны гиперплазированные лимфатические узлы, структурность корня не определяется из-за инфильтрации.
- Рентгенологические признаки абсцесса в фазе обратного развития после противовоспалительной терапии:
  - при остром течении через 2 нед размеры тени уменьшаются, стенка полости становится более тонкой, количество жидкости уменьшается;
  - через 3-4 нед - полное исчезновение полости и нормализация корня;
  - при затяжном и хроническом течении процесс затягивается, свыше 4—8 нед.

**Вопрос 12.** Кто из отечественных рентгенологов внёс существенный вклад в описание рентгенологической картины эхинококка лёгких, как происходит заражение, образование эхинококковой кисты и её осложнений? Каковы фазы развития кисты и рентгеносемиотика в каждой из этих фаз при обычном рентгенологическом исследовании?

**Ответ.** Существенный вклад в мировые знания о рентгенологической картине эхинококка лёгких внесли Н.Е.Штерн и В.Н. Штерн-доктора медицинских наук, заведующие кафедрой рентгенологии Саратовского медицинского университета в период соответственно 1935-1952 гг. и 1952-1972 гг. В.Н.Штерном написана монография по эхинококкозу, которая известна и в нашей стране, и за рубежом.

Поволжье эндемично по эхинококкозу. Возбудитель эхинококка-ленточный глист, заболевание передаётся человеку через собак, овец и крупный рогатый скот. Заражение происходит преимущественно алиментарным путём, из кишечника возбудитель проникает в кровь, затем оседает в лёгких, в 50% поражается и печень. В органах происходит образование эхинококковой кисты - пузыря, заполненного жидким содержимым и окруженного хитиновой оболочкой. Лёгочная паренхима в ответ на существование паразитарной кисты отгораживается от неё, образуя фиброзную капсулу. Между фиброзной капсулой и хитиновой оболочкой паразита всегда есть перикистозная щель, куда открываются бронхи и сосуды, питающие кисту. При своем росте киста постепенно

сдавливает эти сосуды и бронхи, вызывая собственную гибель и пропитываясь солями извести.

Осложнения кисты:

- прорыв:
  - в плевру с образованием гидропневмоторакса (редко),
  - в бронх (часто) с вторичным обсеменением,
  - в лёгкие (бронхогенное обсеменение),
  - в сосуды с гематогенным обсеменением в печень, кости, почки и др.;
- обызвествление кисты, при этом мёртвый паразит пропитывается солями извести (в первую очередь обызвествляется фиброзная капсула в виде скорлупы, а затем внутри неё появляются глыбки извести).

В рентгенологической картине выделены две фазы развития эхинококковой кисты лёгких, которые при обычном рентгенологическом исследовании проявляются следующими признаками.

- Фаза не вскрывшейся кисты, полностью заполненной жидкостью.
 

*Рентгеносемиотика:*

  - симптом «круглой тени», которая на самом деле всегда овальная;
  - форма тени меняется при глубоком дыхании, что говорит о жидкостном содержимом;
  - одиночная или множественная (в количестве 2—3), в последнем случае одностороннее или двустороннее поражение;
  - контуры чёткие, ровные или неровные за счёт дивертикулоподобных выпячиваний и выемок;
  - размеры от 1 до 20 см;
  - структура однородная;
  - интенсивность средняя;
  - вокруг тени определяется ободок просветления за счёт оттеснения окружающих тканей;
  - рост кисты медленный, но скачкообразный.
- Фаза вскрывшейся кисты наступает при опорожнении её преимущественно в бронх, при этом воздух проникает сначала в перикистозную щель, а затем в полость кисты, и паразит гибнет.
 

*Рентгеносемиотика* кисты в этой фазе проходит через несколько этапов.

  - При небольшом количестве воздуха в перикистозной щели наступает *надрыв кисты*, при этом по периферии тени кисты

(между фиброзной капсулой и хитиновой оболочкой) выявляются пузырьки или полосы просветления (воздух). Клинически надрыв себя не проявляет и единственный метод диагностики - рентгенологический. До наступления следующего этапа - разрыва кисты необходима операция (удаление кисты), чтобы не наступило обсеменения.

- В процессе дальнейшего накопления воздуха в перикистозной щели возникает симптом «серповидного просветления» у верхнего полюса кисты. Это уже признак *разрыва кисты*. Тогда внезапно появляется кашель с выделением большого количества жидкой мокроты и боли в боку. В этой фазе дифференциальную диагностику проводят с *туберкулезом* в фазе распада, но в последнем случае серповидное просветление будет связано с устьем дренирующего бронха (в нижнем полюсе тени), будут также дорожка к корню и очаги отсева в окружающей ткани.
- Затем, при ещё большем накоплении воздуха в перикистозной щели визуализируется так называемый симптом «двойной арки», которую создают: сверху - фиброзная капсула, ниже - хитиновая оболочка в виде купола (за счёт отрицательного давления в кисте), частично воздух поступает и в полость кисты.
- На последнем этапе возникает симптом «гидропневмокисты», когда в кисте имеется воздух (вверху) и горизонтальный уровень жидкости (внизу), над которым видна неправильной формы тень за счёт плавающей сморщенной хитиновой оболочки. Симптом «плавающей лилии», которая перемещается при перемене положения тела (симптом «калейдоскопа»).

**Вопрос 13.** Каковы томографические и бронхографические признаки эхинококковой кисты и в какой фазе развития их можно выявить?

**Ответ.** Томографические и бронхографические признаки эхинококковой кисты.

- Симптом «хватательной руки» за счёт оттеснения и раздвижения бронхов кистой выявляется в любой фазе развития кисты, хотя наибольшее дифференциально-диагностическое значение имеет при невскрывшейся кисте.
- Признаки хронического воспалительного процесса в окружающих бронхах за счёт токсического действия продуктов жизнедеятельности паразита, в результате чего бронхи деформируются сначала в виде «бисерного шнура», затем вплоть до бронхоэктазов, обна-

руживают как в фазе невскрывшейся, так и в фазе вскрывшейся кисты.

- *Затекание контраста из бронхов в перикистозную щель* при бронхографии в фазе невскрывшейся кисты - патогномичный признак эхинококка.
- *Поступление через бронхи в полость кисты контраста* при бронхографии в фазе вскрывшейся кисты, при этом на фоне высококонтрастного вещества в полости часто видна *сморщенная хитиновая оболочка* в виде неправильной формы дефектов наполнения.

**Вопрос 14.** Что собой представляет гамартома? В чём заключаются её рентгенологические признаки?

**Ответ.** Гамартома - доброкачественная опухоль, которую наиболее часто наблюдают в лёгких.

Рентгенологические признаки гамартоты:

- симптом «круглой тени»;
- форма тени округлая, овальная или грушевидная;
- размеры до 5 см;
- контуры чёткие ровные;
- на фоне тени (в центре) видны крупные глыбки извести;
- распада в опухоли не бывает;
- вокруг тени ободок просветления за счёт оттеснения соседних тканей;
- бронхи не изменены;
- рост медленный.

**Вопрос 15.** Из каких элементов лёгких исходит центральный рак? Какие разновидности центрального рака различаются в зависимости от направления роста опухоли по отношению к стенке бронха, какими рентгенологическими симптомами они проявляются?

**Ответ.** Центральный рак исходит из крупных бронхов:

- главных;
- долевого;
- сегментарных.

Разновидности центрального рака в зависимости от направления роста его по отношению к стенке бронха.

- *Экзобронхиальный рак* растёт кнаружи от стенки бронха, поэтому основной его рентгенологический симптом - узел опухоли в области соответствующего корня, состоящего из крупных бронхов:
  - затемнение полусферической формы;
  - наружный контур неровный, нечёткий, лучистый;

— внутренний контур тени прилежит и сливается со средостением;  
 — на томограммах и бронхограммах видно, что бронхи, проходящие сквозь тень, вначале не изменены.

• *Эндобронхиальный рак* растёт в просвет бронха достаточно быстро, поэтому в большинстве случаев проявляется симптомом полной обтурации бронха с развитием ателектаза. На рентгенограммах:

— ателектаз виден в виде затемнения всего лёгкого, доли или сегмента высокой интенсивности;

— структура его однородная;

— междолевые щели и средостение смещены в сторону поражения за счёт уменьшения объёма соответствующего участка лёгкого;

— на томограммах и бронхограммах — культя бронха за счёт его обтурации опухолью.

• *Перибронхиальный* или разветвлённый рак стелется вдоль стенки бронха. Рентгенологически определяются:

— основной патологический симптом на обзорных рентгенограммах — диффузное усиление лёгочного рисунка с веерообразным отхождением линейных теней от корня в лёгочную ткань;

— утолщение стенок бронхов на большом протяжении, что видно на томограммах;

— частое сочетание с экзобронхиальным раком.

**Вопрос 16.** Из каких анатомических структур лёгких исходит периферический рак и чем проявляется рентгенологически?

**Ответ.** *Периферический рак* исходит из мелких бронхов.

*Рентгенологические симптомы* периферического рака.

- Симптом «круглой тени».
- Размеры зависят от времени выявления и составляют от 0,5 см до 4-5 см и больше.
- Форма тени неправильно-округлая, звёздчатая, амёбовидная или в виде гантелей.
- Контуры неровные, бугристые, нечёткие, характерна их лучистость.
- Интенсивность тени слабая, с увеличением размеров возрастает.
- Структура неоднородная, что может быть связано со следующими причинами.
  - Многоузловатость за счёт роста опухоли из нескольких центров, в результате опухоль состоит как бы из нескольких слившихся круглых теней.

— Распад, который бывает часто, тогда тень становится кольцевидной, при этом появляется полость распада, её характеристика:

- расположение эксцентричное, реже - центральное;
- форма неправильная;
- стенки полости неравномерные, толстые;
- жидкость в полости отсутствует или количество её небольшое;
- внутренний контур стенки чёткий;
- в полости могут быть перегородки.

— Мелкоглыбчатое обызвествление (редко).

• Междолевая щель, прилежащая к опухоли, либо втянута, либо выбухает.

**Вопрос 17.** Чем может осложниться рак лёгких, независимо от характера его роста?

**Ответ.** Рак лёгких, независимо от характера его роста, может иметь следующие осложнения.

- Нарушение бронхиальной проходимости различной степени за счёт сдавления или прорастания главных, долевых или сегментарных бронхов с образованием в лёгких явлений:
  - гиповентиляции (при неполной обтурации бронха);
  - ателектаза (при полной обтурации).
- Распад в опухоли (эксцентрический или центральный при полостной форме периферического рака).
- Пневмония, которая имеет название параканкрозной или пневмонита.
- Плеврит, причинами которого могут быть:
  - сдавление лимфатических сосудов;
  - блокирование лимфатических узлов;
  - метастазы в плевру.
- Метастазы в лимфатические узлы корня.
- Метастазы в лимфатические узлы средостения.
- Прорастание опухолью соседних органов и тканей:
  - средостения;
  - плевры;
  - грудной стенки.
- Отдалённые метастазы чаще всего:
  - в печень;
  - в головной мозг;
  - в кости.

**Вопрос 18.** В какие органы и ткани происходит метастазирование рака лёгких и какими рентгенологическими симптомами это проявляется?

**Ответ.** Рак лёгких метастазирует в следующие органы и ткани, проявляясь рентгенологически нижеописанными симптомами.

- В *лимфатические узлы корней*:
  - увеличение корней;
  - появление круглых теней в соответствующем корне;
  - отсутствие потери структурности корней, так как нет их инфильтрации.
- В *лимфатические узлы средостения*:
  - расширение тени средостения преимущественно в верхнем и среднем его отделах;
  - волнистость и полицикличность наружного контура средостения;
  - увеличение бифуркационного угла трахеи, что видно на томограммах.
- В *лёгочную ткань*:
  - одиночные или множественные круглые тени;
  - контуры теней чёткие и ровные;
  - структура однородная;
  - тени не сливаются;
  - количество теней возрастает по направлению к диафрагме;
  - тени не исчезают после противовоспалительной терапии.
- В *рёбра*, при этом возможно прорастание, а не метастазирование, что бывает преимущественно при периферическом раке. На рентгенограмме это проявляется отсутствием части ребра и в случаях метастазирования, и в случаях прорастания.
- В *плевру* с плевритом, который может быть:
  - метастатическим в результате обсеменения плевры;
  - реактивным.

Рентгенологическая картина не отличается от плеврита любой другой этиологии:

- жидкость в плевре в виде затемнения;
- верхний уровень жидкости косой, располагается в пределах синуса (рёберно-диафрагмального) и выше, вплоть до тотального затемнения всего лёгочного поля, что зависит от количества жидкости;
- нижняя граница затемнения всегда сливается с диафрагмой;

- затемнение имеет однородную структуру;
- интенсивность затемнения высокая;
- средостение в той или иной степени смещается в противоположную сторону.

**Вопрос 19.** Каков алгоритм рентгенологических методов, направленных на выявление рака лёгких, уточнение характера его роста и распространённости? В чём состоит необходимость использования каждого из методов?

**Ответ.** Алгоритм рентгенологических методов, направленных на выявление рака лёгких, уточнение характера его роста и распространённости представляется таким.

- Для выявления рака лёгких на ранних стадиях необходима *флюорография*, которую проводят ежегодно, начиная с 15 лет, особое внимание обращают на группы повышенного риска, где имеют значение следующие факторы:
  - наследственность;
  - курение;
  - повторные односторонние пневмонии;
  - кровохарканье и т.д.
- После выявления на флюорограммах признаков, подозрительных на рак лёгких, необходимы *обзорные рентгенограммы* в прямой и боковой проекциях, которые позволяют выявить:
  - гиповентиляцию или ателектаз;
  - тень в корне или паренхиме лёгкого;
  - расширение корней и средостения;
  - деструкцию рёбер и др.
- *Рентгеноскопия*.
  - Уточнение локализации опухоли благодаря полипозиционному исследованию.
  - Выявление функциональных симптомов.
  - Выявление жидкости в полостях (по её перемещению).
  - Определение подвижности диафрагмы (неподвижность её отмечают при сдавлении или прорастании диафрагмального нерва).
  - Проведение дифференциальной диагностики:
    - с сосудистыми образованиями, которые пульсируют;
    - с жидкостными образованиями, которые меняют свою форму при дыхании.
- *Томография* позволяет уточнить следующие параметры.



- Параметры затемнения:
  - форма;
  - контуры;
  - структуры, в том числе с выявлением и установлением характера распада.
- Состояние окружающих тканей.
- Метастазирование в лимфатические узлы корня и средостения.
- Состояние бронхов:
  - культя бронха при эндобронхиальном раке;
  - сужение бронха при экзобронхиальном и периферическом раке;
  - множественные сужения при перибронхиальном раке.
- Увеличение бифуркационного угла трахеи.
- *Бронхографию* производят после томографии, когда не удалось увидеть просвета бронхов, при этом выявляют или уточняют перечисленные выше изменения бронхов.
- КТ осуществляют после проведения предыдущих методов, если остаются сомнения в характере и распространённости патологического процесса.
- Уточняют наличие рака.
- Проводят дифференциальную диагностику с жидкостными объёмными образованиями по плотности с помощью шкалы Хаунсфилда:
  - с абсцессом;
  - с кистами;
- Определяют направление роста опухоли.
- Выявляют метастазирование в лимфатические узлы корня и средостения.
- Определяют прорастание рёбер и плевры.
- Выявляют отдалённые метастазы (в печень, головной мозг и др.).

**Вопрос 20.** Опухоли каких локализаций наиболее часто *метастазируют в лёгкие*, с какими метастазами грудной полости они могут сочетаться и как проявляются рентгенологически?

**Ответ.** Наиболее часто в лёгкие метастазируют опухоли следующих локализаций:

- матки;
- почек;
- молочной железы;

- желудка;
- кишечника;
- предстательной железы и др.

Метастазы в лёгких могут сочетаться с другими метастазами грудной полости:

- в лимфатические узлы корня;
- в лимфатические узлы средостения;
- в рёбра;
- в позвонки.

Рентгенологические проявления метастазов в лёгкие.

- *Миллиарные метастазы* (множественные, двусторонние), рентгенологически выглядят:
  - в виде очаговых теней;
  - контуры чёткие и ровные;
  - очаги не сливаются;
  - количество теней нарастает по направлению к диафрагме, и верхушки лёгких не поражаются (в отличие от туберкулёза);
- *Метастазы в виде круглых теней:*
  - одиночные или множественные;
  - односторонние или двусторонние;
  - размеры теней до 1—2 см;
  - контуры чёткие и ровные;
  - структура однородная;
- *Интерстициальные метастазы* (стелются вдоль бронхов).
  - диффузное усиление лёгочного рисунка;
  - утолщение стенок бронхов (на томограммах).

Такие же признаки отмечают и при первичном перибронхиальном раке, но помогают диагностике метастазов клинические сведения:

- операция по поводу рака в анамнезе;
- наличие первичной опухоли и т.д.

## СИТУАЦИОННЫЕ ЗАДАЧИ

**Задача 1.** У пациента Д., 44 лет, при флюорографии выявлен симптом круглой тени.

*Каков должен быть алгоритм методов и методик лучевого исследования для установления характера этой тени?*

**Задача 2.** На рентгенограммах и томограммах органов грудной полости пациентки Т., 67 лет, выявляются множественные двухсторонние круглые тени, количество которых нарастает по направлению к диафрагме, контуры их ровные, диаметр до 1 см, не сливаются, структура однородная. Корни с обеих сторон расширены за счёт увеличенных лимфатических узлов, структурны, полицикличны.

Заключение: туберкулёз лёгких.

*Согласны ли вы с этим заключением, на каком основании вы его подтверждаете или опровергаете?*

**Задача 3.** На рентгенограммах и томограммах органов грудной полости пациента З., 48 лет, обнаружен ателектаз средней доли в виде затемнения неоднородной структуры. В соседних сегментах виден усиленный и деформированный лёгочный рисунок. На бронхограммах справа видны контрастированные на всём протяжении бронхи  $S_{IV-V}$  сегментов, они сближены, укорочены, имеют вид «бисерного шнура».

*Каким должно быть заключение по вышеописанной картине?*

**Задача 4.** На рентгенограммах органов грудной полости у пациентки Ж., 25 лет, определяются патологические симптомы, вызывающие подозрение на увеличение лимфатических узлов средостения.

*Предложите методики и методы лучевой диагностики, которые позволили бы уточнить вышеуказанное подозрение.*

**Задача 5.** На рентгенограммах органов грудной полости пациента Л., 44 лет, определяется справа тотальное затемнение, которое имеет высокую интенсивность, однородную структуру, тень средостения смещена влево.

*Чем, по-вашему, обусловлена описанная картина?*

**Задача 6.** У пациента А., 24 лет, при рентгенологическом исследовании органов грудной полости в левой плевральной полости обнаружена жидкость в виде высокоинтенсивного однородного затемнения, нижний контур которого сливается с диафрагмой, средостение смещено в противоположную сторону.

*В каких случаях верхняя граница жидкости будет иметь косой уровень, а в каких — горизонтальный?*

**Задача 7.** При рентгеноскопии органов грудной полости у пациентки Д., 36 лет, справа обнаруживается тень округлой формы, средней интенсивности, неоднородной структуры, диаметром до 2 см, контуры её чёткие, но неровные. Отмечается связь тени с хвостовой частью корня. Возникает подозрение о сосудистом характере этого образования (ангиоме).

*Назначьте методику рентгенологического исследования, которая поможет дать правильное заключение на основании полученных дополнительных симптомов (каких?).*

**Задача 8.** На рентгенограммах органов грудной полости в прямой и боковых проекциях пациента У., 69 лет, в правом корне определяется патологическая тень полусферической формы с наружным неровным лучистым контуром. На дополнительно произведённых томограммах видно, что бронхи, проходящие сквозь тень, не изменены.

*Чем обусловлена тень в корне: центральным экзобронхиальным раком или увеличенными лимфатическими узлами?*

**Задача 9.** При первоначальном рентгенологическом исследовании пациента Д., 57 лет, в левом лёгком в  $S_{VI}$  обнаруживается симптом «круглой тени», диаметром до 5 см, контуры нечёткие. Создаётся впечатление о периферическом раке, осложнённом параканкрозной пневмонией, так как есть клинические признаки воспаления (повышение температуры, кашель, лейкоцитоз). После противовоспалительной терапии через 1 нед при контрольной рентгенографии круглая тень превратилась в кольцевидную, т.е. наступил распад в виде полости просветления, имеющей центральное расположение, стенки полости неравномерные, нечёткие, полость содержит большое количество жидкости, на томограммах бугристости контуров и перегородок в полости не определяется.

*Изменил ли характер распада ваше первоначальное впечатление о патологическом процессе?*

**Задача 10.** Пациенту М., 43 лет, приехавшему из деревни, где он имеет собственное хозяйство (собаки, куры, корова и др.), сделаны рентгенограммы органов грудной полости в двух проекциях в связи с субфебрильной температурой и кашлем. Справа в  $S_{vm}$  обнаружена кольцевидная тень овальной формы, размерами 3x4,5 см, контуры чёткие, ровные, стенка полости тонкая, равномерная, содержит горизонтальный уровень жидкости, под которым определяется дополнительная тень неправильной формы, перемещающаяся при перемене положения тела.

Заключение: вскрывшийся абсцесс.

*Согласны ли вы с заключением?*

## ТЕМЫ РЕФЕРАТОВ ДЛЯ САМОСТОЯТЕЛЬНОЙ РАБОТЫ, НИРС И УИРС

1. Разновидности аномалий развития лёгких и их рентгенологические проявления.
2. Особенности рентгенодиагностики острой пневмонии у детей.
3. Теневая картина при различных формах острой пневмонии у взрослых, алгоритм использования лучевых методов и методик и их информативность при выявлении патологических изменений.
4. Особенности рентгенологической картины в различные фазы развития эхинококковой кисты лёгкого.
5. Рентгенодиагностика деструктивных пневмоний у детей.
6. Некоторые диагностические аспекты при рентгенологическом выявлении абсцесса и абсцедирующей пневмонии.
7. Компьютерная и рентгеновская томография в диагностике центрального рака лёгкого и его регионарных метастазов.
8. Дифференциальная рентгенодиагностика круглых теней в лёгких.
9. Рентгенологические проявления хронической пневмонии.
10. Лучевая диагностика при выявлении и оценке характера внутрибронхиальных и внебронхиальных доброкачественных опухолей.
11. Дифференциальная рентгенодиагностика лёгочных диссеминаций.
12. Флюорография и томография в оценке различных форм туберкулёза лёгких.
13. Информативность лучевых методов в диагностике опухолей и кист средостения.
14. Рентгенодиагностика заболеваний плевры.

## СХЕМА ОПИСАНИЯ РЕНТГЕНОГРАММ И РЕНТГЕНОСКОПИИ ОРГАНОВ ГРУДНОЙ ПОЛОСТИ

### I. ФИО и возраст пациента.

### II. Общая оценка рентгенограммы.

- Методика.
  - Рентгеноскопия.
  - Рентгенография:

- обзорная рентгенограмма;
- прицельная рентгенограмма.
- Суперэкспонированная рентгенограмма.
- Томограмма.
- Бронхограмма.
- Компьютерная томограмма.
- Ангиограмма.
- Указание исследуемых органов (органы грудной полости).
- Проекция исследования:
  - прямая;
  - боковая;
  - косая;
  - латеропозиция.
- Качество снимка:
  - контрастность;
  - резкость;
  - жёсткость лучей;
  - правильность укладки и т.д.

### III. Изучение лёгких.

- Определение формы грудной клетки:
  - обычная;
  - в виде колокола
  - бочкообразная и др.
- Оценка объёма лёгких:
  - не изменен;
  - лёгкое или его часть увеличена;
  - уменьшена.
- Установление состояния лёгочных полей:
  - прозрачны;
  - затемнение;
  - просветление.
- Анализ лёгочного рисунка:
  - не изменён;
  - усилен;
  - ослаблен;
  - деформирован.
- Анализ корней лёгких:
  - структурность;
  - ширина;

- расположение;
- увеличение лимфатических узлов;
- диаметр сосудов.
- Функциональное состояние при рентгеноскопии:
  - дыхательные движения рёбер, диафрагмы;
  - изменение лёгочного рисунка при дыхании.
- Выявление и описание патологических синдромов:
  - Теневая картина:
    - затемнение;
    - просветление.
  - Локализация:
    - по долям;
    - по сегментам.
  - Размеры в сантиметрах (указывается не менее двух размеров).
  - Форма:
    - округлая;
    - овальная;
    - неправильная;
    - треугольная и т.д.
  - Контуры:
    - ровные или неровные;
    - чёткие или нечёткие.
  - Интенсивность:
    - слабая;
    - средняя;
    - высокая;
    - известковой плотности;
    - металлической плотности.
  - Структура тени:
    - однородная;
    - неоднородная за счёт распада или известковых включений и др.
  - Функциональные признаки при рентгеноскопии:
    - изменения формы круглой тени при дыхании — при жидкостных образованиях (кистах);
    - пульсация тени при сосудистых образованиях (аневризмах, ангиомах) и др.
  - Соотношение патологических изменений с окружающими тканями:

- усиление лёгочного рисунка в окружающих тканях;
- ободок просветления вокруг круглой тени за счёт оттеснения соседних тканей;
- оттеснение или раздвигание бронхов или сосудов и т.д.
- очаги отсева и т.д.

#### IV. Изучение органов средостения.

- Расположение:
  - не смещено;
  - смещено (в сторону патологических изменений в лёгких или в противоположную сторону).
- Размеры:
  - не увеличены;
  - расширены за счёт левого желудочка или других отделов сердца;
  - расширено вправо или влево в верхнем, среднем или нижнем отделах.
- Конфигурация:
  - не изменена;
  - если изменена, то это может быть за счёт объёмных образований сердца, сосудов, лимфатических узлов и др.
- Контуры:
  - ровные;
  - неровные.\*
- Функциональное состояние при рентгеноскопии:
  - ритм сердечных сокращений;
  - толчкообразное смещение средостения при выдохе в сторону ателектаза и т.д.

#### V. Изучение стенок грудной полости.

- Состояние синусов плевры:
  - свободны;
  - содержат жидкость;
  - имеют плевро-диафрагмальные спайки.
- Состояние мягких тканей:
  - не изменены;
  - увеличены;
  - имеется подкожная эмфизема;
  - инородные тела и др.

- Состояние скелета грудной клетки и плечевого пояса:
  - расположение костей;
  - их форма;
  - контуры;
  - структура;
  - наличие сросшихся или несросшихся переломов.
- Состояние диафрагмы:
  - расположение обычное;
  - смещение проксимально на одно межреберье и т.д.;
  - куполы имеют ровные контуры или деформированы плевродиафрагмальными спайками;
  - подвижность диафрагмы при рентгеноскопии.

#### VI. Заключение о состоянии органов грудной полости.

При отсутствии патологических изменений можно ограничиться описательной картиной без заключения.

VII. **Рекомендации** об использовании дополнительных рентгенологических методик и лучевых методов (при необходимости) с их обоснованием:

- суперэкспонированные рентгенограммы;
- томограммы;
- бронхограммы;
- ангиограммы;
- КТ и др.

VIII. **Описание дополнительных методик и методов**, подтверждение или уточнение описанной прежде картины, описание вновь выявленных патологических признаков.

#### IX. Окончательное заключение о характере заболевания, например:

- пневмоторакс;
- паренхиматозная пневмония;
- центральный экзобронхиальный рак без метастазов;
- периферический рак;
- эхинококк в невскрытой фазе или др.

Можно использовать альтернативный вариант в трудных для диагностики случаях. Следует отметить, что при выявлении любого патоло-

гического синдрома в лёгких, плевре, средостении, грудной клетке, его описывают всегда в первую очередь, а затем уже описывают состояние окружающих тканей по вышеуказанной схеме.

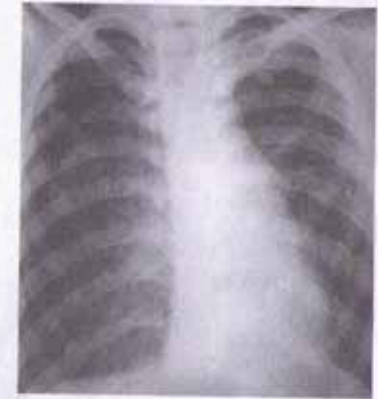
## ОБРАЗЦЫ ПРОТОКОЛОВ ОПИСАНИЯ НЕКОТОРЫХ РЕНТГЕНОГРАММ ОРГАНОВ ГРУДНОЙ ПОЛОСТИ

### Протокол № 21 -

Пациент Ш., 15 лет. *Рентгенограмма органов грудной полости в прямой проекции* (рис. 3.1).

Правое лёгкое находится в спавшемся состоянии (примерно на 1/3 объёма), левое лёгкое - в расправленном состоянии. С обеих сторон отмечается диффузное усиление лёгочного рисунка и деформация его преимущественно по ячеистому типу. Корни лёгких фибротизированы. Синусы плевры свободны. Тень средостения смещена влево, не расширена. Диафрагма расположена на уровне VI ребра, форма её куполообразная.

*Заключение:* правосторонний пневмоторакс, по-видимому, за счёт разрыва альвеол вследствие фиброзирующего альвеолита.



**Рис. 3.1.** Пациент Ш., 15 лет. Рентгенограмма органов грудной полости в прямой проекции.

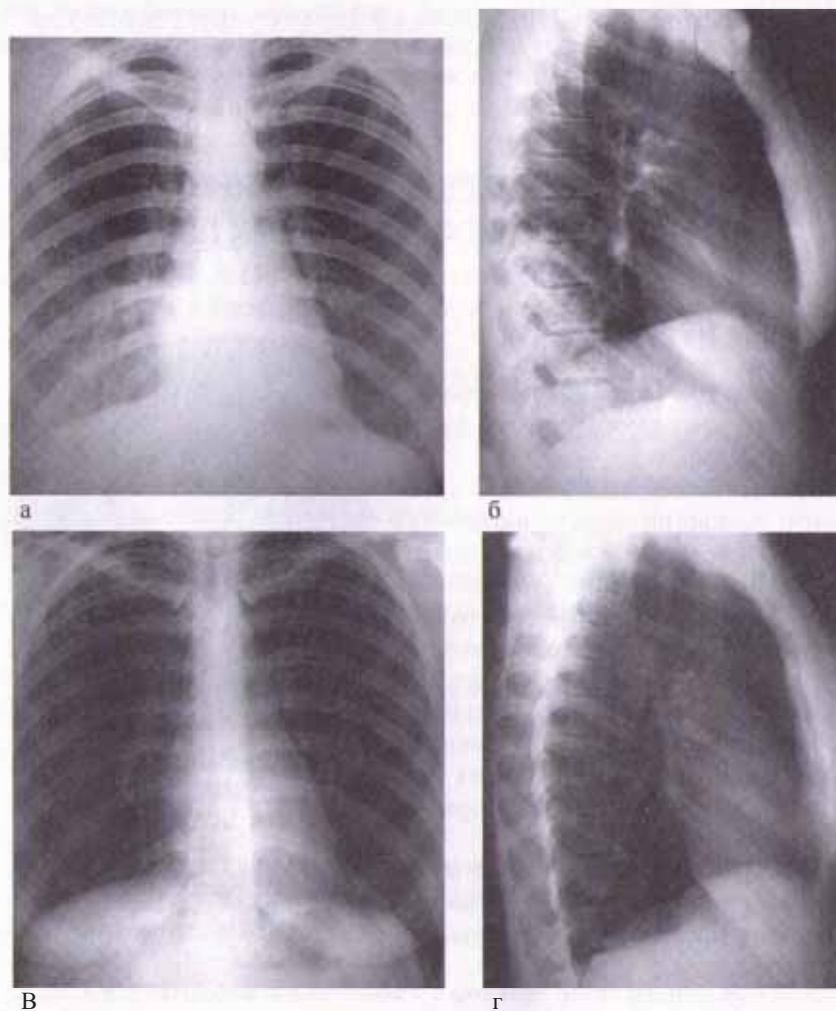
Правосторонний пневмоторакс, по-видимому, за счёт разрыва альвеол вследствие фиброзирующего альвеолита

### Протокол № 22

Пациентка К, 30 лет (рис. 3.2).

*Рентгенограммы органов грудной полости в прямой (рис. 3.2 а) и правой боковой проекциях (рис. 3.2 б).*

Правая нижняя доля затемнена, обычного объёма. Затемнение средней интенсивности, которая нарастает к периферии, неоднородной



**Рис. 3.2.** Пациентка К., 30 лет. Правосторонняя нижнедолевая паренхиматозная пневмония:

а — рентгенограмма органов грудной полости в прямой проекции; б — рентгенограмма органов грудной полости в правой боковой проекции. Исчезновение патологических изменений через 10 дней, что говорит о благоприятном, остром течении правосторонней нижнедолевой паренхиматозной пневмонии: в — рентгенограмма органов грудной полости в прямой проекции; г — рентгенограмма органов грудной полости в правой боковой проекции

структуры, на его фоне видны светлые полоски бронхов (в медиальных отделах). Правый корень расширен, не структурен. В других отделах справа и слева лёгочные поля прозрачны, лёгочный рисунок не изменён, левый корень не расширен, структурен. Тень средостения не смещена, не расширена, аорта имеет обычное расположение и диаметр. Синусы плевры свободны. Диафрагма расположена на уровне VI ребра, форма её куполообразная.

*Заключение:* правосторонняя нижнедолевая паренхиматозная пневмония.

*Рентгенограммы органов грудной полости в прямой (рис. 3.2 в) и правой боковой проекциях (рис. 3.2 г) через 10 дней.*

Описанного ранее затемнения не определяется. Лёгочные поля прозрачны. Лёгочный рисунок не изменён. Корни лёгких не расширены, структурны. Тень средостения обычного расположения, размеров и конфигурации. Синусы плевры свободны. Диафрагма, костный остов и мягкие ткани не изменены.

*Заключение:* исчезновение вышеописанных изменений через 10 дней свидетельствует о благоприятном остром течении правосторонней нижнедолевой паренхиматозной пневмонии.

## Протокол № 23

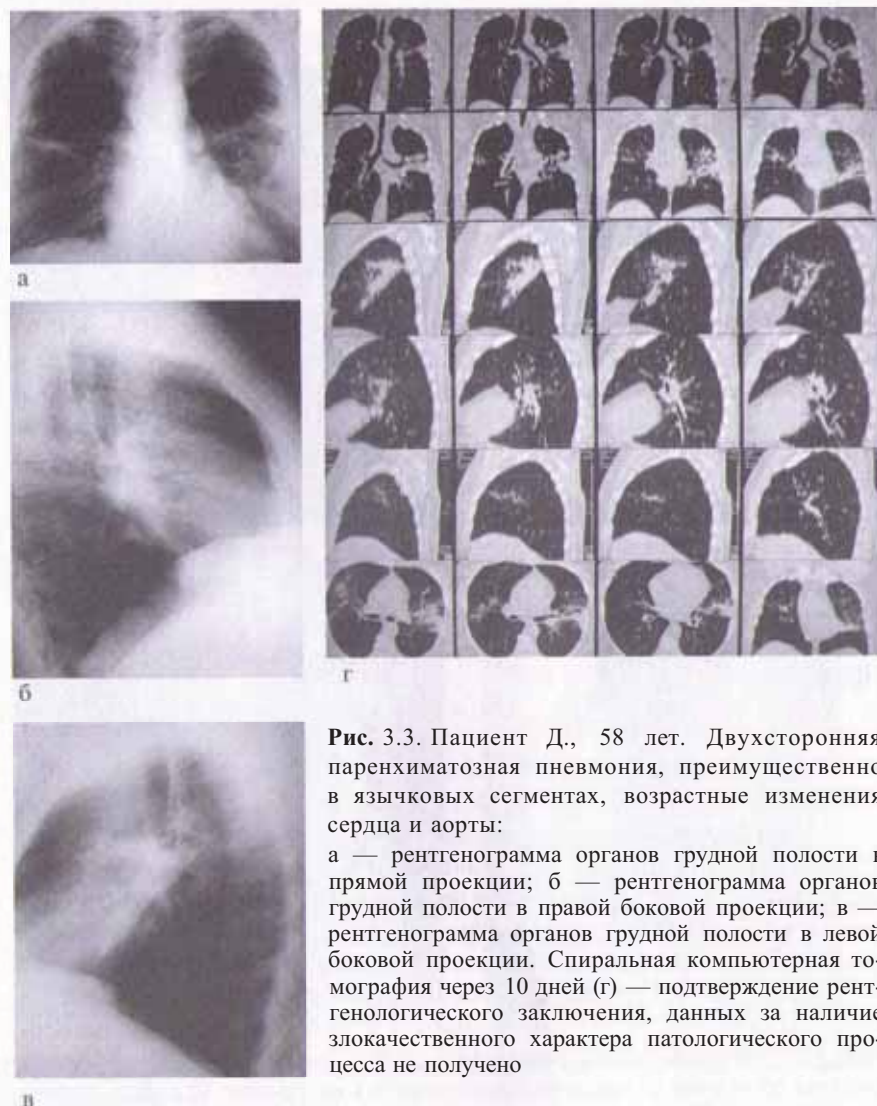Пациент Д., 58 лет (рис. 3.3).

*Рентгенограммы органов грудной полости в прямой (рис. 3.3 а), правой (рис. 3.3 б) и левой боковой (рис. 3.3 в) проекциях.*

С обеих сторон, больше слева, преимущественно в  $S_{IV-V}$  обнаруживаются затемнения средней интенсивности, неоднородной структуры, на его фоне видны светлые полоски бронхов, объём поражённых сегментов не изменён. Оба корня расширены, не структурны, в них видны увеличенные лимфатические узлы. В других отделах справа и слева лёгочные поля прозрачны, лёгочный рисунок не изменён. Тень средостения не смещена, несколько расширена за счёт левого желудочка сердца, аорта имеет обычное расположение и диаметр, уплотнена. Синусы плевры свободны. Диафрагма расположена на уровне VI ребра, форма её куполообразная.

*Заключение:* двухсторонняя паренхиматозная пневмония преимущественно в язычковых сегментах, возрастные изменения сердца и аорты.

*Рентгенограммы органов грудной полости в прямой, правой и левой боковой проекциях через 10 дней.*



**Рис. 3.3.** Пациент Д., 58 лет. Двухсторонняя паренхиматозная пневмония, преимущественно в язычковых сегментах, возрастные изменения сердца и аорты:

а — рентгенограмма органов грудной полости в прямой проекции; б — рентгенограмма органов грудной полости в правой боковой проекции; в — рентгенограмма органов грудной полости в левой боковой проекции. Спиральная компьютерная томография через 10 дней (г) — подтверждение рентгенологического заключения, данных за наличие злокачественного характера патологического процесса не получено

Рентгенологическая картина вышеописанных изменений без динамических сдвигов. Для исключения злокачественного характера патологического процесса рекомендована спиральная компьютерная томография.

*Спиральная компьютерная томография (рис. 3.3 г).*

Обнаруженные изменения полностью соответствуют рентгенологическим данным. С обеих сторон, больше слева, в  $S_{IV-V}$  обнаруживаются инфильтративные изменения средней плотности, неоднородной структуры, на их фоне видны неизменённые просветы бронхов, объём поражённых сегментов не изменён. Оба корня расширены, не структурны, в них видны увеличенные лимфатические узлы. В других отделах справа и слева патологических изменений в лёгких не визуализируется. Тень средостения не смещена, несколько расширена за счёт левого желудочка сердца, аорта имеет обычное расположение и диаметр, уплотнена. В плевральной полости жидкости не определяется. Диафрагма расположена на уровне VI ребра, форма её куполообразная.

*Заключение:* двухсторонняя паренхиматозная пневмония преимущественно в язычковых сегментах, переход в затяжное течение. Возрастные изменения сердца и аорты. Данных за злокачественный характер патологического процесса не получено.

## Протокол № 24

Пациент Б., 66 лет (рис. 3.4).

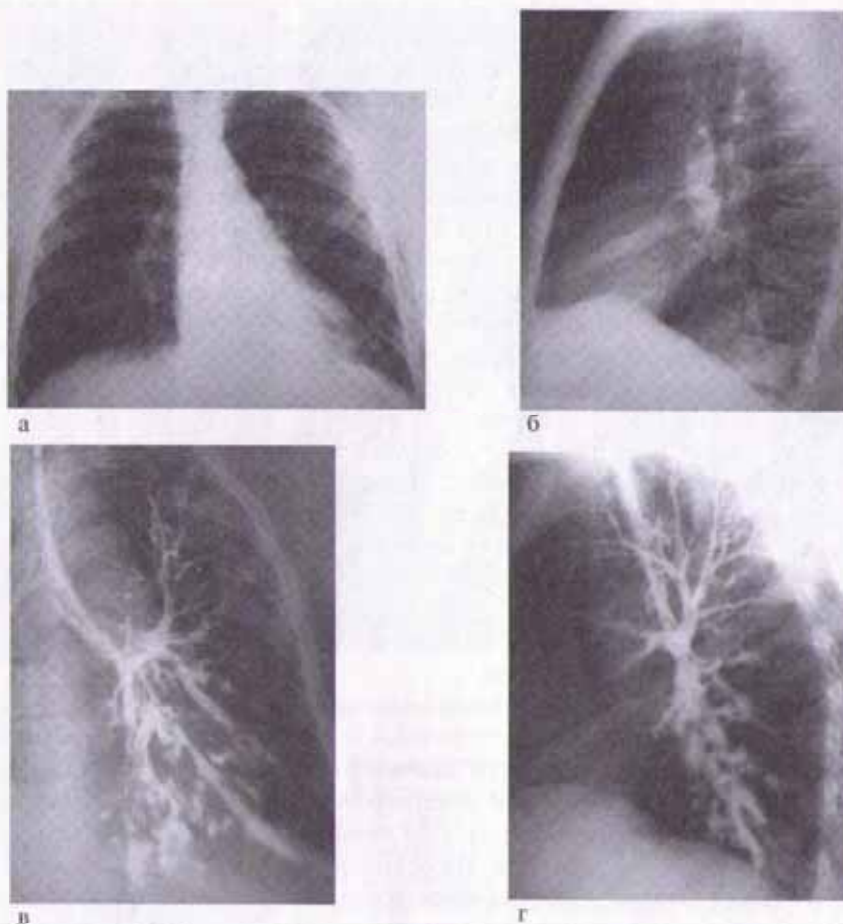
*Рентгенограммы органов грудной полости в прямой (рис. 3.4 а) и левой боковой (рис. 3.4 б) проекциях.*

Слева в базальных сегментах нижней доли отмечается слабо интенсивное затемнение, на фоне которого визуализируется усиленный, сближенный и деформированный по тяжистому типу лёгочный рисунок неравномерного диаметра. На остальном протяжении слева, а также в правом лёгком, лёгочные поля прозрачны, лёгочный рисунок не изменён. Корни не расширены, структурны. Тень средостения смещена влево. Синусы плевры свободны. Диафрагма расположена на уровне VI ребра, форма её не изменена.

*Заключение:* ателектаз  $S_{VII-IX}$  слева, для уточнения его характера рекомендуется рентгеновская томография в прямой и левой боковой проекциях.

*Рентгеновские томограммы в прямой и левой боковой проекциях.*

На томограммах затемнение  $S_{VII-IX}$  слева выглядит неоднородным, просвет бронхов не визуализируется, поэтому необходима бронхография для решения вопроса о наличии фиброателектаза или обтурационного ателектаза.



**Рис. 3.4.** Пациент Б., 66 лет. Ателектаз  $S_{VII-X}$  слева при рентгенографии: а — рентгенограмма органов грудной полости в прямой проекции; б — рентгенограмма органов грудной полости в левой боковой проекции. Установление фиброателектаза и смешанных бронхоэктазов в  $S_{VII-X}$  при бронхографии: в — бронхограмма в прямой проекции; г — бронхограмма в левой боковой проекции

Бронхограммы левого лёгкого в прямой (рис. 3.4 в) и левой боковой (рис. 3.4 г) проекциях.

Слева выявляется сближение и укорочение бронхов  $S_{VII-X}$ , неравномерное расширение их по протяжению и в виде мешочков на концах

(цилиндрические и мешотчатые бронхоэктазы), на остальном протяжении бронхи не изменены.

*Заключение:* фиброателектаз нижней доли левого лёгкого, смешанные бронхоэктазы  $S_{v, \wedge x}$ .

## Протокол № 25

Пациент Ф., 45 лет (рис. 3.5).

Рентгенограммы органов грудной полости в прямой (рис. 3.5 а) и правой боковой проекциях.

Справа верхняя доля затемнена, уменьшена в размерах. Затемнение интенсивное, возрастает к корню, однородное. Левое лёгочное поле прозрачно, лёгочный рисунок обычный. Правый корень подтянут вверх, его тень сливается с вышеописанным затемнением, левый корень не изменен. Синусы плевры свободны. Тень средостения не смещена, обычных размеров и конфигурации. Диафрагма расположена на уровне VI ребра, форма её куполообразная.

*Заключение:* ателектаз верхней доли правого лёгкого, рекомендуется рентгеновская томография в двух проекциях для уточнения характера ателектаза.

Рентгеновские томограммы в прямой проекции на 9,5 см от спины (рис. 3.5 б) и в правой боковой проекции на 5 см от остистых отростков (рис. 3.5 в).

Обнаруживается культя верхнедолевого бронха справа, что свидетельствует об обтурационном ателектазе. В правом корне определяются увеличенные лимфатические узлы.

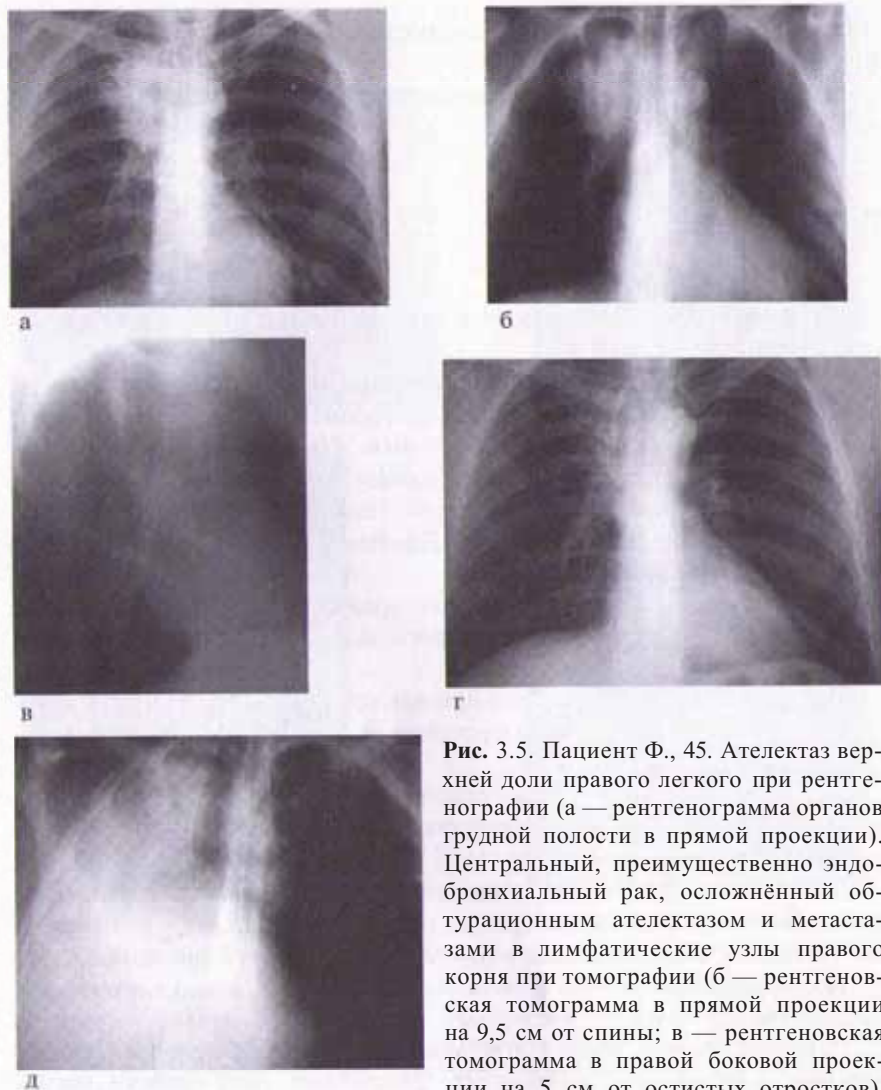
*Заключение:* центральный, преимущественно эндобронхиальный, рак правого верхнедолевого бронха, осложнённый ателектазом доли и метастазами в лимфатические узлы правого корня.

Рентгенограммы органов грудной полости в прямой (рис. 3.5 г) и правой боковой проекциях через 2 мес (после химиотерапии).

Отмечается почти полное исчезновение ателектаза с расправлением верхней доли правого лёгкого. Лимфатические узлы правого корня несколько уменьшились.

Рентгенограммы органов грудной полости в прямой и правой боковой проекциях. Рентгеновские томограммы в прямой проекции на 9,5 см от спины (рис. 3.5 д) и в правой боковой проекции на 5 см от остистых отростков через 1 мес от предыдущего рентгенологического исследования.





**Рис. 3.5.** Пациент Ф., 45. Ателектаз верхней доли правого легкого при рентгенографии (а — рентгенограмма органов грудной полости в прямой проекции). Центральный, преимущественно эндобронхиальный рак, осложнённый обтурационным ателектазом и метастазами в лимфатические узлы правого корня при томографии (б — рентгеновская томограмма в прямой проекции на 9,5 см от спины; в — рентгеновская томограмма в правой боковой проекции на 5 см от остистых отростков).

После химиотерапии — почти полное исчезновение ателектаза, уменьшение лимфатических узлов правого корня (г — рентгенограмма органов грудной полости в прямой проекции). Через 1 мес от предыдущего рентгенологического исследования — прогрессирование процесса: тотальный ателектаз правого лёгкого, видна культя правого главного бронха (д — рентгеновская томограмма в прямой проекции на 9,5 см от спины)

Визуализируется тотальное интенсивное и однородное затемнение правого лёгкого с резким смещением средостения в сторону поражения, видна культя правого главного бронха.

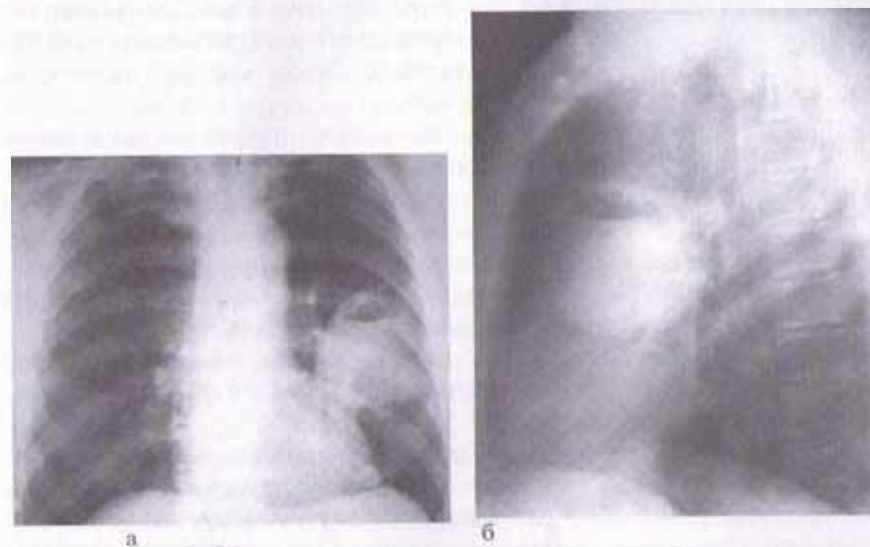
**Заключение:** прогрессирование центрального, преимущественно эндобронхиального, рака с развитием тотального ателектаза правого лёгкого.

### Протокол № 26

Пациент М., 37 лет (рис. 3.6).

*Рентгенограммы органов грудной полости в прямой (рис. 3.6 а) и левой боковой (рис. 3.6 б) проекциях.*

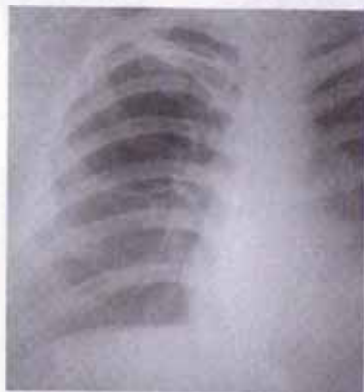Слева в  $S_{IV}$  обнаруживается кольцевидная тень округлой формы, диаметром 5 см с нечёткими наружным и внутренним контуром. Стенка полости неравномерной толщины (от 0,5 до 1,0 см) за счёт секвестра по верхней стенке, содержит горизонтальный уровень жидкости, занимающий 2/3 объёма. В окружности полости отмечается усиление, нечёткость и деформация лёгочного рисунка. Левый корень расширен,



**Рис. 3.6.** Пациент М., 37 лет. Рентгенограммы органов грудной полости в прямой (а) и левой боковой (б) проекциях. Абсцесс левого лёгкого в  $S_{IV}$ .

неструктурен. Правое лёгочное поле прозрачно, лёгочный рисунок и корень не изменены. Тень средостения не смещена, обычных размеров и конфигурации. Синусы плевры свободны. Диафрагма расположена на уровне VI ребра, форма её куполообразна.

**Заключение:** абсцесс левого лёгкого в S<sup>^</sup>. Необходим динамический контроль в процессе лечения.



**Рис. 3.7.** Пациентка С., 18 лет. Рентгенограмма правой половины органов грудной полости в прямой проекции. Одиночная воздушная киста левого лёгкого в S...

### Протокол № 27

Пациентка С., 18 лет. Рентгенограммы органов грудной полости в прямой (рис. 3.7) проекции.

Справа в S<sub>m</sub> обнаруживается кольцевидная тень округлой формы, диаметром 6 см, с тонкими, толщиной 0,1 см, ровными, равномерными стенками, чёткими наружным и внутренним контурами. Жидкости в полости не определяется, окружающая ткань не изменена. Левое лёгочное поле прозрачно.

**Заключение:** одиночная воздушная киста левого лёгкого в S<sub>IIr</sub>.

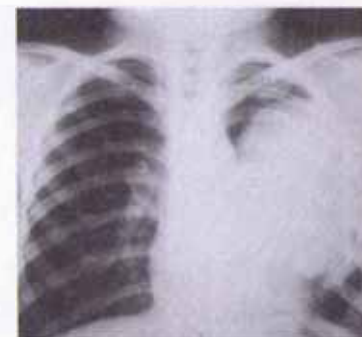### Протокол № 28

Пациент М., 9 лет. Рентгенограмма органов грудной полости в прямой (рис. 3.8) проекции.

Слева, занимая практически всё лёгочное поле, обнаруживается тень овальной формы, размерами 15x4 см с местами чёткими, местами нечёткими контурами однородной структуры. В окружности тени отмечается затемнение средней интенсивности неоднородной структуры, сливающееся с описанной тенью. Левый корень расширен, не структурен. Правое лёгкое прозрачно, лёгочный рисунок и корень не изменены. Тень средостения не смещена, обычных размеров и

конфигурации. Синусы плевры свободны. Диафрагма расположена на уровне VI ребра, форма её куполообразна.

**Заключение:** невскрывшаяся эхинококковая киста левого лёгкого, осложнённая перифокальной пневмонией.



**Рис. 3.8.** Пациент М., 9 лет. Рентгенограмма органов грудной полости в прямой проекции. Невскрывшаяся эхинококковая киста левого лёгкого, осложнённая перифокальной пневмонией

### Протокол № 29

Пациент З., 24 лет (рис. 3.9).

Рентгенограммы органов грудной полости в прямой (рис. 3.9 а) и левой боковой (рис. 3.9 б) проекциях.

Слева в S<sub>Мl</sub> обнаруживается тень округлой формы, диаметром до 3 см с чёткими ровными контурами, средней интенсивности, создаётся впечатление неоднородности структуры за счёт центрально расположенных нескольких крупноглыбчатых обызвествлений. В окружности тени лёгочные поля прозрачны, как и в правом лёгком. Лёгочный рисунок с обеих сторон не изменён. Корни не расширены, структурны. Синусы плевры свободны. Тень средостения не смещена, обычных размеров и конфигурации. Диафрагма расположена на уровне VI ребра, форма её куполообразна.

**Заключение:** гамартома левого лёгкого в S<sub>IIr</sub> однако для уточнения структуры тени необходима рентгеновская томография.

Рентгеновские томограммы в прямой проекции на 9,5 см от спины (рис. 3.9 в) и в левой боковой проекции на 5 см от остистых отростков (рис. 3.9 г).

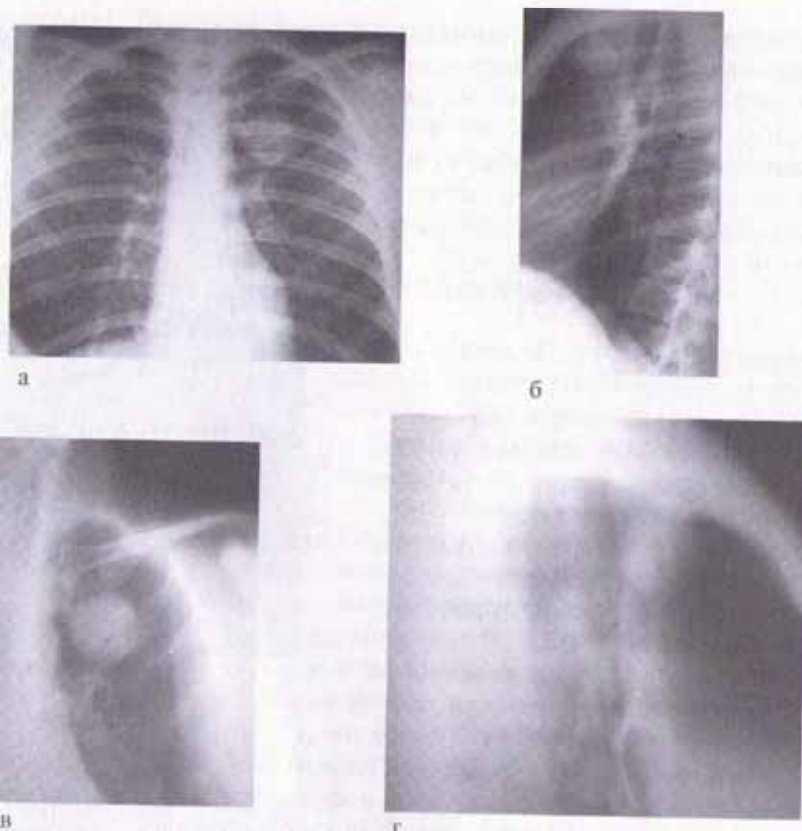
Подтверждается вышеописанная характеристика патологической тени с наличием в ней центрально расположенных нескольких крупноглыбчатых обызвествлений.

**Заключение:** гамартома левого лёгкого в S<sub>IIr</sub> обызвествлением.

Рентгенограмма удалённого во время операции препарата (рис. 3.9 д).

Рентгенологическая картина препарата полностью соответствует дооперационным рентгенологическим данным.

**Заключение:** гамартома левого лёгкого в S<sub>IIr</sub> с обызвествлением.



**Рис. 3.9.** Пациент 3., 24 лет. Гамартома левого лёгкого в  $S_{1m}$  при рентгенографии:

а — рентгенограмма органов грудной полости в прямой проекции; б — рентгенограмма органов грудной полости в левой боковой проекции. Гамартома левого лёгкого в  $S_m$  с обызвествлением при томографии: в — рентгеновская томограмма органов грудной полости в прямой проекции на 9,5 см от спины; г — рентгеновская томограмма в левой боковой проекции на 5 см от остистых отростков. Гамартома левого лёгкого в  $S_m$  с обызвествлением на рентгенограмме удалённого во время операции препарата (д)

## Протокол № 30

Пациент Б., 61 год.

*Рентгенограммы органов грудной полости в прямой и левой боковой проекциях.*

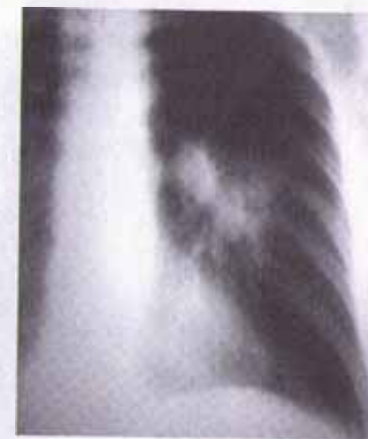Слева в  $S_{VI}$  обнаруживается тень неправильной гантелеобразной формы, размерами 4x6 см, состоящая как бы из нескольких слившихся узлов, с неровными бугристыми и лучистыми контурами. От тени к корню видна «дорожка». Левый корень структурен, расширен за счёт двух круглых теней, диаметром 1,5 см, которые образуют полицикличность наружного контура корня. На остальном протяжении левое и правое лёгкие прозрачны, лёгочный рисунок не изменён. Правый корень не расширен, структурен. Тень средостения обычного расположения, несколько расширена за счёт левого желудочка сердца, аорта имеет обычное расположение и диаметр, уплотнена. В плевральной полости жидкость не определяется. Диафрагма расположена на уровне VI ребра, форма её куполообразная.

*Заключение:* периферический рак левого лёгкого в  $S_{VI}$ , осложнённый метастазами в лимфатические узлы корня. Для уточнения параметров опухоли рекомендуется рентгеновская томография органов грудной полости.

*Рентгеновские Томограммы органов грудной полости в прямой левого лёгкого на глубине 6 см (рис. 3.10) и левой боковой (на 5 см) проекциях.*

Подтверждается вышеописанная характеристика опухоли, более отчетливо выявляются: симптом многоузловатости патологической тени, бугристость и лучистость контуров, отсутствие распада, втяжение междольной щели.

*Заключение:* периферический рак левого лёгкого в  $S_{VI}$ , осложнённый метастазами в лимфатические узлы корня.



**Рис. 3.10.** Пациент Б., 61 год. Рентгеновская томограмма органов грудной полости в прямой проекции левого лёгкого на глубине 6 см.

Периферический рак левого лёгкого в  $S_{VI}$

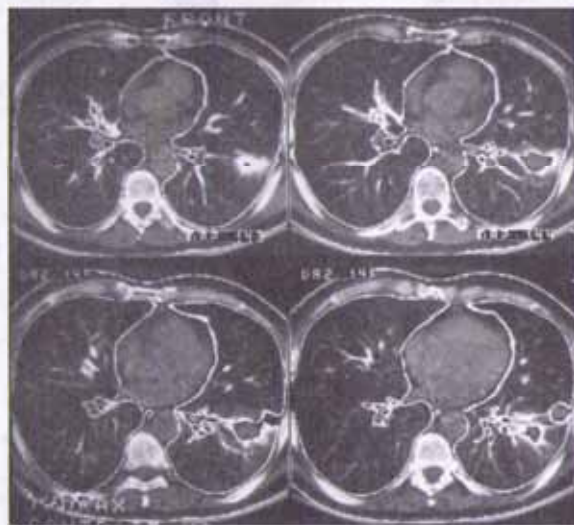
### Протокол № 31

Пациент Б., 61 год. КТ органов грудной полости (рис. 3.11).

Проведено исследование срезами, толщиной 8 мм, шагом томографа 1,6 см от уровня I грудного до XII грудного позвонков.

Слева в  $S_{VI}$  обнаруживается гиперденсивное образование неправильной формы, размерами 3x4 см, неоднородной структуры с бугристыми и лучистыми контурами, имеется эксцентрически расположенный гиподенсивный очаг неправильной формы, размерами 1,5x2 см, без уровня жидкости. Отмечается интимная связь заднего контура образования с париетальной плеврой, последняя в этой зоне утолщена, но жидкость в плевре отсутствует. Другие отделы правого лёгкого и левого лёгкого не изменены. От описанного образования к правому корню имеется «дорожка», в корне видны увеличенные лимфатические узлы. В средостении увеличенных лимфатических узлов не обнаружено, как и других патологических изменений.

**Заключение:** периферический рак правого лёгкого в  $S^{\wedge}$ , осложнённый распадом, прорастанием париетальной плевры и метастазами в лимфатические узлы левого корня

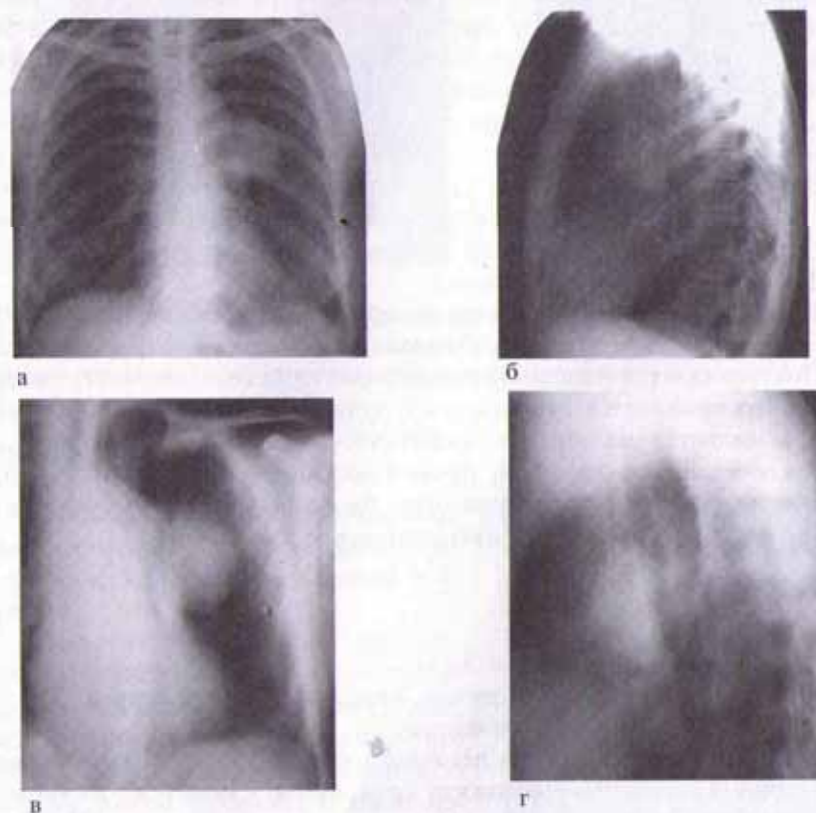


**Рис. 3.11.** Пациент Б., 61 год. КТ органов грудной полости. Периферический рак левого лёгкого в  $S_{VI}$ , осложнённый распадом, прорастанием париетальной плевры и метастазами в лимфатические узлы левого корня

### Протокол № 32

Пациентка М., 56 лет (рис. 3.12).

Рентгенограммы органов грудной полости в прямой (левого лёгкого, рис. 3.12 а) и левой боковой (рис. 3.12 б) проекциях.



**Рис. 3.12.** Пациентка М., 56 лет. Центральный, преимущественно экзобронхиальный рак левого лёгкого без нарушения бронхиальной проходимости при рентгенографии:

а — рентгенограмма органов грудной полости в прямой проекции; б — рентгенограмма органов грудной полости в левой боковой проекции. Центральный, преимущественно экзобронхиальный рак левого лёгкого без нарушения бронхиальной проходимости с метастазами в лимфатические узлы корня при томографии: в — рентгеновская томограмма органов грудной полости в прямой проекции на 9,5 см от спины; г — рентгеновская томограмма в левой боковой проекции на 9 см от остистых отростков

В левом корне обнаруживается тень неправильной полусферической формы, размерами 4х6 см, с неровными бугристыми и лучистыми контурами. На остальном протяжении левое и правое лёгкие прозрачны, лёгочный рисунок не изменён. Левый корень сливается с вышеописанным затемнением. Правый корень не расширен, структурен. Тень средостения обычного расположения, несколько расширена за счёт левого желудочка сердца, аорта имеет обычное расположение и диаметр, уплотнена. В плевральной полости жидкости не определяется. Диафрагма расположена на уровне VI ребра, форма её куполообразная.

**Заключение:** центральный, преимущественно экзобронхиальный, рак левого лёгкого без нарушения бронхиальной проходимости. Для уточнения параметров опухоли рекомендуется рентгеновская томография органов грудной полости.

*Рентгеновские томограммы органов грудной полости в прямой (на глубине 9,5 см, рис. 3.12 в) и левой боковой (на 9 см, рис. 3.12 г) проекциях.*

Подтверждается вышеописанная характеристика опухоли, более отчётливо выявляется бугристость и лучистость её контуров. Кроме того, выявляется увеличение лимфатических узлов в левом корне.

**Заключение:** центральный, преимущественно экзобронхиальный, рак левого лёгкого без нарушения бронхиальной проходимости, осложнённый метастазами в лимфатические узлы корня.

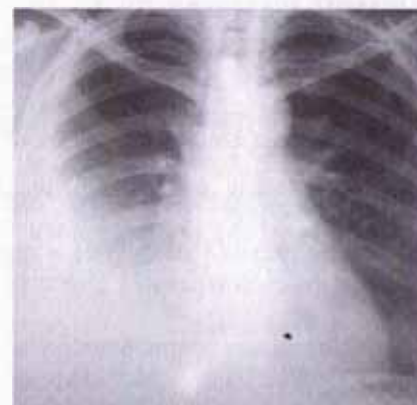
### Протокол № 33

Пациентка Х., 32 года (рис. 3.13).

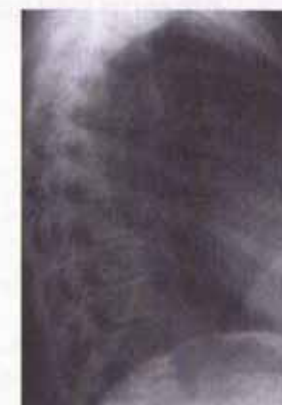*Рентгенограммы органов грудной полости в прямой (рис. 3.13 а) и правой боковой (рис. 3.13 б) проекциях.*

Справа нижняя половина лёгочного поля затемнена. Затемнение интенсивное, однородное, нижняя граница его сливается с диафрагмой, верхняя — вогнутая, косовосходящая от переднего конца III ребра до боковой поверхности I ребра (линия Дамуазо). В правой боковой проекции отмечается, что затемнение занимает периферические отделы лёгочного поля. Левое лёгочное поле прозрачно, лёгочный рисунок не изменён. Синусы плевры свободны. Тень средостения смещена влево, обычных размеров и конфигурации. Правый купол диафрагмы не дифференцируется, левый расположен на уровне VI ребра, форма его куполообразная.

**Заключение:** правосторонний экссудативный плеврит.



а



б

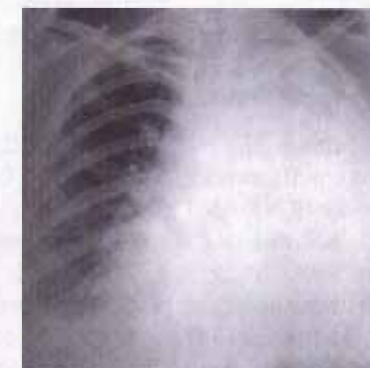
**Рис. 3.13.** Пациентка Х., 32 года. Правосторонний экссудативный плеврит: а — рентгенограмма органов грудной полости в прямой проекции; б — рентгенограмма органов грудной полости в левой боковой проекции

### Протокол № 34

Пациентка М., 56 лет. *Рентгенограммы органов грудной полости в прямой (рис. 3.14) и левой боковой проекциях.*

Слева обнаруживается затемнение лёгочного поля на всём протяжении. Затемнение интенсивное, однородное, нижняя граница его сливается с диафрагмой, верхняя — с апикальной плеврой. Правое лёгочное поле прозрачно, лёгочный рисунок не изменён. Синусы плевры свободны. Тень средостения смещена вправо, судить о его размерах и конфигурации не представляется возможным. Левый купол диафрагмы не дифференцируется, правый расположен на уровне VI ребра, форма его куполообразная.

**Заключение:** левосторонний тотальный экссудативный плеврит.



**Рис. 3.14.** Пациентка М., 56 лет. Рентгенограмма органов грудной полости в прямой проекции. Левосторонний тотальный экссудативный плеврит

## СПИСОК РЕКОМЕНДУЕМОЙ ЛИТЕРАТУРЫ

### Основная

*Глыбочко П.В., Кочанов С.В., Приезжева В.Н.* Лучевая диагностика и лучевая терапия: Учебник. — М.: Эксмо, 2005. — Т. 1. — 240 с.

*Линденбратен Л.Д., Наумов Л.Б.* Медицинская рентгенология: 2-е изд., перераб. и доп. — М.: Медицина, 1984. — 384 с.

*Линденбратен Л.Д., Королюк И.П.* Медицинская радиология и рентгенология (основы лучевой диагностики и лучевой терапии): Учебник. — М.: Медицина, 1993. - 560 с.

*Линденбратен Л.Д., Королюк И.П.* Медицинская радиология (основы лучевой диагностики и лучевой терапии): Учебник. — М.: Медицина, 2000. - 568 с.

*Приезжева В.Н., Юдина Г.В., Кочанов С.В. и др.* Практические занятия по медицинской рентгенологии: Учебно-методическое пособие. — Саратов: Изд-во СГМУ, 1990. - 48 с.

*Приезжева В.Н., Кочанов С.В.* Тестовая программа курса лучевой диагностики. — Саратов: Изд-во СГМУ, 1996. — 33 с.

*Приезжева В.Н., Глыбочко П.В., Кочанов С.В., Илясова Е.Б.* Основы рентгенологии: Учебно-методическое пособие для преподавателей медицинских вузов. — Саратов: Изд-во СГМУ, 2003. — 77 с.

### Дополнительная

*Винер М.Г., Шулуто М.Л.* Шаровидные образования лёгких (клиника, диагностика, лечение). — Свердловск: Средне-Уральское книжное изд., 1971,- 307 с.

*Зедгенидзе Г.А., Линденбратен Л.Д.* Неотложная рентгенодиагностика. - Л.: Медгиз, 1957. - 395 с.

Клиническая рентгенорадиология / Под ред. Г.А. Зедгенидзе. — М.: Медицина, 1987. — Т. I. - 436 с.

*Линденбратен Д.С., Линденбратен Л.Д.* Рентгенодиагностика заболеваний органов дыхания у детей. — Л.: Медгиз, 1957. - 409 с.

*Линденбратен Л.Д., Наумов Л.Б.* Рентгенологические синдромы и диагностика заболеваний лёгких. — М.: Медицина, 1972. — 390 с.

*Лукомский Г.И., Шулуто М.Л., Винер М.Г. и др.* Рентгенопульмонология. — М.: Медицина, 1982. — 230 с.

*Рабухина А.Е.* Туберкулёз органов дыхания у взрослых. — М.: Медицина, 1976. - 327 с.

Рентгенодиагностика в педиатрии: Руководство для врачей / Под ред. В.Ф.Баклановой, М.А. Филиппкина. - М.: Медицина, 1988. — Т. I. - 447 с.

*Розенштраух Л.С., Рыбакова Н.И., Винер М.Г.* Рентгенодиагностика заболеваний органов дыхания. - М.: Медицина, 1978. — 356 с.

*Тюрин И.Е.* Компьютерная томография органов грудной полости. — СПб.: Элби-СПб, 2003. - 372 с.

Юбилейная книга Nicer 1995 года. Общее руководство по радиологии,- Швеция-М.: СПАС, 1996,- Т. 2. - 1300 с.

## Глава 4

# Лучевая диагностика заболеваний органов пищеварения

### ОБОСНОВАНИЕ НЕОБХОДИМОСТИ ИЗУЧЕНИЯ ТЕМЫ

Рентгенологическое исследование органов пищеварения производят в мире уже почти 100 лет, а в Саратове с 1907 г., когда впервые были открыты сразу два рентгеновских кабинета. Со временем, особенно в последние годы, появляются всё новые и новые диагностические технологии. Так, с 70-х годов XX столетия стали применять эндоскопический метод, позволяющий видеть слизистую оболочку пищевода, желудка и кишечника. В 1972 г. Хаунсфилдом был сконструирован первый компьютерный томограф, с помощью которого можно было визуализировать мало доступные для рентгенологического исследования паренхиматозные пищеварительные органы: печень, поджелудочную железу. Этой же возможностью обладают и такие достаточно новые методы лучевой диагностики, как УЗИ и МРТ. И все-таки именно рентгенологическое исследование остаётся основным методом в диагностике

заболеваний пищевода, желудка и кишечника. Материалы, представленные в данной главе, позволят выяснить, с чем это связано, в какой мере новые лучевые методы помогают уточнить патологические изменения пищеварительных органов и в чём ограничение этих методов. В результате в каждом случае можно будет выбрать оптимальные методы и методики лучевой диагностики и установить алгоритм их применения для получения наиболее полной информации о состоянии пищевода, желудка, кишечника, печени и поджелудочной железы.

### ВСПОМОГАТЕЛЬНЫЙ МАТЕРИАЛ

Основные теоретические вопросы, касающиеся лучевой диагностики заболеваний органов пищеварения, представлены в виде вопросов и ответов на них.

#### Основополагающие вопросы и ответы на них

**Вопрос 1.** В чём состоят особенности рентгенологического исследования пищевода, желудка и кишечника?

**Ответ.** Особенности рентгенологического исследования пищевода, желудка и кишечника состоят в следующем.

- . Для визуализации пищевода, желудка и кишечника *необходимо введение контраста* в их полость, так как по плотности эти органы не отличаются от окружающих тканей и сливаются с ними.
- . До введения контраста необходимо *обзорное рентгенологическое исследование брюшной полости* для обнаружения неотложных состояний: перфорации полых органов, непроходимости кишечника, гнойников, инородных тел и т.д.
- . Исследование пищевода, желудка и кишечника проводят с помощью метода рентгеноскопии, в процессе которой отдельные моменты исследования фиксируются на рентгенограммах (метод рентгенографии). Таким образом, во всех случаях *рентгеноскопия и рентгенография неотделимы друг от друга*, оба метода осуществляет один врач-рентгенолог. Именно поэтому отдельно взятые рентгенограммы пищевода, желудка и кишечника не описывает другой рентгенолог, их нельзя консультировать. Описание исследования проводит только врач-рентгенолог, который смотрел больного

за экраном. Если нужна консультация, то врач-консультант проводит повторное исследование.

- Для полноценного изучения пищевода, желудка и кишечника необходимо получение *двух фаз наполнения* органа контрастом.
  - *Фаза слабого наполнения*, когда контраст обмазывает слизистую оболочку, и исследуют её складки.
  - *Фаза тугого наполнения*, при котором орган полностью заполнен сульфатом бария, и можно характеризовать следующие его параметры:
    - расположение;
    - форму;
    - размеры;
    - контуры;
    - функциональное состояние органа: перистальтику, сроки эвакуации контраста, эластичность, т.е. изменяемость стенок.

**Вопрос 2.** Каковы нормальные рентгеноанатомические параметры пищевода и желудка (расположение, отделы, форма, диаметр, контуры складки слизистой оболочки, перистальтика) в рентгеновском изображении?

**Ответ.** Нормальные рентгеноанатомические параметры пищевода и желудка в рентгеновском изображении следующие.

#### Пищевод

- Располагается в заднем средостении.
- Подразделяется на отделы:
  - шейный;
  - грудной;
  - абдоминальный (ниже диафрагмы).
- Форма его в виде лентовидной прямолинейной тени.
- Диаметр до 1,5-2 см.
- Имеется четыре физиологических сужения:
  - на уровне шеи в зоне перстневидного хряща (на уровне VI шейного позвонка);
  - на уровне дуги аорты;
  - на уровне бифуркации трахеи;
  - в месте перехода через диафрагму.
- Контур пищевода ровные.
- Складки слизистой оболочки продольные в количестве 2-3.
- Стенки эластичны, видны перистальтические волны, за счёт чего диаметр пищевода меняется в процессе исследования.

#### Желудок

- Располагается в левой половине брюшной полости.
- В желудке различают следующие отделы (сверху вниз):
  - *свод* (располагается на 1 см ниже левого купола диафрагмы, при вертикальном положении заполнен воздухом, при горизонтальном — барием);
  - *кардиальный отдел* (в месте перехода пищевода в желудок по малой кривизне);
  - *тело* (располагается вертикально, вдоль позвоночника);
  - *антральный отдел* (располагается горизонтально);
  - *угол* (в месте перехода тела в антральный отдел по малой кривизне);
  - *синус* (напротив угла на границе тела и антрального отдела по большой кривизне, это самый низко расположенный отдел, он на 3-4 см выше гребешка подвздошной кости).
- Форма желудка (зависит от телосложения пациента):
  - у нормостеников в виде крючка;
  - у гиперстеников в виде рога;
  - у астеников в виде чулка.
- Контур желудка ровные за исключением большой кривизны тела, где видна зубчатость за счёт складок слизистой.
- Складки слизистой оболочки идут в продольном направлении вдоль малой кривизны, а косое направление имеют вблизи большой кривизны, на которой образуют зубчатость контура в области тела.
- Перистальтические волны видны и определяются в виде симметричных вдавлений по обеим кривизнам, уменьшая просвет желудка в норме наполовину.

**Вопрос 3.** Как располагаются в брюшной полости тонкая и толстая кишка, какие имеют отделы и другие рентгеноанатомические параметры?

**Ответ.** *Тонкая кишка* располагается в центральных отделах брюшной полости, имеет в своём составе три отдела: двенадцатиперстную, тощую и подвздошную кишки.

*Двенадцатиперстная кишка* расположена за желудком (ниже привратника), представлена двумя отделами:

- Луковица - начальный отдел треугольной формы, основание её обращено к привратнику, складки слизистой оболочки имеют продольное направление, поэтому контуры ровные.



- Дуга, которая охватывает головку поджелудочной железы в виде подковы и имеет диаметр 2—3 см, складки слизистой оболочки в ней поперечные, образуют равномерную зубчатость контуров.

#### Тошная и подвздошная кишка

Различить их можно только *по расположению*: петли *тощей кишки* занимают преимущественно левую половину брюшной полости, а петли *подвздошной кишки* располагаются срединно в малом тазу, хотя дистальный отдел уходит вправо, впадая в слепую кишку.

Анатомическое строение и рентгенологическая картина их одинаковые:

- форма в виде извилистой трубки;
- складки слизистой имеют поперечное направление (керкринговы складки), они создают так называемый «перистый» рельеф и образуют равномерную зубчатость по контурам;
- на слизистой оболочке лимфоидная ткань образует одиночные лимфоидные фолликулы, которые в дистальных отделах сливаются в пейеровы бляшки (в норме не видны).

**Толстая кишка** занимает периферические отделы брюшной полости; состоит из следующих отделов (последовательно справа налево):

- слепая (расположена в правой подвздошной области), по её нижнему контуру - червеобразный отросток, его положение variabelно;
- восходящая;
- печёночный угол (переход восходящей в поперечную кишку);
- поперечная;
- селезёночный угол (располагается выше печёночного) — место перехода поперечной в нисходящую кишку;
- нисходящая;
- сигмовидная (в левой подвздошной области);
- прямая, заканчивающаяся анусом.

Контуров равномерно волнисты за счёт гаустр (перетяжек, из-за чего кишка имеет характерный вид «гармошки»).

Складки слизистой оболочки в правой половине смешанного направления, в левой — преимущественно продольные.

**Вопрос 4.** Каковы сроки эвакуации контрастного вещества (бария сульфат) по пищеводу, желудку и кишечнику после перорального его приёма, для чего их необходимо знать?

**Ответ.** Сроки эвакуации бария сульфата по пищеводу, желудку и кишечнику при пероральном контрастировании следующие.

- По пищеводу барий проходит в течение нескольких секунд и поступает в желудок.
- Желудок после тугого его наполнения бариевой взвесью в количестве 250 мл, эвакуирует половину контраста в течение 30 мин, а другую — в течение следующего часа, т.е. для полного опорожнения желудка требуется в общем 1,5 ч.
- Поступление бария сульфата в двенадцатиперстную кишку начинается через 30 с после приёма контраста, быстро проходя через неё, при этом барий порционно продолжает эвакуироваться из желудка по мере его тугого наполнения, а затем полного опорожнения.
- Через 40 с контраст поступает в тощую кишку.
- Через 1,5 ч контраст начинает заполнять подвздошную кишку.
- Через 3—4 ч визуализируются илеоцекальный переход и слепая кишка.
- Все отделы толстой кишки контрастируются через 24 ч после перорального приёма бария сульфата.

*Знать о сроках эвакуации по ЖКТ необходимо* для того, чтобы правильно оценить функцию этих органов, разобраться в методиках контрастного исследования пищевода, желудка и кишечника, правильно назначить тот или иной метод и представлять информацию, которую можно при этом получить.

**Вопрос 5.** На какие группы подразделяют контрастные вещества, используемые при рентгенологическом исследовании пищевода, желудка и кишечника, в каких случаях их применяют и какими путями вводят?

**Ответ.** Контрастные вещества подразделяют на следующие группы, используемые при рентгенологическом исследовании пищевода, желудка и кишечника.

#### • Высококонтрастные вещества

- *Бария сульфат* - основной контраст, который используют в виде отдельного препарата, а также в составе бар-ВИПС\*. Выпускают в виде порошка, расфасованного в пакетах, продают в аптеках. Для исследования ЖКТ готовят водную взвесь, которую можно принимать перорально или вводить через прямую кишку с помощью контрастной клизмы.
- *Водорастворимые контрастные вещества* — натрия амидотризоат (верографин\*, урографин\*) применяют:

- у новорождённых при подозрении на различные аномалии развития ЖКТ;
- в любом возрасте, когда подозревают перфорацию полого органа или внутренние свищи.

Контраст можно вводить следующими путями:

- перорально;
- через прямую кишку (контрастная клизма);
- через наружный свищевой ход при наличии на коже свищевого отверстия — метод *фистулографии*, при этом выявляется направление свища, сообщение его с пищеводом, желудком или кишечником и т.д.
- *Низкоконтрастные* вещества - воздух, который вводят:
  - в пищевод и желудок перорально через желудочный зонд;
  - в толстую кишку через анальное отверстие;
  - в свободную брюшную полость путём пункции.

**Вопрос 6.** Как называется основная методика рентгенологического исследования пищевода, желудка и двенадцатиперстной кишки, как её проводят, что при этом изучается?

**Ответ.** Основная методика рентгенологического исследования пищевода, желудка и двенадцатиперстной кишки называется «рентгеноскопия желудка». Методику проводят путём перорального приёма водной взвеси бария сульфата или «бар-ВИПСа\*» в среднем в количестве 250 мл, изучают параметры исследуемых органов в фазах слабого и тугого наполнения их контрастом, а также их функциональное состояние (перистальтическая и эвакуаторная функции).

**Вопрос 7.** В чём заключаются обязательные методические приёмы, которые проводят в процессе рентгеноскопии желудка, для чего они предназначены?

**Ответ.** Обязательные методические приёмы, которые проводятся в процессе рентгеноскопии желудка, заключаются в следующем.

#### Полипозиционное многоосевое исследование

- Больного обследуют в различных проекциях:
  - прямой;
  - боковой;
  - косых и др.
- Применяют различные положения больного:
  - вертикальное;
  - горизонтальное;

- латеропозицию - горизонтально на боку (переднезадний ход лучей);
- положение Тренделенбурга - горизонтально с опущенным головным концом.

Полипозиционный методический приём предназначен для изучения всех стенок органа, он создаёт возможность получения объёмного, а не плоскостного изображения;

**Дозированная компрессия** осуществляется с помощью тубуса на переднюю брюшную стенку, что способствует перераспределению бария сульфата по органу, в результате возникают преимущества:

- лучше визуализируется рельеф слизистой оболочки;
- выявляется задержка контраста в углублении слизистой оболочки (при язве, дивертикуле);
- обнаруживается обтекание сульфатом бария объёмных образований, например, опухолей;
- определяется болезненность (язвы) или безболезненность (опухоли) при рентгенопальпации;

**Методика пневморельефа** - изучение складок слизистой оболочки на фоне воздуха, который всегда находится в полости пищевода и желудка.

Можно естественным путём *увеличить* количество воздуха в пищеводе, для этого больного просят заглатывать его (усиленно дышать открытым ртом).

Для создания пневморельефа во всех отделах желудка необходимо *перемещать газовый пузырь*, который при вертикальном положении больного находится в своде. При этом следует учитывать, что желудок в брюшной полости имеет косое расположение, т.е. свод располагается ближе к спине, а антральный отдел - к передней брюшной стенке, поэтому при горизонтальном положении на животе газовый пузырь также будет в своде, а на спине - переместится в антральный отдел.

**Вопрос 8.** Какие дополнительные методики проводят в процессе рентгеноскопии желудка (их техника и показания)?

**Ответ.** Дополнительные методики, которые проводят в процессе рентгеноскопии, следующие.

**Функциональные пробы;** существуют две их разновидности.

- *С усилением перистальтики*, для этого используют один из двух вариантов.
  - Больному за 20 мин до исследования п/к вводят 1 мл 0,5% раствора неостигмина метилсульфата.

— На 1 стакан дополнительной бариевой взвеси добавляют 1 десертную ложку 96% спирта.

Методику используют при слабых перистальтических волнах в желудке для исключения аперистальтической зоны, которая служит признаком рака.

- С ослаблением перистальтики, для этого за 20 мин до исследования:
  - больной принимает 2 таблетки аэрона или
  - п/к вводят 1 мл 1% раствора атропина.

Искусственную гипотонию проводят в случаях, когда перистальтика в желудке усиленная и перекрывает участки патологических изменений. Эту методику используют во всех случаях подозрения на заболевания двенадцатиперстной кишки, так как сульфат бария через неё проходит очень быстро в норме и ещё быстрее при патологии, выявить которую можно только при задержании контраста с помощью гипотонии (*методика релаксационной дуоденографии*).

**Двойное контрастирование**, т.е. одновременное использование двух контрастных веществ (бария сульфата и воздуха), осуществляют путём введения воздуха в пищевод, желудок и двенадцатиперстную кишку после того как предварительно принятый барий эвакуируется из желудка на 2/3. Воздух в желудке образуется при приёме 1 чайной ложки соды, которую больной запивает 50 мл бариевой взвеси с разведённой в ней 1 чайной ложкой лимонной кислоты, это так называемая «шипучая смесь», таким образом, происходит реакция щелочи с кислотой, что вызывает образование газа. Двойное контрастирование используют в основном при локализации патологических изменений (чаще рака) в *проксимальном отделе* желудка; преимущества методики состоят:

- в изучении толщины стенки органа;
- в установлении состояния складок слизистой.

**Вопрос 9.** Какие дополнительные методики исследования пищевода, желудка и двенадцатиперстной кишки используют через 1—2 дня после рентгеноскопии желудка, как их проводят и каково их назначение?

**Ответ.** Дополнительные методики, которые проводят через 1—2 дня после рентгеноскопии желудка, следующие.

**Одномоментное двойное контрастирование** желудка - наиболее информативная из современных методик, заключается в том, что больному дают натощак «шипучую смесь», затем больной в горизонтальном положении переворачивается со спины на живот несколько раз, чтобы слизистая равномерно обмазалась сульфатом бария, тогда на фоне образующегося воздуха становятся видны:

- толщина стенки органа;
- складки слизистой оболочки;
- патологические симптомы (тень опухоли, изъязвление слизистой и др.).

Одномоментное двойное контрастирование более эффективно, чем двойное контрастирование, которое проводят в процессе рентгеноскопии желудка, что связано со следующими причинами:

- больного обследуют натощак;
- методику осуществляют с небольшим количеством контраста, а не после приёма 1-2 стаканов бариевой взвеси, когда мешает и её большое количество, и образующаяся в процессе исследования слизь, и эвакуирующийся барий в кишечнике.

**Пневмография** - введение воздуха в различные органы:

- в пищевод (пневмозофагография);
- в двенадцатиперстную кишку (пневмодуоденография);
- в желудок (пневмогастрография);
- в толстую кишку (пневмоколонография).

Цель пневмографии такая же, как и одномоментного двойного контрастирования: увидеть толщину стенки органа, но при этом не визуализируется слизистая оболочка.

В то же время пневмография более эффективна, чем двойное контрастирование, при обтурирующих процессах, так как воздух, введённый под давлением, лучше, чем барий, заполняет участки сужения органа.

**Париетография пищевода и желудка:** воздух вводят и в просвет органа через зонд, и в окружающую полость (средостение - *пневмомедиастинография* или в брюшную полость - *пневмоперитонеум*) путём пункции, при этом между двумя контрастными средами видна толщина стенки органа. Применяют редко, так как более простой и неинвазивный метод одномоментного двойного контрастирования выявляет те же патологические симптомы.

**Зондовая релаксационная дуоденография** заключается во введении бария сульфата через зонд в двенадцатиперстную кишку после создания искусственной гипотонии (за 20 мин до исследования п/к вводят 1 мл 1% раствора атропина). Больного обследуют в горизонтальном положении.

Зондовая релаксационная дуоденография имеет преимущества по сравнению с беззондовой, проводимой в процессе рентгеноскопии желудка.

- Создаётся более полноценное тугое наполнение двенадцатиперстной кишки, так как поступление контраста происходит под давлением, а не порционно.
- Рельеф слизистой оболочки хорошо визуализируется после эвакуации основного контраста, при этом создаётся более равномерное обмазывание складок сульфатом бария.
- Через этот же зонд после введения бария сульфата и его частичной эвакуации дополнительно вводят воздух, и появляется возможность исследования кишки в условиях двойного контрастирования.

Все вышеперечисленные дополнительные методики назначает врач-рентгенолог после проведения рентгеноскопии желудка, если существует необходимость уточнить выявленные изменения.

**Вопрос 10.** С помощью каких рентгенологических методик исследуют тонкую кишку?

**Ответ.** Тонкую кишку исследуют с помощью следующих рентгенологических методик.

- Основная методика - «рентгеноскопия желудка с пассажем бария по тонкой кишке», осуществляется путём перорального приёма бария сульфата. Сначала проводят изучение пищевода, желудка и двенадцатиперстной кишки, но на этом исследование не заканчивают, а после приёма больным дополнительного стакана бария сульфата продолжают. При этом ведут наблюдение за дальнейшим продвижением контраста по тощей и подвздошной кишкам отдельными фрагментами через каждые 15 мин в течение 3 ч, пока барий не поступит в слепую кишку. Только при таком постепенном фрагментарном исследовании можно выявить в кишке патологические изменения, чему не будет мешать наслоение уже заполненных ранее петель. Условия для получения необходимой информации - не только вертикальное, но и горизонтальное положение больного, т.е. полипозиционное исследование, дополненное рентгенопальпацией с дозированной компрессией и раздвиганием петель кишок с помощью тубуса.
- Дополнительная методика - контрастирование терминальных отделов подвздошной кишки в процессе ирригоскопии (контрастной клизмы). Если в процессе ирригоскопии после заполнения толстой кишки не контрастируется подвздошная кишка, необходима искусственная гипотония с помощью введения спазмолитиков, тогда откроется баугиниева заслонка и контраст из слепой кишки поступит в подвздошную.

- *Энтероклизма* — после создания искусственной гипотонии через специальный кишечный зонд введённым *per os* барием заполняются все отделы тонкой кишки, затем можно вводить воздух для создания двойного контрастирования.

**Вопрос 11.** Сколько рентгенологических методик применяют для изучения толстой кишки, какая из них основная и какие дополнительные, как и для чего их проводят?

**Ответ.** Для изучения толстой кишки применяют три методики.

**Ирригоскопия** - основная методика, которую проводят после тщательной подготовки кишечника (см. вопрос 12), затем с помощью контрастной клизмы вводят 1,5 л бариевой взвеси с добавлением танина для лучшего прилипания\* контраста к слизистой оболочке. Толстую кишку изучают при следующих состояниях:

- в фазе тугого наполнения кишки барием;
- в фазе слабого наполнения контрастом;
- в условиях двойного контрастирования, когда в фазу слабого наполнения кишки вводят воздух.

Ирригоскопия — основное и наиболее информативное исследование не только по сравнению с другими лучевыми методами, но даже по сравнению с эндоскопией. Достоинства эндоскопических технологий (ректороманоскопия, колоноскопия) состоят в том, что они позволяют:

- детально изучить состояние слизистой оболочки;
- взять биопсию для морфологического исследования.

Преимущества ирригоскопии по сравнению с эндоскопией:

- возможность точного определения локализации изменений в органе;
- установление распространённости патологических изменений;
- определение взаимоотношений кишки с соседними органами;
- оценка функционального состояния кишки.

Следовательно, эндоскопия может только дополнять данные ирригоскопии. Эндоскопию следует применять в комплексе с ирригоскопией, но ни в коем случае не заменять её.

**Пассаж бария сульфата** по толстой кишке заключается в пероральном контрастировании её бариевой взвесью с исследованием через 24 ч. Для заполнения всех отделов толстой кишки и терминальных отделов подвздошной необходим приём не менее 3 стаканов бария сульфата:

- 1-й стакан принимают за 24 ч до исследования;
- 2-й — за 15 ч;
- 3-й — за 3 ч.

Недостатки методики.

- Неравномерное распределение контраста по толстой кишке: связано с тем, что больному не делают предварительно очистительных клизм, поэтому в кишке имеется содержимое.
- Часть бария сульфата задерживается в вышележащих отделах ЖКТ, наслаиваясь на толстую кишку и делая затруднительной ее визуализацию.
- Невозможно изучение рельефа слизистой.

В связи с этим пассаж бария сульфата по толстой кишке служит только *дополнительной* методикой. Его проводят после ирригоскопии при следующих показаниях:

- при обтурирующих процессах;
- для уточнения состояния купола слепой кишки и червеобразного отростка;
- для изучения илеоцекального перехода.

*Самостоятельно* эту методику проводят для установления факта выпадения кишки в грыжевой мешок при вентральных грыжах.

**Пневмоколонография** - дополнительная методика, которая служит для установления толщины стенки и выявления объёмных образований толстой кишки. Проводят с помощью введения через прямую кишку воздуха в количестве 600-800 см<sup>3</sup>. Используют в основном при обтурирующих процессах, когда под давлением введённый воздух заполняет суженный отдел кишки, а в остальном двойное контрастирование в процессе ирригоскопии позволяет получить те же сведения.

Вопрос 12. Для проведения каких методик рентгенологического исследования пищевода, желудка, кишечника необходима предварительная *подготовка больного* и в чём она заключается?

**Ответ.** Методики, для проведения которых необходима подготовка больного:

- рентгеноскопия желудка;
- рентгеноскопия желудка с пассажем бария сульфата по тонкой кишке;
- ирригоскопия;
- дополнительные методики воздушного контрастирования: пневмогастрография, пневмоколонография, одномоментное двойное контрастирование желудка и толстой кишки.

Подготовка больного состоит в следующем:

- больного обследуют натощак;
- за 2-3 дня до исследования назначают низкошлаковую диету;

— для уменьшения количества газа в кишечнике за 2-3 дня до исследования по утрам приём активированного угля (из расчёта 1 таблетка на 1 кг веса);

— накануне вечером делают две очистительных клизмы и утром за 2-3 ч до исследования ещё одну клизму.

**Вопрос 13.** Какие заболевания относятся к основным неотложным состояниям органов брюшной полости?

**Ответ.** К основным неотложным состояниям органов брюшной полости относятся следующие заболевания:

- прободение полого органа (пищевода, желудка, кишечника);
- непроходимость кишечника;
- гнойники брюшной полости;
- инородные тела.

**Вопрос 14.** С чем связано прободение пищевода, желудка и кишечника, с помощью каких рентгенологических методик и симптомов его диагностируют?

**Ответ.** Прободение пищевода, желудка и кишечника может быть связано со следующими причинами:

- изъязвление стенки (при язве доброкачественного или злокачественного характера);
- травма или ранение;
- различные манипуляции (зондирование, эндоскопия и др.).

Механизм симптоматики прободения полого органа состоит в поступлении воздуха, который всегда в них содержится, в средостение (если повреждён пищевод), или брюшную полость (если перфорация брюшного отдела пищевода, желудка или кишечника).

*Рентгенологические методики* в случаях подозрения на прободение включают:

- *обзорное рентгенологическое исследование* без введения контраста, по возможности в вертикальном или полувертикальном положении больного;
- в сомнительных случаях — *дополнительное введение воздуха* через зонд, тогда при наличии прободения количество воздуха в средостении или брюшной полости увеличивается, и он лучше диагностируется.

Основные *рентгенологические симптомы*.

- При прободении пищевода — воздух в средостении в виде полосы просветления, окружающей тень средостения.

- При прободении желудка или кишечника - свободный воздух в брюшной полости, который имеет вид серповидного просветления под диафрагмой. Лучше это просветление видно между правым куполом диафрагмы и диафрагмальной поверхностью печени, хуже его видно под левым куполом за счёт того, что здесь наслаивается воздух в области селезёночного угла толстой кишки и газовый пузырь желудка.

**Вопрос 15.** Каковы причины непроходимости кишечника? С помощью каких рентгенологических методик и симптомов выявляют непроходимость различной локализации?

**Ответ.** Непроходимость кишечника может быть обусловлена следующими причинами:

- врождёнными заболеваниями;
- аномалиями развития;
- спайками;
- развитием фиброзной ткани (например, при болезни Крона);
- опухолями.

При непроходимости отмечают вздутие престенотической части кишки и спадение постстенотической.

*Рентгенологические методики* выявления непроходимости кишечника:

- обзорная рентгеноскопия в вертикальном положении больного;
- контрастирование барием (пероральное или с помощью контрастной клизмы), если подозревают частичную непроходимость, для уточнения её наличия, уровня и характера.

*Основной рентгенологический симптом* - наличие в брюшной полости множественных патологических уровней жидкости с газом над ними, которые называются «чаши Клойбера».

Следует отличать тонкокишечную непроходимость от толстокишечной, здесь имеет значение расположение чаш Клойбера и их характеристика.

- При *тонкокишечной* непроходимости:
  - патологические уровни располагаются преимущественно в центральных отделах брюшной полости;
  - диаметр уровней превышает высоту, так как тонкая кишка способна к растяжению;
  - в раздутых петлях кишки над уровнями видны поперечные складки слизистой оболочки;
  - петли кишки, раздутые воздухом, могут давать над уровнями симптом «арок».

- При *толстокишечной* непроходимости:
  - чаши Клойбера располагаются обычно по периферии;
  - диаметр уровней меньше их высоты, так как толстая кишка не способна расширяться так, как тонкая, за счёт гаустр;
  - в раздутых петлях над уровнями можно увидеть по контурам гаустральные втяжения.

**Вопрос 16.** С какими осложнениями связаны гнойники брюшной полости, каковы рентгенологические симптомы и методики их выявления?

**Ответ.** Пойники брюшной полости чаще всего связаны с осложнениями:

- послеоперационными;
- посттравматическими;
- нагноением объёмных образований (органных и внеорганных) - кист и опухолей и т.д.

Рентгенологические методики выявления гнойников:

- обзорная рентгеноскопия в вертикальном положении больного;
- трансабдоминальное УЗИ;
- интервенционная методика, когда под контролем диагностических методов проводят пункцию гнойников и введение в них ЛС.

Основные рентгенологические симптомы - *патологические уровни*, которые отличаются от подобного признака кишечной непроходимости отсутствием над ними раздутой воздухом кишки. Уровни могут быть одиночными и множественными. Характерная локализация:

- под диафрагмой;
- под печенью;
- между петлями кишок;
- вблизи наложенных во время операции анастомозов (желудочно-кишечных, кишечно-кишечных и др.).

**Вопрос 17.** Что может быть инородными телами пищевода, желудка и кишечника? В чём состоят методы лучевой диагностики, выявляющие инородные тела различной локализации, основные рентгенологические симптомы и осложнения?

**Ответ.** *Инородными телами* пищевода, желудка и кишечника могут быть прежде всего:

- кости (куриные, рыбы);
- металлические предметы (иглы, гвозди, значки и др.).

Методы лучевой диагностики, выявляющие инородные тела различной локализации, состоят в следующем.

- **Обзорная бесконтрастная рентгеноскопия** грудной и брюшной полостей в прямой и в боковой проекциях (чтобы избежать наложения позвоночника) с динамическим контролем продвижения рентгеноконтрастных инородных тел по ЖКТ вплоть до выхода их естественным путём.
- **Рентгеноскопия** с пероральным приёмом бариевой взвеси используется чаще при металлических инородных телах, которые проходят в желудок и кишечник, для установления их локализации по органам и их отделам.
- **Методика Ивановой-Подобед.** Проводится чаще при инородных телах в виде костей, которые задерживаются в шейном отделе пищевода, в случае если тень инородного тела в пищеводе не видна или имеется только подозрение на её наличие. Методика заключается в том, что больному дают выпить один глоток бария сульфата, который обмазывает инородные тела и задерживается над ним, затем два глотка воды, которая смывает контраст со стенок пищевода, тогда патологическая тень лучше визуализируется.
- **Сонография и КТ** - дополнительные методы при трудностях диагностики инородных тел и их осложнениях, возникающих при длительном их существовании: флегмоне или абсцессе.

Рентгенологические симптомы зависят от характера инородных тел.

#### • Кости

- Задерживаются чаще в пищеводе, в зоне первого физиологического сужения, на уровне перстневидного хряща (VI шейный позвонок).
- Дают слабоинтенсивную тень линейной формы или средней интенсивности тень вытянутой неправильной формы в зависимости от вида кости (ребро, кость рыбы или курицы).
- При длительном существовании кости в пищеводе возникает отёк превертебральных, параэзофагеальных тканей, что на рентгенограмме шеи в боковой проекции проявляется:
  - увеличением расстояния от позвоночника до задней стенки гортани или трахеи (проекция расположения пищевода) более 10-15 мм;
  - утолщением стенок пищевода при его контрастировании;
  - проявлением пузырьков воздуха или скопления жидкости с горизонтальным уровнем в окружающих отёчных мягких тканях.

#### • Металлические инородные тела

- Могут задерживаться в пищеводе в зонах физиологических сужений, т.е. шейном и грудном отделах на уровне VI шейного позвонка, дуги аорты, бифуркации трахеи и в месте перехода через диафрагму. Металлические инородные тела нередко проходят в желудок и далее эвакуируются по кишечнику. За их продвижением необходимо следить при рентгеноскопии в условиях стационара, чтобы вовремя вмешаться в случае осложнений
- Дают тень высокой интенсивности, которая видна как в боковой, так и в прямой проекциях.
- Осложнениями могут быть:
  - перфорация ст'енки (чаще пищевода, кишечника) с выходом инородного тела (например, иглы или др.) в свободную брюшную полость;
  - воспалительный процесс в стенке органа с переходом на окружающие ткани с формированием воспалительного инфильтрата, который может оказывать на орган давление извне в нём могут определяться пузырьки воздуха или уровень жидкости.

Вопрос 18. Что такое *дивертикулы*, в каких отделах ЖКТ они наиболее часто локализуются, как проявляются рентгенологически и при каких ситуациях имеют клиническое значение"

**Ответ.** Дивертикул - ограниченное выпячивание стенки органа, которое может быть врожденным или приобретенным, одиночным или множественным.

Наиболее часто дивертикулы локализуются в пищеводе, двенадцатиперстной и тонкой кишке и в желудке.

Рентгенологические симптомы *дивертикула*-

- дополнительная тень рядом с контуром органа из-за затекания бария сульфата в углубление (выпячивание) стенки-
- форма дивертикула округлая или овальная;
- ровные контуры;
- соединение тела дивертикула с просветом органа узким перешейком-шейкой;
- болезненность при пальпации, отсутствие клинических проявлений и случайного выявления;

Если происходит задержка содержимого данного органа в дивертикуле, то возникает воспалительный процесс (*дивертикулит*). Именно

дивертикулит имеет особое клиническое значение, так как появляются боли, диспептические симптомы и др.

Рентгенологические признаки *дивертикулита*:

- задержка бария сульфата в дивертикуле вплоть до 24 часов (основной и иногда единственный симптом);
- большие размеры дивертикула;
- неправильная форма;
- неровные контуры;
- трёхслойное содержимое: нижний слой - горизонтальный уровень бария сульфата; над ним - горизонтальный слой слизи, имеющий меньшую интенсивность; над слизью - пузырьёк воздуха в виде просветления;
- болезненность при рентгенопальпации вместе с клиническими признаками может симулировать язву, но в дополнительной тени при дивертикуле видны складки, а при язве - нет;

Осложнения дивертикулита:

- перфорация, что наиболее часто бывает при локализации в толстой кишке, при этом воспалительный процесс переходит на окружающую ткань, сульфат бария также может выходить из дивертикула, в этой зоне возникает инфильтрат, который пальпируется;
- изъязвление в дивертикуле, тогда по его контуру появляется «ниша» (см. ниже вопрос 20) и клинические признаки кровотечения.

**Вопрос 19.** Как называются воспалительные заболевания слизистой оболочки пищевода, желудка, двенадцатиперстной кишки, тощей, подвздошной и толстой кишки? Какими общими рентгенологическими признаками они проявляются?

**Ответ.** Воспалительные заболевания пищевода, желудка, двенадцатиперстной, тонкой и толстой кишок: эзофагит, гастрит, дуоденит, энтерит и колит, они имеют общую триаду рентгенологических признаков.

- *Увеличение количества слизи* (гиперсекреция) натошак, которое нарастает в ходе исследования. Проявляется:
  - дополнительным мало контрастным уровнем над уровнем сульфата бария при тугом наполнении органа;
  - зернистостью рельефа за счёт комочков слизи и сульфата бария, которые не перемешиваются при исследовании.

- *Изменение рельефа слизистой оболочки.*

- Складки слизистой оболочки:
  - обычно расширяются;
  - становятся извитыми;
  - меняют своё направление;
  - образуют зубчатость контуров органа там, где в норме они ровные (например, вантральном отделе желудка или в луковиче двенадцатиперстной кишки).
- Контур органа могут выпрямляться там, где они были зубчатыми или создавать неравномерную зубчатость (например, в тонкой или толстой кишке), что связано с изменением складок.
- *Нарушение тонуса* втенки органа проявляется:
  - усилением или ослаблением перистальтических волн;
  - ускорением или замедлением эвакуации;
  - различными рефлюксами (обратным ходом бария сульфата), например гастроэзофагеальными или дуоденогастральными

**Вопрос 20.** В каком отделе ЖКТ чаще локализуются язвы, какими рентгенологическими симптомами (основными и дополнительными) они проявляются, в чём состоят отличия острой язвы от хронической и осложнения?

**Ответ.** Язвы чаще локализуются в луковиче двенадцатиперстной кишки и желудке, реже в других отделах ЖКТ.

**Рентгенологические симптомы язвы.**

- **Ниша** - основной рентгенологический симптом, который по-разному визуализируется в зависимости от локализации.
  - Если ниша на контуре, т.е. на краеобразующей стенке, то её рентгеносемиотика такова:
    - дополнительная тень рядом с контуром органа за счёт затекания бария сульфата в углубление (изъязвление) слизистой;
    - форма ниши треугольная, основание треугольника сливается с контуром органа;
    - если острая вершина треугольника (ниши) - острая язва, если закруглённая вершина ниши и форма её приближается к округлой или овальной - хроническая язва;
    - ниша глубокая выходит за контур желудка, т.е. глубина её превышает диаметр (в отличие от злокачественной ниши).
  - Если ниша на рельефе слизистой, т.е. не на краеобразующей стенке, то она выглядит в виде постоянного контрастного пятна (депо бария сульфата) округлой, овальной или щелевидной формы.



- Дополнительные и косвенные признаки язвы:
  - Инфильтративный вал вокруг язвы:
    - в виде полусферических симметричных вдавлений шириной до 1 см рядом с нишей на контуре;
    - в виде кольцевидного просветления вала вокруг ниши на рельефе.
  - Конвергенция (схождение) складок слизистой оболочки к нише; складки видны на фоне вала инфильтрации, не обрываются.
  - Регионарный спазм в виде ограниченного вдавления на контуре, противоположном нише («симптом указующего пальца»), в результате — асимметричное сужение органа.
  - Болезненность в области язвы при рентгенопальпации.
  - Сопутствующие признаки воспаления слизистой оболочки.
- Осложнения язвы.
  - Кровотечение (выявляют клинически и эндоскопически).
  - Пенетрация (прикрытая перфорация, внедрение в соседние органы или ткани), проявляется трёхслойным содержимым в нише (барий, слизь, воздух), т.е. нижний горизонтальный уровень бария сульфата, над ним менее интенсивный уровень слизи, над которым виден пузырек воздуха.
  - Перфорация, прободение стенки органа (см. вопрос 15 в этой теме).
  - Рубцовый стеноз, чаще в области привратника, формируется годами при рецидивирующем течении язвы с последующим рубцеванием. Такое осложнение преимущественно наблюдают при язвах луковицы двенадцатиперстной кишки и выходного отдела желудка. *Рубцовый стеноз* привратника, как и других отделов ЖКТ (рубцовый стеноз пищевода или кишечника), характеризуется следующими признаками.
    - Сужение, в которое плавно переходит неизменённая стенка.
    - Сужение имеет достаточно большую протяжённость.
    - В сужении видны складки слизистой оболочки.
    - На фоне сужения может быть видна активная язва (ниша).
    - Имеется выраженное престеногическое расширение, например резкое увеличение желудка при язвенном стенозе привратника и т.д.
    - Эвакуация через суженный отдел или полностью отсутствует, или замедлена, что зависит от степени стеноза, для установления которого больного обследуют через 1—2—3 ч и т.д., а также

обязательно через 24 ч после приёма бария сульфата. Если, например, через 24 ч в желудке имеется остаток бария сульфата, то это свидетельствует о декомпенсированном стенозе привратника.

**Вопрос 21.** Какое заболевание ЖКТ имеет основной рентгенологический симптом — дефект наполнения? Как он образуется, как выглядит и называется при расположении на контуре органа и на некраеобразующей стенке (например, передней или задней)?

**Ответ.** *Дефект наполнения* — основной рентгенологический симптом *опухоли* ЖКТ, образуется в результате обтекания высококонтрастным веществом объёмного образования, выглядит в виде просветления. Дефект наполнения на контуре называется *краевым*, а при расположении на некраеобразующей стенке — *центральным*.

**Вопрос 22.** На какие две группы подразделяют доброкачественные опухоли по гистологическому строению, в каком отделе ЖКТ чаще локализуются, какова их характеристика в рентгеновском изображении?

**Ответ.** *Доброкачественные опухоли* по гистологическому строению подразделяются на две группы:

- **Эпителиальные** — чаще *политы*, которые растут из слизистой оболочки в просвет органа, их характеристика в рентгеновском изображении:
  - локализация чаще в желудке и толстой кишке, редко в других отделах;
  - дефект наполнения — основной рентгенологический симптом;
  - чаще множественность дефектов наполнения, реже — одиночность;
  - размеры дефекта наполнения до 1 см;
  - форма преимущественно округлая;
  - контуры чёткие и ровные (симптом «пробитого пробойником отверстия»);
  - смещение и выпадение полипов в нижележащие отделы за счёт ножки, которая бывает иногда видна в виде линейного просветления, связанного с дефектом наполнения;
  - осложнение эрозированием, тогда на фоне дефекта наполнения появляется маленькое депо бария сульфата;
  - складки слизистой оболочки не изменены;
  - перистальтика не нарушена;
  - стенки органа эластичны (меняются в процессе исследования).

- **Неэпителиальные** опухоли (среди них чаще бывает *лейомиома*) растут в подслизистом слое, сверху покрыты слизистой оболочкой, их характеристика в рентгеновском изображении.
  - Локализация чаще в пищеводе, желудке, тощей и подвздошной кишке.
  - Веретенообразное расширение органа в зоне опухоли.
  - Дефект наполнения (чаще одиночный).
  - Форма округлая или овальная.
  - Размеры в среднем до 2—5 см.
  - Контуры чёткие и ровные.
  - Окружающие складки огибают дефект и видны на его фоне.
  - Перистальтика не нарушена.
  - Стенки органа эластичны.
  - Осложнение изъязвлением, при этом на фоне дефекта выявляется больших размеров депо бария сульфата.
  - Три направления роста лейомиомы.
    - Эндоорганный (в просвет органа), тогда дефект наполнения центральный.
    - Экзоорганный (кнаружи от стенки органа), при этом дефект наполнения краевой и рядом, в окружающих тканях, имеется дополнительная тень, в которой может быть обызвествление и которая часто смещает орган, из которого исходит.

Так, например, первый признак лейомиомы пищевода - выявленное при флюорографии или рентгеноскопии органов грудной клетки *расширение тени средостения* за счёт дополнительной округлой или овальной тени с чёткими ровными контурами однородной структуры в задних отделах (экзоорганный компонент опухоли). В этих случаях необходимо исследование пищевода с контрастированием (рентгеноскопия желудка) для уточнения органной принадлежности выявленного образования.

- Смешанный в виде запонки (экзо-эндоорганный).

**Вопрос 23.** Какова классификация злокачественных опухолей (рака) пищевода, желудка и кишечника?

**Ответ.** Классификация злокачественных опухолей пищевода, желудка и кишечника.

**Эпителиальные** злокачественные опухоли (рак).

- Ограниченно растущий рак.
  - Экзофитный рак (узловой):
    - полипообразный;
    - чашеобразный.

- Первично-язвенный рак.
- Инфильтративный (эндофитный) рак:
  - диффузно-инфильтративный;
  - язвенно-инфильтративный.
- Смешанный (экзо-эндофитный) рак:
  - без изъязвления;
  - с изъязвлением.

**Неэпителиальные** злокачественные опухоли (саркома).

- Эндоорганный рост:
  - без изъязвления;
  - с изъязвлением.
- Экзоорганный рост. -
- Смешанный (экзо-эндоорганный) рост:
  - без изъязвления;
  - с изъязвлением.

**Вопрос 24.** Как растёт и рентгенологически проявляется ограниченно растущий рак?

**Ответ.** Ограниченно растущий рак растёт и рентгенологически проявляется в зависимости от его разновидностей:

- **Экзофитный** - растёт в просвет желудка из слизистой оболочки в виде узла, его подразделяют на две подгруппы.
  - *Полипообразный* (узел без изъязвления) имеет следующую рентгеносемиотику:
    - дефект наполнения - основной симптом;
    - размеры 2—5 см;
    - контуры неровные, нечёткие или чёткие;
    - структура однородная (при гладкой поверхности опухоли) или неоднородная за счёт «злокачественного рельефа», образующегося в результате обмазывания контрастом неровной поверхности опухоли;
    - симптом «подрытости» контура в случаях, когда краевой дефект наполнения образует на границе с непоражённой стенкой почти прямой угол, так как опухоль глубоко вдаётся в просвет органа;
    - обрыв складок слизистой на границе с дефектом наполнения;
    - симптом «аперистальтической зоны» за счёт того, что перистальтика в зоне дефекта наполнения отсутствует;
    - ригидность (неизменяемость) стенки органа в области дефекта наполнения.

— *Чашеобразный рак* (узел с изъязвлением) имеет те же признаки, что и полипообразный, так как тоже растёт в виде узла, но на фоне дефекта наполнения определяется депо бария сульфата больших размеров неправильной формы за счёт изъязвления. Клиническая картина напоминает язву, имеются признаки кровотечения.

• **Первично-язвенный рак** — злокачественная язва, которая в отличие от доброкачественной имеет следующую рентгеносемиотику.

— «Ниша» на контуре или на рельефе — основной симптом.

— Ниша «плоская», т.е. не выходит за контур желудка, глубина её меньше, чем диаметр.

— Вал вокруг ниши асимметричный, шириной более 1 см, выглядит в виде просветления, обусловлен опухолевой инфильтрацией в подслизистом слое.

— Конвергирующие складки слизистой оболочки частично видны на фоне вала, а частично обрываются на границе с валом (дефектом наполнения).

— Симптом «подрытости» контура между непоражённой стенкой и дефектом отсутствует, так как опухоль плоская, глубоко не вдаётся в просвет желудка.

— Аперистальтическая зона в области патологических изменений.

**Вопрос 25.** К какой форме роста относится эндофитный рак, в каком слое стенки органа преимущественно распространяется и какими рентгенологическими признаками проявляется при его разновидностях?

**Ответ.** Эндофитный рак относится к *инфильтративной форме*, которая распространяется преимущественно в подслизистом слое и растёт по направлению в первую очередь к серозному слою, поэтому слизистая оболочка долгое время остаётся неизменённой, что значительно затрудняет эндоскопическую диагностику, при этом, например, даже тотальный рак желудка нередко не выявляют.

Рентгенологические признаки связаны с разновидностями эндофитного рака.

• **Диффузно-инфильтративный рак** прорастает всю стенку органа и приводит к её утолщению, в результате наблюдают следующие рентгенологические симптомы:

— сужение просвета органа;

— отсутствие складок слизистой оболочки в зоне сужения;

— краевой плоский дефект наполнения (за счёт утолщения стенки в результате опухолевой инфильтрации);

— «ступенька Гаудэка» — уступ на границе дефекта наполнения с непоражённой стенкой;

— симптом ригидной трубки в зоне участка поражения за счёт сужения, циркулярного распространения опухоли и неизменяемости просвета;

— большая распространённость опухоли, нередко тотальность поражения, например желудка;

— сморщивание стенки (например, уменьшение желудка — микрогастрия) или втяжение стенки;

— престенотическое расширение отсутствует или слабо выражено, так как не успевает сформироваться из-за быстрого роста опухоли;

— аперистальтическая зона большой протяжённости;

— ригидность (неизменяемость) стенки;

— нарушение эвакуации из-за различной степени стенозирования.

• **Язвенно-инфильтративный рак** имеет те же признаки, что и диффузно-инфильтративный, но подслизистый компонент опухоли имеет изъязвление на слизистой оболочке, поэтому дополнительно на фоне сужения определяется язва с признаками злокачественности.

**Вопрос 26.** Чем сужение, обусловленное раком пищевода, желудка или кишечника, отличается от неракового (рубцового)?

**Ответ.** Сужение, обусловленное раком пищевода, желудка или кишечника, отличается от неракового (чаще рубцового) следующими признаками.

• Сужение при раковом стенозе одиночное, при нераковом часто множественное.

• При раке отмечают резкий переход непоражённой стенки в сужение, при нераковом сужении — плавный.

• В зоне ракового сужения складки слизистой оболочки не видны, при нераковом сужении складки видны, так как не разрушены.

» Стенки суженного отдела при раке ригидны (не меняются), при нераковом сужении — эластичны (меняются в процессе исследования).

• Перистальтика отсутствует при раковом сужении и сохранена при нераковом.

**Вопрос 27.** Сочетанием каких компонентов опухоли проявляется смешанный рак?

**Ответ.** *Смешанный рак* (экзо-эндофитный) проявляется сочетанием узлового и подслизистого компонента с изъязвлением в одном из них

или без изъязвления, имеет соответствующие рентгенологические симптомы. Это сочетание полипообразного рака с диффузно-инфильтративным, полипообразного с язвенно-инфильтративным, чашеобразного с диффузно-инфильтративным.

**Вопрос 28.** К какой форме роста злокачественных опухолей относится кардиоэзофагеальный рак и какова его рентгеносемиотика? В каком направлении всегда распространяется рак желудка независимо от формы его роста?

**Ответ.** Кардиоэзофагеальный рак относится к смешанной форме роста злокачественных опухолей, так как имеет и узловой, и подслизистый (внутристеночный) компоненты.

#### **Рентгеносемиотика кардиоэзофагеального рака**

- Типичная локализация в проксимальном отделе желудка с распространением на пищевод.
- Деформация свода.
- Патологическая тень полусферической формы на фоне газового пузыря желудка (при вертикальном положении) — отражение опухолевого узла.
- Тень прилежит к медиальной стенке свода.
- Тень имеет неровные бугристые контуры.
- В горизонтальном положении на спине, когда свод туго заполняется сульфатом бария, на месте тени выявляется дефект наполнения.
- Внутристеночный компонент опухоли обычно распространяется на верхнюю и часто наружную стенки свода.
- Стенка свода утолщена.
- Создаётся кажущееся увеличение расстояния между левым куполом диафрагмы и верхней стенкой свода желудка больше, чем на 1 см, так как стенка свода утолщена и сливается с окружающими тканями.
- Циркулярное сужение абдоминального отдела пищевода за счёт утолщения его стенки в результате распространения опухоли с желудка на пищевод.
- Ригидность (неизменяемость) стенки в зоне сужения пищевода даже после приёма 1 таблетки нитроглицерина.
- Резкий переход непоражённой стенки пищевода в сужение (симптом «подрывности контура»).
- Отсутствие складок слизистой в зоне сужения.
- Отсутствие или слабая выраженность престенотического расширения пищевода.

Следует отметить, что кардиоэзофагеальный рак, как и все другие формы рака, *распространяется по ходу лимфы*, например в желудке с антрального отдела на тело, с тела на кардиальный отдел и свод, затем на пищевод и никогда - в обратном направлении.

**Вопрос 29.** По каким признакам отличаются сужения пищевода при раке и после ожога (рубцовое сужение)?

**Ответ.** Сужение пищевода при раке отличается от послеожогового (рубцового) по следующим признакам.

- В анамнезе при раке отсутствует указание на то, что больной принял жидкость, способствующую ожогу (сильная щёлочь или кислота, тормозная жидкость, уксус и т.д.), а при рубцовом сужении указанное обстоятельство присутствует.
- Сужение при раке одиночное, при ожоге - чаще множественные сужения.
- Рак предпочтительно локализуется в дистальном отделе пищевода, послеожоговые сужения - в зоне 2-3 физиологических сужений (в грудном отделе).
- При раке переход в сужение резкий, а при рубцовом сужении - плавный.
- В зоне сужения складки слизистой оболочки при раке отсутствуют, при рубцовом сужении - сохранены.
- Стенки пищевода при раке ригидны, т.е. отмечается неизменяемость просвета сужения, даже под влиянием нитроглицерина, а при рубцовом сужении диаметр пищевода меняется.
- Престенотическое расширение при раке отсутствует из-за быстрого роста опухоли, а при рубцовом сужении присутствует, так как процесс длительный, и оно успевает сформироваться.
- При раке местная распространённость процесса ограничена, т.е. одиночное сужение небольшой протяжённости, а при Рубцовых изменениях - распространённый процесс за счёт большей протяжённости одиночного сужения и множественных сужений.

**Вопрос 30.** В чём заключаются особенности рентгеносемиотики рака пищевода и тонкой кишки?

**Ответ.** Особенности рентгеносемиотики при раке пищевода и тонкой кишки:

- задержка контраста над местом локализации опухоли;
- дефект наполнения преимущественно краевой;
- сужение органа в виде трубки за счёт циркулярного распространения опухоли;

- протяжённость сужения небольшая — до 3—5 см;
- сужение одиночное;
- ригидность стенки пищевода или тонкой кишки в зоне раковой опухоли, т.е. неизменяемость просвета сужения в процессе исследования;
- обрыв складок слизистой оболочки на границе с дефектом наполнения (сужением);
- резкий переход непоражённой стенки в сужение;
- престенотическое расширение отсутствует;
- нередко сочетание циркулярного дефекта наполнения с центральным дефектом наполнения;
- изъязвление опухоли (проявляется злокачественной нишей на фоне сужения).

**Вопрос 31.** С чем связан кардиоспазм, на какие стадии подразделяется и какими рентгенологическими симптомами проявляется?

**Ответ.** Кардиоспазм связан с нарушением нервно-мышечного аппарата, к чему часто приводят стрессовые состояния. Анамнез заболевания длительный в отличие от рака, поэтому выделяют три стадии в течении патологического процесса.

Рентгенологические признаки, которыми проявляется кардиоспазм, следующие.

- Сужение — основной симптом при всех стадиях заболевания.
  - Сужение циркулярное.
  - Локализация сужения — абдоминальный отдел пищевода.
  - В суженном пищеводе определяются складки слизистой (при раке разрушены).
  - Переход в сужение плавный.
- В зависимости от стадии процесса присоединяются дополнительные симптомы.
  - В I стадии в пищеводе отсутствует престенотическое расширение, отмечается только небольшая задержка контраста над местом сужения, пищевод атоничен, имеет вид «трубы».
  - Во II стадии пищевод расширен до 4 см.
  - В III стадии пищевод расширен до 7—8 см, часто создает расширение тени средостения, сульфат бария в желудок долгое время не поступает.
  - Расширенный пищевод во II и III стадиях нависает над местом сужения, создавая симптом «мышинного хвоста».
  - Газовый пузырь желудка отсутствует во II и III стадиях.

**Вопрос 32.** К какой группе заболеваний относится болезнь Крона, где локализуется, какие формы этой болезни существуют, какими рентгенологическими признаками они проявляются?

**Ответ.** Болезнь Крона относится к группе гранулематозных воспалительных заболеваний, локализоваться может в пищеводе и кишечнике. Излюбленное место расположения - терминальный отдел подвздошной кишки, из-за чего раньше эту болезнь называли «терминальным илеитом», в процесс может вовлекаться и слепая кишка, при локализации в толстой кишке чаще поражается правая половина. Существует две формы болезни Крона.

- *Голденовская форма* (несклерозирующая) чаще бывает у детей, её рентгенологические признаки:

- сужение кишки отсутствует;
- рельеф слизистой псевдополипозный с ячеистыми просветлениями;
- на рельефе выявляются множественные мелкие депо сульфата бария за счёт изъязвлений слизистой оболочки;
- заболевание может осложняться наружными и внутренними свищами за счёт перфорации язв;
- петли тонкой кишки часто раздвинуты (симптом «пустоты») за счёт увеличенных лимфатических узлов брюшной полости, которые образуют краевые полусферические вдавления по стенкам кишки;
- в правой подвздошной области определяется инфильтрат при рентгенопальпации.

- *Стенотическая (склерозирующая) форма* бывает в большинстве случаев (чаще у взрослых) связана с развитием в стенке кишки фиброзной ткани. Она проявляется теми же рентгенологическими признаками, что и несклерозирующая форма, но дополнительно выявляют:

- циркулярное сужение кишки в виде трубки на ограниченном участке (от 0,5 до 2-3 см);
- сужение бывает одиночным, но чаще множественным, при этом между участками сужений кишка не изменена, часто имеется пристеночное расширение;
- переход в сужение плавный;
- в суженном отделе видны складки слизистой оболочки.

**Вопрос 33.** В чём состоит рентгеносемиотика неспецифического язвенного колита?

**Ответ.** Рентгеносемиотика неспецифического язвенного колита состоит в следующем:

- изменения всегда начинаются с прямой кишки, затем в процесс вовлекается левая половина, а в последующем и вся толстая кишка;
- главный симптом — одиночное сужение кишки на большом протяжении, нередко тотальное (всей кишки);
- кишка сужена в виде ригидной трубки, т.е. просвет её не меняется;
- гаустры отсутствуют;
- имеется укорочение кишки;
- рельеф слизистой становится псевдополипозным, ячеистым (симптом «бульжной мостовой»);
- на рельефе видны множественные депо бария сульфата за счёт изъязвлений;
- язвы, расположенные по контурам кишки, создают двойной контур и зазубренность контуров («симптом гвоздей»);
- при рентгенопальпации может определяться инфильтрат, чаще в левой подвздошной области;
- осложнение — образование свищей (реже, чем при болезни Крона), чаще отмечаются клинические признаки кровотечения.

**Вопрос 34.** Каковы основные виды деформаций желудка и двенадцатиперстной кишки, при каких заболеваниях они бывают?

**Ответ.** Основные виды деформаций желудка и двенадцатиперстной кишки.

• **Деформации желудка:**

- «каскадный» желудок за счёт перегиба в субкардиальном отделе или теле желудка может быть физиологическим и патологическим (за счёт язвы, рака, давления извне);
- непостоянное сужение желудка в средней трети за счёт «талии», стенки желудка эластичны, это бывает часто связано с ношением тугих поясов (военные и т.д.);
- эксцентрическое непостоянное сужение желудка в области тела за счёт ограниченного вдавления по большой кривизне в направлении к малой — симптом «указующего пальца», наблюдается при язве малой кривизны;
- в виде киста или улитки за счёт укорочения малой кривизны, бывает после рецидивирующих язв этой локализации с последующим их рубцеванием;

- в виде песочных часов за счёт циркулярного сужения в области тела при раке, который распространяется циркулярно по стенкам органа;
- в виде обрубка, когда антральный отдел отсутствует за счёт опухоли, полностью обтурирующей просвет органа в этом отделе;
- разогнутость желудка в области угла за счёт серповидного дефекта наполнения, что обусловлено инфильтративным ростом злокачественной опухоли этой локализации.

• **Деформации двенадцатиперстной кишки:**

- деформация луковицы в виде трилистника и других за счёт втяжения стенок в результате рубцового послеязвенного процесса;
- эксцентрическое распространённое сужение дуги двенадцатиперстной кишки за счёт вдавления по медиальному контуру нисходящего отдела с сохранением эластичности стенки, чаще бывает при увеличении головки поджелудочной железы;
- циркулярное сужение дуги при раке.

**Вопрос 35.** В чём заключается особенность процесса контрастирования желудка новорождённых при рентгеноскопии?

**Ответ.** Особенность процесса контрастирования желудка новорождённых при рентгеноскопии заключается в том, что водную взвесь бария сульфата смешивают с грудным молоком в соотношении 1:2 и скормливают ребёнку смесь в количестве, равном 1/3 порции пищи, положенной ему на одно кормление, исследование проводят на правом боку через 10—15 мин после кормления.

**Вопрос 36.** Каковы общие признаки при пилоростенозе и пилороспазме?

**Ответ.** Общие признаки при пилоростенозе и пилороспазме.

- Оба эти заболевания — врождённые, их выявляют у новорождённых в первые дни жизни.
- Клинически проявляются срыгиванием и рвотой.
- Требуют незамедлительных лечебных мероприятий.
- При обзорной рентгеноскопии брюшной полости выявляется увеличенный газовый пузырь желудка.
- При рентгеноскопии желудка отмечают:
  - сужение препилорического отдела;
  - переход в сужение плавный;
  - в зоне сужения видны складки слизистой оболочки;
  - престенотическое расширение всего желудка.

**Вопрос 37.** Какие признаки являются отличительными при пилоростенозе и пилороспазме?

**Ответ.** Отличительные признаки *при пилоростенозе и пилороспазме.*

- Этиологические, т.е. в основе пилоростеноза — аганглиоз, в основе пилороспазма — нарушение нервной регуляции.
- Уменьшение массы тела ребёнка: при пилоростенозе — значительное, при пилороспазме — незначительное.
- Срыгивания и рвота под воздействием нейролептических средств (хлорпромазина или прометазина из расчёта 4 капли 2,5% раствора на 1 кг массы тела в сутки в 2 приёма в течение 3—4 сут) при пилоростенозе не прекращаются, а при пилороспазме — прекращаются.
- Примеси жёлчи в рвотных массах при пилоростенозе нет, при пилороспазме — есть.
- Отсутствие стула при пилоростенозе, при пилороспазме — только задержка стула.
- Газ в кишечнике при обзорной рентгеноскопии брюшной полости при пилоростенозе не обнаруживается, при пилороспазме — обнаруживается.
- При рентгеноскопии желудка отмечают следующие признаки.
  - Заполнение лишь начального отдела пилорического канала (симптом клюва с нависанием над ним стенки желудка) при выраженном пилоростенозе, при пилороспазме — нет.
  - Удлинение пилорического канала до 15—30 мм (в норме — 3—4 мм) с направлением его кзади при менее выраженном пилоростенозе, при пилороспазме — неравномерное заполнение суженного отдела в виде пунктирной линии и никогда не бывает удлинения выходного отдела желудка.
  - В суженном пилорическом канале при пилоростенозе определяются резко расширенные складки слизистой, создающие симптом параллельных линий, при пилороспазме — нет.
  - В основании луковицы двенадцатиперстной кишки имеется вдавление вследствие гипертрофии привратника (симптом Кирклина) при пилоростенозе, при пилороспазме — нет.
  - При пилоростенозе перистальтика резко усиленная, так называемая сегментирующая, которая сменяется поверхностной, а затем исчезает, а при пилороспазме перистальтика обычно ослаблена.
  - При пилоростенозе — остаток бария сульфата в желудке через 24 ч и отсутствие его в кишечнике, при пилороспазме — замедление

только начальной эвакуации, а через 24 ч в желудке бария сульфата нет.

**Вопрос 38.** Как образуется грыжа пищеводного отверстия диафрагмы, её разновидности, клинические и рентгенологические признаки?

**Ответ.** *Грыжа пищеводного отверстия диафрагмы* образуется в результате врождённой или приобретённой мышечной слабости в области пищеводного отверстия диафрагмы, которое расширяется более 1—1,5 см. В результате при повышении давления в брюшной полости, а также при некоторых положениях пациента (например, в положении Тренделенбурга — горизонтальном с опущенным головным концом) создаются \*условия для выпадения желудка в грудную полость.

Разновидности грыжи:

- **фиксированная грыжа**, которая чаще связана с врождённым коротким пищеводом (внутригрудной желудок);
- **скользящая грыжа**, которую выявляют только в горизонтальном положении (в правой косой проекции или в положении Тренделенбурга); частота этой грыжи возрастает с возрастом пациента, чему способствует также гиперстеническое телосложение.

Клинические признаки грыжи состоят в появлении отрыжки и загрудинных болей, из-за которых пациенты часто попадают в кардиологическое отделение с подозрением на стенокардию или инфаркт миокарда.

**Рентгенологические признаки грыжи пищеводного отверстия диафрагмы**

- Пищеводное отверстие диафрагмы расширено более 1—1,5 см.
- Создаётся впечатление ампулообразного расширения пищевода в наддиафрагмальном отделе.
- Через пищеводное отверстие диафрагмы прослеживается больше 3-х складок слизистой, значит, это складки не пищевода (их 2—3), а желудка, они из брюшной полости переходят в ампулообразное расширение, которое представляет выпавшую часть желудка.
- В ампулообразном расширении по обоим контурам определяются симметричные вдавления («симптом зарубок»),
- В ампулообразном расширении происходит *задержка бария сульфата*, которая может быть и при вертикальном положении больного, что должно насторожить в отношении грыжи, как и *смещение свода желудка медиально* с наслоением на позвоночник.

- Возможен гастроэзофагеальный рефлюкс за счёт забрасывания кислого содержимого желудка в пищевод, что и приводит к эзофагиту.
- Наблюдают признаки эзофагита (слизь, изменение складок, нарушение тонуса) разной степени выраженности, вплоть до эрозий с последующим их рубцеванием и сужением пищевода.

**Вопрос 39.** Каковы рентгенологические признаки варикозного расширения вен пищевода?

**Ответ.** Рентгенологические признаки варикозного расширения вен пищевода.

- Множественные дефекты наполнения следующих параметров:
  - округлая форма;
  - диаметр до 0,5-1,0 см;
  - чёткие ровные контуры;
  - располагаются цепочкой, идущей в продольном направлении;
  - локализуются преимущественно в дистальном отделе пищевода и в проксимальном отделе желудка.
- Контур пищевода становятся волнистыми.
- Изменчивость рентгенологической картины - характерный признак, связанный с различным наполнением кровью вен, при этом:
  - меняются форма и размеры дефектов наполнения вплоть до их исчезновения;
  - меняется диаметр пищевода — то расширяется, то уменьшается.

**Вопрос 40.** Какова сравнительная информативность современных диагностических методов при неотложных и врождённых заболеваниях пищевода, желудка и кишечника, каков порядок их использования?

**Ответ.** Сравнительная информативность современных диагностических методов и порядок их использования при неотложных и врождённых заболеваниях пищевода, желудка и кишечника складывается следующим образом.

- При неотложных состояниях вначале проводят обзорную рентгеноскопию. Затем при необходимости исследование осуществляют с введением либо воздуха, либо водорастворимых контрастных веществ. Источник кровотока в пищеводе, желудке и двенадцатиперстной кишке точнее устанавливается при эндоскопии.

- *Врождённые заболевания*, прежде всего различные виды атрезий, пилороспазм, пилоростеноз (все они проявляются различной степенью непроходимости) выявляют при обзорной рентгеноскопии, затем при контрастировании ЖКТ с помощью водорастворимых контрастных веществ.
- *Дивертикулы* и воспаление в них (дивертикулит) лучше распознают при контрастном рентгенологическом исследовании, чем при эндоскопии, при которой устье дивертикула часто не определяется и осмотр полости дивертикула обычно невозможен.

**Вопрос 41.** Какими методами следует проводить исследование пищевода, желудка и кишечника при различных воспалительных заболеваниях и сужении ЖКТ и какова их информативность?

**Ответ.** Исследование пищевода, желудка и кишечника при различных воспалительных заболеваниях и сужениях ЖКТ проводят следующими методами, имеющими соответствующую информативность.

- *Острые воспалительные заболевания*, ожог в первые часы и дни лучше выявляют эндоскопические методы, чем рентгенологические, за счёт визуализации состояния слизистой оболочки: изменения цвета, появления стекловидной слизи, поверхностных язв, в которые плохо затекает контраст при рентгеноскопии и др.
- *Маленькие язвы и эрозии, рубцевание язв* лучше видны эндоскопически. Эндоскопия дешевле рентгеноскопии в 10 раз, при этом можно проводить динамический контроль и лечение с помощью непосредственного подведения препарата к язве, брать из неё биопсию.
- *При больших язвах* обязательно рентгенологическое исследование для установления их глубины, осложнения пенетрацией, взаимоотношения с соседними органами и степени деформации органа, которую они вызывают, особенно при рецидивирующем течении.
- *При сужениях ЖКТ* для их выявления и уточнения характера (неопухольевые или опухольевые), распространённости и взаимоотношения с соседними органами необходимо вначале проведение рентгенологического исследования, затем - эндоскопии прежде всего с целью биопсии и последующего морфологического исследования, хотя стенозы и деформации ЖКТ нередко препятствуют осуществлению эндоскопии.
- Для определения *сроков эвакуации* по ЖКТ также необходима рентгеноскопия с обязательным исследованием через 24 часа после приёма бария сульфата *peros*.



**Вопрос 42.** Какие диагностические методы предпочтительнее использовать при различных доброкачественных и злокачественных опухолях пищевода, желудка и кишечника?

**Ответ.** Предпочтительно использовать следующие диагностические методы при различных опухолях пищевода, желудка и кишечника.

- При *мелких полипах, малом раке* предпочтительнее использовать эндоскопию, так как лучше, чем при рентгеноскопии, визуализируется слизистая оболочка, выявляются мелкие образования и имеется возможность взять биопсию для морфологического исследования. Кроме того, полипы на длинной ножке могут быть удалены через эндоскоп.
- *Доброкачественные неэпителиальные опухоли (лейомиомы)* преимущественно диагностируют с помощью рентгенологического метода, так как эти опухоли располагаются в подслизистом слое, и если они не изъязвлены, то могут вообще не выявляться эндоскопически, а если изъязвлены, то часто ошибочно диагностируется язва. КТ может дать дополнительные сведения об экзоорганном компоненте опухоли. Эндоскопическое УЗИ позволяет установить подслизистый рост опухоли и отличить его от давления извне.
- При *узловом раке* для получения максимальной информации об опухоли необходимо комплексное рентгено-эндоскопическое исследование.
- *Инфильтративные формы роста рака* при рентгенологическом исследовании не только лучше выявляются, точнее определяются границы их распространения, связанные с подслизистым ростом. При эндоскопии в случаях язвенно-инфильтративного рака обычно выявляют только изъязвление на слизистой оболочке, а диффузно-инфильтративный рак, даже, например, тотальный рак желудка, может не обнаруживаться.
- При *смешанной форме роста рака* более информативна рентгеноскопия за счёт установления подслизистого компонента опухоли, во время как эндоскопически часто выявляют только узловой компонент.
- Заболевания *тощей и подвздошной* кишки диагностируют преимущественно рентгенологически.
- *УЗИ, КТ и МРТ* используют для установления экзоорганного компонента при лейомиоме или внеорганной опухоли, а *при злокачественных новообразованиях* эти методы позволяют уточнить

утолщение стенки органа за счёт внутрстеночной инфильтрации, определить прорастание опухоли в окружающие органы и ткани, выявить регионарные и отдалённые метастазы (в лимфатические узлы, в печень и т.д.), т.е. оценить распространённость патологического процесса.

**Вопрос 43.** С помощью какого диагностического метода целесообразнее определять деформации пищевода, желудка и кишечника, в том числе послеоперационные? Дайте резюме по использованию диагностических методов при заболеваниях пищевода, желудка и кишечника.

**Ответ.**

- *Деформации ЖКТ* определяют при рентгеноскопии, при этом определяется их характер, степень нарушения функции и т.д. Эндоскопия не позволяет видеть внешние контуры органов, а только их просвет, поэтому не может помочь в этих ситуациях.
- *Оперированные пищевод, желудок и кишечник* целесообразнее исследовать с помощью рентгенологического исследования, чем эндоскопического, так как определяется воссозданная анатомия органов, проходимость и состоятельность анастомоза, оцениваются моторика и сроки опорожнения органов. В раннем послеоперационном периоде эндоскопия противопоказана из-за опасности повреждения анастомоза, поэтому ей назначают в позднем периоде для уточнения рецидива язвы или опухоли.

**Резюме**

При исследовании пищевода, желудка и кишечника необходимо комплексное исследование рентгенологического и эндоскопического методов, так как они выполняют разные задачи и дополняют друг друга.

КТ, МРТ, УЗИ можно использовать как дополнительные методы для оценки распространённости патологического процесса, особенно рака.

**Вопрос 44.** С какого метода лучевой диагностики следует начинать исследование печени? Каковы его возможности, информативность и рентгеносемиотика при заболеваниях печени?

**Ответ.** Исследование печени следует начинать с УЗИ как с наиболее доступного и информативного метода.

Диагностические возможности УЗИ:

- определяются размеры печени, её форма, контуры, особенности структуры при диффузных и очаговых изменениях;

— отображаются вены печени и внутривенные жёлчные протоки (в случаях их расширения).

Информативность УЗИ при различных заболеваниях печени.

- При *гепатите* выявляют увеличение печени.
- При *циррозе* печени определяют сморщивание органа, признаки портальной гипертензии, увеличение селезёнки (спленомегалия).
- *Очаговые поражения* печени диагностируются с 2—3 мм.
- *Врождённые кисты* печени выявляются в виде эхонегативных (анэхогенных) округлых образований с тонкой стенкой и чёткими контурами.
- *Эхинококковая киста* отличается тем, что содержит в стенке обызвествления по периферии в виде кольца, а внутри — дочерние кисты и перегородки.
- *Абсцесс* проявляется более толстой стенкой.
- *Гемангиомы* (наиболее часто встречающиеся доброкачественные сосудистые опухоли) визуализируются, если они кавернозные, в виде гипоэхогенного или гиперэхогенного изображения размерами до 15 см неоднородной структуры с неровными контурами. Если гемангиомы капиллярные, то они гиперэхогенны, однородны, размеры их до 3 см, контуры чёткие, форма округлая.
- *Рак печени* выглядит в виде смешанного гипо-гиперэхогенного или средней плотности образования преимущественно одиночного с нечёткими бугристыми контурами.
- *Метастазы* имеют неоднородную структуру, чаще множественные.
- *Узловой рак* проявляется патогномичным признаком в виде тонкого гипоэхогенного ободка, имеется ампутация сосудов в зоне опухоли.
- При *диффузном раке* печень увеличена, неоднородна, контуры бугристые.

**Вопрос 45.** В каких случаях при заболеваниях печени дополнительно к УЗИ проводят КТ и МРТ? Какова КТ- и МРТ-семиотика заболеваний печени (теневая картина)?

**Ответ.** КТ выполняют, если при УЗИ получены неубедительные данные. Следует отметить, что УЗИ нередко бывает более информативным, чем КТ. В то же время следует отметить, что очаговые образования размером меньше 1 см при КТ не выявляются. Спиральная КТ - более информативный метод в диагностике заболеваний печени, но метод дорогостоящий, и таких аппаратов пока недостаточно.

КТ-симптомы некоторых заболеваний печени определяются по сравнению с нормальной плотностью печени (50-70 ед.). Так, при кистах отмечают гиподенсивный очаг (плотность его меньше), при опухолях (первичных и вторичных) - неоднородное (гипо-гиперденсивное) образование, стой же характеристикой очагов, что при УЗИ. Плотность гемангиомы после внутривенного контрастирования нарастает.

МРТ уточняет и дополняет данные поперечной КТ в связи с возможностью трёхплоскостного исследования. Преимуществом служит возможность безконтрастной визуализации сосудов (МРА). Чувствительность МРТ с внутривенным контрастированием сравнима с чувствительностью спиральной КТ. МРТ-семиотика заболеваний связана с усилением, ослаблением или прерыванием МР-сигнала, при этом теневая картина связана с T<sub>1</sub> или T<sub>2</sub> взвешенным изображением, где одно и то же образование выглядит по-разному, и для анализа выбирают наиболее информативную картину.

**Вопрос 46.** Используются ли методы лучевой диагностики для изучения сосудов печени (какие и с какой целью)?

**Ответ.** Для изучения *сосудов* печени используют следующие методы лучевой диагностики.

- *Допплерография* (неинвазивный и более простой метод) - изучаются сосуды без их контрастирования.
- *Рентгеновская ангиография* (инвазивный метод) уточняет данные доплерографии, при этом контрастируется чревной ствол, отходящий от брюшной аорты, путём катетеризации бедренной артерии (целиакография) или с помощью прямого контрастирования воротной вены при чрескожной пункции. Доброкачественные образования вызывают раздвигание, отеснение сосудов, а злокачественные - появление новообразованных патологических сосудов.

**Вопрос 47.** Использование какого из лучевых методов показано в первую очередь для решения вопроса о наличии и характере заболеваний желчного пузыря?

**Ответ.** Для решения вопроса о наличии и характере *заболеваний желчного пузыря* в первую очередь показано использование УЗИ, при этом устанавливают:

- расположение желчного пузыря;
- размеры и форму пузыря (например, сморщивание при хроническом холецистите);

- толщину стенки пузыря (неравномерное утолщение более 3 мм может быть при остром и хроническом холецистите, раке, циррозе печени, панкреатите);
- гомогенность стенки (негомогенность, слоистость - при остром холецистите);
- плотность стенки (менее плотная при остром холецистите, более плотная - при хроническом холецистите и ещё более плотная - при раке);
- соответствие болезненности, вызываемой датчиком, месту расположения пузыря (симптом Мерфи при остром холецистите);
- наличие камней в виде гиперэхогенных образований, которые в отличие от полипов дают позади себя акустическую тень в виде дорожки в дорзальном направлении;
- пенетрацию камня в соседние полые органы с образованием свища;
- вклинение камня в шейку пузыря или пузырном протоке (синдром Мирizzi);
- перфорацию стенки пузыря;
- состояние окружающих пузырь тканей (отёчность тканей вокруг пузыря в случаях острого процесса и их прорастание при раке).

Возможно проведение под контролем УЗИ чрескожной пункции желчного пузыря, его катетеризации с введением ЛС (например, некоторых спиртов и др.), растворяющих камни. Это исследование относится к развивающимся *интервенционным* методам, когда хирургические манипуляции осуществляют под контролем лучевых методов визуализации.

**Вопрос 48.** В каких случаях при диагностике заболеваний желчного пузыря используют рентгенологическое исследование, какие методики, в чём их преимущества и недостатки?

**Ответ.** *Рентгенологическое исследование* в последнее время используют при неинформативности УЗИ, расхождении его результатов с клиническими данными и. планируемом нехирургическом лечении. Выполняют следующие методики.

- *Обзорная рентгенография* желчного пузыря позволяет выявлять рентгеноконтрастные конкременты (рентгеноконтрастные камни не визуализируются), металлические скобки после лапароскопической холецистэктомии, газообразующие послеоперационные инфильтраты;

- *Холецистография* - рентгенологическое исследование с приёмом накануне таблеток холевида или др. для контрастирования желчного пузыря. Неизменённый желчный пузырь виден в виде тени грушевидной формы длиной 6-10 см и шириной 2-4 см, в нём можно выявить контрастные и рентгеноконтрастные камни. Они дают симптом просветления на фоне высококонтрастного вещества округлой формы с чёткими контурами.
- *Холеграфия* - метод контрастирования не только пузыря, но и протоков путём внутривенного введения контраста после обзорной рентгенографии.

Преимущества холцистографии и холеграфии:

- возможность изучения концентрационной функции пузыря (по интенсивности его тени);
- оценка сократительной функции (после приёма пробного завтрака в виде 2 сырых желтков пузырь должен сократиться на 1/2 или 1/3 своего первоначального объёма);
- контроль после проведения литотрипсии - дробления камней ударными волновыми импульсами;
- при холеграфии визуализируются жёлчные протоки.

Недостатки методов:

- непереносимость йодосодержащих препаратов;
- лучевая нагрузка;
- трудность выявления мелких и неконтрастных конкрементов;
- невозможность дифференцировать камни пузыря от полипов;
- отсутствие контрастирования пузыря (блок) при непроходимости жёлчных протоков, в то же время это преимущество холеграфии, так как по контрастированию протоков без пузыря судят о блоке.

**Вопрос 49.** Имеет ли смысл использовать при заболеваниях желчного пузыря КТ и МРТ, в чём преимущества этих методов?

**Ответ.** КТ и МРТ использовать при холецистите не имеет смысла, так как есть перечисленные выше более простые и менее дорогостоящие методы, а информативность КТ и МРТ практически аналогична данным УЗИ. В то же время эти методы применяют в случаях подозрения на злокачественную опухоль, при этом преимущества КТ и МРТ следующие:

- установление наличия и распространённости злокачественной опухоли желчного пузыря;
- распознавание опухолей, замещающих желчный пузырь и прорастающих в ворота печени и её ткань;

- выявление метастазов рака пузыря в регионарные лимфатические узлы и паренхиму печени.

**Вопрос 50.** В чём состоят техника проведения, показания и информативность методов лучевой диагностики при исследовании жёлчных протоков?

**Ответ.** Техника проведения и информативность методов лучевой диагностики при исследовании жёлчных протоков состоят в следующем.

- **Непрямая холангиография (холеграфия)** - рентгенологическое исследование желчного пузыря и жёлчных протоков, которое проводят путём внутривенного введения водорастворимого йодсодержащего контраста. Через 5-7 минут начинают появляться тени протоков, а затем и пузыря, при этом можно оценить их морфологическое и функциональное состояние.

- **Прямая холангиография** - целая группа методов рентгенологического исследования, которую технически осуществляют путём введения контрастного вещества непосредственно в жёлчные протоки через эндоскоп, катетер путём чрескожной или чреспечёночной пункции. Эта методика способствует выявлению как камней, так и сужений (рубцовых и опухолевых) протоков. Её разновидности.

- *Эндоскопическая ретроградная холангиопанкреатография (>ЭРХПГ).*

В настоящее время этот метод - основной и наиболее информативный в диагностике патологических изменений жёлчных протоков. Контрастное вещество вводят под контролем рентгеноскопии непосредственно в общий жёлчный проток через эндоскоп после канюлирования большого дуоденального соска, заполняя систему жёлчных и панкреатических протоков.

Перерастяжение протоков может осложниться панкреатитом

Показания и цели ЭРХПГ:

- механическая желтуха, для дифференциальной диагностики причин, её вызывающих (камней или опухоли, чаще фатерова соска);
- камни, с целью определения их наличия, локализации, количества, размеров, формы;
- сужение протоков, установление его наличия, престенотического расширения протоков, оценка локализации сужения протоков, его протяженности, контуров и характера (рубцовый, от сдавления или опухолевый);

- контроль при выполнении такого интервенционного метода как сфинктеропиллотомия с удалением камней из протоков'

- *Интраоперационная холангиография.* Выполняют во время операции путем введения контраста в проток после его пункции. Эта методика позволяет обнаружить оставшиеся после холецистэктомии камни в протоках.

- *Послеоперационная холангиография.* Осуществляют при введении контраста через дренаж, оставленный в протоке во время операции, применяется не только для обнаружения камней или сужений в протоках, но и для введения ЛС

- *Чрескожная чреспечёночная холангиография* - жёлчное дерево контрастируют через внутривенные протоки путём пункции печени под контролем УЗИ. Метод всегда используют перед чрескожным дренированием жёлчных путей и введением в них различных инструментов для дилатации суженных участков протоков.

- Т! тм ; : : Мало пр а тм еского значения для выявления камней или сужении во внепеченочных жёлчных протоках, так как они плохо визуализируются. В то же время под контролем УЗИ часто осуществляют лапароскопическое удаление желчного пузыря, проводят чрескожную пункцию и катетеризацию жёлчных протоков с удалением камней, ликвидация сужений протоков вводят дренажные трубки и т.д.

- *КТ и МРТ* практически не применимы для выявления камней в протоках, хотя они хорошо визуализируются. Эти методы дополнительно применяют для выявления опухолей, вызывающих механическую желтуху, а также, как и УЗИ, при интервенционных методах лечения, о чём сказано выше

**Вопрос 51.** Как располагается и соотносится с другими органами поджелудочная железа, в виде чего визуализируется при основном методе лучевой диагностики в норме и при патологических изменениях (панкреатите и раке)? Назовите основной диагностический метод, имеет ли он недостатки?

**Ответ.** Поджелудочная железа располагается забрюшинно её головка в двенадцатиперстной кишке. хвост - за желудком. Основной диагностический метод - *трансабдоминальное УЗИ*, при котором железа визуализируется в виде удлиненной неоднородной полосы между левой долей печени и желтком, эхогенность её выше, чем печени.

**УЗИ-симптоматика при панкреатите и раке.**

- При *остром панкреатите* железа увеличена.
- При *хроническом панкреатите* железа уменьшена, могут выявляться мелкие отложения извести и псевдокисты в виде участков гипер- и гипоехогенности, т.е. во всех случаях структура железы ещё более неоднородна, чем в норме.
- Признаки *рака*:
  - увеличение железы, преимущественно головки;
  - контуры железы при *диффузной форме* рака неровные;
  - при сдавлении протоков и сосудов видно их расширение;
  - в случаях *узловой формы рака* характерен гипоехогенный очаг с бугристыми контурами;
  - при доплерографии отсутствие кровотока в селезёночной вене (характерно для рака);
  - хорошая визуализация метастазов в лимфатические узлы и печень.
- Под контролем сонографии осуществляют такие интервенционные методы, как чрескожная биопсия объёмного образования железы, дренирование кисты или абсцесса с введением ЛС

**Недостаток** УЗИ состоит в том, что у некоторых больных, чаще полных, поджелудочная железа не видна, а у некоторых визуализация её затруднена из-за воздуха в кишечнике, особенно при метеоризме.

**Вопрос 52.** Для выявления каких патологических изменений в поджелудочной железе применяют дополнительные лучевые методы (СКТ, МРТ, ЭРХПГ)?

**Ответ.** Дополнительные лучевые методы назначают для выявления следующих патологических изменений в поджелудочной железе.

- КТ при заболеваниях поджелудочной железы выявляет те же признаки, что и сонография. Назначают при сомнительных данных УЗИ с применением *внутривенного контрастирования (усиления)*, при этом:
  - выявляются изоденсивные опухоли, плотность которых повышается на фоне нормальной ткани, тень которой не усиливается;
  - дифференцируется некротическая форма острого панкреатита от отёчной в отличие от УЗИ, при этом участки некроза не усиливаются, как это бывает при отёчной ткани железы;
  - отмечается перипанкреатическое распространение воспалительного инфильтрата;
  - точнее распознаются массивные кровоизлияния при эрозиях стенок сосудов;

" **п** ого усилен Г абсцесс по его кольцу контраст-  
спозна  
~ ГриУЗИ, Ются дже небольшие опухоли, до 5-6 см, чем  
- Дифференцируются кисты от опухоли, так как плотность кисты не "е-  
^методике усиления в отличие от новообразования не М-  
ся;

к  
~ и ^ ^ Г спользуется для контроля при "Р«еднии  
интервенционных методов, а также для динамического наблю-  
дения за течением панкреатита в процессе лечения

• МГ1 используют для выявления:

- панкреонекроза;

- S S ^ a S ^ M ^ ? , цистаденом и «арцином»;

" Г — панкреатического протока и перипанкреатичес-  
сосудов;

; о ^ стаэов в лимфатические узлы и печень.

• ЭРХПГ проводят для уточнения состояния протоков поджелудочной железы (сужение, ампутация, иногда с рентгенологическим расширением, смещение, деформация, разрушение).

**Вопрос 53.** В выявлении каких патологических признаков заболта-  
нии поджелудочной железы поможет рентгенологический метод? до а  
ние? Какие методы при этом используют" исследова-

**Ответ.** Рентгенологическое исследование помогает выявить патоло-

X Г е ^ 1 " зболеваний — железы, и с Г ^ Еле"

% Р о 7 С выявляет и с — и с " " сульфа-  
железы;  
косвенные признаки увеличения размеров поджелудочной

• Развёрнутость дуги двенадцатиперстной кишки

• раздвигание петель тонкой кишки

• увеличение расстояния между желудком и поперечной киш-

к о ^ : - в пр ^ о Г ой проекции и между ТМ » — ПГ

• смещение и деформацию желудка

• при панкреатите и кисте головки поджелудочной железы отмечается эксцентрическое сужение нисходящего отдела  
Дуги двенадцатиперстной кишки с изменением просвета

что свидетельствует об эластичности стенок, складки слизистой сохранены,

- при раке поджелудочной железы обнаруживается циркулярное сужение дуги двенадцатиперстной кишки с ригидностью (неизменяемостью) стенки, резким переходом в сужение, разрушением складок;
- внутренние свищи жёлчных протоков желудка и кишки, позволяет провести кисто- или абсцессографию с введением контраста в полости, локализующиеся в поджелудочной железе.
- Обзорное рентгенологическое исследование (без введения контраста) выявляет в проекции поджелудочной железы контрастные конкременты (при хроническом панкреатите), реактивный выпот в плевральной полости слева и ограничение подвижности левого купола диафрагмы (при остром панкреатите).
- Рентгенограммы костей помогают выявить мелкоочаговые литические метастазы внутрипротокового рака поджелудочной железы.

## СИТУАЦИОННЫЕ ЗАДАЧИ

**Задача 1.** В рентгеновский кабинет поступил пациент Б., 27 лет, с направлением на исследование, в котором написано: «Рентгенокопия ЖКТ».

*Правильно ли сформулировано направление? Выскажите свое мнение с обоснованием его.*

**Задача 2.** На обзорной рентгенограмме брюшной полости пациента К., 57 лет, обнаруживаются множественные патологические уровни жидкости преимущественно в центральных отделах, диаметр которых больше, чем их высота, в отдельных раздутых петлях кишки над уровнями видны поперечные складки слизистой оболочки.

*Сделайте заключение о характере и локализации патологического процесса.*

**Задача 3.** У пациента Я., 33 лет, клинически отмечают острые боли в животе, при обзорной рентгенокопии органов брюшной полости выявляется серповидное просветление между правым куполом диафрагмы и диафрагмальной поверхностью печени.

*О чем свидетельствует данный симптом, и проявлением какого состояния он является?*

**Задача 4.** Пациент Т., 32 лет, ел рыбу и подавился костью.

*Какой метод лучевого исследования необходимо использовать в первую очередь, и какие лучевые методики или методы могут его дополнить для установления характера и локализации инородного тела и наличия его осложнений?*

**Задача 5.** При рентгенокопии желудка у пациента В., 57 лет, который жалуется на резкие боли в животе, в средней трети нисходящего отдела дуги двенадцатиперстной кишки по медиальному контуру обнаруживается дополнительная тень округлой формы с трёхслойным содержимым, связанная с просветом кишки узким перешейком. В дополнительной тени видны складки слизистой оболочки, сужения кишки и вдавления по контуру в этой зоне не отмечено, конвергенция складок к тени отсутствует.

*Заключение: низкая пенетрирующая язва двенадцатиперстной кишки.*

*Согласны ли вы с данным заключением? Обоснуйте свой ответ.*

**Задача 6.** У пациента Д., 48 лет, жалобы на рвоту, тяжесть в животе, похудание, клинически отмечается симптом «шума плеска» натощак. При рентгенокопии желудка размеры его увеличены незначительно, в препилорическом отделе выявляется циркулярное симметричное сужение, на границе с поражённой стенкой определяется резкий переход (симптом «подрытости контура»), складки слизистой оболочки в зоне сужения не видны, разрушены, перистальтика в этом отделе отсутствует, эвакуации не отмечается в течение 3-х ч наблюдения. Через 24 ч в желудке присутствует остаток сульфата бария.

*Каково ваше заключение?*

**Задача 7.** При рентгенокопии желудка пациента С., 47 лет, вблизи малой кривизны средней трети тела желудка выявляется дефект наполнения диаметром 3 см с неровными, но чёткими контурами. На его фоне определяется неправильной формы депо бария сульфата, размерами 1,0—1,5 см. Складки слизистой оболочки обрываются на границе с дефектом, о наличии перистальтики в этом отделе судить трудно, так как в норме она здесь не видна, но отмечается ригидность, т.е. неизменяемость стенки в данной зоне. Описанная картина связана с чащеобразным раком желудка.

*Какую методику рентгенологического исследования вы бы назначили дополнительно, чтобы исключить или подтвердить наличие сопутствующего узловому образованию инфильтративного компонента, что говорило бы в пользу смешанной формы роста и меняло представление о границах местной распространённости патологического процесса?*

**Задача 8.** При длительном анамнезе у пациентки А., 44 лет, часто подверженной нервным стрессам, пищевод при рентгенологическом исследовании выглядит резко расширенным (до диаметра 6 см), в нем имеется большое количество жидкого содержимого. Расширение пищевода престенотическое, оно связано с циркулярным сужением его прекардиального (абдоминального) отдела до диаметра 0,2-0,3 см, переход неизменённой стенки в сужение плавный, в суженном отделе видны складки слизистой оболочки, отмечается симптом «мышинного хвоста» (нависание непоражённой стенки над сужением), после приема большой нитроглицерина суженный отдел несколько расширяется. Газовый пузырь желудка отсутствует, поступление в него контраста из пищевода задерживается в течение 4 ч наблюдения.

*С каким заболеванием связаны описанные рентгенологические симптомы?*

**Задача 9.** Пациенту Т., 44 лет, 6 дней назад произведена резекция желудка по поводу язвы, весь этот период у больного температура тела 38 °С, кашля нет. При контрольном рентгенологическом исследовании в лёгких инфильтративных изменений не выявлено, в левом плевродиафрагмальном синусе имеется небольшое количество жидкости, подвижность левого купола диафрагмы несколько ограничена. Под левым куполом диафрагмы рядом с газовым пузырьком желудка, определяется ещё один горизонтальный уровень диаметром до 4 см.

*С чем связана такая рентгенологическая картина?*

**Задача 10.** Может ли врач-рентгенолог консультировать рентгенограммы пищевода, желудка и кишечника, давать по ним заключение и получить достаточную информацию о характере патологического процесса, если исследование проводил другой врач-рентгенолог? Обоснуйте свой ответ.

**Задача И.** У пациента Д., 63 лет, имеются жалобы на запоры, кровь в кале и похудание.

*Заболевание какого отдела ЖКТ можно заподозрить, какой диагностический метод необходимо использовать для получения информации о характере патологического процесса?*

**Задача 12.** При УЗИ печени у пациента З., 65 лет, отмечена неоднородность её структуры за счёт очагов различной экзогенности. Воротная и селезёночная вена расширены. Есть свободная жидкость в брюшной полости.

*О каком заболевании следует судить на основании описанных симптомов, и какие дополнительные исследования необходимо выполнить для уточнения характера патологических изменений?*

**Задача 13.** У пациентки А., 48 лет, при холецистографии отмечается неоднородность тени желчного пузыря за счёт нескольких просветлений округлой формы с чёткими ровными контурами, они смещаются.

*Какой из методов лучевой диагностики позволит решить вопрос о том, чем обусловлены эти просветления: камнями или полипами?*

**Задача 14.** В процессе операции у пациентки Ш., 52 лет, после проведения холецистэктомии по поводу калькулёзного холецистита возникло подозрение на то, что часть камней попала в общий жёлчный проток.

*Какие лучевые методы смогут помочь подтвердить это подозрение или опровергнуть его?*

**Задача 15.** У пациентки Т., 58 лет, диагностирован хронический панкреатит с наличием кисты, необходима её биопсия для дальнейшего морфологического исследования содержимого.

*Под контролем какого лучевого метода лучше проводить подобную манипуляцию?*

**Задача 16.** Пациентка Д., 67 лет, жалуется на опоясывающие боли в верхней половине живота. При рентгеноскопии желудка отмечается развёрнутость дуги двенадцатиперстной кишки с вдавлением по медиальному контуру нисходящего её отдела, что создаёт косвенные признаки давления извне за счёт увеличенной головки поджелудочной железы.

*Какой или какие методы лучевой диагностики вы назначите для уточнения размеров поджелудочной железы и наличия в ней морфологических изменений?*

**Задача 17.** При УЗИ брюшной полости пациента Д., 38 лет, в печени обнаруживается опухоль, подозрительная на гемангиому.

*Какой или какие методы и методика при этом помогут уточнить наличие этой опухоли?*

## ТЕМЫ РЕФЕРАТОВ ДЛЯ САМОСТОЯТЕЛЬНОЙ РАБОТЫ, НИРС И УИРС

1. Дифференциальная рентгенодиагностика кардиоспазма и кардиоэзофагеального рака.
2. Рентгеносемиотика разновидностей диафрагмальных грыж.
3. Дифференциально-диагностические аспекты сужения пищевода по данным рентгенологического исследования.
4. Рентгено-эндоскопические параллели при диагностике лейомиом ЖКТ.

5. Диагностические критерии пилоростеноза и пилороспазма у новорождённых.

6. Трудности рентгенодиагностики болезни Менетрие.

7. Дифференциальная рентгенодиагностика доброкачественной и злокачественной язвы желудка.

8. Методики рентгенологического исследования в диагностике полипоза желудка и кишечника.

9. Рентгеносемиотика экзофитных форм рака желудка.

10. Сравнительная эффективность рентгенологического и эндоскопического методов исследования в диагностике инфильтративных форм рака желудка.

11. Малый рак желудка (рентгено-эндоскопическая диагностика).

12. Рентгенодиагностика язвы луковицы двенадцатиперстной кишки и её осложнений.

13. Технология проведения рентгенологического исследования при стенозе привратника и установление его причины.

14. Методики рентгенологического исследования и рентгеносемиотики дивертикулов ЖКТ и их осложнений.

15. Ирригоскопия в диагностике колита и его разновидностей.

16. Роль обзорного рентгенологического исследования в диагностике неотложных состояний органов брюшной полости.

17. Эндоскопическая ретроградная холецистохолангиопанкреатография (ЭРХПГ).

18. Рентгенологическое исследование и УЗИ в диагностике заболеваний желчного пузыря и жёлчных путей.

19. Информативность методов лучевой диагностики при заболеваниях печени.

20. УЗИ, КТ и МРТ в диагностике заболеваний поджелудочной железы.

## СХЕМА ОПИСАНИЯ ТЕНЕВОГО ИЗОБРАЖЕНИЯ ОРГАНОВ ПИЩЕВАРЕНИЯ

### I. Общая оценка теневого изображения:

- метод исследования (рентгенологический, УЗИ, КТ, МРТ);
- исследуемый орган (пищевод, желудок, тонкая или толстая кишка, желчный пузырь, жёлчные ходы, печень, поджелудочная железа);

- методика исследования (искусственная гипотония, одномоментное двойное контрастирование, пневмогастрография, дуоденография, ЭРХПГ, трансабдоминальное УЗИ, КТ с контрастным усилением, МРА и др.);
- проекция исследования, положение больного во время исследования, уровень срезов при КТ и МРТ и др.

### II. Изучение исследуемого органа:

- расположение органа (относительно анатомических ориентиров);
- количество слизи натошак (по ходу ЖКТ, в желчном пузыре);
- размеры органа (краниокаудальный, латеро-латеральный переднезадний);
- форма органа (например, желудок в виде крючка) или его диаметр (пищевод, кишечник);
- контуры органа (ровные или неровные, чёткие или нечёткие);
- рельеф слизистой оболочки (складки обычного калибра или расширены, их расположение обычное или они меняют своё направление, смещены, оборваны и т.д.);
- перистальтическая, эвакуаторная и сократительная функции органа, эластичность (изменяемость) стенки органа;
- толщина стенки органа при специальных методиках (при двойном или воздушном рентгеновском контрастировании при УЗИ и КТ);
- данные рентгенопальпации (безболезненность или болезненность).

### III. Описание патологических изменений в исследуемом органе:

- определение характера патологического симптома (ниша, дефект наполнения, ограниченное расширение или сужение, диффузное расширение или сужение, эконегативный очаг, гиперденсивный очаг, яркий МР-сигнал и др.);
- локализация патологических изменений (по органам и их отделам);
- размеры или протяжённость патологических изменений (в сантиметрах, в различных направлениях);
- форма патологического образования (неправильная, округлая, овальная и др.);
- контуры патологического образования (ровные или неровные, чёткие или нечёткие);



- рельеф слизистой оболочки в зоне патологических изменений (складки извилистые, конвергируют, огибают или обрываются на границе с патологическим образованием, симптом «злокачественного рельефа» и т.д.);
- толщина стенки в зоне патологических изменений при специальных рентгенологических методиках, УЗИ и КТ: равномерная, неравномерная, утолщённая (в каких отделах и на сколько сантиметров);
- перистальтика в зоне патологических изменений (ослаблена, усилена, отсутствует) и эвакуация (свободная, отсутствует и т.д.);
- рентгенопальпаторные данные (болезненность или безболезненность при пальпации, соответствие пальпируемого образования по размерам с рентгенологическими данными).

**IV. Заключение** о характере патологических изменений (язва, рак, воспалительные изменения, дивертикулы и т.д.) с уточнением локализации, разновидности конкретного заболевания, осложнений данного процесса.

**V. Рекомендации** о дополнительных методиках исследования с их обоснованием (двойное контрастирование, пневмогастрография, функциональные пробы с усилением или ослаблением перистальтики, холеграфия или холецистография, ЭРПХГ, УЗИ, КТ с методикой усиления, МРТ и т.д.).

**VI. Описание дополнительно произведённых методов или методик.**

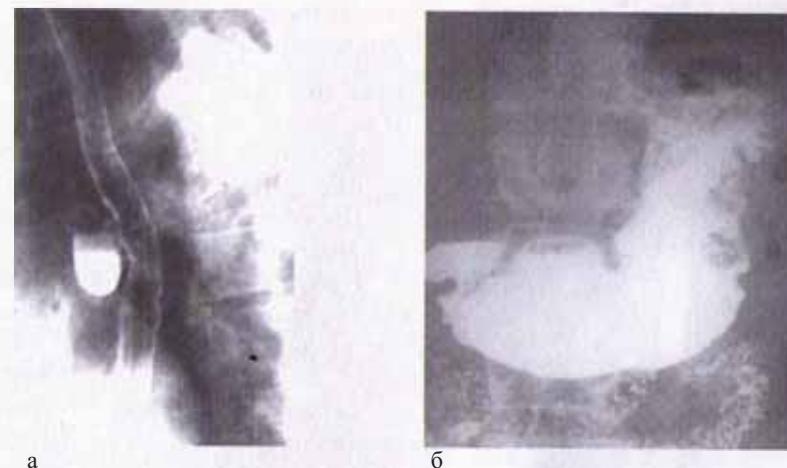
**VII. Окончательное заключение** на основании обычного исследования и дополнительных методов или методик.

## ОБРАЗЦЫ ПРОТОКОЛОВ ОПИСАНИЯ ЛУЧЕВЫХ МЕТОДОВ ДИАГНОСТИКИ ПРИ ИССЛЕДОВАНИИ ОРГАНОВ ПИЩЕВАРЕНИЯ

### Протокол № 35

Пациентка З., 43 года. Рентгеноскопия желудка (рис. 4.1).

В средней трети грудного отдела пищевода на уровне Th<sub>VII</sub> на расстоянии 5,5 см от диафрагмы обнаруживается ограниченное выпячивание



**Рис. 4.1.** Пациентка З., 43 года. Рентгеноскопия желудка:  
а - рентгенограмма грудного отдела пищевода в левой косой проекции. Дивертикул средне-грудного отдела пищевода, осложнённый дивертикулитом;  
б - обзорная рентгенограмма желудка и двенадцатиперстной кишки в прямой проекции. Распространённый гастрит, дуоденит

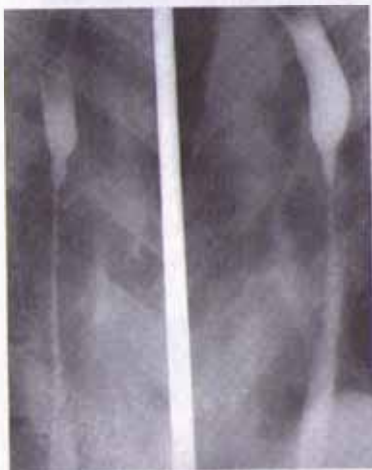по передней стенке овальной формы размерами 2,5x1,5 см, с ровными контурами. В выпячивании видны складки слизистой оболочки, имеется трёхслойное содержимое (сульфат бария, слизь, воздух) и задержка контраста (рис. 4.1 а). Остальные отделы пищевода свободно проходят, складки слизистой оболочки не изменены.

В желудке натошак большое количество слизи, выявляется широкий интермедиарный её слой. Складки слизистой оболочки на всём протяжении расширены, извиты, образуют непостоянную неравномерную зазубренность по большой кривизне тела, а также зазубренность в антральном отделе по большой кривизне. Расположение, размеры и форма желудка обычные. Перистальтика симметричная, ослабленная. Эвакуация свободная (рис. 4.1 б).

Луковица и дуга двенадцатиперстной кишки обычных расположения и размеров, содержат большое количество слизи, складки слизистой оболочки расширены, создают неравномерную зубчатость контуров.

**Заключение:** дивертикул средне-грудного отдела пищевода, осложнённый дивертикулитом, распространённый гастрит, дуоденит.

### Протокол № 36



**Рис. 4.2.** Пациент Ж., 32 года. Рентгеноскопия желудка. Рентгенограммы пищевода в правой и левой косых проекциях. Рубцовое сужение средней трети грудного отдела пищевода с частичным нарушением его проходимости

Пациент Ж., 32 года. *Рентгеноскопия желудка* (рис. 4.2).

В пищеводе на уровне дуги аорты обнаруживаются два сужения, расположенные на расстоянии 1 см друг от друга. Проксимальное сужение выглядит в виде перетяжки до диаметра 1 см. Нижняя граница дистального сужения располагается на расстоянии 3,5 см от диафрагмы, сужение имеет диаметр до 0,3 см на протяжении 5 см, переход неизменной стенки в сужение плавный, в суженном отделе видны складки слизистой оболочки. Отмечается изменчивость диаметра сужений на протяжении исследования и под влиянием 1/3 таблетки нитроглицерина. Имеется престенотическое расширение до 3 см, где густой контраст задерживается, но частично проходит через сужение и затем попадает в желудок.

В желудке и двенадцатиперстной кишке небольшое количество слизи. Расположение, размеры и форма их обычные. Контуры желудка и луковицы двенадцатиперстной кишки ровные, в дуге - равномерно зазубренные. Стенки эластичные. Эвакуация свободная. Складки слизистой оболочки желудка и двенадцатиперстной кишки не изменены.

*Заключение-*, рубцовое сужение средней трети грудного отдела пищевода с частичным нарушением его проходимости.

### Протокол № 37

Пациент Б., 39 лет. *Рентгеноскопия желудка* (рис. 4.3).

Пищевод свободно проходим, имеет хорошо выраженную ампулу, диаметр его обычный, контуры ровные, складки слизистой оболочки не изменены.

В средней трети тела желудка по малой кривизне обнаруживается ниша, выходящая за контур, с закруглённой вершиной, диаметром 0,8 см и глубиной 0,8 см. В области основания ниши видна вертикально расположенная полоска просветления (симптом «ретракции»). Воспалительный вал вокруг ниши симметричный, имеет диаметр до 0,5 см. От кардиального жома до проксимальной границы ниши - 4 см. Напротив ниши по большой кривизне определяется локальное втяжение (симптом «указующего пальца»).

В желудке натошак имеется симптом «феномена слизи», зернистость рельефа. Складки слизистой оболочки на всём протяжении расширены, образуют неравномерную зубчатость по большой кривизне тела. Перистальтика усиленная. Эвакуация свободная.

Луковица двенадцатиперстной кишки имеет округлую форму, ровные контуры, дуга не развернута, в их просвете определяется большое количество слизи, складки слизистой оболочки расширены. Отмечается обратный ход бария сульфата из кишки в желудок через расширенный привратник.

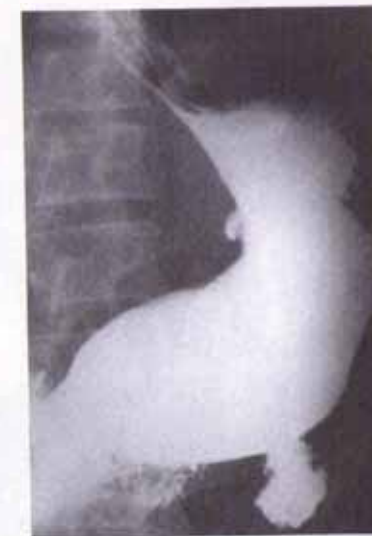*Заключение-*, хроническая язва средней трети тела желудка по малой кривизне, распространённый гастрит, дуоденит, дуоденогастральный рефлюкс.

### Протокол № 38

Пациент С., 20 лет. *Рентгеноскопия желудка* (рис. 4.4).

Пищевод свободно проходим, контуры его ровные, диаметр до 2 см, складки слизистой оболочки не изменены.

В желудке натошак большое количество слизи. Складки слизистой оболочки на всём протяжении расширены, извиты, вантральном отделе



**Рис. 4.3.** Пациент Б., 39 лет. Рентгеноскопия желудка. Обзорная рентгенограмма желудка и двенадцатиперстной кишки в прямой проекции. Хроническая язва средней трети тела желудка по малой кривизне, распространённый гастрит, дуоденит

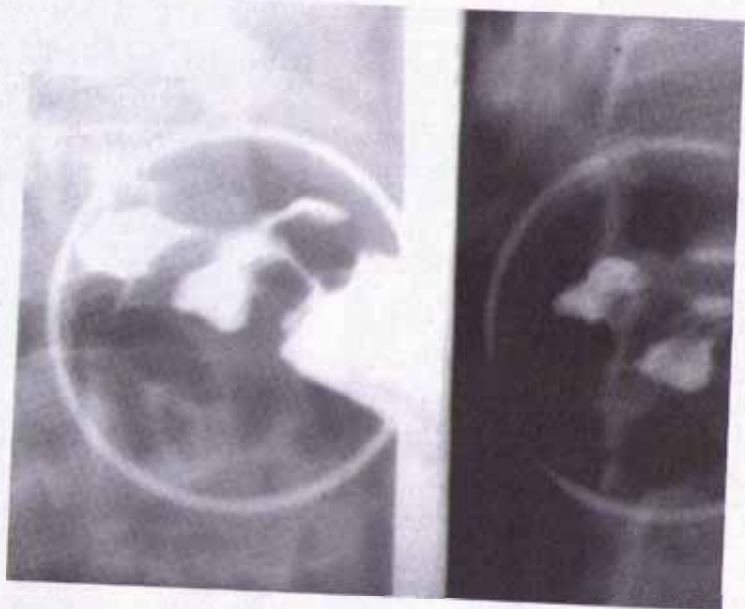

Рис. 4.4. Пациент С., 20 лет. Рентгеноскопия желудка. Шиповидная рубцовая деформация луковицы двенадцатиперстной кишки в центре луковицы без нарушения эвакуации, дуоденит, распространённый гастрит

Перистальтика симметричная, усиленная. Эвакуация свободная, в центре которой имеется округлой формы складка слизистой оболочки, диаметр которой 0,5 см. Видна пальпация этой зоны болезненная. Рентгено-типичной кишки не выявлено. Количество слизи, сульфата бария, что

Деформация луковицы двенадцатиперстной кишки в виде рубцовой деформации, распространённый гастрит

Дуоденит, распространённый гастрит

### Протокол № 39

Пациент Б., 39 лет. Рентгеноскопия желудка (рис. 4.5).

Пищевод свободно проходим, диаметр его обычный, контуры ровные складки слизистой оболочки не изменены.

В субкардиальном отделе желудка на расстоянии 1,0 см от кардиального жома, обнаруживается ниша, не выходящая за контур малой кривизны, диаметром 2,5 см, глубиной - 0,7 см. Ниша имеет неровное «дно», плоская. Воспалительный вал вокруг ниши асимметричный, у проксимального края имеет протяжённость до 2 см, у дистального - 0,5 см. Расстояние от кардиального жома до вала - 1,0 см. В желудке имеется большое количество слизи, образующей интермедиарный слой. Складки слизистой оболочки на всём протяжении расширены местами извиты. Перистальтика ослабленная. Эвакуация свободная.

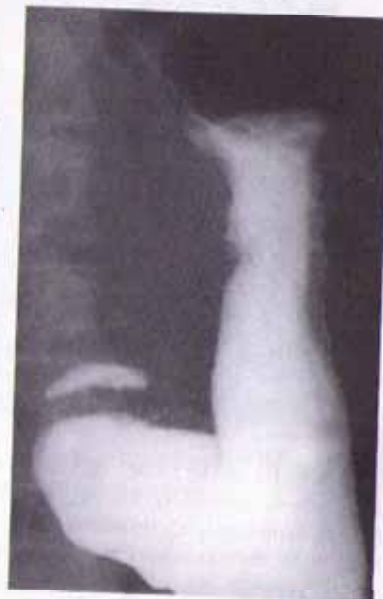

Рис. 4.5. Пациент Б., 39 лет. Рентгеноскопия желудка.

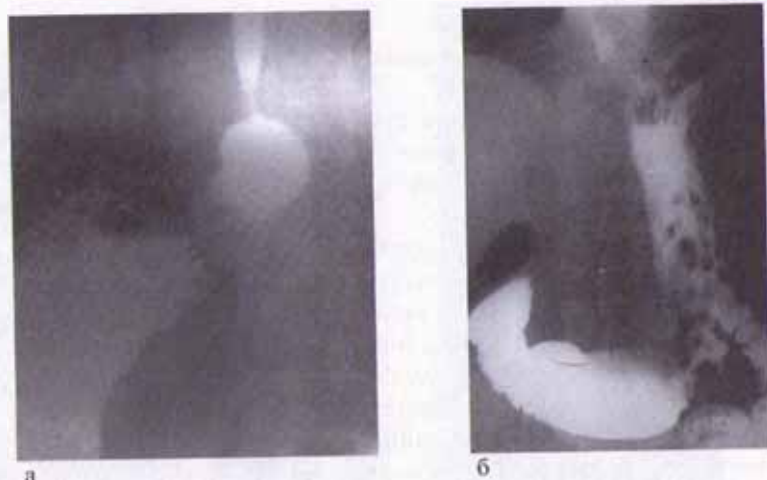
Обзорная рентгенограмма желудка и двенадцатиперстной кишки в прямой проекции. Первично-язвенный рак субкардиального отдела желудка, распространённый гастрит, дуоденит

Луковица двенадцатиперстной кишки имеет треугольную форму, ровные контуры, дуга не развернута, в их просвете определяется большое количество слизи, складки слизистой оболочки расширены

Распространённый гастрит, дуоденит, субкардиального отдела желудка,

### Протокол № 40

Пациентка М., 62 года. Рентгеноскопия желудка (рис. 4.6). Пищевод свободно проходим, контуры ровные, диаметр 2,5 см, в просвете большое количество слизи, складки слизистой



**Рис. 4.6.** Пациентка М., 62 года. Рентгеноскопия желудка:

а - рентгенограмма дистального отдела пищевода и проксимального отдела желудка на животе в правой косой проекции. Грыжа пищеводного отверстия диафрагмы с выпадением кардиального отдела желудка, эзофагит; б - обзорная рентгенограмма желудка и двенадцатиперстной кишки в прямой проекции. Полипоз тела желудка, распространённый гастрит, дуоденит

оболочки расширены. В положении по Тренделенбургу обнаруживается выпадение кардиального отдела желудка размерами 2,5x3,0 см, в грудную полость через пищеводное отверстие диафрагмы, диаметром до 2,0 см (рис. 4.6 а). Отмечается обратный ход бария сульфата из желудка в пищевод.

В желудке натошак большое количество слизи, складки слизистой оболочки расширены, местами извиты, создают зазубренность контура большой кривизны антрального отдела. В теле желудка на расстоянии 4,0 см от кардиального жома выявляются множественные дефекты наполнения округлой и овальной формы диаметром от 0,5 см до 1,0 см с чёткими ровными контурами, складки слизистой оболочки визуализируются на всём протяжении, расширены, эластичность стенок на всём протяжении сохранена, видны ослабленные перистальтические волны. Расположение, размеры и форма желудка обычные (рис. 4.6 б). Эвакуация свободная.

Луковица двенадцатиперстной кишки треугольной формы, дуга не развёрнута, не сужена, контуры её неравномерно зазубрены, в их про-

свете — большое количество слизи, складки слизистой оболочки расширены.

*Заключение:* полипоз тела желудка, грыжа пищеводного отверстия диафрагмы с выпадением кардиального отдела желудка, гастроэзофагальный рефлюкс, эзофагит, распространённый гастрит, дуоденит.

## Протокол № 41

Пациент К., 65 лет (см. рис. 1.6)

*Рентгеноскопия желудка* (см. рис. 1.6 а).

Пищевод свободно проходим, контуры его ровные, диаметр до 2,5 см, складки слизистой оболочки не изменены.

В антральном отделе желудка по малой кривизне определяется краевой дефект наполнения протяжённостью 5 см, вдающийся в просвет желудка на 4 см. Контуры дефекта чёткие. На фоне просветления видно депо бария сульфата неправильной формы, размерами 3,5x2 см. Расстояние от кардиального жома до проксимальной границы опухоли - 9,5 см, от привратника до дистальной границы - 1,0 см. Складки слизистой оболочки обрываются на границе с дефектом, в остальных отделах расширены. Перистальтика в антральном отделе отсутствует. Расположение, размеры и форма желудка обычные. Натошак в желудке имеется большое количество слизи, образующей интермедиарный слой. Эвакуация свободная. Рентгенопальпация зоны патологических изменений безболезненна.

Луковица и дуга двенадцатиперстной кишки не изменены.

Через 24 ч остатка бария сульфата в желудке не обнаружено.

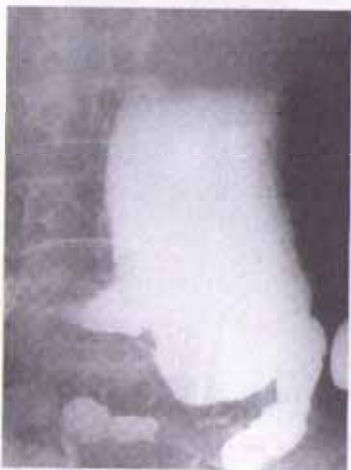*Заключение:* чашеобразный рак по малой кривизне антрального отдела желудка без нарушения эвакуации. Для исключения инфильтративного компонента опухоли по малой кривизне тела, т.е. для уточнения формы роста опухоли, рекомендуется воздушное контрастирование желудка.

*Пневмогастрография* (см. рис. 1.6 б).

На фоне воздуха определяется тень узлового образования с заполненным воздухом изъязвлением. Стенка малой кривизны тела в проксимальном направлении от патологической тени, как и в других отделах, не утолщена, что исключает инфильтративный компонент опухоли и смешанный её рост.

*Заключение:* чашеобразный рак по малой кривизне антрального отдела желудка.

## Протокол № 42



**Рис. 4.7.** Пациент Я., 63 года. Пассаж бария по ЖКТ через 24 ч после приёма бариевой взвеси. Обзорная рентгенограмма верхней половины брюшной полости. Почти весь контраст находится в желудке, небольшая часть его видна по ходу толстой кишки. Циркулярный диффузно-инфильтративный рак антрального отдела желудка, осложнённый декомпенсированным стенозом привратника

Через 24 часа почти весь контраст находится в желудке, небольшая часть его видна по ходу толстой кишки. Луковица двенадцатиперстной кишки треугольной формы, контуры её ровные.

**Заключение:** циркулярный диффузно-инфильтративный рак антрального отдела желудка, осложнённый декомпенсированным стенозом привратника.

Пациент Я., 63 года. *Рентгеноскопия желудка* (рис. 4.7).

Пищевод свободно проходим, диаметр его обычный, контуры ровные, складки слизистой оболочки не изменены.

Антральный отдел желудка циркулярно неравномерно сужен до 1,5-0,5 см на протяжении 6,5 см за счёт краевого дефекта наполнения. Угол желудка на границе с дефектом развёрнут, по большой кривизне имеется резкий переход под прямым углом неизменной стенки в сужение. Расстояние от кардиального жома до проксимальной границы опухоли — 11,0 см, дистальная граница совпадает с привратником. Складки слизистой оболочки на всём протяжении расширены, смазаны. Желудок не увеличен в размерах, содержит огромное количество слизи и жидкости. Привратник симметричен. Перистальтика не определяется. Эвакуация отсутствует в течение 6 ч исследования, поэтому двенадцатиперстная кишка не визуализируется.

Через 24 часа почти весь контраст находится в желудке, небольшая часть его видна по ходу толстой кишки. Луковица двенадцатиперстной кишки

## Протокол № 43

Пациент А., 26 лет. *Рентгеноскопия желудка* (рис. 4.8).

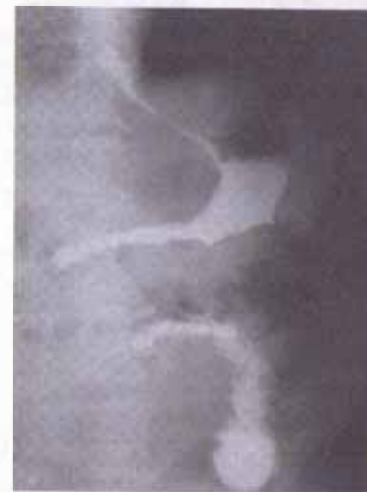Пищевод свободно проходим, контуры его ровные, диаметр обычный, складки слизистой оболочки не изменены.

Желудок уменьшен в размерах, имеет вид узкой ригидной трубки диаметром до 2—5 см за счёт циркулярного дефекта наполнения, угол желудка развёрнут с серповидным-дефектом наполнения. Контуры сужения местами зазубрены, ригидны. Складки слизистой оболочки визуализируются во всех отделах, что, по-видимому, стало причиной необнаружения рака при гастроскопии. Рельеф слизистой оболочки сглажен и смазан, имеется большое количество слизи, образующей интермедиарный слой. Стенка желудка на всём протяжении утолщена до 1-1,5 см, за счёт чего увеличено расстояние с левым куполом диафрагмы (симптом Ассмана) и имеются кажущиеся смещения желудка вниз, влево и антрального отдела — вверх с полусферическим вдавлением по большой кривизне. Перистальтика на всём протяжении отсутствует. Начальная эвакуация свободная.

Луковица двенадцатиперстной кишки обычной формы, дуга обнажена из-за кажущегося смещения желудка вверх и развёрнута, кишка «раздражена».

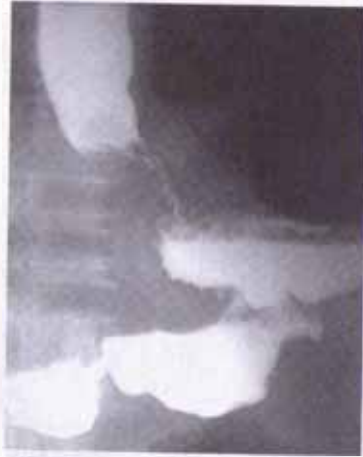Через 24 часа остатка бария сульфата в желудке не выявлено, он неравномерно заполняет толстую кишку.

**Заключение:** тотальный циркулярный диффузно-инфильтративный рак желудка без нарушения эвакуации. Не исключено прорастание поджелудочной железы, для уточнения рекомендуется трансабдоминальное УЗИ или КТ.



**Рис. 4.8.** Пациент А., 26 лет. Рентгеноскопия желудка. Обзорная рентгенограмма желудка и двенадцатиперстной кишки в прямой проекции. Тотальный циркулярный диффузно-инфильтративный рак желудка без нарушения эвакуации. Не исключено прорастание поджелудочной железы, для уточнения рекомендуется трансабдоминальное УЗИ или КТ

### Протокол № 44



**Рис. 4.9.** Пациент Н., 50 лет. Рентгенокопия желудка. Обзорная рентгенограмма дистального отдела пищевода, желудка и двенадцатиперстной кишки в прямой проекции. Кардиоэзофагеальный рак смешанной формы роста, распространенный гастрит, каскадный желудок, дуоденит

расширены. Желудок имеет резко выраженный каскадный перегиб в субкардиальном отделе, в результате чего барий располагается в виде двух горизонтальных уровней. Перегиб не расправляется входе исследования, возможно патологический. Желудок обычных размеров содержит большое количество слизи. Перистальтика ослаблена но видна. Эвакуация свободная.

Расположение, форма и размеры луковицы и дуги двенадцатиперстной кишки не изменены, в просвете их большое количество слизи складки слизистой оболочки расширены.

**Заключение:** кардиоэзофагеальный рак смешанной формы роста распространенный гастрит, каскадный желудок, дуоденит.

Пациент Н., 50 лет. *Рентгенокопия желудка* (рис 4.9).

Прекардиальный (абдоминальный) отдел пищевода сужен до 0,5-1,0 см на протяжении 3 см за счёт циркулярного краевого дефекта наполнения. В сужении определяется ячеистый рисунок за счёт дефектов наполнения на рельефе (симптом «злокачественного» рельефа). Проксимальнее сужения в пищевод вдаётся центральный полусферический дефект наполнения диаметром до 2 см. Престенотическое расширение пищевода отсутствует, в месте перехода неизменённой стенки в сужение отмечается подрытость контура, диаметр сужения не меняется входе исследования даже после приёма нитроглицерина.

На фоне газового пузыря желудка по медиальной стенке свода обнаруживается патологическая тень полусферической формы с чёткими контурами. На остальном протяжении в желудке складки слизистой оболочки

### Протокол № 45

Пациентка М., 28 лет. *Ирригоскопия.*

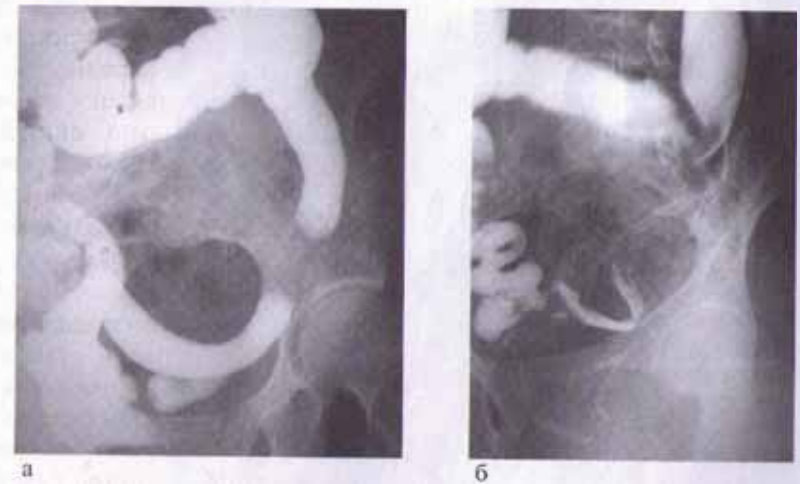
Контрастной клизмой последовательно и равномерно заполнены все отделы толстой кишки, червеобразный отросток и терминальные отделы подвздошной кишки. Расположение и диаметр их обычный. Гаустральный рисунок и зазубренность контуров подвздошной кишки равномерные, хорошо выраженные. Складки слизистой оболочки видны на всём протяжении, не изменены. В червеобразном отростке каловых камней не выявлено.

**Заключение-** патологических изменений в толстой кишке, терминальных отделах подвздошной кишки и червеобразном отростке не обнаружено.

### Протокол № 46

Пациентка В., 61 год. *Ирригоскопия* (рис. 4.10).

Контрастной клизмой заполнены все отделы толстой и терминальные отделы подвздошной кишки, аппендикулярный отросток удалён

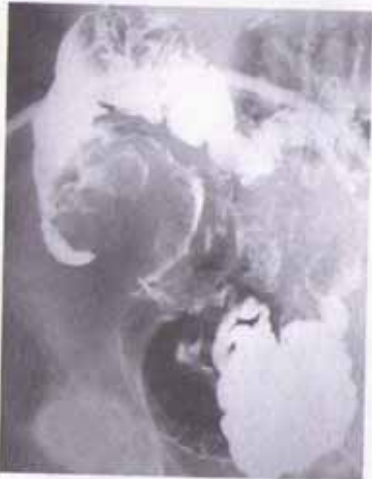

**Рис. 4.10.** Пациентка В., 61 год. Ирригоскопия. Распространённый колит, преимущественно в левой половине. Не исключён неспецифический язвенный колит. Рекомендуется в первую очередь ректороманоскопия:

а - обзорная рентгенограмма толстой кишки (преимущественно левой половины) при тугом наполнении; б - обзорная рентгенограмма левой половины толстой кишки и терминальных отделов подвздошной кишки при слабом наполнении

2 года назад. Гаустральный рисунок поперечной кишки неравномерный, в нисходящей кишке резко сглажен, в просвете кишки большое количество слизи (см. рис. 4.10 а), складки слизистой оболочки расширены, местами «смазаны». Нисходящая и сигмовидная кишки выглядят в виде трубки, эластичность стенки уменьшена. После опорожнения на слизистой оболочке прямой кишки выявляются депо бария сульфата подозрительные на эрозии (см. рис. 4.10 б).

**Заключение-**, распространённый колит, преимущественно в левой половине. Не исключается неспецифический язвенный колит. Рекомендуется, в первую очередь, ректороманоскопия.



**Рис. 4.11.** Пациентка Ф., 71 год. Ирригоскопия. Обзорная рентгенограмма толстой кишки (преимущественно правой половины) и терминальных отделов подвздошной кишки при тугом наполнении.

Полипообразный рак слепой кишки, прорастающий её нижнюю стенку, распространяющийся на баугиниеву заслонку, оттесняющий терминальные отделы подвздошной кишки без нарушения её проходимости

### Протокол № 47 <sup>А</sup>

Пациентка Ф., 71 год. *Ирригоскопия* (рис. 4.11).

Контрастной клизмой заполнены все отделы толстой кишки и терминальные отделы подвздошной кишки, червеобразный отросток не контрастирован. В слепой кишке с распространением на баугиниеву заслонку обнаруживается центральный дефект наполнения неправильно округлой формы размерами 6,0х4,5 см с чёткими бугристыми контурами, нижняя стенка кишки не визуализируется. Структура дефекта неоднородная за счёт симптома «злокачественного рельефа», на фоне которого определяются непостоянные депо бария сульфата. Терминальные отделы подвздошной кишки раздвинуты вышеописанным объёмным образованием по диаметру до 8 см, однако оттеснённые складки слизистой оболочки в кишке визуализируются. На остальном протяжении кишка расположена обычно, гаустральный рисунок неравномерный, складки слизистой оболочки расшире-

ны, в просвете кишки большое количество слизи. При двойном контрастировании на фоне воздуха в слепой кишке, занимая весь её просвет, определяется патологическая тень с вышеописанными параметрами.

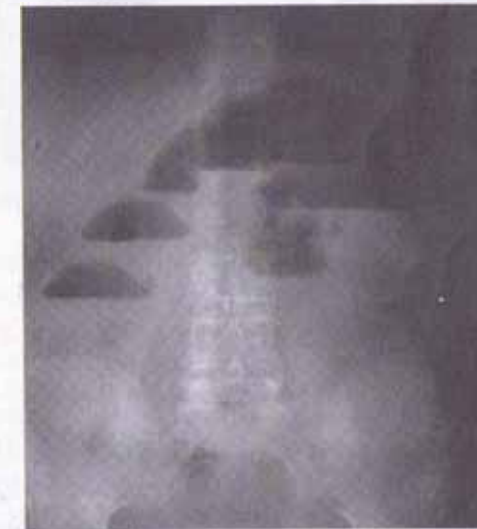**Заключение-**, полипообразный рак слепой кишки, прорастающий её нижнюю стенку, распространяющийся на баугиниеву заслонку, оттесняющий терминальные отделы подвздошной кишки без нарушения её проходимости.

### Протокол № 48

Пациентка Э., 74 года. *Обзорная рентгенограмма брюшной полости в прямой проекции (вертикальное положение)* (рис. 4.12).

В центральных отделах брюшной полости определяются множественные горизонтальные уровни жидкости диаметром 5,0—6,0 см, высотой 2,0-2,5 см (чаши Клойбера), над ними в раздутых воздухом петлях кишки видны поперечные складки Керкринга.

**Заключение:** тонкокишечная непроходимость на уровне дистальных отделов тощей кишки, скорее всего механическая.



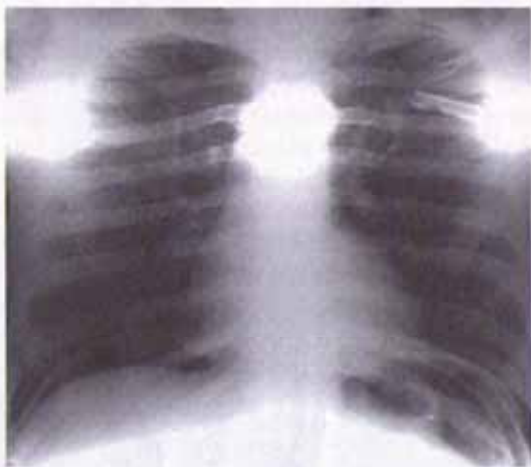
**Рис. 4.12.** Пациентка Э., 74 года. Обзорная рентгенограмма брюшной полости в прямой проекции (вертикальное положение). Тонкокишечная непроходимость на уровне дистальных отделов тощей кишки, скорее всего механическая

**Протокол № 49**

Пациент Г., 26 лет. *Обзорная рентгенограмма брюшной полости в прямой проекции (вертикальное положение)* (рис. 4.13).

Справа между куполом диафрагмы и диафрагмальной поверхностью печени определяется серповидное просветление.

*Заключение:* свободный воздух в брюшной полости, что связано с перфорацией полого органа (пациент обследован после автомобильной катастрофы).



**Рис. 4.13.** Пациент Г., 26 лет. Обзорная рентгенограмма брюшной полости в прямой проекции (вертикальное положение).

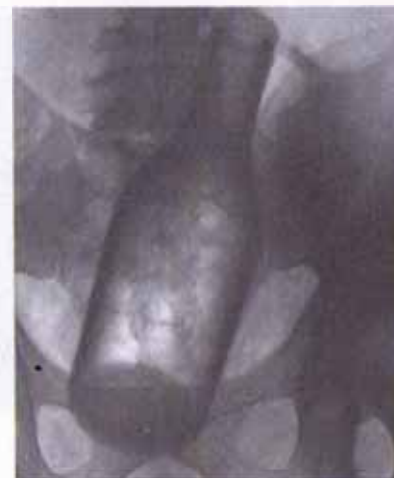Свободный воздух в брюшной полости, что связано с перфорацией полого органа (пациент обследовался после автомобильной катастрофы)

**Протокол № 50**

Пациент К., 64 года. *Обзорная рентгенограмма брюшной полости в прямой проекции (вертикальное положение)* (рис. 4.14).

В области малого и большого таза над проекцией ануса выявляется инородное тело — бутылка, расположенная срединно, но несколько косо, т.е. дно, направленное вниз, больше выходит за позвоночник вправо, а горлышко - влево.

*Заключение:* инородное тело (бутылка) в области таза, скорее всего в прямой кишке.



**Рис. 4.14.** Пациент К., 64 года. Обзорная рентгенограмма брюшной полости в прямой проекции (вертикальное положение).

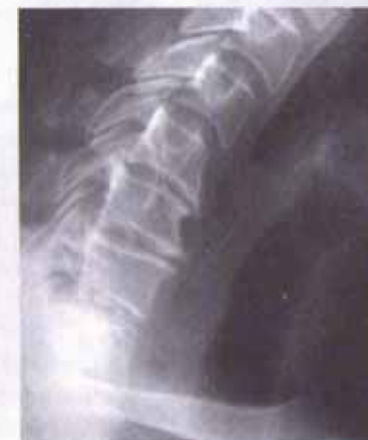Инородное тело (бутылка) в области таза, скорее всего в прямой кишке

**Протокол № 51**

Пациент Ч., 69 лет. *Обзорная рентгенограмма шеи в боковой проекции* (рис. 4.15).

В проекции пищевода на уровне  $C_{VI}$  определяется линейная тень костной плотности, располагающаяся по ходу пищевода, протяжённостью до 2 см. Превебральные мягкие ткани не увеличены в объёме, на их фоне воздух не определяется, расстояние между передним контуром шейных позвонков и задним контуром гортани составляет 1,5 см.

*Заключение:* инородное тело шейного отдела пищевода (рыбья кость) без осложнений.



**Рис. 4.15.** Пациент Ч., 69 лет. Обзорная рентгенограмма шеи в боковой проекции.

Инородное тело шейного отдела пищевода (рыбья кость) без осложнений

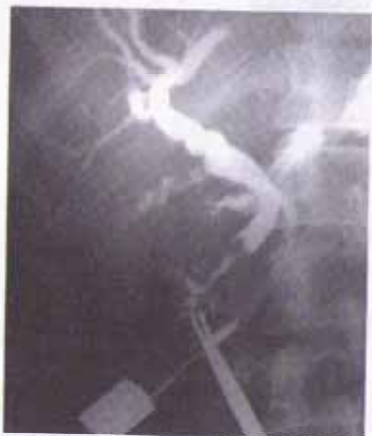

### Протокол № 52

Пациентка Е., 49 лет. *Интраоперационная холангиография* (рис. 4 16)

После полостной холецистэктомии через дренаж, введённый в культю пузырного протока, контрастировав жёлчные ходы которые имеют обычное расположение, расширены почти до 1 см за счёт наличия в дистальном отделе общего жёлчного протока, на расстоянии 1,5 см от фатерова соска, дефекта наполнения округлой формы диаметром 0,8 см, с чёткими ровными контурами, контраст поступает в двенадцатиперстную кишку.

*Заключение-*, конкремент в дистальном отделе общего жёлчного протока с частичной его обтурацией.



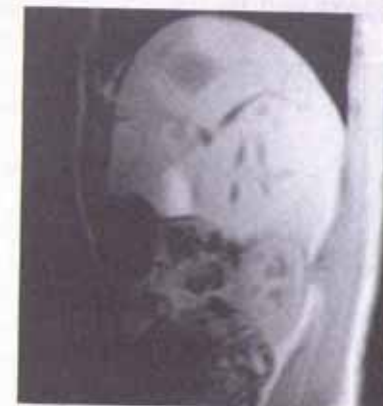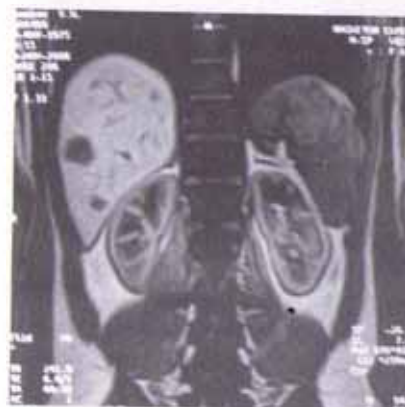**Рис. 4.16.** Пациентка Е., 49 лет. Интраоперационная холангиография. Конкремент в дистальном отделе общего жёлчного протока с частичной его обтурацией

### Протокол № 53

Пациент О., 21 год (рис. 4.17). *МРТ печени* (напряжённость магнитного поля от 0,5 Тл, толщина срезов 3 мм) во фронтальной (рис 4 17 а) сагиттальной (рис. 4.17 б) проекциях.

На серии МР-томограмм в T<sub>1</sub> и T<sub>2</sub> W без усиления в правой доле печени обнаруживаются несколько участков изменённого МР-сигнала плюс ткань округлой формы диаметром от 1,0 до 3,5 см с ровными, достаточно чёткими контурами. Контур печени ровные, -размеры несколько увеличены. Внутривенные жёлчные протоки не расширены.

*Заключение-*, множественные метастазы в правой доле печени.



**Рис. 4.17.** Пациент О., 21 год. МРТ печени в T<sub>2</sub> W. Множественные метастазы в правой доле печени:

а - фронтальная проекция; б - сагиттальная проекция

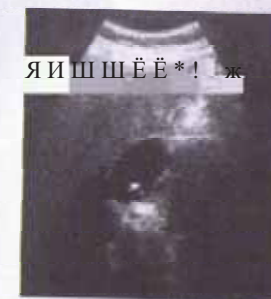### Протокол № 54

Пациентка К., 57 лет. *Трансабдоминальное УЗИ печени и желчных путей* (рис. 4.18).

Печень средней эхоплотности, гомогенна. Контур ровные, размеры обычные (косой вертикальный размер правой доли 145 мм, краниокаудальный размер левой доли 95 мм). Диаметр воротной вены 14 мм, нижней полой вены — 23 мм. Внутривенные жёлчные протоки также не расширены.

Желчный пузырь грушевидной формы, имеется перетяжка в шейке, размеры его несколько увеличены - 77x27 мм, стенка утолщена до 0,5 см, уплотнена. В полости пузыря на фоне эхогенной взвеси определяются дно и гиперэхогенное образование диаметром 0,8 см, подвижное, дающее акустическую тень. Общий жёлчный проток не расширен, имеет диаметр до 0,7 см, на видимом участке просвет его свободен.

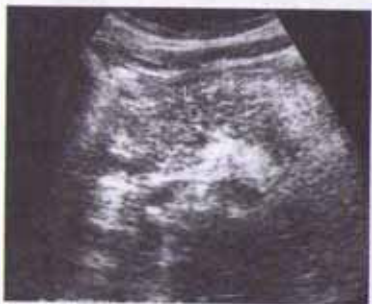*Заключение-*, одиночный камень жёлчного пузыря, хронический холецистит.



**Рис. 4.18.** Пациентка К., 57 лет. Трансабдоминальное УЗИ желчного пузыря.

Одиночный камень желчного пузыря, хронический холецистит

## Протокол № 55



**Рис. 4.19.** Пациентка Л., 46 лет. Трансабдоминальное УЗИ поджелудочной железы. Острый панкреатит в фазе отёка

Пациентка Л., 46 лет. *Трансабдоминальное УЗИ поджелудочной железы* (рис. 4.19).

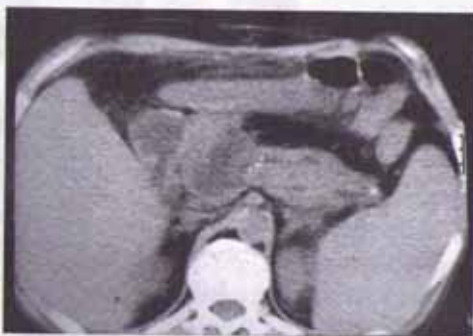Поджелудочная железа диффузно увеличена в размерах до 50, 35, 30 мм (головка, тело, хвост) преимущественно за счёт головки и тела. Эхогенность неравномерно понижена, структура неоднородная. Отмечается расширение главного панкреатического протока.

*Заключение:* острый панкреатит в фазе отёка.

## Протокол № 56

Пациентка Т., 67 лет. КТ органов брюшной полости без контрастирования (рис. 4.20).

Исследование проведено срезами толщиной 8 мм на уровне Т<sup>12</sup> - Ц<sup>1</sup>.



**Рис. 4.20.** Пациентка Т., 67 лет. КТ поджелудочной железы без контрастирования.

Рак головки поджелудочной железы на фоне хронического панкреатита, по-видимому, со сдавлением селезёночной артерии, о чём свидетельствует спленомегалия

Правая и левая доля печени не увеличены. Структура паренхимы правой доли в поддиафрагмальной области неоднородна за счёт наличия на фоне ткани печени плотностью от +55 до +70 НУ одиночного гиподенсивного очага до +12 ЕН (низкой плотности) с чёткими очертаниями, округлой формы, диаметром до 1,5 см. Диаметр нижней полой вены, воротной вены, внутрипечёночных жёлчных протоков не расширен.

Желчный пузырь имеет овальную форму с чёткими ровными контурами, ширина его от 3 до 5 см, плотность или КА +10 НУ, структура однородная, стенка тонкая, равномерная.

Поджелудочная железа увеличена в размерах преимущественно за счёт головки, деформирована, структура её неоднородная, имеются мелкие разбросанные петрифицированные очаги. В голове железы отмечен крупный участок диаметром до 8,0 см неоднородной структуры с неровными нечёткими контурами плотностью от +10 до +20 НУ.

Селезёнка увеличена в размерах, контуры её ровные, показатели плотности не изменены, структура однородная. Сосуды и лимфатические узлы не увеличены.

*Заключение:* рак головки поджелудочной железы на фоне хронического панкреатита, по-видимому, со сдавлением селезёночной артерии, о чём свидетельствует спленомегалия. Одиночный метастаз в печень.

## СПИСОК РЕКОМЕНДУЕМОЙ ЛИТЕРАТУРЫ

### Основная

Глыбочко П.В., Кочанов С.В., Приезжева В.Н. Лучевая диагностика и лучевая терапия: Учебник. - М.: Эксмо, 2005. — Т. 1. — 240 с.

Линденратен Л.Д., Наумов Л.Б. Медицинская рентгенология: 2-е изд., перераб. и доп. — М.: Медицина, 1984. — 384 с.

Линденратен Л.Д., Королюк И.П. Медицинская радиология и рентгенология (основы лучевой диагностики и лучевой терапии): Учебник. — М.: Медицина, 1993. - 560 с.

Линденратен Л.Д., Королюк И.П. Медицинская радиология (основы лучевой диагностики и лучевой терапии): Учебник. — М.: Медицина, 2000. - 568 с.

Приезжева В.Н., Юдина Т.В., Кочанов С.П. ... л г тия по медицинской рентгенологииZ к Р, П р а т м е с к и е з а н я т и я Саратов: Изд-во СГМУ 1990 48 с ^у, е б н ( ) \_ м е т о д и ч н о с п о с о б и е . -

Приезжева В.Н., Кочанов С.В. Тестовая пт **СТьлу Тш** т т м курсз лучевой диагностики. - Саратов: Изд-во **СТьлу Тш** т т м курсз лучевой

Приезжева В.Н., Глыбочко П.Р., г 33 с, Рентгенологии: ^ е б н м е т о ^ с ^ е о 2' о с н о в ы медицинских вузов. - Саратов ^ ^ с т S 2 0 0 Г 17 « а в а « **Дополнительная**

Антонович В.Б. Рентгенодиагностика заб... лицаода - желуд- ка ... медицина, 1987. - 398 с.

Зедгендзе Г.А., Линденбратен Л.Д. Неотложная рентгенодиагностика. - Л.: Медгиз, 1957. - 395 с.

Кишковский А.Н. Тютин П а ы Не о т м о ж н а я рентгенодиагностика. - М.: Медгиз, 1989. - 234 Г

М е д и ц и н а 1983 ~ \ T . Д . с л о г т , П о д Р е д , Г А \_ л е д г е н и д з е . - М , Линденбратен Л.Д. Рентгенп т м т м , Медицина, 1980 - 346 с " о т м я л е 4 е т м и ж ё л ч н ы х п у т е й , - М •

Портной Л.М. Современная лучевая диагностика в гастроэнтерологии и гастроэнтероонкологии. - М . Р . 1 . ~ 218 с .

Приезжева В.Н. Иляспв F 2 г л кого лечения хронический язв ж ^ Т / Г ^ » « Ф И » т м \* - Диагностические признаки м ^ н ! / \* Д и Ф ^ Р е н п и а л ь н о - Рентгенологические критерии. - Саратов: Изд-во СГМУ, 1998. - С. 21-34.

Рентгенодиагностика в педиатрии. Руководство для ред. В.Ф. Баклановой. М а Ф . / под т. Г. - 447 с. илиппкина. - м.: Медицина, 1988. -

Соколов Ю.Н., Антонович В.Б. Рентгенп т м т м , варительного тракта. - м., Медицина Т ^ Т о п у х о л е й п и щ е н

Шотемер Ц Ш П У Т - М . - 124 с .

Справочник практичеГкогГр^ача^ т м Д т м с т м ч е т м изображениям:

Шербатенко М.К., Береснева ЭА И, Советский спор^ 2001.-396 с.

острых заболеваний и с ю р ж д с н и й о п г Г Р е н т г е н о д и а г н о с т и к а Медицина, 1977. - 205 т м Р с ж д е н и и о р г а н о в б р ю ш н о й п о л о с т и . - М . :

Юбилейная книга Nicer 1995 голя п я , 1 в 1330 с . п о р а д и о л о -

гии. - Швеция-М.: СПАС, 1996 - Т. 2

## Глава 5

# Лучевая диагностика заболеваний костей и суставов

### ОБОСНОВАНИЕ НЕОБХОДИМОСТИ ИЗУЧЕНИЯ ТЕМЫ

П р е н т г Г о 3 м Г 1 " б н 0 т м т м 4 6 ^ т м " и с с л е Д о т м м и б ы л и этого Т К о с т е и и с у с т а в о в , т о л ь к о с п о я в л е н и е м томии д э с т з л о н о х м о ж и м ы м п о л у ч и т ь с в е д е н и я о б а н а - томи и патологии опорно-двигательной системы на

Г Г л о c — , 3 Н е т о л ь к о . Н а т р у п е , к а к э т о п р о и с х о д и т п я л и п Г н о в с к у ю э р у в н а с ю щ » в р е м я п о м и м о традиционной рентгенографии при исследовании костей (КТМРТ УЗИ л ь з у ю т н о в т м е т о д ы л у ч е в о й д и а г н о с т и к и (К1, МРТ, УЗИ, сцинтиграфия), но их применяют только как дополнительные и уточняющие. Основным же д и Г н о с т и ч е с к и м м е т о д о м о с т а ё т с я р е н т г е н о л о г и ч е с к и й б е з него невозможно уточнить характер аномалий развития, сроков окостенения, травматических повреждений дегенеративно-дистрофических, воспалительными опухоле- в ы х з а б о л е в а н и й . и н у х о л е

## ВСПОМОГАТЕЛЬНЫЙ МАТЕРИАЛ

В этой главе представлены теоретические предпосылки, касающиеся рентгеноанатомического строения скелета и его патологических состояний, они даны в виде вопросов и ответов на них.

### Основополагающие вопросы и ответы на них

**Вопрос 1.** Какова основная особенность рентгенологической картины скелета новорожденных и детей до 5 лет? Для чего существуют тайлицы сроков окостенения?

**Ответ.** Основная особенность рентгенологической картины новорожденных и детей до 5 лет заключается в том, что у них эпифизы костей состоят из хряща, который не задерживает рентгеновские лучи и поэтому суставные щели кажутся слишком широкими. С течением времени в эпифизах появляются точки окостенения, и происходит слияние эпифизов с метафизами.

Существуют специальные таблицы нормальных сроков окостенения различных костей, что имеет большое практическое значение так как нарушение остеогенеза (асимметричность, ускорение или замедление дозирования и т.д.) приводит к врожденным и приобретенным патологическим изменениям. Учитывая сроки окостенения по рентгенограммам можно установить возраст человека. Следует отметить что скелет новорожденного состоит из соединительно-тканного хряща, окостенение которого заканчивается к 25 годам.

**Вопрос 2.** Из каких по характеру костей состоит скелет, какие отделы в них различают, и из какого вещества они состоят?

**Ответ.** Скелет состоит из следующих костей:

- **Трубчатые кости**, в них различают следующие отделы:
  - **Диафиз** - средняя треть или тело кости, в центре которого имеется продольно расположенная полоса просветления костного канала, который выделяется на фоне компактного плотного вещества, дающего достаточно интенсивное затемнение. Диафиз окружен кортикальным слоем в виде ещё более интенсивных темных полосок, которая истончается по направлению к метафизам. Кортикальный слой становится неровным в месте прикрепления связок и мышц. Например, бугристость больше-

берцовой кости, где часто есть собственные ядра окостенения, которые отделены светлой полосой.

- **Метафизы** располагаются с обоих концов кости между диафизом и эпифизами, от последних у детей они отделены светлой полоской эпиметафизарного росткового хряща, со временем происходит их слияние. Метафизы состоят из губчатого вещества, представленного переплетением костных балок с костномозговыми пространствами, эти элементы создают неоднородность структуры.
- **Эпифизы** - концевые отделы костей, располагающиеся на границе с суставным хрящом, который не даёт тени, поэтому между эпифизами (суставной впадиной одной кости и суставной головкой другой) образуется светлое пространство, которое называется *рентгеновской суставной щелью*. Суставные поверхности эпифизов покрыты тонкой замыкательной пластиной в которую, истончаясь, переходит корковый слой.
- **Апофиз** - выступ кости вблизи эпифиза, к которому прикрепляются мышцы и который может иметь собственное ядро окостенения и отделяться от кости светлой полоской хряща, пока не происходит окостенение.

К трубчатым костям относят:

- длинные (плечевая, кости предплечья, бедренная, кости голени);
- короткие (ключицы, фаланги, кости пясти и плюсны);
- **Губчатые кости** состоят из губчатого вещества, они могут быть\*
  - длинными (рёбра, грудина);
  - короткими (позвонки, кости запястья, плюсны и сигмовидные);
- **Плоские кости** - кости черепа, таза, лопатки, состоят из губчатого вещества (диплоический слой), окаймлённого в черепе тонкими и плотными наружной и внутренней пластинками, а в костях таза покрытые выраженным кортикальным слоем.
- **Смешанные кости** составляют основание черепа, имеют самую разнообразную форму.

**Вопрос 3.** Как называются и в чём заключаются основные и специальные рентгенологические методики исследования костей и суставов?

**Ответ.** Методики рентгенологического исследования костей и суставов следующие:

- Основная методика - рентгенография костей и суставов в прямой и боковой проекциях.

- Дополнительные методики.
  - Рентгенограммы в дополнительных проекциях (аксиальной, по касательной, с отведением костей).
  - Рентгенография с прямым увеличением изображения (позволяет укрупнить интересующий участок кости, но при этом теряется резкость).
  - Томография (послойное исследование) - помогает уточнить структуру кости и патологических очагов;
  - Фистулография - контрастирование свища с помощью водорастворимого контрастного вещества, которое вводят через наружное свищевое отверстие. Эта методика позволяет установить распространение свищевого хода со всеми его ответвлениями, выявить источник свища в кости (секвестр, гнойную полость, инородное тело и др.).
  - Ангиография, прежде всего флебография, - контрастирование вен голени и других отделов для выявления тромбофлебита и его последствий.
  - Пневмоартрография - введение воздуха в сустав, чтобы на его фоне визуализировать суставной хрящ в виде слабоинтенсивной тени и выявить его повреждения. В последнее время эту инвазивную методику применяют редко, так как её заменяют неинвазивные УЗИ, КТ или МРТ, устанавливающие состояние хряща и всех мягких тканей сустава.

**Вопрос 4.** Какие методы лучевой диагностики дополняют рентгенологический при исследовании костно-суставной системы? Какова цель их использования?

**Ответ.** Дополнительно к рентгенологическому методу применяют КТ, МРТ или сонографию. Цели их использования:

- Уточнение структуры костей.
- Визуализация мягких тканей: мышц, сосудов, сухожилий, связок, сосудов, суставных хрящей, полости сустава, костного мозга, наличия в мягких тканях скоплений гноя, опухолей и т.д. (перечисленные ткани практически не задерживают рентгеновских лучей, поэтому на рентгенограммах не видны).
- Контроль интервенционных вмешательств:
  - при проведении биопсии суставов, синовиальных оболочек, околоуставных мягких тканей;
  - при инъекциях лечебных препаратов в суставы, костные кисты, гемангиомы;

- в аспирации отложений извести из слизистых сумок;
- в эмболизации сосудов при первичных и метастатических опухолях костей.

**Вопрос 5.** Перечислите и охарактеризуйте основные рентгенологические симптомы заболеваний костей.

**Ответ.** Основные рентгенологические симптомы заболеваний костей и суставов.

- Изменение положения костей:
  - аномалии развития;
  - вывих с частичным или неполным несоответствием суставных поверхностей;
  - перелом со смещением фрагментов.
- Изменение формы костей:
  - искривление (например, нижних конечностей при рахите);
  - деформация (например, при хроническом остеомиелите сифилисе);
  - выступы, местные разрастания (экзостозы).
- Изменение размеров кости:
  - увеличение (например, при акромегалии);
  - гиперостоз — утолщение кости, которое происходит преимущественно за счёт кортикального слоя, при этом костномозговой канал суживается вплоть до исчезновения на отдельных участках (при хроническом остеомиелите, сифилисе и др.);
  - атрофия - уменьшение количества костного вещества за счёт уменьшения размеров кости, например у карликов.
- Изменение структуры кости.
  - **Остеолиз** - рассасывание костной ткани, например в случаях нейродистрофических заболеваний. При этом отмечается отсутствие (дефект) участка кости, преимущественно в области эпифизов с нечёткими контурами.
  - **Остеопороз** - уменьшение количества костного вещества за счёт разрежения кости, т.е. уменьшения количества костных балок на единицу площади без изменения размеров кости. На рентгенограммах отмечают повышение прозрачности кости с истончением кортикального слоя (он оказывается подчёркнутым) и расширением костномозгового канала.
  - **Остеосклероз** - увеличение количества костной ткани на единицу площади, кость выглядит в виде более интенсивной тени, часто сочетается с гиперостозом.

— Деструкция проявляется раз-  
делённом учас с щерушенииш костМых балок - - Р -  
опухолевой ткаТью Гпен гнош, грауля, иями «ли  
глядит в видГпрос^ет1,, ия1 еНОТрамме Деструкции вы-  
или нечёткими конт^ф^ами ычно не о дн < « тм с ' - м и

" у — - т ,,  
тате деструкции НеЗизипп остальнойиой костМ \* р^зульт-  
плотный поэтому пи? р нный учзсток костМ более  
ния различной формы и пачит " ^ интентМ Го затемне-  
ляется „а ф же с к е" р и ГьноТГ " оСобенно ХоРошо выяв-  
дающей симптом просветления оСтМ Заполненной тМоем и

В  
тМ o r i e i s Ают остеопороз и остеосклероз в зависимос-  
дают? процесса, при каких заболеваниях наблю-

Ответ. Остеопороз и остеосклероз различают  
пространённости процесса следующим образом. в — от

- Остеопороз (при остеомиелите, метастазах и др.) может быть:
  - пятнистым, в виде множественных участков просветления;
  - равномерным, т.е. диффузным;
  - местным (на ограниченном участке)-
  - регионарным (захватывает анатомическую область)-
  - распространённым (например, все кости одной конечности);
  - системным (поражен весь скелет).
- Остеосклероз бывает-

пятнистым  
~ ническом о с ^ остеобластических метастазах, хро-

- диффуз  
кости от S S Л Л 6 1 Л на ВСём

- местным; ( , Кость выглядит более интенсивной;

Воп^пГ7^кГп НаПРИМер, ПРИ Мрамор»^ой болезни);

Длиннгу костМ^ различают ссквестры отно|ению к диаметру и

- Ответ. Секвестры различают таким образом.
- По отношению к диаметру кости-
    - корковый (в корковом слое)-
    - центральный (вблизи костномозгового канала)-
    - проникающий (от коркового слоя до к о с т М — — •  
занимает часть диаметра кости);

" всему диаметру кости). " " до — г " — по  
Эти виды секвестров лучше уточняются ... „перечных срезах,  
например при КТ, но часто видны и на рентгенограммах.

- Но отношению к длиннику кости-
  - внутрикостный (секвестральная полость замкнута)-
  - внекостный (секвестральная полость не замкнута, при этом  
некротизированный участок кости и ший " , Ш Г и е  
ткани, образуя свищевые ходы)
  - пенетрирующий (часть некротизированного участка кости нахо-  
дится в секвестральнйй полости, которая не замкнута, а часть —  
в мягких тканях, гной, поэтому также возни-  
кают свищи).

Вопрос 8. Что называется периоститом и каких видов он бывает?

Ответ. Периостит — изменение надкостницы, которое проявляется  
тем, что она становится видимой (за иё ^ На рентгенофам-  
мах в виде слабоинтенсивной тени пГп / \* Контуром КостМ

Периостит бывает несГьких в Гв  
линейный Л (ЛГВЛЯЕТСЯ в виде одной узкой .Р.

Р Ь «  
щей вдоль кости^ (наПРИМер, При острТМ остеомиелите), иду-  
- Луковичный ИЛИ СЛОИСТЫЙ В ВИЛе НегчгптМ™; „Родоль\_

ИИ теней (например, „р,, сарГ„е Юинга);  
~ н Х ~ тМ Г Г Г О й , мж - тМ „е „ „ я ,  
(ка; р „ „ ер „ „ о : ювными бахр... контураии

~ I Z I — Z Z Z подуглтМ « -  
саркомы); ' Характерный признак остеогенной

- в виде спикулы или игольчатый периостит возникает при окостене-  
нии по ходу сосу идущих

• « - ' " - Z - Z ' жеи вы г а я д и т в виде ко < " > тМ \*  
кости, встречается только при остеогенной саркоме.

Вопрос 9. С чем связано изменение суставной щели, чем оно прояв-  
ляется и при каких заболеваниях встречается?

Ответ. Изменение суставной щели связано с поражением сустава,  
проявляется следующими симптомами при различных заболеваниях.

- Равномерное с; ВСтречается, например, при дистрофии сус-  
тавных хрящей

- Неравномерное сужение с субхондральным склерозом — при артрозе, а с разрушением замыкающих пластинок — при артрите.
- Анкилоз — исчезновение суставной щели и замыкающих пластинок, в результате чего происходит слияние эпифизов и неподвижность в суставе (например, при артрите, когда имеется гнойное расплавление не только замыкающих пластинок, но и хрящевого внутрисуставного диска).
- Расширение суставной щели наблюдают в начальных стадиях артрита, когда в суставе имеется гной, но ещё нет расплавления замыкающих пластинок и диска.

**Вопрос 10.** В чём заключаются особенности рентгенографии костей и суставов при травмах?

**Ответ.** Особенности рентгенографии при травмах.

- Рентгенограммы следует делать незамедлительно после местного обезболивания, до наложения гипсовой повязки.
- Показания - все виды травм.
- Снимки обязательно осуществляют в двух взаимно перпендикулярных проекциях или приближаются к этому (при невозможности строгой укладки из-за боли или смещения фрагментов кости производят нестандартные проекции).
- На рентгенограмме необходимо получить изображение не только самой кости, но и смежных суставов или сустава с прилежащими отделами кости.
- Необходимо обратить внимание на состояние мягких тканей в зоне травмы, так как при этом, как правило, происходит кровоизлияние с образованием гематомы, которая быстро уплотняется, а в дальнейшем может нагнаиваться. Рентгенологически гематома обычно определяется в виде неправильной формы затемнения с неровными контурами.
- Рентгенографию производят в перевязочной или даже в операционной с помощью передвижных рентгеновских аппаратов, если тяжёлое состояние больных не позволяет сделать снимки в рентгеновском кабинете.
- Рентгенограммы в дополнительных проекциях (косых, аксиальных, касательных и др.) или другие лучевые методы исследования (сонография, электрорентгенография, КТ или МРТ) осуществляют по специальным показаниям.
- Обязательно выполняются контрольные рентгенограммы после вправления вывиха или перелома, после операции (остеосинтеза),

после наложения гипсовой повязки, а также при динамическом наблюдении для определения сроков образования костной мозоли и осложнений.

**Вопрос 11.** Какими бывают переломы в зависимости от их происхождения?

**Ответ.** Переломы бывают в зависимости от их происхождения:

- травматическими (в результате травм);
- патологическими (при опухолях, кистах, остеомиелите и др.);
- огнестрельными (при огнестрельных ранениях).

**Вопрос 12.** С чем связана визуализация линии перелома в виде просветления или затемнения, в каких случаях это происходит?

**Ответ.** Визуализация линии перелома в виде затемнения или просветления связана с вклиниванием, захождением или расхождением отломков перелома, что происходит в случае смещения отломков перелома *по длине* (продольное):

- с расхождением (линия перелома в виде просветления);
- с захождением (линия перелома в виде затемнения за счёт наложения отломков);
- с вклиниванием в трубчатых костях, компрессионный перелом в позвонках (линия перелома в виде затемнения за счёт увеличения количества костной ткани в этой зоне).

**Вопрос 13.** Где локализуется и чем проявляется вдавленный перелом?

**Ответ.** Вдавленный перелом локализуется в костях свода черепа и проявляется возникновением в кости ограниченного просветления неправильной формы, на фоне которого имеется участок вдавленной кости, при этом на дополнительных снимках, произведённых в касательной проекции, оценивается глубина вдавления, по которой можно судить о повреждении оболочек или ткани мозга.

**Вопрос 14.** Как различают переломы в зависимости от хода линии перелома и характера смещения фрагментов? По какому из отломков перелома (проксимальному или дистальному) судят о характере смещений?

**Ответ.** В зависимости от хода линии перелома различают следующие виды переломов:

- поперечный;
- продольный;
- косой;
- Т-образный;

- У-образный;
- оскольчатый.

В зависимости от характера смещения фрагментов, которое связано с тягой или сокращением мышц, переломы различают:

- со смещением по длине, при этом степень захождения или расхождения отломков измеряют в мм;
- со смещением по ширине (боковое) - степень смещения оценивают не в см или мм, а по отношению к ширине диаметра повреждённой кости в этой зоне (например, на толщину кортикального слоя, на 1/2 диаметра кости, на весь диаметр кости и т.д.);
- со смещением под углом (по оси), измеряется в градусах, при этом отмечают поверхность, в сторону которой угол открыт (например, перелом основной фаланги III пальца правой кисти в средней трети диафиза, открытый к ладонной поверхности);
- винтообразный (по периферии), при этом происходит поворот одного из отломков вокруг своей продольной оси.

О характере смещения фрагментов перелома судят по дистальному отломку перелома, а не по проксимальному, который связан со всем скелетом.

**Вопрос 15.** Какова должна быть оценка перелома при близком расположении его к суставу, какое практическое значение это имеет?

**Ответ.** При близком расположении линии перелома к суставу оценка его такова:

- внесуставной перелом - линия перелома не заходит в сустав;
- внутрисуставной - линия перелома проходит через суставную поверхность кости. Заживает такой перелом хуже и чаще бывает осложнённым, чем внесуставной.

**Вопрос 16.** В каких случаях перелом считают полным, а в каких - неполным?

**Ответ.** Перелом считают полным, если линия перелома достигает противоположного края кости, это обычно поперечный перелом в направлении из конца в конец, при этом происходит смещение фрагментов.

В других случаях, когда линия перелома не достигает противоположного края кости, перелом *неполный*, при этом нет смещения фрагментов.

**Вопрос 17.** Каков механизм травмы при переломе «луча в типичном месте», чем проявляется?

**Ответ.** Механизм травмы при переломе «луча в типичном месте» заключается в том, что при падении больной опирается на вытянутую руку, при этом линия перелома обычно находится в области дистального метафиза лучевой кости, нередко бывает сочетание с повреждением лучезапястного сустава и разрывом синдесмоза между лучевой и локтевыми костями.

**Вопрос 18.** Каковы особенности перелома костей у детей?

**Ответ.** Особенности перелома костей у детей следующие:

- в результате травмы может быть *эпифизеолиз*, т.е. отделение эпифиза кости от диафиза, когда линия перелома проходит по ростковому хрящу, при этом часто линия загибается так, что отламывается небольшой фрагмент от метафиза;
- переломы трубчатых костей часто бывают поднадкостничными «по типу зелёной ветки», что связано с эластичностью надкостницы в этом возрасте, благодаря чему она растягивается, но не повреждается;
- смещения фрагментов перелома не происходит или оно незначительно, так как не повреждается надкостница;
- неповреждённая надкостница способствует более быстрому, чем у взрослых, *заживлению* с образованием костной мозоли.

**Вопрос 19.** Чем осложняется перелом?

**Ответ.** Перелом осложняется нижеперечисленными процессами:

- замедление сроков образования костной мозоли (свыше 1 мес), это связано со снижением иммунитета в связи с общим состоянием организма или местным состоянием костей;
- развитие острого, а затем хронического *остеомиелита*, его называют посттравматическим, и возникает он в зоне фрагментов перелома;
- формирование *ложного сустава* в зоне незаживающего перелома, при этом отшлифовываются концевые отделы фрагментов перелома, формируются замыкающие пластинки с полосой просветления между ними (линия перелома), имитирующей суставную щель, в этой зоне возникает патологическая подвижность, устранить которую можно только с помощью операции;
- обызвествление *гематомы*, возникшей в результате травмы, при этом в зоне перелома или вывиха с мягких тканей часто определяют затемнения неправильной формы и различных размеров.



**Вопрос 20.** Какой бывает костная мозоль, каковы этапы её развития?

**Ответ.** Костная мозоль бывает эндостальной и периостальной. Этапы развития костной мозоли.

1. Вначале между отломками появляется эндостальная мозоль, при этом линия перелома теряет свою прозрачность, выделяется меньше.

2. На следующем этапе развития появляется соединительно-тканная *периостальная* мозоль в виде мостиков между фрагментами перелома слабой интенсивности.

3. В последующем интенсивность тени между фрагментами перелома увеличивается, а линия перелома сначала дифференцируется, а затем исчезает, в этой зоне возникает фиброзное поле, интенсивность которого со временем уменьшается, а костная структура постепенно восстанавливается.

4. Полное обызвествление мозоли происходит за 2—5 мес, а функциональная перестройка продолжается ещё дольше.

**Вопрос 21.** В чём состоят особенности огнестрельных переломов?

**Ответ.** Особенности огнестрельных переломов состоят в следующем.

- По *характеру* бывают:
  - дырчатые;
  - линейные;
  - с многочисленными радиальными трещинами, которые часто сочетаются с дырчатым или оскольчатым переломами;
  - многооскольчатые.
- Сопровождаются во многих случаях металлическими (пуля, дробь) *инородными* телами как в костях, так и в мягких тканях.
- *Осложняются* чаще, чем травматические, остеомиелитом, а также газовой инфекцией. При последней характерные признаки — пузырьки воздуха между мышечными волокнами, которые теряют свою чёткость, а также увеличение объёма мягких тканей.

**Вопрос 22.** В результате чего возникает вывих, каким он бывает?

**Ответ.** Вывих возникает в результате травмы. Вывих бывает:

- полным, при этом отмечают полное несоответствие суставной головки суставной впадине;
- неполным.

**Вопрос 23.** С чем связаны врождённые заболевания и аномалии развития костей? Какие из них наблюдают наиболее часто? Назовите их и охарактеризуйте.

**Ответ.** Врождённые заболевания и аномалии развития связаны со следующими причинами.

- С *изменением количества* костей (например, полидактилия — увеличение количества фаланг).
- С *изменением формы костей* (например, расщепление переднего конца первого ребра — ребро Люшка).
- С *изменением размеров костей* (например, хондродистрофия, при которой кости укорочены).
- С *изменением структуры костей*. Это такие заболевания, которые связаны с нарушениями развития скелета на разных этапах. Наиболее часто встречаются следующие состояния.
  - **Фиброзные дисплазии** возникают во время формирования соединительно-тканного скелета. К фиброзным дисплазиям относится, например, *костная киста*, которая имеет такие признаки:
    - выявляют у детей 5—Шлет;
    - в кости появляется ограниченное просветление;
    - просветление имеет крупноячеистую структуру;
    - локализуется в метафизе длинных трубчатых костей;
    - кость в этом отделе вздута.
  - **Хрящевая дисплазия** связана с нарушениями во время образования хрящевого скелета.
    - Хондродистрофия, при этом:
      - кости укорочены (это карлики);
      - метафизы и эпифизы костей расширены в виде раструбов.
    - Хондроматоз костей (*болезнь Олье*) проявляется:
      - заменой у детей костной ткани хрящевой;
      - разрастанием хрящевой ткани преимущественно в области эпиметафизов;
      - резким расширением эпиметафизов;
      - неправильной формой эпиметафизов;
      - укорочением диафиза;
      - визуализацией хрящевой ткани в виде неоднородного просветления с вкраплениями извести или обрывков костной ткани в виде затемнений.
  - **Костная дисплазия** происходит в период замены хрящевого скелета костным, к ней принадлежат пороки энхондрального, периостального и эндостального окостенения.
 

Примером аномалии эндостального окостенения может служить *мраморная болезнь*, которая проявляется системным остеосклерозом с поражением костей черепа, рёбер, таза, позвонков, бедренных костей.

**Вопрос 24.** Какое заболевание, наблюдаемое у детей, проявляется «утиной походкой» и связано с недостатком в организме витамина D, каковы его рентгенологические симптомы?

**Ответ.** Заболевание, которое наблюдают у детей, связанное с недостатком в организме витамина D, называется *рахит*. Рентгенологические симптомы рахита:

- *системный остеопороз*, который визуализируется повышением прозрачности костей;
- деформация позвонков, снижение их высоты {«рыбьи позвонки»};
- *дугобразное* искривление костей, особенно голени, которые не выдерживают обычной нагрузки (*варусная деформация* нижних конечностей), что создаёт «утиную походку»;
- *расширение метафизов* в виде блюдца, при этом их концы, обращённые к эпифизам, выглядят в виде бахромы;
- поперечные полосы уплотнения в зоне метафизов;
- расширение эпифизарных ростковых зон с появлением между метафизом и эпифизом светлой широкой полосы за счёт суммации росткового хряща и остеоидного вещества, которое не подверглось обызвествлению;
- задержка роста костей в длину.

**Вопрос 25.** К какой группе заболеваний относят остеохондроз и деформирующий спондилез? Какова основная причина и основной рентгенологический признак деформирующего спондилеза?

**Ответ.** *Остеохондроз и деформирующий спондилез* относятся к группе дегенеративно-дистрофических заболеваний позвоночника.

Деформирующий спондилез возникает в результате повышенной физической нагрузки на позвоночник, например у людей, профессионально занимающихся балетом, спортом и др.

*Основной рентгенологический признак деформирующего спондилеза* - появление костных «мостиков» между позвонками, что связано с костными разрастаниями в виде «скобок» за счёт обызвествления продольного связочного аппарата.

**Вопрос 26.** В чём состоят рентгенологические симптомы остеохондроза?

**Ответ.** *Рентгенологические симптомы остеохондроза* состоят в следующем:

- неравномерное сужение межпозвонковых щелей за счёт поражения хрящевых внутрисуставных дисков (основной признак);
- субхондральный склероз позвонков;

— костные разрастания (экзостозы) по боковым поверхностям субхондральных зон позвонков, идущие в горизонтальном направлении;

— выпрямление лордоза при локализации в шейном и поясничном отделах;

— нередко сочетание с рёберно-позвоночным артрозом.

**Вопрос 27.** Какими рентгенологическими признаками характеризуется острый остеомиелит? Когда они появляются? Какие ещё методы лучевой диагностики применяют (когда и с какой целью)?

**Ответ.** *Острый остеомиелит* характеризуется такими рентгенологическими признаками.\*

• *Ранние признаки:*

— локальный остеопороз;

— линейный периостит.

• *Признаки развитого процесса* появляются к концу 2-й нед (у детей — к концу 1-й нед) от начала заболевания, поэтому лечение необходимо начинать с момента клинических, а не рентгенологических проявлений.

До появления изменений на рентгенограммах при клиническом подозрении на остеомиелит диагностике помогают сонография, КТ и МРТ, которые устанавливают гной под надкостницей и поражение костного мозга.

Рентгенологические признаки развитого процесса:

— секвестры, которые могут осложняться свищами;

— бахромчатый периостит;

— «*нёстрая картина*» за счёт сочетания очагов просветления (остеопороза) и затемнения (остеосклероза);

— большая распространённость процесса.

**Вопрос 28.** Что представляет собой костный панариций, где локализуется и чем осложняется?

**Ответ.** *Костный панариций* — разновидность острого гнойного остеомиелита со всеми его признаками. Локализуется в фалангах кистей или стоп, он может быть только костным, а при переходе на сустав и осложнении гнойным артритом становится костно-суставным.

**Вопрос 29.** Какие рентгенологические признаки имеет хронический остеомиелит?

**Ответ.** *Хронический остеомиелит* имеет такие рентгенологические признаки:

- гиперостоз;
- сужение костномозгового канала вплоть до полной его облитерации;
- деформация костей;
- неровные наружные контуры;
- секвестральные полости, оставшиеся после удаления секвестров, их края чёткие, вокруг них часто выявляется зона остеосклероза;
- преобладание остеосклероза над остеопорозом;
- бахромчатый периостит;
- большая распространённость процесса по одной кости, может быть переход на соседнюю кость (например, с большеберцовой кости процесс может перейти на малоберцовую).

Признаки при обострении:

- линейный периостит, который стечением времени опять сливается с костью;
- появление новых секвестров;
- свищи.

**Вопрос 30.** Каковы основные разновидности доброкачественных опухолей костей, из какой ткани они исходят, как растут по отношению к кости и проявляются рентгенологически?

**Ответ.** Основные разновидности *доброкачественных опухолей* костей.

- **Остеома** - опухоль, исходящая из кости, состоит из костной ткани *Скомпактная остеома* - из плотной костной ткани, бесструктурная; *губчатая остеома* - сохраняет структуру кости). Проявляется рентгенологически следующими признаками:
  - растёт преимущественно кнаружи от кости;
  - располагается чаще в плоских (например, в костях черепа, в том числе в стенках придаточных полостей носа) и губчатых костях (например, в рёбрах), реже в трубчатых костях;
  - выглядит в виде дополнительной тени, связанной с костью более или менее широким основанием;
  - тень имеет костную структуру;
  - форма тени округлая или овальная;
  - контуры тени чёткие и ровные;
  - корковый слой переходит на тень остеомы, покрывая её.
- **Хондрома** - опухоль из хрящевой ткани, её рентгеносемиотика:
  - растёт преимущественно вглубь кости, поэтому называется *энхондромой*;

- локализуется чаще в коротких трубчатых костях кистей и стоп;
- приводит к деформации костей, обычно в виде вздутия;
- чаще множественная;
- выглядит в виде ограниченных просветлений;
- на фоне просветлений видны известковые включения.

- **Остеохондрома** — опухоль из костной и хрящевой ткани, имеет такие рентгенологические признаки:
  - растёт кнаружи от кости в виде «цветной капусты», поэтому её ещё называют «эксхондромой»;
  - может располагаться в черепе, трубчатых, тазовых костях и т.д.;
  - связана с костью «ножкой», имеет неоднородную структуру, на фоне просветления видны расходящиеся линейные тени (костные балки) или вкрапления извести.
- **Гемангиома** исходит из сосудов. Рентгенологические симптомы:
  - чаще всего она располагается в позвонках, при этом поражается преимущественно один позвонок;
  - тело позвонка вздувается, имеет вид бочонка;
  - в позвонке видны грубые, вертикально идущие костные балки;
  - опухоль может распространяться на дужку позвонка в виде мелких просветлений и полосок затемнения, в этих случаях при КТ и МРТ выявляются изменения и в костном мозге;
  - при локализации в черепе гемангиома вызывает округлой формы просветление с кружевным костным рисунком и радиарно расходящимися костными пластинками, от окружающей ткани опухоль отграничена узкой полоской склероза (затемнения).

**Вопрос 31.** Как ещё называют гигантоклеточную опухоль, к какой группе заболеваний она относится, и каковы её рентгенологические признаки?

**Ответ.** *Гигантоклеточную опухоль* называют ещё *остеобластокластомой*. Вопрос о том, к какой группе заболеваний её отнести, вызывает споры в научном мире. Так, некоторые авторы относят её к группе фиброзных дисплазий, другие — к доброкачественным опухолям, а третьи — к злокачественным. Все они сходятся во мнении, что эта опухоль, даже имея доброкачественную природу, часто малигнизируется.

**Рентгенологические признаки гигантоклеточной опухоли**

- Поражает лиц молодого возраста до 20 лет.
- Локализуется в эпиметафизах трубчатых костей, в плоских костях и позвонках.
- Выглядит в виде просветления яйцевидной формы.

- Контуры просветления чёткие.
- Структура просветления зависит от формы опухоли:
  - при центральной форме — мелкаячешуйчатая структура;
  - при литической форме - однородная прозрачная структура.
- Костномозговой канал закрыт на границе с опухолью.
- Окружающие ткани не изменены.

**Вопрос 32.** Какая из злокачественных опухолей костей встречается наиболее часто, каких видов и как проявляется рентгенологически?

**Ответ.** Наиболее часто из злокачественных опухолей встречается *остеогенная саркома*. Рентгенологические признаки:

- локализация в метафизе и прилежащей части диафиза трубчатых костей;
- реакция надкостницы (периостит) в виде козырька и спикул;
- выявление опухоли в мягких тканях в виде полусферической или веретенообразной тени на уровне костных изменений;
- ранние метастазы в лёгкие, поэтому обнаружение опухоли в костях служит показанием к рентгенографии органов грудной полости;

Изменения в костях зависят от вида остеогенной саркомы, который определяет рентгенологическую картину.

- **Остеолитическая остеогенная саркома** проявляется деструктивным очагом в кости в виде просветления неправильной формы с нечёткими контурами.
- **Остеобластическая остеогенная саркома** выглядит в виде интенсивного затемнения, заслоняющего область деструкции за счёт повышенной способности клеток опухоли продуцировать костное вещество, в мягких тканях нередко выявляют первичную обызвествлённую опухоль, а также идущие цепочкой вдоль кости обызвествлённые лимфатические узлы.

**Вопрос 33.** Как называются, каких видов бывают и каковы рентгенологические проявления вторичных злокачественных опухолей?

**Ответ.** Вторичные злокачественные опухоли называются *метастазами*, бывают трёх видов:

1. **Остеолитические** - рентгенологически проявляются симптомом просветления в виде:
  - деструктивных очагов в кости (одиночных, немногочисленных или множественных) с нечёткими контурами;
  - в виде остеопороза (системного, регионарного или местного).

2. **Остеобластические** - рентгенологически выглядят в виде очагов затемнения (чаще множественных, реже — одиночных).

3. **Смешанные** — сочетание остеолитических и остеобластических очагов.

**Вопрос 34.** К какой группе заболеваний относится деформирующий артроз, изменениями в каких отделах и каких суставах проявляется, каковы рентгенологические симптомы?

**Ответ.** *Деформирующий артроз* относится к группе дегенеративно-дистрофических заболеваний, проявляется изменениями прежде всего во внутрисуставном хряще, а также вторичными изменениями суставных поверхностей костей\*крупных и мелких суставов. Независимо от локализации отмечают следующие *основные рентгенологические симптомы артроза*:

- неравномерное сужение рентгеновской суставной щели;
- уплотнение замыкающих костных пластинок эпифизов (субхондральный склероз);
- костные разрастания (экзостозы) по краям суставных поверхностей костей;
- кистовидные просветления в эпифизах костей, составляющих сустав.

**Вопрос 35.** Какие разновидности имеет артрит в зависимости от причин, вызывающих его, и какими рентгенологическими признаками они проявляются?

**Ответ.** *Артрит* имеет следующие разновидности в зависимости от причин, которые его вызывают.

- **Гнойный артрит** - гнойное воспаление, проявляется такими рентгенологическими признаками:
  - вначале расширение суставной щели, затем её неравномерное сужение, в дальнейшем быстрое прогрессирование процесса, приводящее к анкилозированию (неподвижности в суставе за счёт слияния суставных поверхностей);
  - деструктивные очаги в виде просветлений в суставных поверхностях сочленяющихся костей;
  - регионарный остеопороз в зоне поражённого сустава;
  - увеличение объёма сустава в результате увеличения мягких тканей;
  - разрушение суставных хрящей (выявляется при сонографии, КТ и пневмоарthroграфии);
  - часто сочетание с остеомиелитом в прилежащих костях.

• **Туберкулёзный артрит** возникает при переходе туберкулёзного процесса с эпифизов костей на сустав, чаще поражается тазобедренный сустав, при этом возникают следующие *рентгенологические изменения*:

- локальный остеопороз (в зоне костей, образующих сустав);
- сужение суставной щели вплоть до анкилоза;
- деструктивные очаги в виде мелких узур в местах прикрепления суставной капсулы и связок к костной части эпифиза, в последующем они отграничиваются склеротическим ободком;
- изменение контуров замыкающих пластинок эпифизов (они становятся неровными, местами истончаются, местами склерозируются);
- формирование секвестров в костях, принимающих участие в образовании сустава.

• **Ревматоидный полиартрит** - хроническое системное заболевание с преимущественным поражением суставов кистей, в крови при этом обнаруживается особый иммуноглобулин - ревматоидный фактор.

Ранние признаки выявляют при сонографии:

- утолщение синовиальной оболочки;
- появление жидкости в суставе;
- изменения суставного хряща;
- развитие синовиальных кист;
- периартикулярный отёк.

*Рентгенологические симптомы* появляются позже и локализуются прежде всего в области обеих кистей, это:

- припухание мягких тканей;
- остеопороз в фалангах пальцев (преимущественно в эпифизах);
- сужение суставных щелей межфаланговых сочленений;
- краевые дефекты в суставных концах костей;
- кистевидные просветления в эпифизах костей;
- нарушение целостности замыкающей костной пластинки;
- деформация суставных концов костей;
- подвывихи в межфаланговых суставах.

Вопрос 36. С чем может быть связано развитие спондилита, каковы его рентгенологические проявления?

Ответ. Развитие *спондилита* может быть связано либо с гнойным, либо с туберкулёзным процессом. Дифференциальная диагностика их сложна, требует подтверждения лабораторными исследованиями с нахождением микобактерий туберкулёза в крови и в отделяемом из свища.

*Рентгенологические проявления спондилита* независимо от того с чем он связан:

- клиновидная деформация нескольких позвонков;
- деструкция позвонков (просветление), которое нередко сочетается с остеосклерозом (затемнение);
- костный анкилоз поражённых позвонков, может быть их смещение из-за расплавления межпозвонкового диска - веретенообразная тень в мягких тканях вдоль поражённых позвонков за счёт отёчности связочного аппарата (натёчный абсцесс).

## СИТУАЦИОННЫЕ ЗАДАЧИ

Задача 1. У пациента Т., Шлет, на рентгенограммах нижних конечностей патологические изменения, связанные с уменьшением количества костного вещества.

*Как делить? Это Шлет был альтернативные "Рочессы, что их будет опре-*

Задача 2. На рентгенограмме правой бедренной кости пациента С 15 лет, отмечается «пёстрая картина» за счёт сочетания очагов остеопороза, остеосклероза и деструкции, занимающие весь диафиз, отмечается отслоенный периостит (линейный), а в мягких тканях на уровне средней трети диафиза по задней поверхности определяется некротизированный участок кости (секвестр) размерами 5x10 мм, на коже здесь же конически определяется свищевое отверстие, через которое выделяется гной.

*Выскажите ваше мнение о характере патологического процесса и приложите рентгенологическую методичку, которая поможет в уточнении характера свищевого хода {локализации, протяжённости, диаметра и т.д.}*

Задача 3. У пациента Д., 26 лет, на рентгенограмме левой плечевой кости видно, что её головка смещена дистально, занимая нижнюю часть суставной впадины лопатки. Рядом, в мягких тканях, определимся затемнение неправильной формы, не связанное с костью

*Какими изменениями обусловлена описанная рентгенологическая картина?*

**Задача 4** У пациента Ж., 67 лет, на рентгенограммах поясничного отдела позвоночника определяется выпрямление лордоза, снижение высоты позвонков, уплотнение субхондральных зон этих позвонков, «оглошмистость» заострения (экзостозы), идущие в поперечном направлении.

*Каково будет ваше заключение по описанной картине, если учесть, что клинически отмечаются боли в этом отделе?*

**Чалача 5** Ребёнок Д., 2 лет, начал ходить, но отмечается «уши походка», боли в костях, варусная деформация нижних конечностей. В анализах крови и мочи — пониженное содержание кальция. На рентгенограммах нижних конечностей: остеопороз, поперечные полосы уплотнения, расширение эпифизарных ростковых зон, дугообразная деформация диафизов бедренных и большеберцовых костей.

*Выскажите ваше мнение о характере и причине заболевания.*

**Чалача 6** Пациент Б., 67 лет, упал на голову ледяной осколком, появилась рана в области лобной кости справа, из которой выделялась кровь, неврологические симптомы не определяются. Сделаны рентгенограммы черепа в двух проекциях, на которых в правой лобной кости в верхней её части, обнаружилось просветление неправильной округлой формы размерами 3×3 см, в центре которого, занимая почти всё просветление, имелся неправильно-округлой формы участок кости в боковой проекции видно, что в зоне описанных изменений внутренняя пластинка лобной кости вдавливается в полость черепа на 0,2 см.

*Напишите заключение по описанным признакам.*

**Задача 7.** В травматологический пункт поступил пациент К. 58 лет, с жалобами на боли в дистальном отделе правого предплечья. Из анамнеза неизвестно, что пациент упал на вытянутую руку с опорой на кисть. Объективно: припухлость, болезненность, ограничение движения в лучезапястном суставе, деформация нижней трети предплечья.

*Напишите направление на лучевое исследование с указанием методики, области проекции исследования и предполагаемый диагноз.*

**Задача 8** Пациента К., 35 лет, беспокоят боли в правой голени, здесь же по передней поверхности наличие свища гнойным отделяемым. Кипит в течение 2-5 лет с момента перелома костей голени. На рентгенограммах костей голени в прямой и правой боковой проекциях определяется гиперостоз большеберцовой и малоберцовой кости с их деформацией, контуры костей неровные, костномозговой канал в них резко сужен, в корковом слое средней трети диафиза большеберцовой кости

определяется несколько очагов деструкции, окружённых ободком остеосклероза. По передней поверхности голени в мягких тканях определяется некротизированный участок кости размерами 0,5×1,0 см (внекостный секвестр). Визуализируется бахромчатый периостит, а в средней трети большеберцовой кости ещё и линейный.

*Каково ваше заключение?*

**Задача 9.** Пациент А., 16 лет, болен в течение 3 нед. Беспокоят боли в правом коленном суставе, припухлость, ограничение движения. В детстве болел туберкулёзным бронхоаденитом.

*Какие изменения вы предполагаете увидеть на рентгенограммах коленного сустава, и чем они обусловлены?*

## ТЕМЫ РЕФЕРАТОВ ДЛЯ САМОСТОЯТЕЛЬНОЙ РАБОТЫ, НИРС И УИРС

- 1 Особенности переломов у детей и пожилых людей.
- 2 Осложнения переломов костей, выявляемые при рентгенологическом исследовании.
- 3 Остеохондроз и деформирующий спондилез (рентгеноанатомические параллели).
- 4 Костная киста как патология детского возраста, её рентгеносемiotика. Ранние и поздние рентгенологические проявления остеомиелита, общие и отличительные признаки гнойного и туберкулёзного ревматоидный полиартрит (клинико-рентгенологические проявления). Различные формы доброкачественных опухолей костей в рентгеновском изображении.
- 9 Рентгеносемiotика опухоли Юинга.
- 10 Рентгеносемiotика остеобластической и остеокластической саркомы.
- 11 Рентгенодиагностика различных видов метастазов в кости.
- 12 Клинико-рентгенологическая семiotика миеломной болезни.
- 13 Остеохондропатии (разные формы в рентгенологическом проявлении).

## СХЕМА ОПИСАНИЯ РЕНТГЕНОГРАММ КОСТЕЙ И СУСТАВОВ

### I. Ф.И.О., возраст больного.

### II. Общая характеристика рентгенограммы.

- Определение метода исследования (рентгенограммы, методика рентгенограммы с прямым увеличением изображения, фистулография, пневмоартография, ангиография, томография и др.).
- Определение области исследования (коленный сустав, кости голени и голеностопного сустава, череп, кости таза и т.д.).
- Определение проекции по рентгенограмме (прямая, боковая, касательная, аксиальная).

### III. Изучение кости:

- положение костей (не смещены, смещены);
- форма кости (соответствует анатомической, деформация, дополнительные костные разрастания, отсутствие участка кости и т.д.);
- размеры кости (обычные, удлинение, укорочение, атрофия, утолщение);
- контуры кости (ровные, вздутые, локальное отсутствие, неровность и т.д.);
- структура кости (не изменена, остеопороз, остеосклероз, деструкция, секвестрация);
- периостальная реакция (нет или есть в виде одной из форм периостита).

### IV. Изучение сустава:

- соотношение суставных поверхностей (не нарушено, вывих, подвывих);
- состояние рентгеновской суставной щели (не изменено, равномерное или неравномерное сужение, расширение, исчезновение);
- состояние замыкательных пластинок апофизов (не нарушено, истончение, уплотнение, деструкция);

V. Изучение мягких тканей (без изменений, увеличение, уменьшение, дополнительные тени или просветления).

### VI. Заключение о характере патологических изменений.

VII. Рекомендации о дополнительных методиках или лучевых методах исследования и их обоснование.

VIII. Описание рентгенограмм с дополнительными методиками и методами с подтверждением или отрицанием описанных ранее признаков, с добавлением новых симптомов.

IX. Окончательное заключение на основании обычных рентгенограмм, дополнительных методик и методов о характере заболевания.

## ОБРАЗЦЫ ПРОТОКОВ ОПИСАНИЯ РЕНТГЕНОГРАММ КОСТЕЙ И СУСТАВОВ

### Протокол № 57

Пациент П., 40 лет. Рентгенограммы правого голеностопного сустава в двух проекциях (через 2 ч после травмы) (рис. 5.1).

Обнаруживается косо́й внутрисуставной перелом внутренней и наружной лодыжек, продольный перелом заднего края эпифиза большеберцовой кости без значительного смещения фрагментов. Отмечается

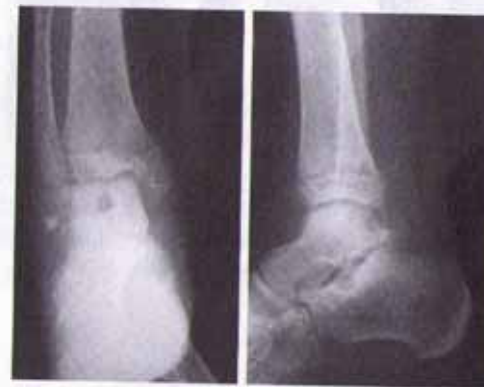

Рис. 5.1. Пациент П., 40 лет. Рентгенограммы правого голеностопного сустава. II двух проекциях (через 2 ч после травмы).

Косо́й внутрисуставной перелом внутренней и наружной лодыжек, продольный перелом заднего края эпифиза большеберцовой кости без значительного смещения фрагментов. Подвывих стопы кнаружи и кзади с разрывом связок между большеберцовой и малоберцовой костями

подвывих стопы кнаружи и кзади с разрывом синдесмоза между большеберцовой и малоберцовой костями.

*Заключение:* внутрисуставной перелом костей правой голей без значительного смещения фрагментов, подвывих в голеностопном суставе.

### Протокол № 58

Пациент Д., 41 год. Рентгенограммы левого коленного сустава и верхней трети костей голени в двух проекциях (через 2 ч после травмы) (рис. 5.2).

*Заключение:* много- и крупнооскольчатый внутрисуставной перелом левой большеберцовой кости без значительного смещения фрагментов.

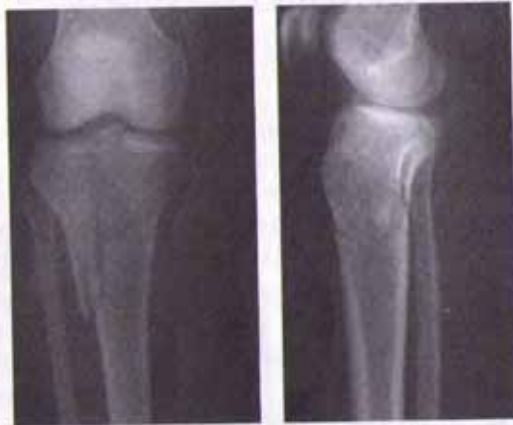

Рис. 5.2. Пациент Д., 41 год. Рентгенограммы левого коленного сустава и верхней трети костей голени в двух проекциях (через 2 ч после травмы). Много- и крупнооскольчатый внутрисуставной перелом левой большеберцовой кости без значительного смещения фрагментов

### Протокол № 59

Пациент С., 3 года (рис. 5.3). Рентгенограммы черепа в прямой (рис. 5.3 а) и левой боковой (рис. 5.3 б) проекциях (через 1 ч после травмы).

Визуализируется вдавленный крупнооскольчатый перелом левой теменной кости с внедрением осколков в полость черепа на 0,3-0,4 см. От дистального края вдавления отходит линия перелома, переходящая на основание черепа в области передней черепной ямки.

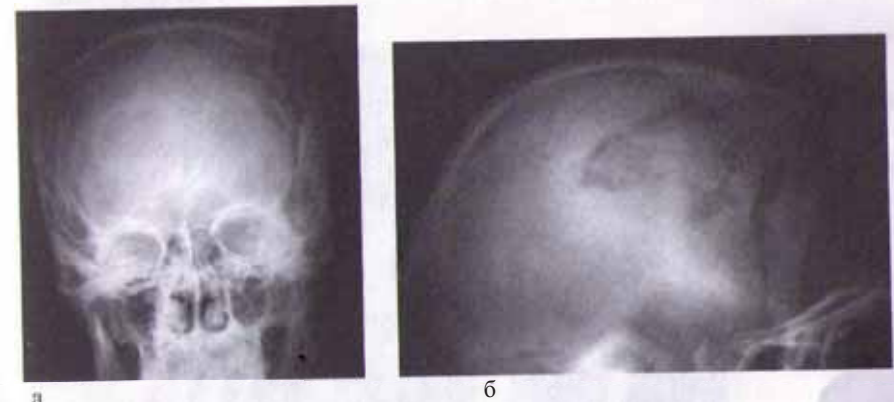


Рис. 5.3. Пациент С., 3 года. Рентгенограммы черепа в двух проекциях (через 2 ч после травмы). Смешанный (вдавленный и линейный) перелом левой теменной кости с переходом на основание черепа:

а - рентгенограмма черепа в прямой проекции; б - рентгенограмма черепа в боковой проекции

*Заключение:* смешанный (вдавленный и линейный) перелом левой теменной кости с переходом на основание черепа.

### Протокол № 60

Пациентка О., 5 лет. Рентгенограммы костей левого предплечья и лучезапястного сустава (через 1 ч после травмы) (рис. 5.4).

Обнаруживается поднадкостничный перелом в дистальном метафизе лучевой кости, имеется незначительное смещение фрагментов перелома под тупым углом, открытым в тыльную сторону.

*Заключение:* перелом «луча в типичном месте» по типу «зелёной ветки».

### Протокол № 61

Пациент У., 32 года. Рентгенограммы левого локтевого сустава в двух проекциях (через 1,5 ч после травмы) (рис. 5.5).

Отмечается полное несоответствие суставных поверхностей в локтевом суставе слева со смещением костей предплечья кнаружи и кзади.

*Заключение:* полный вывих костей в левом локтевом суставе.



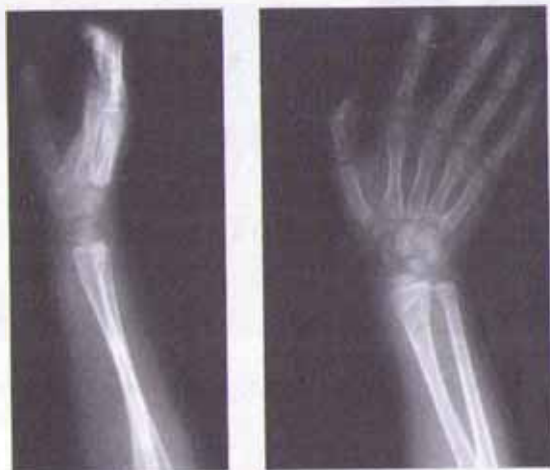

Рис. 5.4. Пациентка О., 5 лет. Рентгенограммы костей левого предплечья и лучезапястного сустава (через 1 ч после травмы). Перелом «луча в типичном месте» по типу «зелёной ветки»

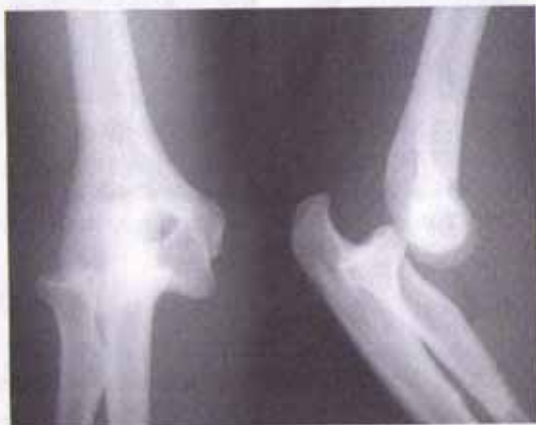

Рис. 5.5. Пациент У., 32 года. Рентгенограммы левого локтевого сустава в двух проекциях (через 1,5 ч после травмы). Полный вывих костей в левом локтевом суставе

## Протокол № 62

Пациент Т., 21 год. Рентгенограммы левой плечевой кости и плечевого сустава в прямой (рис. 5.6 а) и левой боковой (рис. 5.6 б) проекциях.

В средней трети диафиза левой плечевой кости обнаруживается косой перелом со смещением на ширину кортикального слоя латерально и на 1/4 диаметра кости кзади с захождением на 1,0 см, видны слабые признаки экзостальной костной мозоли. На всём протяжении диафиза левой плечевой кости имеет обычный диаметр, неоднородную структуру за счёт сочетания остеопороза и остеосклероза с преобладанием последнего. На этом фоне определяются множественные преимущественно внутрикостные секвестры разной величины и формы. Визуализируется линейный и бахромчатый периостит. Изменений в плечевом суставе не выявлено.

**Заключение:** патологический перелом средней трети диафиза левой плечевой кости на фоне острого остеомиелита в стадии разгара.

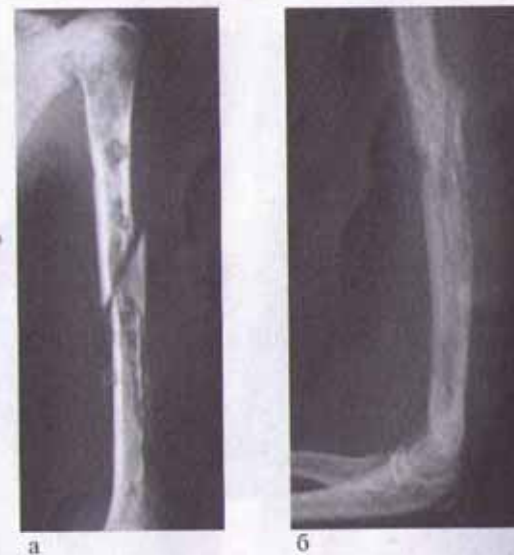

Рис. 5.6. Пациент Т., 21 год. Рентгенограммы левой плечевой кости и плечевого сустава в двух проекциях. Патологический перелом средней трети диафиза левой плечевой кости на фоне острого остеомиелита в стадии разгара: а - рентгенограмма левой плечевой кости и плечевого сустава в прямой проекции; б - рентгенограмма левой плечевой кости и плечевого сустава в боковой проекции

### Протокол № 63

Пациент Б., 25 лет (рис. 5.7).

Рентгенограмма правой бедренной кости и коленного сустава в прямой проекции (рис. 5.7 а).

Обнаруживается гинеростоз бедренной кости на всём протяжении диафиза с сужением и частичной облитерацией костномозгового канала. В средней трети диафиза на фоне выраженного остеосклероза имеется полость, которая в боковой проекции видна в виде краевого дефекта, здесь же определяется прерванность коркового слоя в виде канала по передней поверхности, рядом в мягких тканях определяется внекостный секвестр, размерами 1,0x0,5 см. Вблизи полости имеется линейный и бахромчатый периостит.

**Заключение:** хронический остеомиелит в стадии обострения, осложнённый, по-видимому, свищом, для уточнения его наличия и хода необходима фистулография.

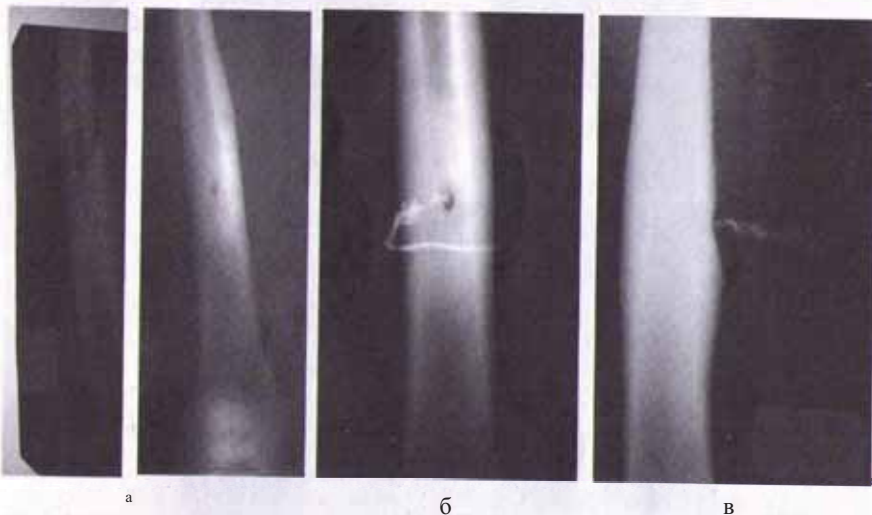

Рис. 5.7. Пациент Б., 25 лет.

а - рентгенограммы правой бедренной кости и коленного сустава в двух проекциях. Хронический остеомиелит в стадии обострения с полостью после секвестрации в средней трети диафиза бедренной кости, клинически осложненный наружным свищом; б, в - фистулограммы правой бедренной кости в прямой и боковой проекциях. Наружный свищ на уровне средней трети диафиза бедренной кости по передней поверхности, связанный с секвестральной полостью

Фистулограммы правой бедренной кости в прямой (рис. 5.7 б) и левой боковой (рис. 5.7 в) проекциях.

Контрастом заполнился свищевой ход, идущий в горизонтальном направлении от передней поверхности на уровне средней трети диафиза бедренной кости к вышеописанной полости, его протяженность составляет 3,5 см, диаметр 0,3-0,5 см.

**Заключение:** наружный свищ с секвестральной полостью внекостного секвестра на уровне средней трети диафиза бедренной кости по передней поверхности.

### Протокол № 64

Пациентка Л., 18 лет (рис. 5.8). Рентгенограммы грудного и поясничного отделов позвоночника в прямой (рис. 5.8 а) и боковой (рис. 5.8 б) проекциях.

Обнаруживается резкая деформация (преимущественно клиновидная) тел Th<sub>VI-XII</sub> позвонков, структура их неоднородная за счёт очагов

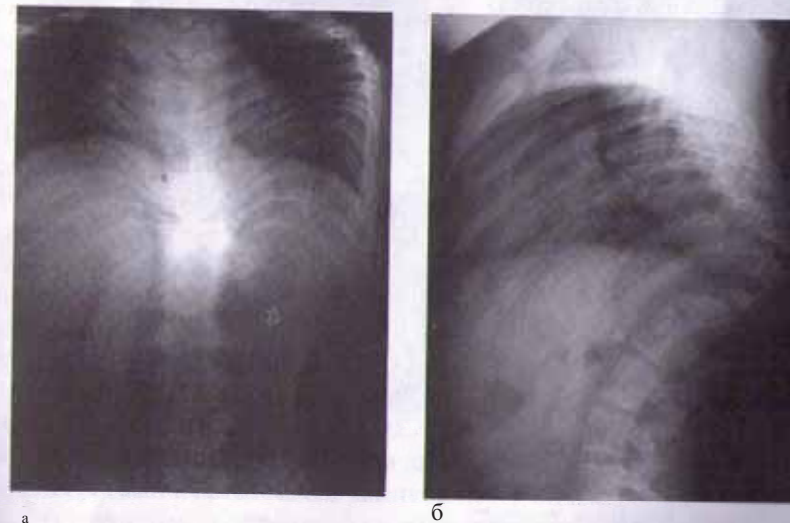


Рис. 5.8. Пациентка Л., 18 лет. Туберкулёз нижних грудных позвонков, ослепленный кифозом, натёчный абсцесс:

а - рентгенограмма грудного и поясничного отделов позвоночника в прямой проекции; б - рентгенограмма грудного и поясничного отделов позвоночника и боковой проекции

остеопороза и остеосклероза, субхондральные зоны имеют неровные, нечёткие контуры. Диски между позвонками визуализируются слабо, местами отсутствуют. Отмечается выраженный кифоз в Зоне нижнегрудных позвонков под углом в  $30^\circ$ . В прямой проекции в мягких тканях вдоль описанных позвонков с обеих сторон, больше справа, видна веретенообразная тень. Отмечаются петрифицированные лимфатические узлы в корнях лёгких и брюшной полости.

**Заключение:** туберкулёз нижних грудных позвонков, осложнённый кифозом, натёчный абсцесс.

### Протокол № 65

Пациентка З., 37 лет. Рентгенограммы правого коленного сустава в прямой (рис. 5.9) проекции.

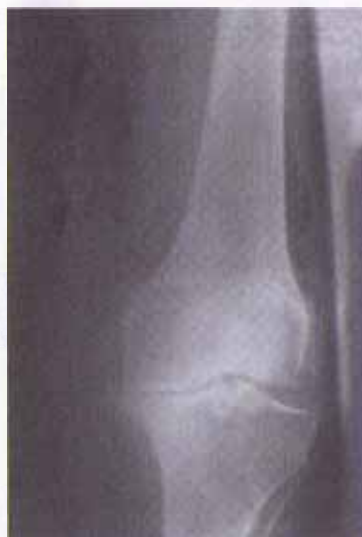

Рис. 5.9. Пациентка З., 37 лет. Рентгенограмма правого коленного сустава в прямой проекции.

Деформирующий артроз правого коленного сустава с частичным обызвествлением суставной сумки

Суставная щель в правом коленном суставе неравномерно сужена, больше в медиальных отделах. Замыкающие пластинки эпифизов суставных поверхностей костей уплотнены (субхондральный склероз), отмечается регионарный остеопороз в костях, составляющих сустав, в зоне эпифизов кистовидные просветления. В области наружных мыщелков бедренной и большеберцовой костей имеются костные разрастания (экзостозы), отмечается заострение межмышечковых возвышений. Мягкие ткани области сустава увеличены, суставная сумка по медиальному контуру обызвествлена.

**Заключение:** деформирующий артроз правого коленного сустава с частичным обызвествлением суставной сумки

### Протокол № 66

Пациент М., 44 года (рис. 5.10). Рентгенограммы нижнегрудного и поясничного отделов позвоночника в прямой (рис. 5.10 а) и боковой (рис. 5.10 б) проекциях.

Тело Т<sub>Х1</sub>-позвонка несколько снижено по высоте, структура его обычная (травма в анамнезе отсутствует). Межпозвоночные щели Th<sub>XII</sub>—L<sub>I</sub> III IV неравномерно сужены, имеется субхондральный склероз, по боковым, задним и передним поверхностям этих зон позвонков определяются экзостозы, идущие в горизонтальном направлении, за исключением экзостозов между L<sub>IM</sub> IV по левому контуру, которые идут навстречу друг другу в виде «мостика». Отмечается выпрямление лордоза поясничного отдела позвоночника.

**Заключение:** остеохондроз и деформирующий спондилёз нижнегрудного и поясничного отдела позвоночника.

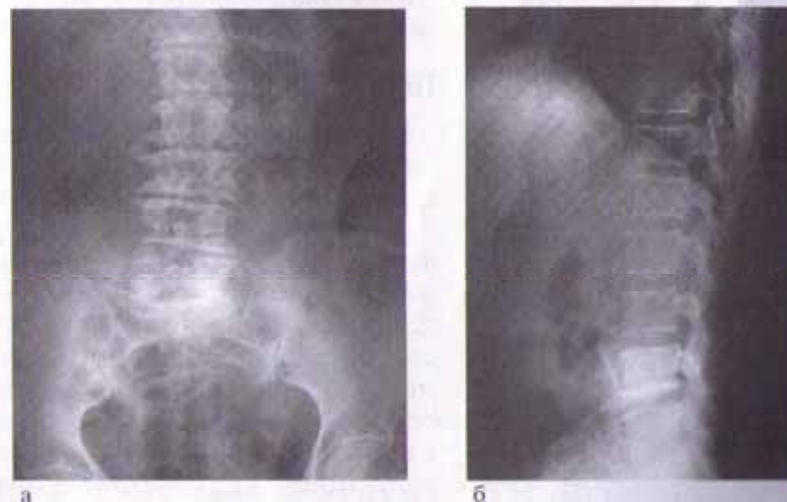
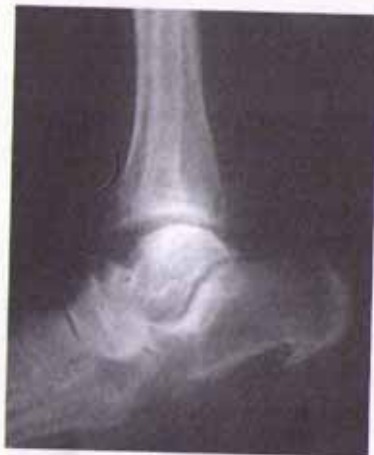

Рис. 5.10. Пациент М., 44 года. Остеохондроз и деформирующий спондилёз нижнегрудного и поясничного отделов позвоночника:

а — рентгенограмма нижнегрудного и поясничного отделов позвоночника в прямой проекции; б — рентгенограмма нижнегрудного и поясничного отделов позвоночника в боковой проекции



**Рис. 5.11.** Пациентка А., 68 лет. Рентгенограмма левой пяточной кости в боковой проекции. Пяточная шпора слева

### Протокол № 67

Пациентка А., 68 лет (рис. 5.11). Рентгенограмма левой пяточной кости в боковой проекции.

На подошвенной поверхности пяточной кости обнаруживается экзостоз, исходящий из медиального отростка бугра пяточной кости. Остеофит имеет шиловидную форму, основание его сливается с бугром, а острие направлено вперед.

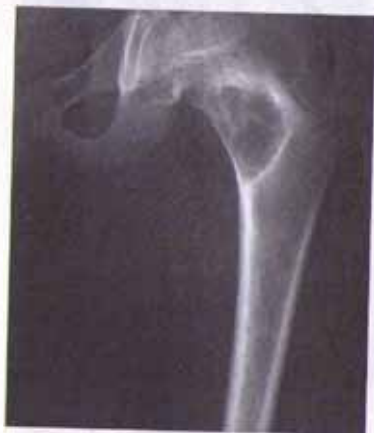*Заключение:* пяточная шпора слева.

### Протокол № 68

Пациент Р., 10 лет. Рентгенограмма левой бедренной кости и тазобедренного сустава в прямой (рис. 5.12) проекции.

В области проксимального метафиза левой бедренной кости, асимметрично, ближе к медиальной поверхности, обнаруживается просветление овальной формы размерами 2,5x3,0 см, окружённое ободком остеосклероза, не сообщающееся с костномозговым каналом, структура неоднородная крупноячеистая, вздутия кости в этой зоне не отмечаются. На остальном протяжении патологических изменений в кости не выявлено.

*Заключение:* костная киста проксимального метафиза левой бедренной кости.



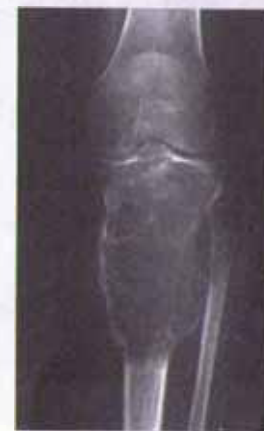**Рис. 5.12.** Пациент Р., 10 лет. Рентгенограмма левой бедренной кости и тазобедренного сустава в прямой проекции. Костная киста проксимального метафиза левой бедренной кости

### Протокол № 69

Пациент М., 44 года. Рентгенограмма костей левой голени и коленного сустава в прямой (рис. 5.13) проекции.

В области проксимального эпифиза левой большеберцовой кости, не переходя на коленный сустав, симметрично, обнаруживается просветление овальной формы размерами 4,5x5,0 см, окружённое ободком остеосклероза, структура неоднородная — мелкоячеистая. Отмечается булавовидное вздутие кости в этой зоне. Костномозговой канал закрыт на границе с описанным просветлением. На остальном протяжении патологических изменений в кости не выявлено.

*Заключение:* гигантоклеточная опухоль центральной формы (остеобластокластома) левой большеберцовой кости.

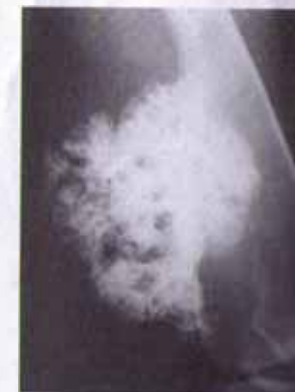

**Рис. 5.13.** Пациент М., 44 года. Рентгенограмма костей левой голени и коленного сустава в прямой проекции. Гигантоклеточная опухоль центральной формы (остеобластокластома) левой большеберцовой кости

### Протокол № 70

Пациент Д., 56 лет. Рентгенограмма левой бедренной кости и коленного сустава в боковой (рис. 5.14) проекции.

Мягкие ткани по задней поверхности бедра увеличены, здесь же обнаруживается тень неправильно-округлой формы размерами 12,5x9,0 см с чёткими неровными контурами неоднородной структуры, состоящая из костных балок с просветлениями, напоминающая «цветную капусту», связанная «ножкой» с диафизом бедренной кости по задней поверхности в области его



**Рис. 5.14.** Пациент Д., 56 лет. Рентгенограмма левой бедренной кости и коленного сустава в боковой проекции. Остеохондрома нижней трети бедренной кости

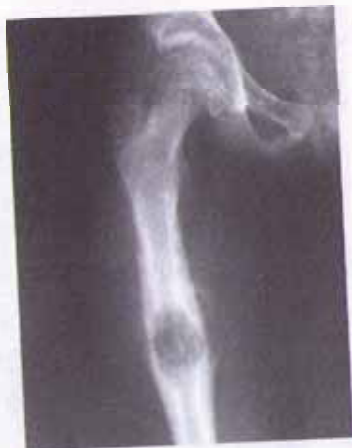

Рис. 5.15. Пациент П., 13 лет. Рентгенограмма правой бедренной кости и тазобедренного сустава в прямой проекции. Остеогенная остеокластическая саркома диафиза правой бедренной кости

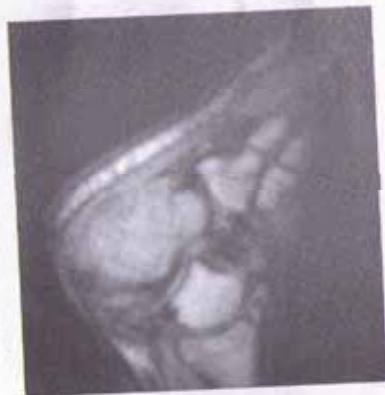

Рис. 5.16. Пациент М., 44 лет. МРТ левой пяточной кости в сагиттальной проекции в T<sub>1</sub> и T<sub>2</sub> We. Остеогенная остеокластическая саркома левой пяточной кости

нижней трети. Патологических изменений внутри кости и коленном суставе не выявлено.

*Заключение:* остеохондрома нижней трети бедренной кости.

### Протокол № 71

Пациент П., 13 лет. Рентгенограмма правой бедренной кости и тазобедренного сустава в прямой (рис. 5.15) проекции.

В средней трети диафиза правой бедренной кости выявляется очаг деструкции овальной формы размерами 2,5х3,5 см с довольно четкими контурами. На границе с очагом костномозговой канал открыт. В мягких тканях на этом уровне видно затемнение асимметричной веретенообразной формы протяженностью до 9 см, больше по наружной поверхности, которое приподнимает надкостницу в виде козырька, здесь же виден спиклообразный периостит. Патологических изменений в тазобедренном суставе не выявлено.

*Заключение:* остеогенная остеокластическая саркома диафиза правой бедренной кости.

### Протокол № 72

Пациент М., 44 лет. МРТ левой пяточной кости в T<sub>1</sub> и T<sub>2</sub> We сагиттальной проекции (рис. 5.16).

Пяточная кость на всем протяжении имеет измененный МР-сигнал плюс-ткань, увеличена в объеме,

структура её неоднородная, контуры неровные, бугристые, размерами 5х6 см, окружающие мягкие ткани увеличены в размерах.

*Заключение:* остеогенная остеокластическая саркома левой пяточной кости.

### Протокол № 73

Пациент Б., 62 года. Рентгенограммы костей левого предплечья и лучезапястного сустава в прямой и боковой проекциях (рис. 5.17).

В области дистального эпифиза и метафиза лучевой кости обнаруживается очаг деструкции с нечетким неровным контуром, костномозговой канал открыт. На границе с суставом сохранена лишь тонкая замыкательная пластинка. Мягкие ткани на этом уровне, включая область сустава, веретенообразно увеличены на протяжении до 6 см. Локтевая кость и лучезапястный сустав не изменены, реакции надкостницы не обнаружено.

*Заключение:* одиночный остеолитический метастаз дистального эпифиза и метафиза лучевой кости.

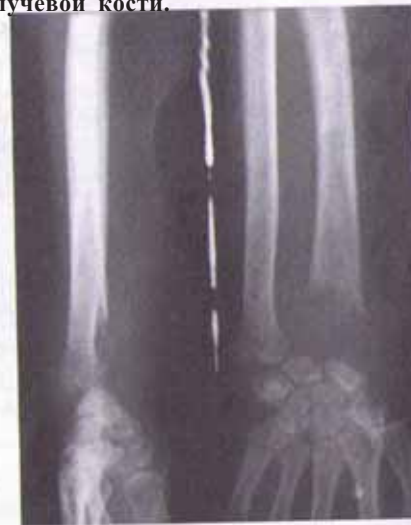

Рис. 5.17. Пациент Б., 62 года. Рентгенограммы костей левого предплечья и лучезапястного сустава в прямой и боковой проекциях. (Одиночный остеолитический метастаз дистального эпифиза и метафиза лучевой кости)

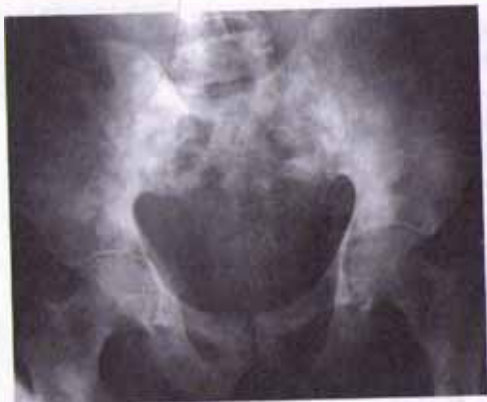

Рис 5 18 Пациент И., 74 года. Рентгенограмма костей таза в прямой проекции. Множественные остеобластические метастазы костей таза, возможно обусловленные первичным раком предстательной железы, необходимо соответствующее обследование пациента

### Протокол № 74

Пациент И., 74 года. Рентгенограмма костей таза в прямой проекции (рис. 5.18).

Во всех костях таза определяются множественные затемнения неправильно-округлой формы преимущественно размерами 1,0-2,0 см с нечёткими контурами. Корковый слой не изменён, кости не деформированы.

*Заключение:* множественные остеобластические метастазы костей таза, возможно обусловленные первичным раком предстательной железы, необходимо соответствующее обследование пациента.

## СПИСОК РЕКОМЕНДУЕМОЙ ЛИТЕРАТУРЫ

### Основная

Глыбочко П.В., Кочанов С.В., Приезжева В.Н. Лучевая диагностика и лучевая терапия: Учебник. - М.: Эксмо, 2005. - Т. 1. - 240 с.

Линденбратен Л.Д., Наумов Л.Б. Медицинская рентгенология: 2-е изд., перераб. и доп. - М.: Медицина, 1984. - 384 с.

Линденбратен Л.Д., Королюк И.П. Медицинская радиология и рентгенология (основы лучевой диагностики и лучевой терапии): Учебник. - М.: Медицина, 1993. - 560 с.

Линденбратен Л.Д., Королюк И.П. Медицинская радиология (основы лучевой диагностики и лучевой терапии): Учебник. - М.: Медицина, 2000. - 568 с.

Приезжева В.Н., Юдина Т.В., Кочанов С.В. и др. Практические занятия по медицинской рентгенологии: Учебно-методическое пособие. - Саратов: Изд-во СГМУ, 1990. - 48 с.

Приезжева В.Н., Кочанов С.В. Тестовая программа курса лучевой диагностики. - Саратов: Изд-во СГМУ, 1996. - 33 с.

Приезжева В.Н., Глыбочко П.В., Кочанов С.В., Плясова Е.Б. Основы рентгенологии: Учебно-методическое пособие для преподавателей медицинских вузов. - Саратов: Изд-во СГМУ, 2003. - 77 с.

### Дополнительная

Дьяченко В.А. Рентгенодиагностика заболеваний костей и суставов. - М.: Медгиз, 1958. - 263 с.

Зедгенидзе Г.А., Грацианский В.П., Сивенко Ф.Ф. Рентгенодиагностика костно-суставного туберкулёза — Л.: Медгиз, 1958. — 331 с.

Клиническая рентгенорадиология / Под ред. Г.А. Зедгенидзе. — М.: Медицина, 1984. — Т. 3. — 463 с.

Лагунова И.Г. Рентгенодиагностика заболеваний костей и суставов. - М.: Медицина, 1978. - 348 с.

Майкова-Строгаёва В.С., Рохлин Д.Г. Кости и суставы в рентгеновском изображении конечности. - М.: Медгиз, 1957. - 483 с.

Рейнберг С.А. Рентгенодиагностика заболеваний костей и суставов. - М.: Медицина, 1964. — Т. 1. - 529 с.

Рейнберг С.А. Рентгенодиагностика заболеваний костей и суставов. - М.: Медицина, 1964. — Т. 2. - 571 с.

Рентгенодиагностика в педиатрии. Руководство для врачей / Под ред. В.Ф. Баклановой, М.А. Филиппкина. - М.: Медицина, 1988. - Т. 2. 367 с.

Юбилейная книга Niser 1995 года. Общее руководство по радиологии. - Швеция-М.: СПАС, 1996. - Т. 1. - 668 с.

## ПРИЛОЖЕНИЕ

### ОТВЕТЫ НА СИТУАЦИОННЫЕ ЗАДАЧИ

#### Ответы на ситуационные задачи главы 1

Задача 1. Необходимо дать заявку в радиологическую лабораторию на проверку радиационной безопасности рабочего места врача-рентгенолога, включающей стационарную и индивидуальную дозиметрию.

Задача 2. На рентгенограмме мы видим негативное изображение, а интерпретировать его мы должны как позитивное, а это значит, что во всех случаях получения рентгеновского изображения легкие будут давать симптом просветления, а средостение - затемнения.

Задача 3. Термином «рентгенологическое» следует применять к методу исследования, а термином «рентгеновское» - к техническим аспектам этого исследования, например, рентгенологическое исследование и рентгеновский аппарат. В направлении на исследование должно быть уточнено, какое именно рентгенологическое исследование следует проводить: рентгеноскопию или рентгенографию, в последнем случае, в каких проекциях.

Задача 4. УРИ, тубус, отсеивающая решётка и диафрагма при рентгенографии выполняют еще функцию снижения лучевой нагрузки на пациента и врача.

Задача 5. О давности возникновения патологической тени в лёгком помогут решить результаты предыдущих флюорографических исследований.

Задача 6. Обработка рентгенограмм (экспонированной плёнки) производится в специальном лабораторном помещении.

Задача 7. Рентгеновским является тормозное излучение, возникающее в рентгеновской трубке.

Задача 8. При подозрении на наличие бронхоэктазов необходимо назначить следующие методы рентгенологического исследования в

такой последовательности: рентгеновская томография, бронхография или (и) компьютерная томография.

Задача 9. В результате неоднократно проводимой рентгенографии костей голени по поводу перелома, была получена за год дозу рентгеновского облучения 30 бэр, что соответствует ПДД. Для исследования костей при травмах раньше считалось предпочтительнее использовать метод электрорентгенографии (изображение на бумаге дешевле, чем на спленке), но в последние годы вернулись опять к рентгенографии, которая не превышает лучевую нагрузку.

Задача 10. Для получения полной характеристики патологической тени в лёгком, которая на рентгенограмме в прямой проекции перекрывается ребром, необходимо назначить рентгеновскую томографию, а при трудностях диагностики дополнительно КТ.

Задача 11. Пациентке, страдающей хроническим тромбозом нижних конечностей, для оценки состояния вен использовалась флебография, в последние годы начинают с назначения доплерографии, которая позволяет контролировать процесс коррекции изменённых вен и её итог.

Задача 12. Пациенту был проведен метод термографии брюшной полости с выявлением очага хронического воспаления в правой подвздошной области, возможно аппендикулярного инфильтрата.

Задача 13. Баллонное расширение прилоханочного отдела мочеточника в зоне сужения можно осуществить под контролем рентгеноскопии.

Задача 14. Методикой рентгенологического исследования, которая позволила бы визуализировать надпочечники и уточнить наличие в них патологических изменений, является рентгеновская томография в сочетании с ретропневмоперитонеумом.

#### Ответы на ситуационные задачи главы 2

Задача 1. Допплерография.

Задача 2. УЗИ.

Задача 3. Трансабдоминальное УЗИ с методикой введения жидкогош и полость матки и метросальпингография с пробой Котта.

Задача 4. УЗИ, экскреторная урография.

Задача 5. Обзорная экскреторная урография, при сомнительных данных ретроградная пиелография справа.

УЗИ, уретро-

Задача 7. КТ или МРТ.

Задача 8. КТ или МРТ.

Задача 9. Электроэнцефалография, доплерография КТ МРТ

Задача 10. УЗИ, экскреторная урография.

Задача 11. Маммография, УЗИ.

Задача 12. Маммография, дуктография.

### Ответы на ситуационные задачи главы 3

Задача 1. Флюорография



Задача 2. Заключение должно быть таким: множественные двусторонние метастазы в лёгкие в виде круглых теней. Такие признаки, как нарастание количества теней по направлению к диафрагме, не сливающиеся увеличенные лимфатические узлы в корне, исключают туберкулёз.

J, Z 1 L 3 " а н о 4 м м : « р — лол,, деформирую-

Задача 4. 1 - томограммы, 2 - КТ.

Задача 5. Заключение: тотальный плеврит справа

УРОВГЬ<sup>4</sup> если в " ? ПОЛОСТМ ТМ ОСТЬ, то она имеет косой и жвдкость, тм е<sup>5</sup> Уровень

Задач<sup>7</sup> рсттсиоскопия поможет выявить пульсацию тени и связь 1 и<sup>ми</sup> Г П О Л — следовании, что псдтм<sup>4</sup>

ракоГ<sup>8</sup> Т № Б В К О Р Н Е обусловлена Центральным экзобронхальным

Задача 9. После против тельной терапии изменилось периферический абсцесс о периф так как появив- симптомами характерен для

Задача 10. Заключение должно быть другим - это эхинококк,<sup>ТМ</sup> киста в фазе вскрытия с симптомом «плавающей линии»

### Ответы на ситуационные задачи главы 4

3 чп и Т ч а л Направление на исследование должно быть сформулировано в зависимости от цели исследования следующим образом

-«Рентгеноскопия желудка»- для исследования пищевода желудка, двенадцатиперстной кишки пищевода,

«Рент тм Г С Гис " а С наСаЖем бария Сульфата по тонкой перстной, и тощей и Г<sup>0,3</sup> тм<sup>51</sup> пищевода, желудка, Двенадцати-перстной и подвздошной кишок.

- «Ирригоскопия» - для исследования толстой и дистальных отделов подвздошной кишки. сальных отде

- «Пассаж бария сульфата по толстой кишке» - в дополнение к ирригоскопии при необходимости. Дополнение

Задача 2. Заключение: тонкокишечная непроходимость

Задача 3. Данный симптом свидетельствует о наличии свободного

ГлГоР<sup>в</sup>Г<sup>б</sup>а<sup>р</sup>нГ<sup>ной</sup> — что проявление з ф ? ? ? ?

Задача 4. Для выявления инородного тела и его осложнений в первую очередь применяют обзорную рентгеноскопию, в процессе Стопбй осуществляют рентгенограммы шеи в прямой и боковой Проекциях

д Е и Г " = й - е п Г о б Т д в<sup>ь</sup>, являет - , то дополнительно проводят мето-

гсн1ZТ.1' Учитывая налич ис перешейка, соединяющего дополнительную тень с просветом кишки, а также наличие в тени с тм \* слизистой оболочки, следует думать о дивертикуле а трёхслойное содержимое и задержка контраста свидетельствуют о д^е^икулитГ желТлТ^, заключение: циркулярный рак препилорического отдела желудка, осложненный декомпенсированныш стенозом привратника

Задача 7. Необходимо воздушное контрастирование (одномомс.пное двойное контрастирование или пневмография) для истЮчения или подтверждения инфильтративного компонента чаЩГбр'ноГрака

ДиосГГм Ш стпени. — симптомы связаны с кар

Задача 9. Такая рентгенологическая картина связана с послеопера Ционным осложнением - поддиафрагмальныш абсцессом слева



Задача 10. Врач-рентгенолог не может комментировать рентгенограммы пищевода, желудка и кишечника, если исследование проведено другим врачом-рентгенологом, так как рентгенограммы отражают лишь отдельные моменты рентгеноскопии и не могут дать Полного впечатления о характере патологического процесса.

Задача 11. Можно заподозрить заболевание толстой кишки и для получения информации о характере патологического процесса необходимо провести ирригоскопию.

Задача 12. Следует думать о метастазах в печени и метастатическом асците. Для выявления первичной опухоли необходимо провести дополнительную исследование лёгких, ЖКТ и других органов.

Задача 13. УЗИ позволит решить вопрос о наличии камней или полипов в жёлчном пузыре.

Задача 14. Подтвердить или опровергнуть наличие камней в общем жёлчном протоке могут помочь такие лучевые методы:

- послеоперационная холангиография через дренаж, оставленный после операции;
- если дренаж не оставлен, то ЭРХПГ.

Задача 15. Под контролем УЗИ.

Задача 16. Для уточнения размеров и морфологических изменений в поджелудочной железе необходимо назначить УЗИ и/или КТ.

Задача 17. Необходима КТ с методикой внутривенного усиления или МРТ.

## Ответы на ситуационные задачи главы 5

Задача 1. Уменьшение количества костного вещества может быть связано со следующими процессами:

- остеопороз, если размеры костей не изменены;
- костная атрофия, если размеры костей будут уменьшены.

Задача 2. Остеомиелит в разгаре заболевания, свищевая форма. Для уточнения характера свищевого хода показана фистулография.

Задача 3. Неполный вывих левого плечевого сустава с гематомой в мягких тканях плеча.

Задача 4. Заключение: остеохондроз поясничного отдела.

Задача 5. Рахит — заболевание, связанное с недостатком в организме витамина D.

Задача 6. Заключение: вдавленный перелом лобной кости справа без повреждения головного мозга и раздражения мозговых оболочек.

Задача 7. Направление на лучевое исследование: рентгенограммы правого предплечья и лучезапястного сустава (подозрение на перелом луча в типичном месте).

Задача 8. Заключение: обострение посттравматического хронического остеомиелита (свищевая форма).

Задача 9. На рентгенограммах правого коленного сустава предполагается увидеть следующие признаки, отображающие туберкулёзный артрит:

- локальный остеопороз костей, образующих сустав;
- сужение суставной щели, возможно анкилоз;
- деструктивные очаги со склеротическим ободком;
- неровность и склерозирование контуров замыкающих пластинок;
- формирование секвестров.