

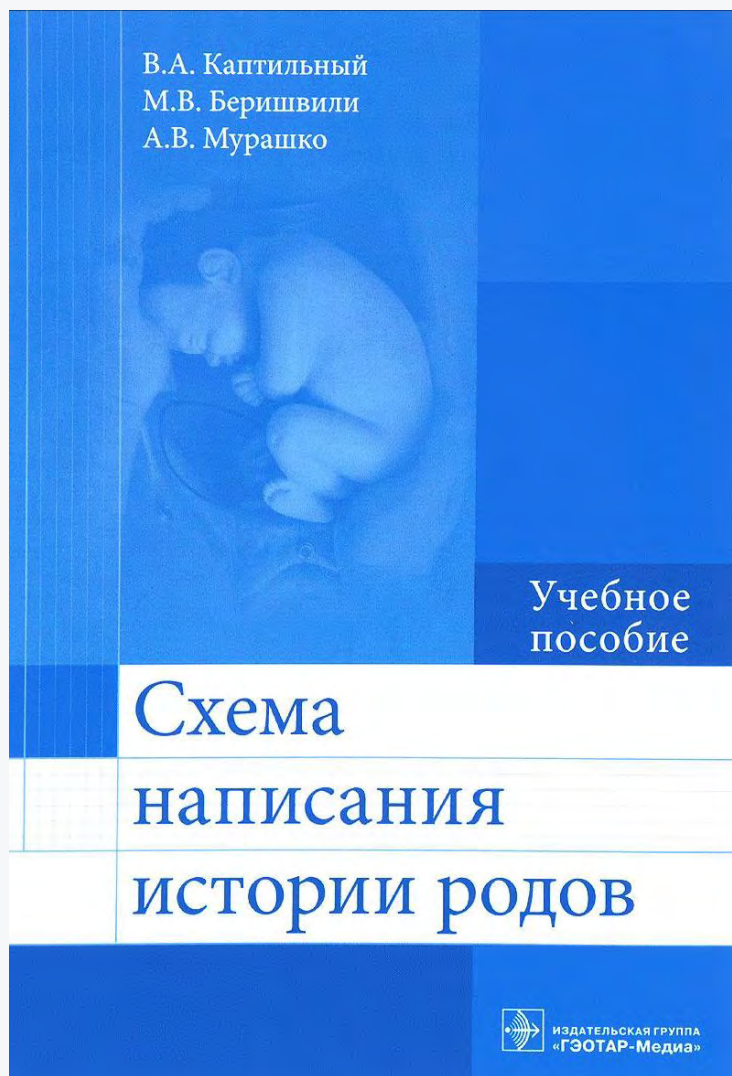Схема написания истории родов : учеб. пособие / В. А. Капильный, М. В. Беришвили, А. В. Мурашко [и др.]; под ред. А. И. Ищенко. - М. : ГЭОТАР-Медиа, 2016. - 112 с. - ISBN 978-5-9704-4007-0.

Аннотация

Правильное написание истории болезни является важным моментом в обучении, так как представляет собой документ, отражающий историю заболевания больного, жалобы, физическое состояние пациентки, диагностический поиск, на основании которого формулируется диагноз и определяется дальнейшая тактика ведения.

Грамотно оформленная история болезни отражает уровень знаний врача, умение применять на практике достижения современной медицинской науки в рамках российских и международных стандартов диагностики и лечения.

История болезни имеет лечебное, практическое, научное и юридическое значение. Данное пособие поможет быстро и эффективно освоить методологию и структуру написания истории болезни.

Гриф

Рекомендовано ФГАУ "Федеральный институт развития образования" в качестве учебного пособия для использования в учебном процессе образовательных организаций, реализующих программы высшего образования по специальности 31.05.01 "Лечебное дело"

ПРЕДИСЛОВИЕ

В наш век компьютерных технологий личное общение с пациентами сохраняет огромное значение для правильной постановки диагноза, установления контакта с беременной, предотвращения возможных конфликтных ситуаций. Мы решили написать данное пособие, чтобы помочь студенту сделать столь важные первые шаги в личном общении с акушерским пациентом. Во время курации в родильном доме или женской консультации преподаватель помогает будущему врачу овладевать коммуникативными навыками общения с беременной и ее родственниками, профессиональными навыками сбора анамнеза, обследования, постановки диагноза и дальнейшего ведения.

Правильное написание истории болезни (родов) в дальнейшем, уже врачами, уменьшает вероятность врачебных ошибок, улучшает качество наблюдения и лечения беременной, снижает вероятность претензий со стороны контролирующих (судебных) органов. Основы такого написания истории болезни закладываются во время учебы в медицинском вузе при курации пациенток (беременных, рожениц и родильниц).

Для облегчения выполнения поставленных задач студентам предложена схема написания истории болезни (родов), в которой последовательно изложены этапы сбора анамнеза, описания жалоб, физикального обследования, принципы последовательности построения и формулирования акушерского диагноза во время беременности, родов и в послеродовом периоде, выработки предполагаемой тактики дальнейшего ведения на основании диагноза.

Ориентируясь на данное пособие во время курации, студенты смогут самостоятельно максимально точно выполнить измерения и наружные приемы акушерского обследования беременной, рассчитать предполагаемую массу плода и срок родов, определить способ родоразрешения и наметить план ведения родов.

Мы надеемся, что предварительное ознакомление студентов с данным пособием, которое снабжено иллюстративным материалом, демонстрирующим все необходимые мануальные навыки, будет способствовать овладению искусством курации беременных, стандартизации записи истории болезни (родов) и, таким образом, облегчит задачу преподавателя в формировании правильного подхода к общению с пациенткой, ее обследованию и медицинским записям.

С уважением, коллектив авторов

СПИСОК СОКРАЩЕНИЙ И УСЛОВНЫХ ОБОЗНАЧЕНИЙ

♦ - торговое наименование лекарственного средства

∅ - лекарственное средство не зарегистрировано в Российской Федерации

ВДМ - высота стояния дна матки

ОЖ - окружность живота

ВИЧ - вирус иммунодефицита человека

ИМТ - индекс массы тела

УЗИ - ультразвуковое исследование

Ig - иммуноглобулин

TORCH - (аббревиатура от англ. *Toxoplasmosis, Other, Rubella, Cytomegalovirus, Herpes simplex viruses*) - группа врожденных инфекций, включающая токсоплазмоз, другие инфекции, краснуху, цитомегаловирусную и герпетическую инфекции

β-ХГЧ - β-субъединица хорионического гормона человека

ЭКО и ПЭ - экстракорпоральное оплодотворение и перенос эмбриона

ОФОРМЛЕНИЕ ТИТУЛЬНОГО ЛИСТА

На первую страницу истории родов выносят следующие данные:

- Куратор.
- Группа.
- Период курации.
- Дата сдачи истории родов.
- Ф. И. О. преподавателя.
- Оценка.

ПАСПОРТНЫЕ ДАННЫЕ ПАЦИЕНТКИ

- Фамилия, имя, отчество (пишут только первую букву фамилии!), возраст.

Пример. Пациентка К., 27 лет.

- Место работы и должность.
- Характер работы, профессиональные вредности.
- Дата и время поступления.
- Порядок поступления в роддом, диагноз направившего учреждения (*доставлена машиной скорой медицинской помощи; поступила в плановом порядке по направлению врача женской консультации; поступила самостоятельно, со схватками или с жалобами*).
- Диагноз при поступлении.

ЖАЛОБЫ

- При поступлении.
- На момент курации.

АНАМНЕЗ ЖИЗНИ

- Каким по счету ребенком родилась.
- Масса тела при рождении.
- Течение беременности и родов у матери, осложнения.
- Вид вскармливания (грудное, искусственное).
- Развитие в детстве.

• Наследственность: наследственные заболевания и болезни обмена веществ (сахарный диабет, ожирение), многоплодие, пороки развития.

• Заболевания в семье: туберкулез, онкологические заболевания, заболевания сердечно-сосудистой системы и пр.

• Перенесенные детские инфекции (корь, краснуха, ветряная оспа, эпидемический паротит и пр.).

• Перенесенные инфекционные заболевания во взрослом возрасте.

• Перенесенные соматические заболевания.

• Хронические заболевания, частота обострений.

• Оперативные вмешательства.

• Травмы (черепно-мозговые, переломы позвоночника, костей таза и др.).

• Занятия физической культурой.

• Условия труда и быта.

• Аллергологический анамнез, лекарственная непереносимость.

• Трансфузионный анамнез (наличие гемотрансфузий, переливания плазмы и кровезаменителей, их переносимость, осложнения).

• Соблюдение режима труда и отдыха.

• Регулярность и полноценность питания.

• Вредные привычки (курение, злоупотребление алкоголем, прием наркотических препаратов).

• Группа крови, резус-фактор беременной.

• Возраст и здоровье мужа, группа крови и резус-фактор мужа.

• Было ли рождение детей в предыдущих беременностях с гемолитической болезнью (отеком, анемией, желтухой; проводилось ли заменное переливание крови ребенку).

АКУШЕРСКО-ГИНЕКОЛОГИЧЕСКИЙ АНАМНЕЗ

Менструальная функция

Начало менструаций (указать возраст), установились сразу или нет; если нет, то через какое время. Продолжительность менструального кровотечения (количество дней), периодичность (через сколько дней), регулярность. Величина кровопотери (обильные, умеренные, скудные), болезненность (болезненные, безболезненные, болезненные в первый день). Изменения характера менструаций после начала половой жизни, после родов. *Дата последней менструации*. Особенности последней менструации: отличия от других менструаций по продолжительности, объему кровопотери, сроку наступления (*приложение 1*).

Пример. Менструации с 12 лет, установились сразу, умеренные, по 4-5 дней, через 28 дней, регулярные, болезненные в первый день. После начала половой жизни и родов характер менструального цикла не изменялся. Последняя менструация 28 августа, в срок, без особенностей.

Половая функция

Возраст начала половой жизни. Какой по счету брак. Тип используемой контрацепции: не использует, *coitus interruptus*, барьерная, гормональная (какой именно препарат, длительность приема, переносимость).

Пример. Половая жизнь с 19 лет. Брак первый. Контрацепция барьерная, год назад принимала комбинированные пероральные контрацептивы этинилэстрадиол + дроспиренон (Ярина*) в течение 15 мес, переносила препарат хорошо.

Детородная функция

Подробно описать по порядку исход и течение каждой беременности (роды, искусственные аборты, самопроизвольные выкидыши). В случае родов указать: своевременные, преждевременные, запоздалые; тип родоразрешения; выполненные операции и пособия. На каком году (месяце) половой жизни без контрацепции наступила данная беременность. На какие сутки после родов выписана домой. Течение послеродового периода. Масса и рост ребенка при каждом родах. Продолжительность грудного вскармливания после первых родов. Были ли мертворождения: смерть плода - антенатально, интранатально, постнатально (на какие сутки). Причина смерти. В отношении абортов указать: самопроизвольный или искусственный, при каком сроке, наличие осложнений. При самопроизвольном аборте указать, было ли последующее выскабливание полости матки, отметить наличие осложнений. Сколько живых детей на момент курации.

Пример. Первая беременность - 1999 г. Наступила на 6-м месяце после отмены гормональной контрацепции. Своевременные самопроизвольные роды в головном предлежании крупным плодом. Масса тела 4250 г, рост 51 см, мальчик, 8-9 баллов по шкале Апгар, в родах - перелом ключицы. Разрыв шейки матки II степени, дефект последа, ручное обследование стенок послеродовой матки, удаление остатков плацентарной ткани, зашивание разрыва шейки матки. Выписана с ребенком домой на 9-е сутки. Кормила ребенка грудью до 2 лет.

Вторая беременность - 2002 г. Искусственный аборт на сроке 9-10 нед, осложнившийся эндометритом, стационарное лечение: *abrasion caviuteri*, 14 дней антибактериальной терапии (амоксциллин + клавулановая кислота).

Третья беременность - 2004 г. Преждевременные оперативные роды в головном предлежании плода на сроке 36-37 нед путем наложения выходных акушерских щипцов. Острая внутриутробная гипоксия плода на фоне

двукратного обвития пуповины вокруг шеи плода. Масса тела 3150 г, рост 48 см, девочка, 6-7 баллов по шкале Апгар. Поздний послеродовый период осложнился двусторонним лактостазом, трещинами сосков и лохиометрой (опорожнена под ультразвуковым контролем), выписана с ребенком домой на 10-е сутки. Кормила ребенка грудью до 1 года.

Четвертая беременность - 2006 г. Самопроизвольный выкидыш на сроке 5-6 нед, *abrasio cavi uteri*, без осложнений.

Пятая беременность - 2008 г. Своевременные оперативные роды в тазовом предлежании плода. Полное предлежание плаценты. Мальчик, масса тела 3540 г, рост 49 см. Послеродовой период без осложнений, выписана домой с ребенком на 7-е сутки. Кормила ребенка грудью до 1 года 2 мес.

Шестая беременность - 2013 г. Наступила после двух попыток экстракорпорального оплодотворения и переноса эмбриона (вторичное бесплодие 6 лет: трубно-перитонеальный фактор, наружногенитальный эндометриоз; лечебно-диагностическая лапароскопия, сальпингоовариолизис, лазеровапоризация очагов наружногенитального эндометриоза в 2011 г.).

На момент курации трое живых детей.

Гинекологические заболевания

Нозологическая форма, год возникновения, проведенное лечение, течение и исход. Отметить наличие рецидивов, их частоту, проводимое лечение.

Пример. 2008 г. - эндоцервикальная эктопия шейки матки, кольпоскопически подозрительные участки, при цитологическом исследовании - койлоцитоз, дискератоз, дисплазия легкой степени. Произведена циркулярная диатермоэксцизия зоны эндоцервикоза с выскабливанием дистальной трети цервикального канала; по данным морфологического исследования удаленного участка - цервикальная интраэпителиальная неоплазия (CINI). При плановых осмотрах рецидивов не выявлено.

2015 г. - диагностирован наружный генитальный эндометриоз, произведены лечебно-диагностическая лапароскопия, сальпингоовариолизис, лазеровапоризация очагов наружногенитального эндометриоза.

Заболевания, передающиеся половым путем

Перенесенные заболевания, передаваемые преимущественно половым путем: *сифилис*, инфекция, вызванная вирусом иммунодефицита человека (ВИЧ-инфекция), гонорея, трихомоноз, хламидиоз, герпетическая инфекция, гепатит. Год возникновения, проводимое лечение, течение, исход, рецидивы/повторные инфицирования.

Пример. 2005 г. - уrogenитальный хламидиоз; антибактериальная терапия (азитромицин 1 г). 2008 г. - трихомоноз; тинидазол внутрь по 1,5 г 1 раз в сутки 5 дней.

ТЕЧЕНИЕ НАСТОЯЩЕЙ БЕРЕМЕННОСТИ

Общие данные

Находилась ли под наблюдением в женской консультации (указать номер). Первая явка в женскую консультацию: срок беременности и дата при первой явке. Сколько раз посетила за беременность. Проходила ли физиопсихопрофилактическую подготовку - занятия в школе матерей.

Планируемая ли беременность, проводимые обследования до беременности. Если непланируемая, то на каком фоне наступила беременность (прием лекарственных препаратов, в том числе всех видов контрацепции; заболевания в этот период; наличие профессиональных вредностей).

Указать возникшие осложнения в *каждом триместре* настоящей беременности, сроки их появления (недели беременности), клинические симптомы, проводимое лечение и исход: *I триместр* (до 12 нед включительно), *II триместр* (13-28 нед), *III триместр* (29-40 нед).

Первое шевеление плода (дата, какому сроку беременности соответствовала).

Дородовой отпуск (дата получения).

Пример. *Находилась под наблюдением в женской консультации № 12 с 7 нед беременности (25 января 2015 г.). Посетила консультацию 13 раз, регулярно посещала школу матерей.*

Беременность желанная, запланированная. До беременности прошла обследование: ультразвуковое исследование (УЗИ) органов малого таза, коррекция микробиоценоза влагалища, цитологическое исследование соскобов с экто- и эндоцервикса, TORCH-комплекс.

Течение беременности.

- *I триместр: ранний токсикоз (тошнота, рвота до 1 раза в сутки, в весе не теряла), принимала витаминные препараты, фолиевую кислоту, седативные препараты, блокаторы гистаминовых рецепторов с положительным эффектом. Предлежание хориона по данным УЗИ.*

- *II триместр: бактериальный вагиноз (метронидазол 500 мг 2 раза в сутки 7 дней местно), бессимптомная бактериурия (фосфомицин трометамол 3 г однократно). Низко расположенная плацента по данным УЗИ.*

- *Первое шевеление плода 15 апреля 2015 г. (18 нед беременности).*

- *III триместр: кандидозный вульвовагинит (эконазол 50мг 1 раз в сутки 3 дня местно), отеки ног, кистей рук (почечный чай 30,0 мл 3 раза в сутки), рецидив бессимптомной бактериурии (фосфомицин трометамол 3 г однократно). Однократное обвитие пуповины вокруг шеи плода, умеренное многоводие (по данным УЗИ в 32 нед), снижение маточно-плацентарной перфузии в бассейне правой маточной артерии по данным доплерометрии.*

- *Получение дородового отпуска 9 июня 2015 г. (30 нед беременности).*

Расчет индекса массы тела

Указывают рост и массу тела беременной (до беременности). Вычисляют:

- показатель Брока: рост (в см) минус 100 равен нормальной массе тела;
- индекс массы тела (ИМТ) и делают заключение относительно распределения значений ИМТ (приложение 2).

Пример. *Рост беременной 171 см, масса тела 61 кг.*

Показатель Брока: 71 кг. Масса тела не превышает показатель Брока.

ИМТ беременной составляет:

$$\frac{61}{1,71^2} = \frac{61}{2,9241} = 20,86. \quad \text{ИМТ соответствует нормальной массе тела.}$$

Прибавка массы тела беременной

Допустимую прибавку массы тела (на момент курации) оценивают в соответствии с ИМТ (приложение 3) и дают заключение.

Пример. Прибавка массы тела на момент осмотра в 32 нед гестации составляет 12,3 кг, что на 2,3 кг больше допустимого значения (верхняя граница прибавки массы тела в 32 нед для данного ИМТ составляет 10 кг).

ОБЪЕКТИВНОЕ ИССЛЕДОВАНИЕ

Общий осмотр

Общее состояние, вид беременной (возбуждена, угнетена, спокойна), сознание, положение. Температура тела. Телосложение. Походка. Кожные покровы и слизистые оболочки, наличие послеоперационных рубцов. Характер оволосения (по мужскому/женскому типу). Наличие варикозно расширенных вен. Выраженность подкожной жировой клетчатки.

Наличие отеков, их локализация. Общее развитие костно-мышечной системы, признаки рахита, деформации, атрофии, подвижность суставов, асимметрия конечностей, последствия травм.

Пример. Общее состояние удовлетворительное, спокойна, сознание ясное, положение активное. Температура тела 36,6 °С. Телосложение нормостеническое, походка моряка. Кожные покровы и видимые слизистые оболочки обычной окраски, чистые, высыпаний и патологических пигментаций не выявлено, рубец в правой пахово-подвздошной области по Волковичу-Дьяконову от аппендэктомии. Оволосение по женскому типу. Умеренный варикоз поверхностных вен голени, больше справа. Подкожная жировая клетчатка развита умеренно. Отеки голени, стоп, кистей рук. Видимых деформаций костно-мышечного скелета и последствий травм не выявлено.

Осмотр и пальпация молочных желез

Производят осмотр и последовательную методическую пальпацию обеих молочных желез (приложение 4).

Пример. Молочные железы при осмотре одинаковых размеров, округлой формы, с равномерно выступающими вперед сосками. Патологических высыпаний и особенностей сосудистого рисунка кожи молочных желез нет, отмечается усиление пигментации околососковых кружков. Ареолы правильной формы, не деформированы, симметричные, соски не втянуты, трещин нет, чистые, при надавливании отделяется незначительное количество белесоватой жидкости. Ткань желез при пальпации мелкозернистая, однородная, безболезненна. С наступлением беременности пациентка отметила увеличение и

уплотнение молочных желез. Подмышечные, подключичные и надключичные лимфатические узлы не пальпируются.

Данные объективного исследования систем и органов

Кратко, не более одного предложения по состоянию каждой системы:

- сердечно-сосудистой;
- дыхательной;
- пищеварительной;
- мочевыделительной;
- нервной;
- эндокринной;
- органов зрения.

АКУШЕРСКИЙ СТАТУС

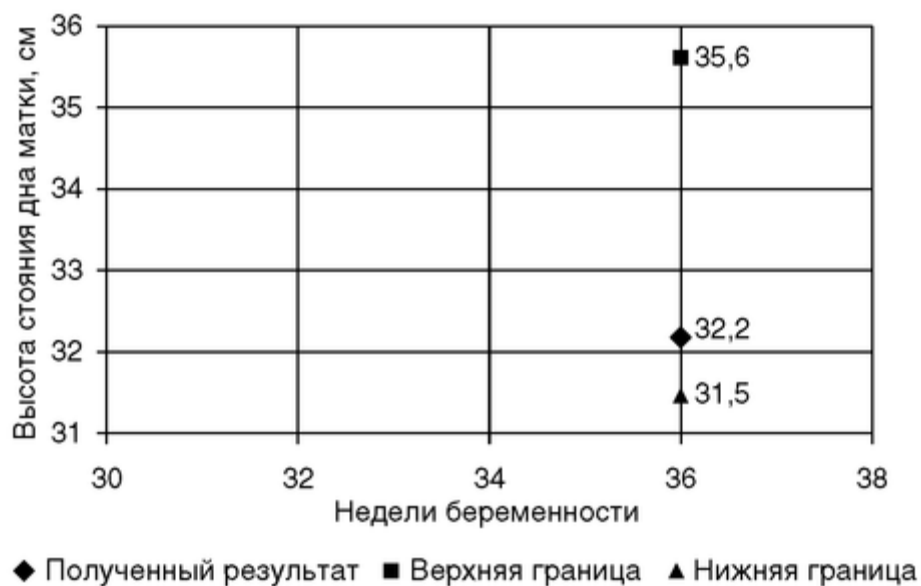Осмотр и измерение живота

Форма и размер живота: овоидная, шаровидная, отвислая, заостренная кверху; стрии беременности. Состояние белой линии живота и пупка.

Окружность живота на уровне пупка. Высота стояния дна матки (ВДМ) над лонным сочленением (приложение 5).

Оценивают соответствие ВДМ сроку беременности (*приложение 6*). Ниже строят график: отмечают ВДМ на момент курации относительно нормального распределения (*приложение 7*).

Пример. Живот правильной овоидной формы, увеличен в размере за счет беременной матки, соответствующей сроку беременности. Гиперпигментация белой линии живота ниже пупка, пупок не пролабирует. Окружность живота на уровне пупка 85 см. Дно матки находится на 6,5 см ниже мечевидного отростка грудины, ВДМ 32,2 см над лоном, что соответствует сроку беременности, нижняя граница ВДМ в 36 нед - 31,5 см.



Исследование таза

- *distantia spinarum*_см (норма 25-26 см);
- *distantia cristarum*_см (норма 28-29 см);
- *distantia trochanterica*_см (норма 30-31 см);
- *conjugata externa* (диаметр Боделока)_см (норма 20-21 см);
- *conjugata lateralis* (боковая конъюгата Кернера)_см (норма 14,5-15,0 см), соответствует расстоянию между верхней передней и верхней задней осями подвздошных костей, измеряется с двух сторон, производится их сравнение (*приложение 8*);
- *conjugata diagonalis*_см; определяется при влагалищном исследовании, переписывается из истории болезни (в норме $\geq 12,5$ см) (*приложение 9*);
- ромб Михаэлиса (пояснично-крестцовый ромб): форма (правильная/ неправильная, симметричная/асимметричная), размеры (вертикальный, горизонтальный), особенности;
- *distantia Tridondani*_см (норма >11 см, соответствует вертикальному размеру ромба Михаэлиса)(*приложение 10*);
- индекс Соловьева_(норма 1,40-1,45), вычисляется как $1/10$ окружности лучезапястного сустава (*приложение 11*);
- *conjugata vera*_см, вычисляемый показатель, рассчитывается *всеми* предложенными формулами (*приложение 12*).

Пальпация живота (матки)

Тонус тела матки, ее напряжение при исследовании. Оценка поверхности пальпируемой матки, особенности, например наличие пальпируемых миоматозных узлов. Состояние нижнего сегмента матки. Болезненность при пальпации тела и нижнего сегмента матки. Приемы Леопольда-Левицкого (описывают полученные данные пальпации при каждом приеме). Положение плода (продольное, поперечное, косое), позиция (первая, вторая), вид

(передний, задний). Определение предлежащей части плода и отношения ее к плоскости входа в малый таз (приложение 13).

Пример. Матка в нормотонусе, с ровной поверхностью, при пальпации возбудима, безболезненна; пальпация нижнего маточного сегмента в проекции послеоперационного рубца безболезненна на всем его протяжении. Дно матки находится под мечевидным отростком грудины (первый прием Леопольда-Левицкого), где определяется крупная умеренно подвижная округлая мягкая часть плода овоидной формы - тазовый конец. Положение плода продольное, спинка плода (второй прием Леопольда-Левицкого) определяется слева как упругая плоская объемная его часть; симптом флюктуации и мелкие части плода определяются справа - первая позиция, передний вид. Предлежит головка плода (третий прием Леопольда-Левицкого), симптом баллотирования головки отрицательный. При заведении кистей за головку плода (четвертый прием Леопольда-Левицкого) ладони расходятся под тупым углом - головка фиксирована малым сегментом к плоскости входа в малый таз (большая часть головки плода находится над плоскостью входа).

Аускультация сердечной деятельности плода

Место наилучшего выслушивания, частота, ритмичность, ясность (ясное, приглушенное, глухое) (приложение 14).

Пример. Сердцебиение плода ясное, ритмичное, выслушивается справа ниже пупка с частотой до 140 в минуту.

Предполагаемая масса плода

Вычисляемый показатель (приложение 15). Рассчитывается всеми предложенными формулами.

Фетометрия

Производится измерение головки плода и длины плода (вычисляемый показатель) (приложение 16).

Влагалищное исследование

(Переписывают из истории родов.)

Дата. Время. Показания. Осмотр наружных половых органов: как сформированы, наличие признаков инфантилизма, характер оволосения, наличие варикозного расширения вен наружных половых органов. Состояние влагалища.

Шейка матки (отношение к проводной оси таза, длина влагалищной части, консистенция, проходимость цервикального канала). При проходимости внутреннего зева описывают плодный пузырь (его функциональность). Предлежащая часть (что предлежит, отношение к плоскости входа в малый таз). Диагональная конъюгата (достигим ли крестцовый мыс¹). Емкость таза, характер крестцовой впадины, боковых стенок и симфиза, изменения костей малого таза, наличие экзостозов. Характер выделений.

При сглаженной шейке матки описывают маточный зев (степень открытия, толщина краев, растяжимость), состояние плодного пузыря, предлежащую часть (приложение 17).

Зрелость шейки матки

Вычисляются на основании данных влагалищного исследования. Степень зрелости может быть оценена по шкале Е.Н. Bishop (*приложение 18*) или Г.Г. Хечинашвили (*приложение 19*).

Пример. Шейка матки по шкале Е.Н. Bishop оценена как «недостаточно зрелая» (4 балла): расположена по проводной оси малого таза (2 балла), частично размягчена (1 балл), длиной 2 см (1 балл), внутренний зев закрыт (0 баллов).

¹ При формулировке в истории родов «мыс недостижим» диагональную конъюгату нужно считать равной 13 см (для расчета истинной конъюгаты).

ДАнные ИНСТРУМЕНТАЛЬНО-ЛАБОРАТОРНЫХ И ДОПОЛНИТЕЛЬНЫХ МЕТОДОВ ИССЛЕДОВАНИЯ

Описывают все перечисленные пункты из истории родов, обменной карты и со слов беременной.

- Группа крови, резус-фактор, титр антител при отрицательной резус-принадлежности крови.
- Клинический анализ крови.
- Биохимический анализ крови.
- Коагулограмма (по показаниям).
- Анализ крови на маркеры вирусных гепатитов В и С, ВИЧ-инфекции, сифилиса.
- Обследование на TORCH-инфекции: *Rubella* - иммуноглобулины классов М и G (IgM, IgG); *Toxoplasma* - IgM, IgG; *Cytomegalovirus* - IgM, IgG; *Herpes simplex viruses* - IgM, IgG.
- Уровень тиреотропного гормона, свободного тироксина, антител к тиреоидной пероксидазе (в I триместре).
- Цитологическое исследование соскоба с шейки матки (экто- и эндоцервикса) в I триместре или до беременности.
- Данные расширенной кольпоскопии (кольпоскопическое заключение) в I триместре или до беременности.
- Микроскопическое исследование отделяемого влагалища, шейки матки, уретры с окраской по Граму.
- Бактериологическое исследование отделяемого влагалища/шейки матки. Отдельно указывают наличие/отсутствие носительства стрептококка группы В во влагалище перед родами (на 35-37-й неделе беременности).
- Диагностика влагалищного отделяемого, цервикального канала, уретры (*Chlamydia trachomatis*, *Neisseria gonorrhoeae*, *Trichomonas vaginalis*, *Mycoplasma genitalium*, *Listeria monocytogenes*) с помощью полимеразной цепной реакции.
- Электрокардиография.
- Общий анализ мочи.

- Бактериологическое исследование мочи.
- Данные пренатальной диагностики:
 - заключение по риску возможных хромосомных аномалий плода на основании УЗИ и биохимического пренатального скрининга I: *PAPP-A, free-HCG* (11,0-13,6 нед);
 - заключение по риску возможных хромосомных аномалий плода на основании УЗИ и биохимического пренатального скрининга II: *AFP, E3, HCG* (16-20 нед).
- Дополнительные методы исследования:
 - заключение УЗИ;
 - заключение доплерометрического исследования маточно-плацентарного и плодового кровотока;
 - заключение кардиотокографического исследования плода;
 - заключение рентгенэнцефалопельвиометрии (если проводилось, указать показания).
- Артериальное давление (динамика в течение всей беременности).
- Другие исследования.

КОНСУЛЬТАЦИИ, ЗАКЛЮЧЕНИЯ И РЕКОМЕНДАЦИИ ДРУГИХ СПЕЦИАЛИСТОВ

- Терапевт.
- Отоларинголог.
- Окулист.
- Стоматолог.
- Медико-генетическое консультирование.
- При наличии какой-либо экстрагенитальной патологии - заключение соответствующего специалиста.

ОПРЕДЕЛЕНИЕ СРОКА БЕРЕМЕННОСТИ И ПРЕДПОЛАГАЕМОЙ ДАТЫ РОДОВ

Вычисляемые данные (*приложения 20 и 21*). Рассчитывают всеми возможными предложенными способами.

ПРЕНАТАЛЬНЫЕ ФАКТОРЫ РИСКА

Вычисляемые данные, проводят оценку в баллах (*приложение 22*). Риск перинатальной патологии вычисляются *отдельно по каждой группе* факторов и суммарный. Заключение пишут также *по каждому разделу* факторов риска с описанием полученной суммы баллов и дают итоговое заключение по сумме всех факторов риска развития пренатальной патологии.

Пример.

1. Совокупность имеющихся неблагоприятных **социально-биологических факторов** оценивается как низкая, **3 балла**: возраст беременной 32 года (2 балла) и курение (1 балл).

2. Отягощенность **акушерско-гинекологического анамнеза** оценивается как низкая, **4 балла**: 1 самопроизвольный аборт (2 балла) и рождение крупного ребенка в предшествующих родах (2 балла).

3. По совокупности **экстрагенитальных заболеваний** данной беременности риск развития перинатальной патологии оценивается как низкий, **4 балла**: острый пиелонефрит в II триместре (3 балла), анемия легкой степени (1 балл).

4. По совокупности **осложнений** данной беременности риск развития перинатальной патологии оценивается как средний, **6 баллов**: токсикоз первой половины беременности (2 балла), многоводие (4 балла).

Заключение: данная беременность относится к средней степени риска развития пренатальной патологии (**17 баллов**).

ФОРМУЛИРОВКА ДИАГНОЗА

Формулируют акушерский диагноз у беременных по следующему принципу.

- **Первая строчка диагноза** указывает на срок беременности и начинается со слова *беременность*.

Пример. *Беременность 28 нед.*

Особенности формулировки диагноза при многоплодной беременности:

— После срока беременности необходимо указать количество плодов (*двойня, тройня* и т.д.), описать вид близнецов (*однойяцевые* или *двухяцевые*) и, наконец, уточнить вид многоплодной беременности в зависимости от плацентарно-мембранных взаимоотношений:

- ◇ *бихориальная биамниотическая двойня*, что характерно для двухяцевой двойни, когда у каждого близнеца есть свой хорион и амнион, так что перегородка состоит из четырех листков - двух амнионов и двух гладких хорионов;

- ◇ *монохориальная биамниотическая двойня* - оба амниона заключены в один общий хорион, перегородка между плодами состоит из двух листков амниона;

- ◇ *монохориальная моноамниотическая двойня* - перегородка между плодами отсутствует.

Два последних случая относятся к однойяцевым двойням.

Пример. *Беременность 28 нед, бихориальная биамниотическая двойня.*

— Если данная беременность наступила не самостоятельно, а после применения вспомогательных репродуктивных технологий, то диагноз формулируется следующим образом:

Пример. *Беременность 38 нед после инсеминации спермой донора.*

Пример. *Беременность 24 нед после стимуляции овуляции кломифеном (кlostилбегитом).*

Пример. *Беременность 28 нед после ЭКО и ПЭ.*

- **Вторая строчка диагноза.** Начиная с 28 нед беременности после срока беременности указывают *предлежание* и его вариант (*головное, тазовое*) или *поперечное положение* плода.

До 28 нед беременности предлежание не выносится в диагноз, однако содержится в описательной части дневника.

- **Третья строчка диагноза.** *Осложнения со стороны матери*, связанные с беременностью. К примеру, предлежание плаценты, гестационная артериальная гипертензия, преэклампсия средней степени, отеки беременных, угрожающие преждевременные роды, гестационный сахарный диабет, анемия беременных, узкий таз (с указанием формы и степени сужения), резус-отрицательная кровь с явлениями сенсебилизации. Если в анамнезе у женщины были операции на матке (гинекологические операции со вскрытием полости матки или кесарево сечение, а также реконструктивно-пластические операции на шейке матки), в диагноз перед перечислением осложнений данной беременности выносят формулировку *оперированная матка*.

- **Четвертая строчка диагноза.** *Осложнения беременности со стороны плода*. К примеру, хроническая гипоксия плода, внутриутробная задержка развития плода, крупный плод, пороки развития плода, сросшаяся двойня.

- **Пятая строчка диагноза.** *Сопутствующая патология:*

- *генитальная патология*, например миома матки, полип цервикального канала, эндоцервикальная эктопия шейки матки, вульвовагинальная инфекция.

- *экстрагенитальная патология*, например порок сердца (с указанием его вида, степени и нарушения гемодинамики), сахарный диабет 1-го типа, гипертоническая болезнь, гипотиреоз, хронический гломерулонефрит, остеохондроз пояснично-крестцового отдела позвоночника, резус-отрицательная кровь без явлений сенсебилизации.

Пример I. *Беременность 26 нед.*

Оперированная матка.

Угрожающие преждевременные роды.

Дополнительная хорда левого желудочка плода.

Бактериальный вагиноз.

Миопия высокой степени.

Периферическая хориоретинальная дистрофия.

Пример II. *Беременность 36-37 нед.*

Головное предлежание.

Многоводие.

Гестационная артериальная гипертензия.

Аномалии развития матки (двуродая матка).

Бессимптомное носительство стрептококка группы В во влагалище.

Первичный гипотиреоз, медикаментозная компенсация.

Пример III. Беременность 39 нед.

Тазовое предлежание.

Преждевременная отслойка нормально расположенной плаценты.

Пример IV. Беременность 39-40 нед.

Головное предлежание.

Placenta praevia.

Кровотечение.

Формулировка акушерского диагноза в родах (при открытии маточного зева до 4 см) производится по иному плану.

- Указывают срок беременности и предлежание на **первых двух строчках**. Сюда же может быть вынесена формулировка *оперированная матка*.
- **Третья строчка диагноза.** *Первый период родов.*
- Если плодный пузырь цел, его не описывают. В случае подтекания околоплодных вод в диагноз выносят формулировку *преждевременный разрыв плодных оболочек*. Далее перечисляют все диагнозы, выставленные при беременности.

Пример. Беременность 39-40 нед.

Головное предлежание.

Первый период родов.

Преждевременный разрыв плодных оболочек.

Гестационный сахарный диабет.

Крупный плод.

Формулировка акушерского диагноза в родах (при открытии маточного зева 4 см и более) производится следующим образом.

- **Первая строчка** - срок беременности.
- **Вторая строчка** - предлежание и его вариант (тазовое или головное), вид и позиция плода.
- **Третья строчка** - *период родов* (первый или второй). Если плодный пузырь цел, его не описывают, если плодные оболочки натянуты на головку плода - плодный пузырь описывают как *плоский*. Далее перечисляют все диагнозы, выставленные при беременности.

Пример. Беременность 39 нед.

Передний вид затылочного предлежания.

Второй период родов.

Крупный плод.

ОБОСНОВАНИЕ ДИАГНОЗА

Обосновывают *каждый* пункт диагноза.

ПЛАН ДАЛЬНЕЙШЕГО ВЕДЕНИЯ БЕРЕМЕННОСТИ И РОДОВ

В плане необходимо предусмотреть следующее:

- дальнейшее дополнительное обследование;
- лечение с указанием медикаментозных препаратов, дозы, кратности введения, длительности терапии;
- метод родоразрешения [в случае оперативного родоразрешения в плановом порядке указывают все показания со стороны матери и (или) плода];
- развитие возможных осложнений в родах, перечислить методы их профилактики;
- рекомендации в соответствии с полученными факторами риска развития перинатальной патологии;
- необходимость перехода в экстренном порядке в родах к оперативному родоразрешению: обосновать выбранный метод оперативного родоразрешения (вакуум-экстракция, кесарево сечение, наложение акушерских щипцов) с указанием возникших показаний со стороны матери и (или) плода.

Пример.

- *Пациентке на данном сроке беременности необходимо провести дополнительное обследование в объеме: кардиотокография в динамике (1 раз в сутки) и доплерометрическое исследование маточно-плацентарного и плодового кровотока для объективной оценки антенатального состояния плода. УЗИ повторить через 1 нед для оценки прироста фетометрических данных.*
- *Учитывая железодефицитную анемию у матери (гемоглобин 102 г/л), Ферлатум* по 15,0 мл 2 раза в сутки 10 дней. Контроль уровня гемоглобина, цветного показателя и гематокрита через 10 дней. Принимая во внимание высокий риск интранатального инфицирования плода, провести бактериологическое исследование влагалищного отделяемого на носительство стрептококка группы В во влагалище.*
- *Предстоящие роды вести выжидательно, через естественные родовые пути под строгим кардиомониторным контролем с широким применением спазмолитических (Sol. Halidori 2,5% - 2,0 ml, Sol. Natrii Chloridi 0,9% ad 20,0 ml внутривенно медленно в течение двух схваток в конце первого периода родов) и анальгетических препаратов, в первом периоде родов решить вопрос об эпидуральной анальгезии В родах проводить профилактику внутриутробной гипоксии плода (Sol. Calcii Gluconici 10% - 10,0 ml, Sol. Glucosae 40% - 20,0 ml, Sol. Ac. Ascorbinici 5% 5,0 ml внутривенно медленно) и кровотечения с конца второго периода родов и в раннем послеродовом периоде (Sol. Methylergometrini 0,02% - 1,0 ml, Sol. Natrii Chloridi 0,9% - 10,0 ml внутривенно струйно в период изгнания в момент прорезывания теменных бугров).*

Для удобства обучающихся ниже приведены **образцы записей некоторых акушерских операций**(приложение 23), **алгоритм физикально-инструментального обследования**

беременной (приложение 24), а также основные акушерские измерения, выполняемые студентом самостоятельно во время курации.

ПРИЛОЖЕНИЯ

Приложение 1

ОСОБЕННОСТИ НОРМАЛЬНОГО МЕНСТРУАЛЬНОГО ЦИКЛА

Первая менструация (*menarhe*) возникает в возрасте 10-12 лет. Регулярный менструальный цикл должен устанавливаться через 1-1,5 года после менархе. Начало менструального цикла - первый день менструального кровотечения. Продолжительность менструального цикла - от первого дня наступившей до первого дня последующей менструации. Внешние параметры нормального менструального цикла:

- длительность цикла - 21-35 сут, который подразделяется:
 - на нормопонический - длительностью 25-28 сут;
 - антепонический - длительностью 21-24 сут;
 - постпонический - длительностью 29-35 сут;
- продолжительность менструальных выделений - от 2 до 7 сут;
- величина кровопотери в течение менструации - 40-60 мл.

Около 60% женщин имеют 28-дневный менструальный цикл с продолжительностью менструальных выделений 3-5 дней и кровопотерей около 50 мл (чистой крови). За последние годы отмечено более раннее появление менархе, что можно объяснить акселерацией (ускорением) развития детей. Менструальная функция продолжается в среднем до 50 лет, иногда более.

Приложение 2

ФОРМУЛА РАСЧЕТА ИНДЕКСА МАССЫ ТЕЛА

$$\text{ИМТ} = \frac{\text{вес женщины до беременности (кг)}}{[\text{рост (м)}]^2}$$

ИМТ < 19,7 - дефицит массы тела;

ИМТ = 19,8-26,0 - нормальная масса тела;

ИМТ > 26,1 - избыточная масса тела.

Приложение 3

ДОПУСТИМАЯ ПРИБАВКА МАССЫ ТЕЛА БЕРЕМЕННОЙ

Допустимая прибавка массы тела беременной, кг

| Неделя | ИМТ | | |
|--------|--------|-----------|--------|
| | < 19,8 | 19,8-26,0 | > 26,0 |
| 2 | 0,5 | 0,5 | 0,5 |
| 4 | 0,9 | 0,7 | 0,5 |

| | | | |
|----|------|------|-----|
| 6 | 1,4 | 1,0 | 0,6 |
| 8 | 1,6 | 1,2 | 0,7 |
| 10 | 1,8 | 1,3 | 0,8 |
| 12 | 2,0 | 1,5 | 0,9 |
| 14 | 2,7 | 1,9 | 1,0 |
| 16 | 3,2 | 2,3 | 1,4 |
| 18 | 4,5 | 3,6 | 2,3 |
| 20 | 5,4 | 4,8 | 2,9 |
| 22 | 6,8 | 5,7 | 3,4 |
| 24 | 7,7 | 6,4 | 3,9 |
| 26 | 8,6 | 7,7 | 5,0 |
| 28 | 9,8 | 8,2 | 5,4 |
| 30 | 10,2 | 9,1 | 5,9 |
| 32 | 11,3 | 10,0 | 6,4 |
| 34 | 12,5 | 10,9 | 7,3 |
| 36 | 13,6 | 11,8 | 7,9 |
| 38 | 14,5 | 12,7 | 8,6 |
| 40 | 15,2 | 13,6 | 9,1 |

Приложение 4

ОСМОТР И ПАЛЬПАЦИЯ МОЛОЧНЫХ ЖЕЛЕЗ

1. Пациентку нужно обследовать как в положении стоя, так и в положении лежа. При осмотре молочных желез обращают внимание на асимметрию, набухание, эритему, усиление сосудистого рисунка и втяжение кожи (симптом умбиликации). Соски осматривают для исключения их отклонения, втяжения, инверсии, трещин, указывают наличие гиперпигментации ареол и свободного отделяемого.

2. Для пальпации молочных желез пациентка ложится на кушетку в смотровом кабинете, руки кладет за голову. При наличии каких-либо жалоб со стороны молочных желез осмотр начинают с противоположной, здоровой железы. Если есть источники патологических выделений, необходимо надеть перчатки.

3. Пальпацию начинают с области соединения ключицы и грудины, при этом используют подушечки указательного, среднего и безымянного пальцев. При обследовании ткани молочной железы необходимо прижимать ее к грудной клетке небольшими циркулярными движениями. Для оценки поверхностного слоя прилагают очень легкое давление, для пальпации среднего слоя - умеренные усилия, при попытке пальпации глубоко расположенной ткани железы - более ощутимое давление. Сначала проводят поверхностную пальпацию, затем глубокую.

4. Молочную железу пальпируют методично, по часовой стрелке, так, чтобы границы осматриваемых фрагментов накладывались друг на друга. Пальпацию продолжают до тех пор, пока не будет осмотрена вся железа, включая подмышечную область. Последовательно

пальпируются все четыре квадранта молочной железы. Результаты фиксируют в карте, схематично изображают на рисунке. Проводят пальпацию ареолы и подсосковой области. Осторожно сдавливают сосок между указательным и большим пальцами и оценивают выделения. По аналогичной схеме проводят осмотр с другой стороны.

5. По описанной выше методике выполняют аналогичную пальпацию железы в положении пациентки стоя.

6. Проводят пальпацию подмышечных, подключичных и надключичных лимфатических узлов.

Приложение 5

ИЗМЕРЕНИЕ ОКРУЖНОСТИ ЖИВОТА, ВЫСОТЫ СТОЯНИЯ ДНА МАТКИ

Для измерения *окружности живота* пациентке необходимо лечь на спину на твердую поверхность (кушетку), обнажить живот и поясничную область, ноги свести вместе и выпрямить. Необходимо попросить женщину приподнять таз. Врач стоит справа от пациентки, захватывая левой рукой конец сантиметровой ленты с нулевой отметкой, правой рукой проводит ленту под поясицей женщины. Попросите женщину опустить таз. Удерживая начало ленты правой рукой, умеренно натяните ленту левой и произведите измерение окружности живота. Измерение проводят строго на уровне пупка (рис. 1). Следите за тем, чтобы под лентой не было пальцев и чтобы она не оказалась перекрученной (рис. 2). Цифра, совпавшая с нулевой отметкой, и есть величина окружности живота (рис. 3). Запомните или запишите ее. Далее попросите женщину приподнять таз и выведите сантиметровую ленту из-под ее спины. При доношенной беременности окружность живота составляет 90-95 см. При наличии крупного плода, многоводия, многоплодия, ожирения окружность живота у женщины превышает 100 см.

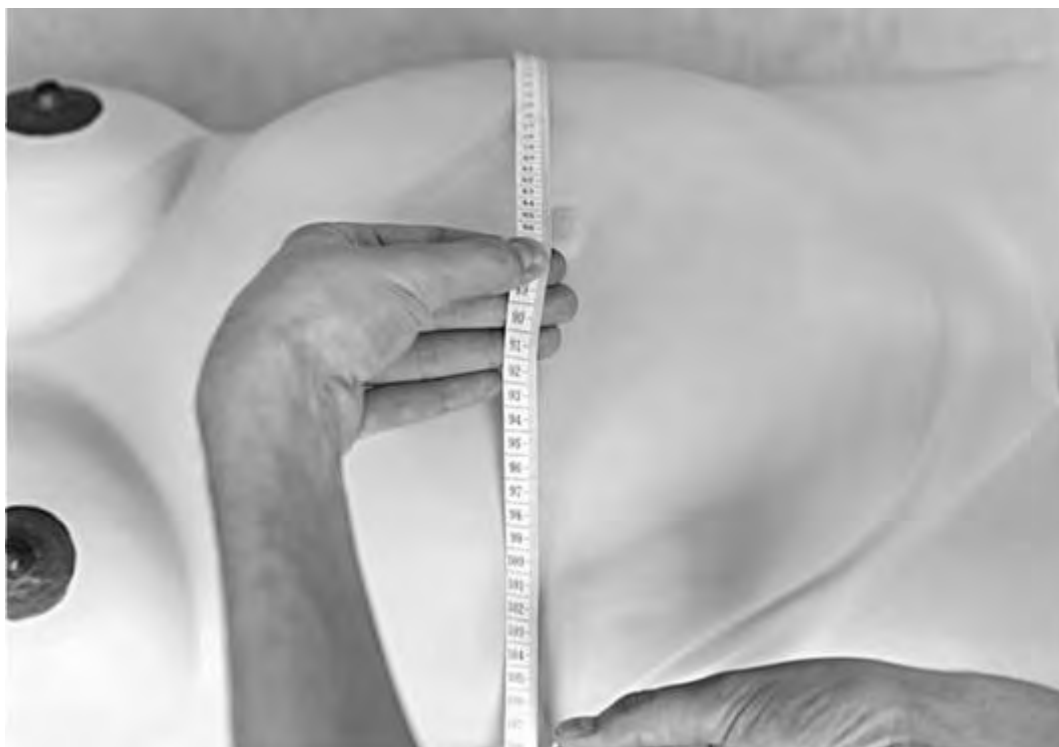

Рис. 1. Расположение сантиметровой ленты на уровне пупка для измерения окружности живота



Рис. 2. Натяжение сантиметровой ленты



Рис. 3. Численное определение величины окружности живота

Для измерения *ВДМ* пациентка находится в том же положении. Важно, чтобы мочевой пузырь был опорожнен. Средним пальцем правой руки пропальпируйте середину верхнего внешнего края симфиза (рис. 4) и прижмите к нему нулевую отметку ленты (рис. 5).левой рукой разместите сантиметровую ленту строго по средней линии живота. Осторожно надавливая на живот, скользите левой рукой по направлению от симфиза к мечевидному отростку, ребром ладони левой руки фиксируйте дно матки (рис. 6). При этом сантиметровая лента находится

под ладонью вашей левой руки (рис. 7). Осторожно нажмите левой рукой на дно матки, тем самым прижимая плод ко входу в малый таз. Откиньте ладонь так, чтобы тыл кисти оказался книзу (рис. 8). Непосредственно под ребром левой ладони, которая прижимала сантиметровую ленту, определите цифру, соответствующую ВДМ над лобком (рис. 9). Запомните или запишите ее. Сделайте отметки в соответствующей медицинской документации. По величине окружности живота и ВДМ можно судить о соответствии беременной матки сроку беременности, также получаемые данные необходимы для расчета предполагаемой массы плода.



Рис. 4. Пальпаторное определение верхненаружного края симфиза

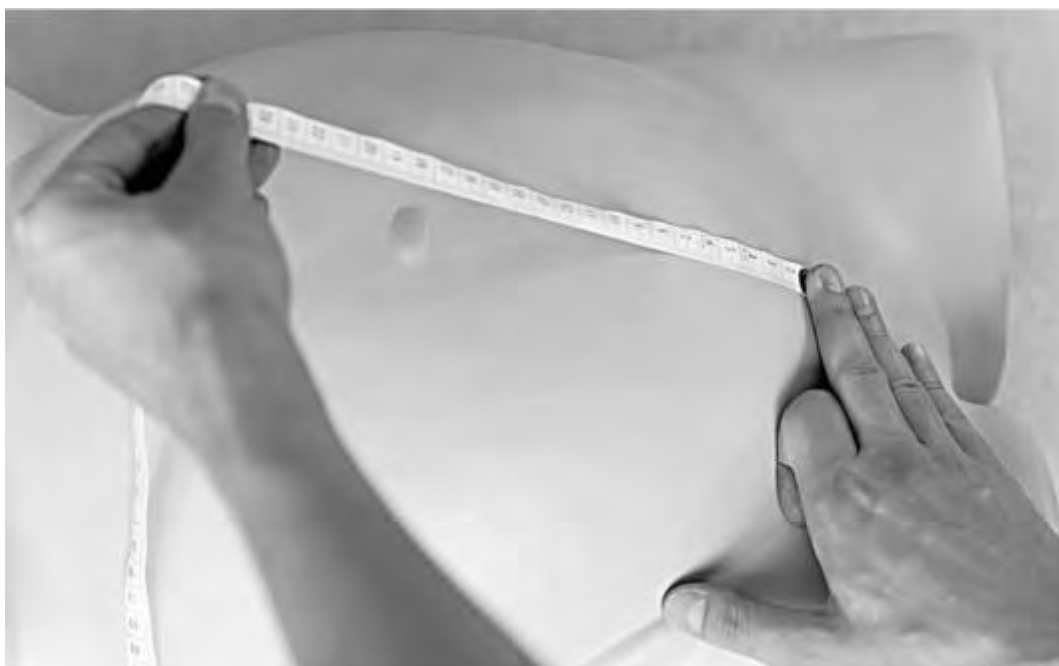

Рис. 5. Установка нулевой отметки сантиметровой ленты на верхненаружный край симфиза



Рис. 6. Скольжение рукой по овиду беременной матки с целью прижатия сантиметровой ленты к животу

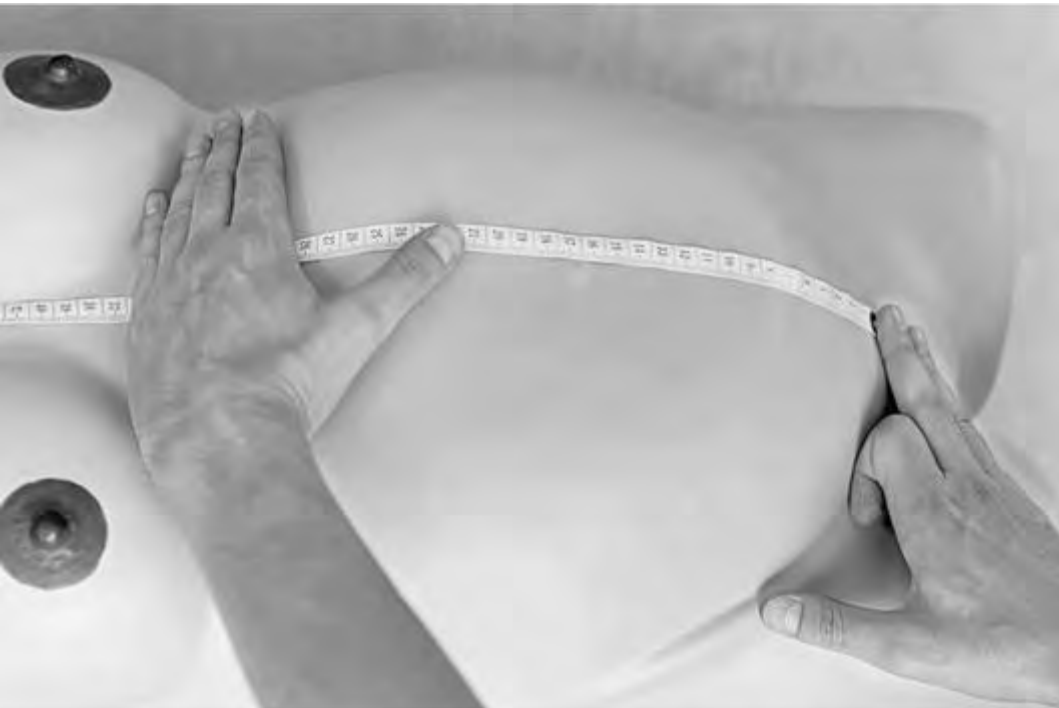

Рис. 7. Сантиметровая лента находится под ладонью левой руки

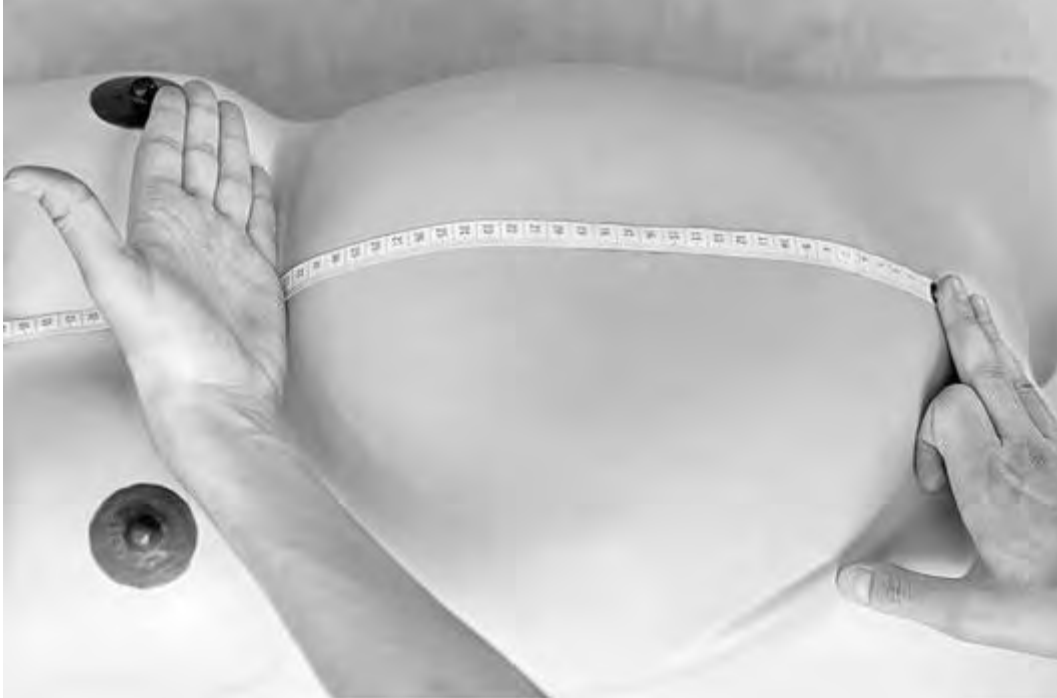

Рис. 8. Фиксация дна матки ладонью левой руки

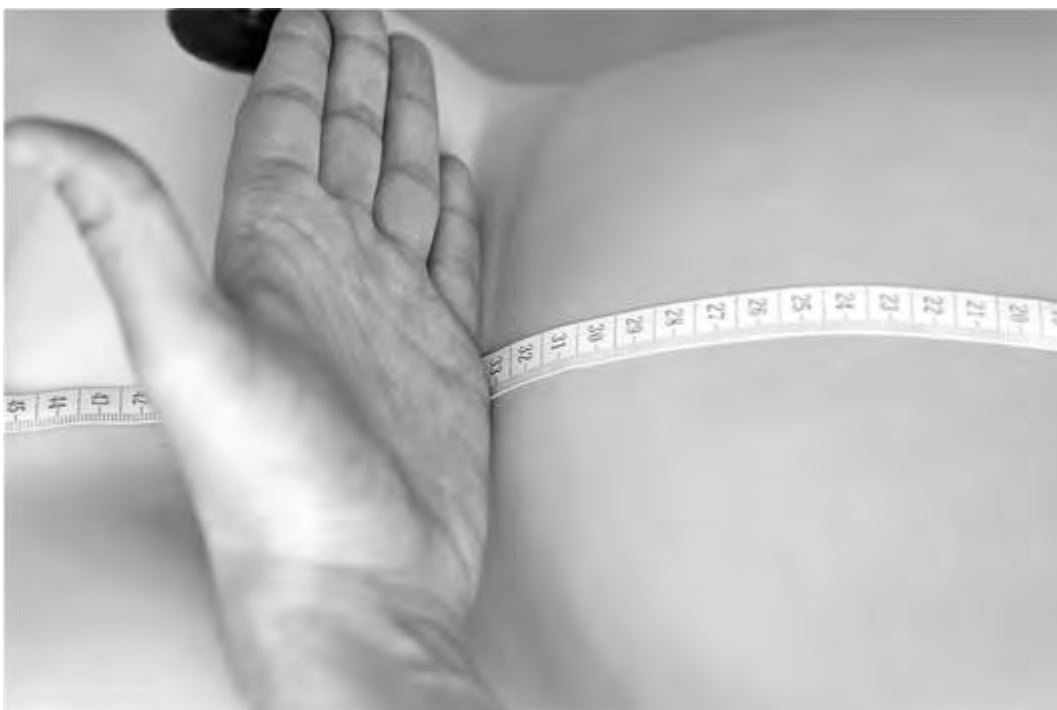

Рис. 9. Численное определение высоты стояния дна матки

Приложение 6

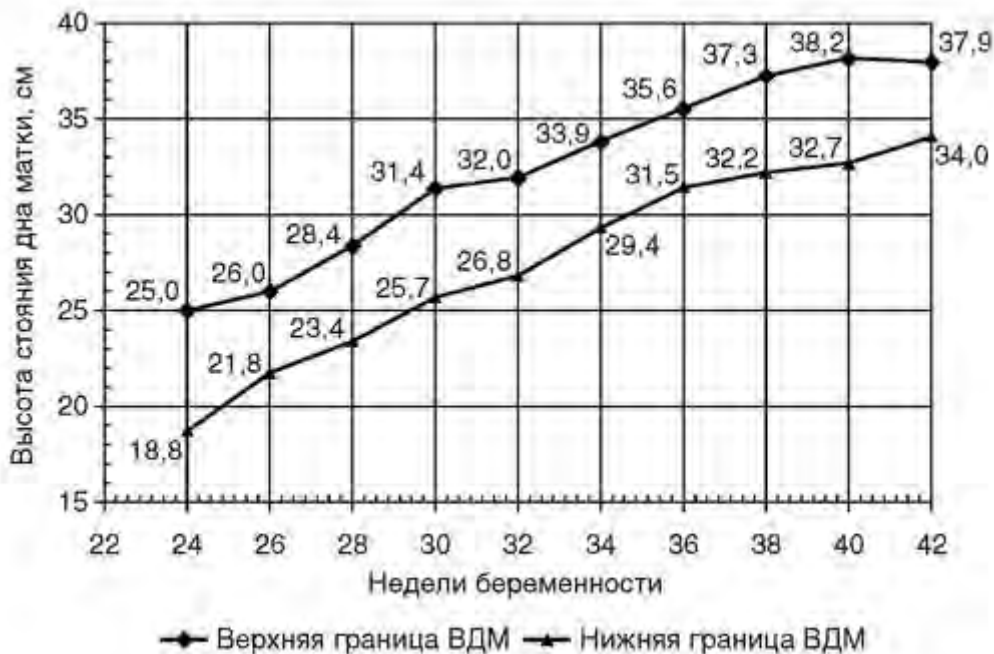ВЫСОТА СТОЯНИЯ ДНА МАТКИ НАД ЛОНОМ В РАЗЛИЧНЫЕ СРОКИ ГЕСТАЦИИ

| Срок беременности, нед | ВДМ |
|------------------------|---|
| 12 | Матка размером с мужской кулак, дно ее находится на уровне верхнего края лона |
| 14 | Дно матки на 2 поперечных пальца (4 см) выше лона |
| 16 | Дно матки на середине расстояния между пупком и лоном, 6-7 см над лоном |
| 20 | Дно матки на 2 поперечных пальца ниже пупка, 11-13 см над лоном |
| 24 | Дно матки на уровне пупка, 20-24 см над лоном |
| 28 | Дно матки на 2 поперечных пальца (4 см) выше пупка, 24-28 см над лоном |

| | |
|-------|---|
| 30 | 28-30 см над лоном |
| 32 | Дно матки стоит посредине между пупком и мечевидным отростком, пупок начинает сглаживаться, 30-32 см над лоном |
| 34 | 32-34 см над лоном |
| 36-38 | Дно матки поднимается до мечевидного отростка и реберных дуг (наивысший уровень ВДМ), 34-36 см над лоном |
| 40 | Дно матки опускается, приближаясь к середине расстояния между пупком и мечевидным отростком, пупок выпячивается, 32-34 см над лоном |

Приложение 7

СРЕДНЕЕ РАСПРЕДЕЛЕНИЕ ВЕЛИЧИН ВЫСОТЫ СТОЯНИЯ ДНА МАТКИ НАД ЛОНОМ СО II ТРИМЕСТРА БЕРЕМЕННОСТИ



Приложение 8

НАРУЖНАЯ ПЕЛЬВИОМЕТРИЯ

Размеры большого таза определяют специальным инструментом - тазомером Мартина (рис. 10). Обследуемая женщина лежит на спине на твердой кушетке со сведенными между собой и разогнутыми в коленных и тазобедренных суставах ногами. Врач находится справа от женщины, сидит или стоит лицом к обследуемой. Врач обеими руками держит ножки тазомера, фиксируя их между большим и указательным пальцами (рис. 11). Для правильного измерения таза необходимо корректно определить костные ориентиры большого таза: не выпуская из рук ножки тазомера, следует одновременно пальпировать костные выступы, после чего сразу установить на них тазомер. Для этого предложена следующая техника: врач обеими руками держит ножки тазомера между большим и указательным пальцами, а III и IV пальцами (средним и безымянным) находит опознавательные костные ориентиры (рис. 12), на которые и устанавливает концы ножек тазомера (рис. 13). Ножки тазомера необходимо прижать к костным ориентирам таза, чтобы нивелировать толщину мягких тканей, иначе

результат измерения будет завышен. Также при проведении пельвиометрии необходимо следить за симметричностью положения ножек тазомера (рис. 14).



Рис. 10. Тазомер Мартина



Рис. 11. Правильное положение тазомера в руках акушера. Врач обеими руками держит ножки тазомера, фиксируя их между большим и указательным пальцами



Рис. 12. Пальпация костных ориентиров. Акушер III и IV пальцами обеих рук (средним и безымянным) определяет костные ориентиры, не выпуская при этом тазомер из рук



Рис. 13. Установка ножек тазомера на костный ориентир таза

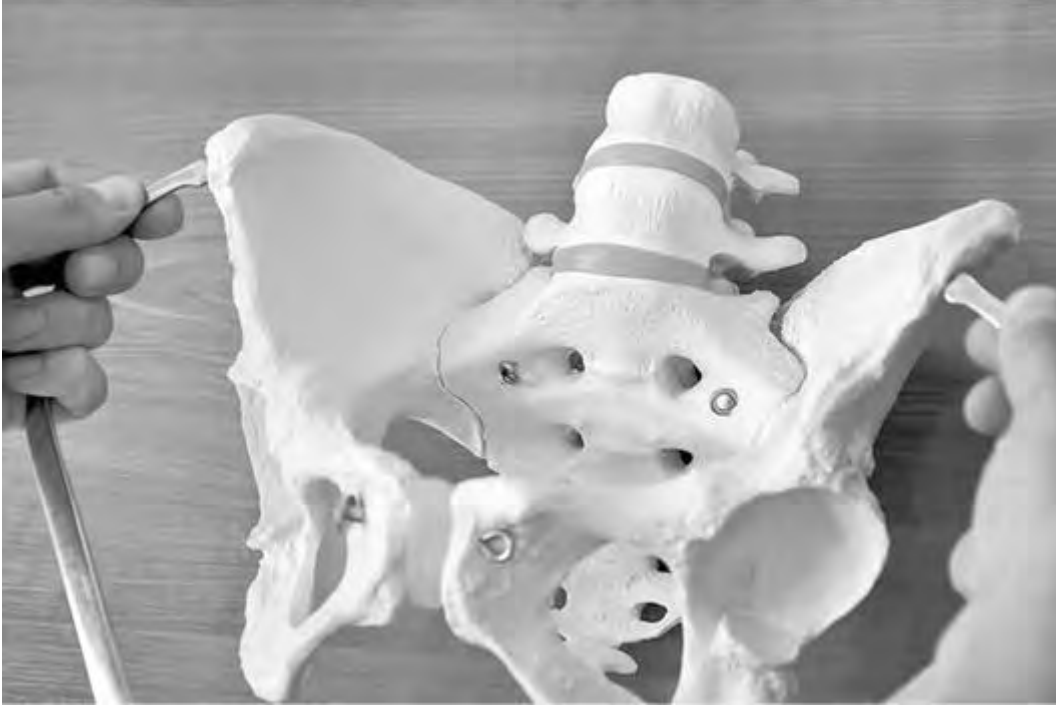

Рис. 14. При измерении таза необходимо следить за симметричностью положения ножек тазомера

Измерение таза производят, как было указано выше, тазомером. Только некоторые измерения (выхода таза, *distantia Tridondani* и ряд дополнительных) можно производить сантиметровой лентой. Основная задача пельвиометрии - косвенно получить представления о размерах малого таза.

Традиционно в акушерстве принято различать следующие размеры, или дистанции таза.

Distantia spinarum - расстояние между передневерхними осями подвздошных костей с двух сторон; этот размер равен 25-26 см (рис. 15).

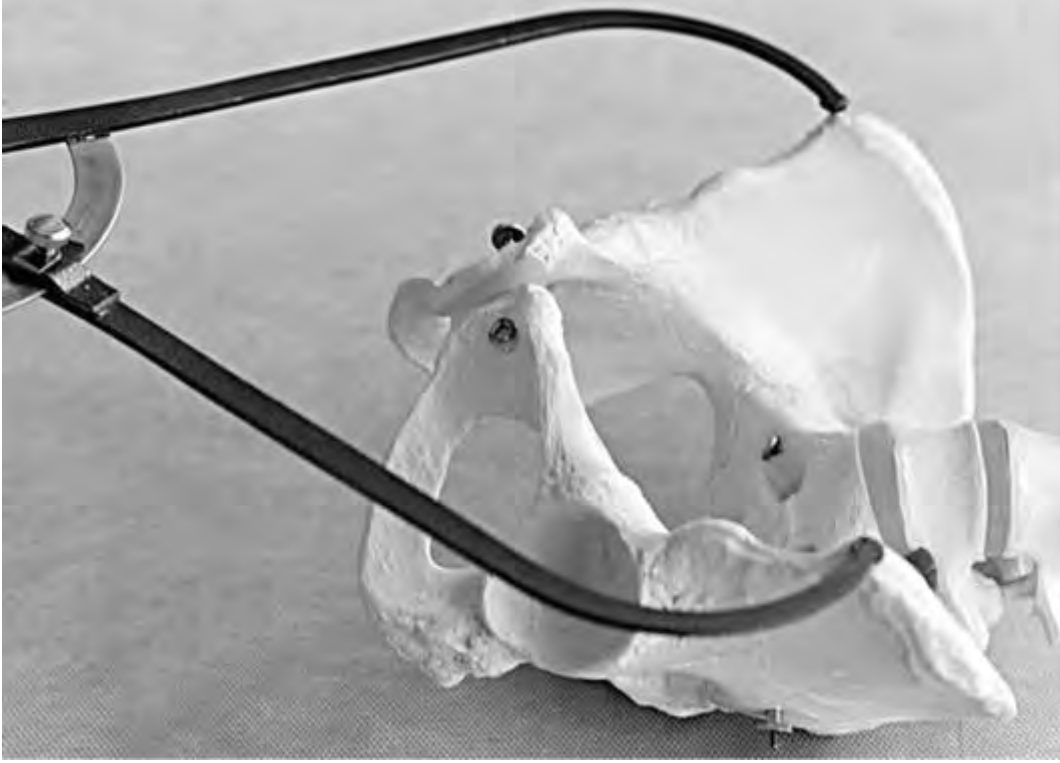

Рис. 15. Измерение *distantia spinarum* - расстояния между передневерхними осями подвздошных костей

Distantia cristarum - расстояние между наиболее отдаленными участками гребней подвздошных костей; этот размер равен 28-29 см (рис. 16).

Distantia trochanterica - расстояние между большими вертелами бедренных костей; это расстояние равно 31-32 см (рис. 17).

В нормально развитом тазу разница между поперечными размерами большого таза составляет 3 см. Меньшая разница между этими размерами будет указывать на отклонение от нормального строения таза.

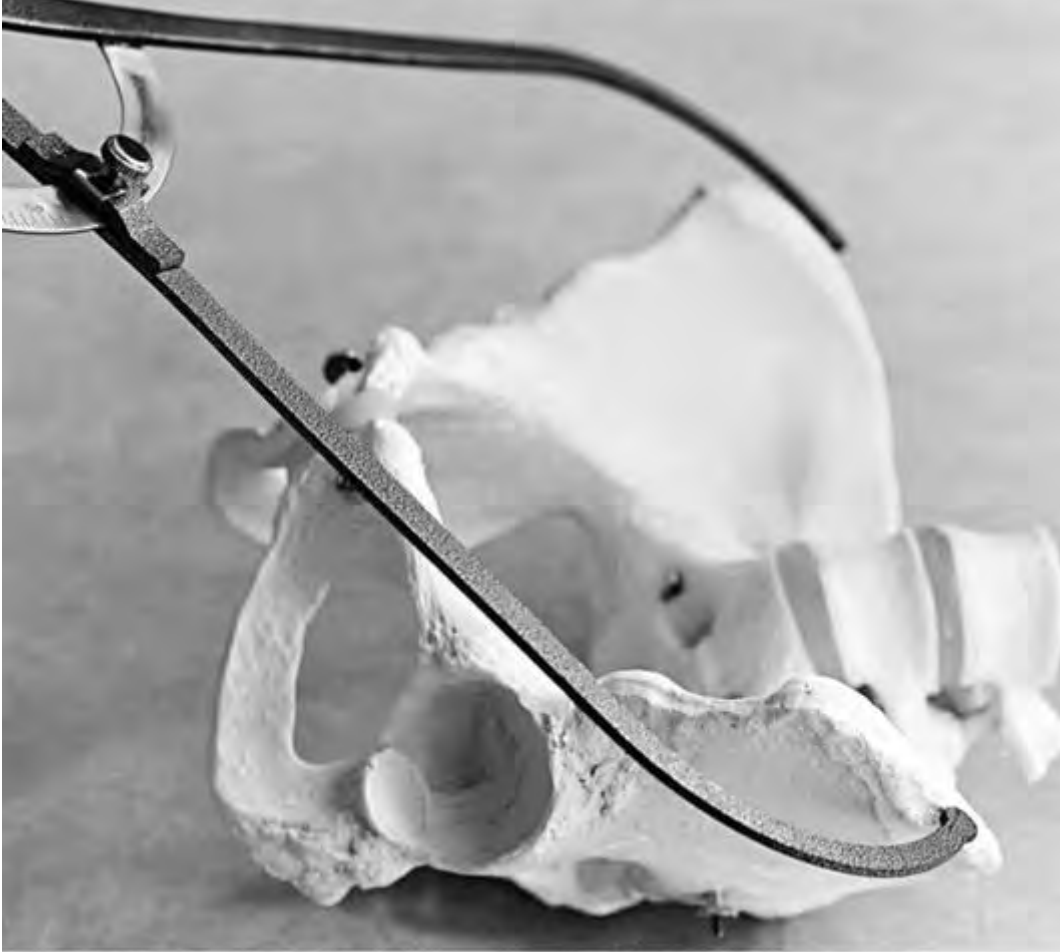

Рис. 16. Измерение *distantia cristarum* - расстояния между наиболее отдаленными участками гребней подвздошных костей

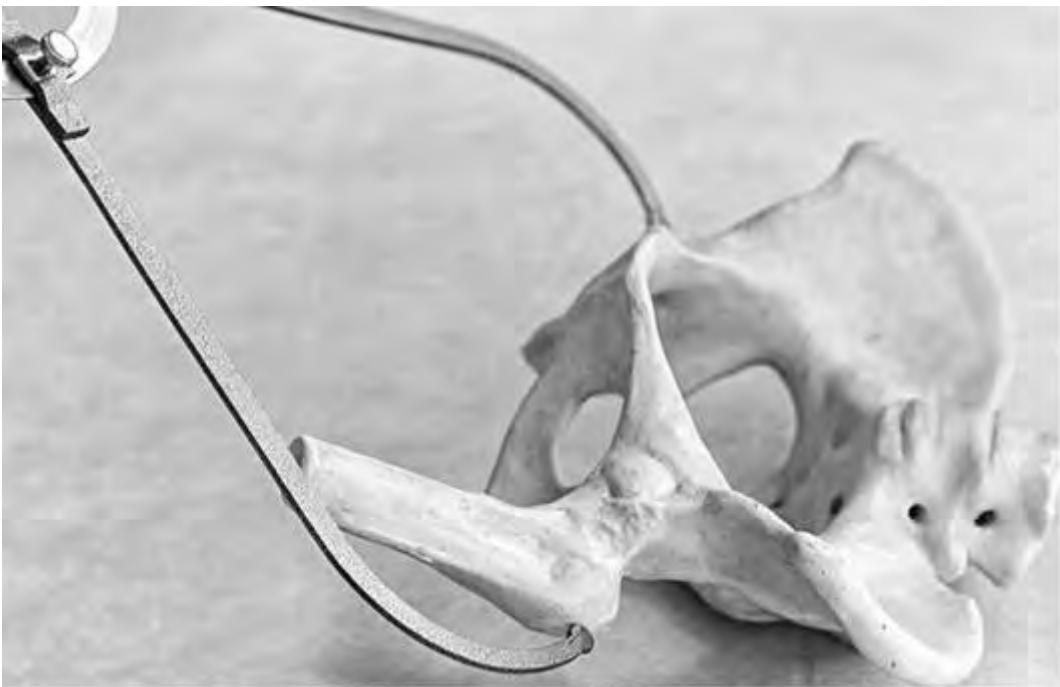

Рис. 17. Измерение *distantia trochanterica* - расстояния между большими вертелами бедренных костей

Conjugata externa (диаметр Боделока) - расстояние между серединой верхненаружного края симфиза и сочленением V поясничного и I крестцового позвонков (рис. 18). Наружная конъюгата в норме равна 20-21 см. По ней наиболее точно можно судить о размерах истинной конъюгаты (прямого размера плоскости входа в малый таз). При измерении наружной конъюгаты одну ножку тазомера ставят в надкрестцовую ямку, верхний угол ромба Михаэлиса; вторую ножку - на середину верхненаружного края симфиза. При этом не нужно забывать о небольшом надавливании на ножки тазомера, чтобы нивелировать толщину подлежащих мягких тканей.

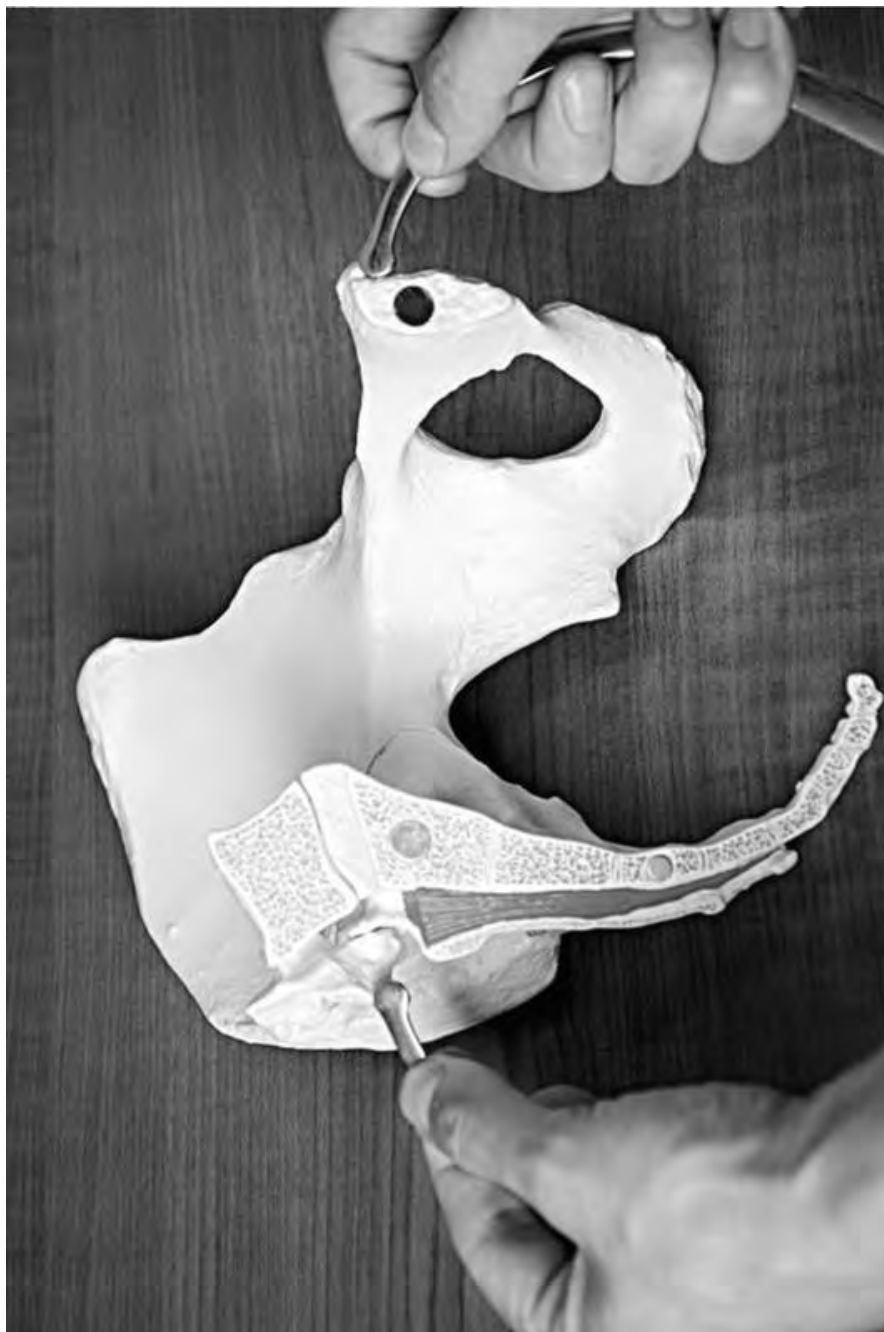

Рис. 18. Определение наружной конъюгаты

Существует еще одно дополнительное измерение большого таза - **conjugata lateralis** (боковая конъюгата Кернера). Это расстояние между верхней передней и верхней задней осями подвздошных костей. В норме этот размер составляет 14,5-15,0 см. Его

рекомендуют измерять при кососуженных и асимметричных тазах. У женщины с асимметричным тазом имеет значение не абсолютная величина боковой конъюгаты, а сравнение их размеров с обеих сторон (Груздев В.С.). И.Ф. Жордания указывал на значение разницы в размерах от верхней передней до верхней задней ости подвздошной кости противоположной стороны.

Приложение 9

ВНУТРЕННЯЯ ПЕЛЬВИОМЕТРИЯ

При влагалищном исследовании пальпируют стенки таза, определяют высоту симфиза, наличие или отсутствие костных выступов на нем, наличие или отсутствие деформаций боковых стенок таза. Тщательно пальпируют переднюю поверхность крестца. Определяют форму и глубину крестцовой впадины. Определяют диагональную конъюгату (*conjugate diagonalis*) - расстояние между нижним краем симфиза и выдающейся точкой мыса: опуская локоть, стремятся достичь мыс средним пальцем исследующей руки. Легкая доступность мыса свидетельствует об уменьшении истинной конъюгаты. Если средний палец достигает мыса, то прижимают радиальный край II пальца к нижней поверхности симфиза, ощущая край дугообразной связки лобка (*lig. arcuatum pubis*) (рис. 19). После этого указательным пальцем левой руки отмечают место соприкосновения правой руки с нижним краем симфиза (рис. 20). Правая рука извлекается из влагалища, и другой врач (или акушерка) измеряет тазомером расстояние между верхушкой среднего пальца и местом отметки на правой руке (рис. 21). При нормально развитом тазе величина диагональной конъюгаты составляет 13 см. В этих случаях мыс недостижим. Если же мыс достигается, диагональная конъюгата оказывается 12,5 см и менее. Знание величины диагональной конъюгаты необходимо для определения истинной конъюгаты.

Этот размер имеет наибольшее практическое значение. Самая высокая корреляционная зависимость установлена В.Н. Черепановым между диагональной конъюгатой и истинной. В связи с этим при анатомической оценке таза, кроме измерения наружных размеров большого таза, необходимо пользоваться определением величины диагональной конъюгаты, измерением прямого и поперечного размеров выхода малого таза и обоих диаметров ромба Михаэлиса.

Не следует забывать об измерении высоты симфиза: нужно измерить расстояние между верхним и нижним его краем (в норме 5-6 см). Чем выше лонное сочленение, тем короче истинная конъюгата.

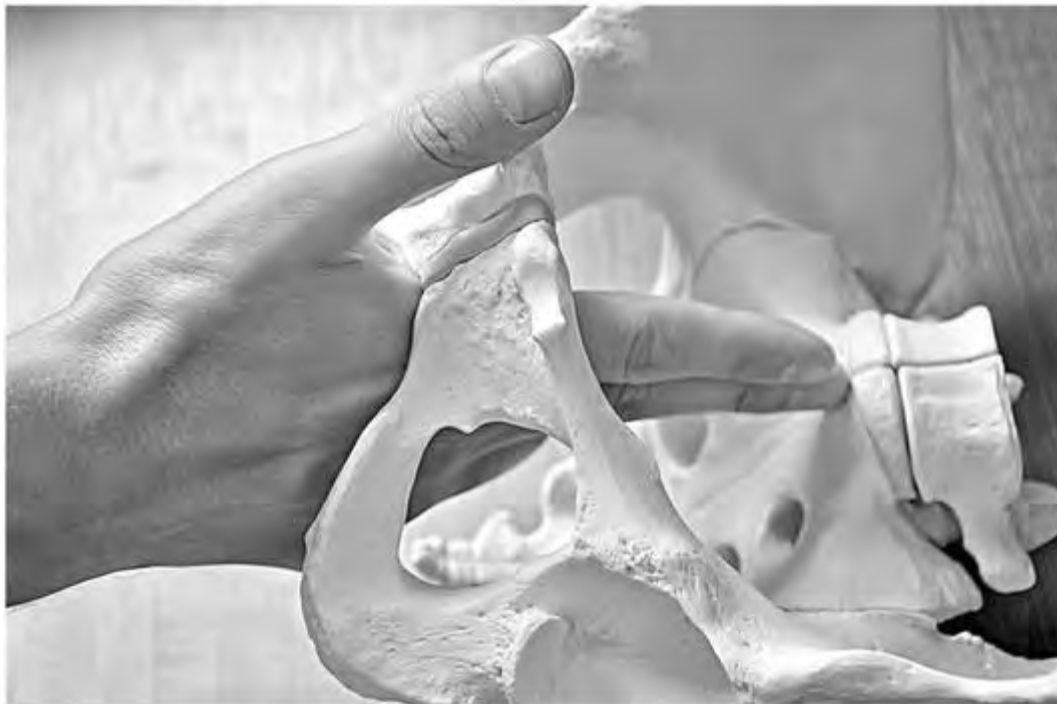

Рис. 19. Внутренняя пельвиометрия. Определение диагональной конъюгаты: достижение мыса крестца при влагалищном исследовании

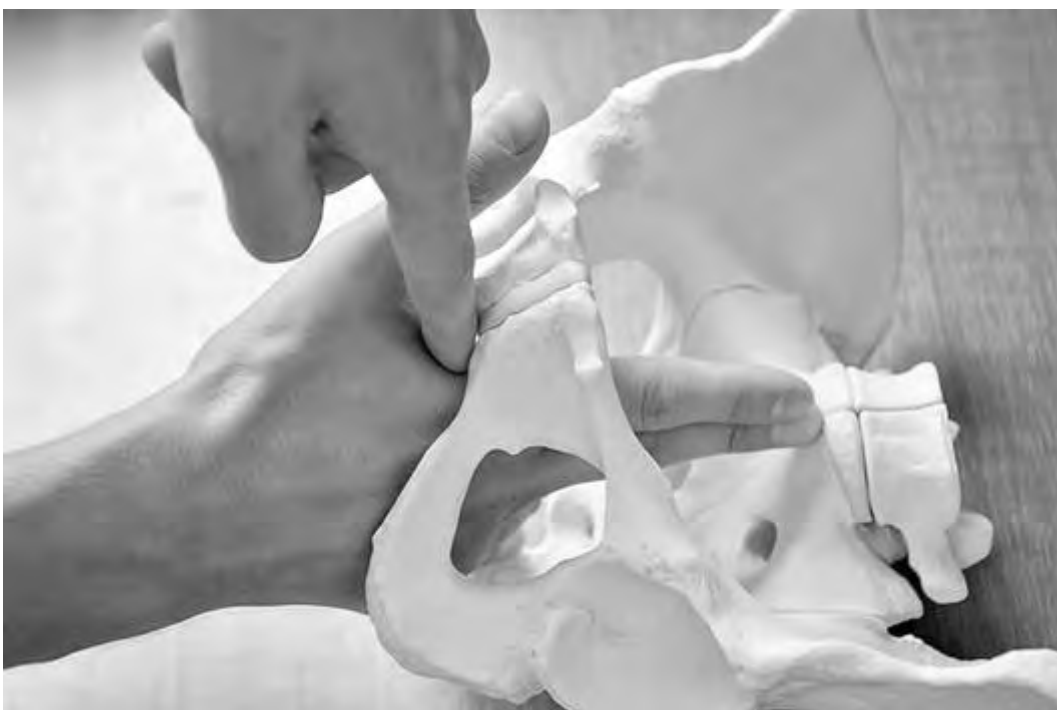

Рис. 20. Внутренняя пельвиометрия. Фиксация места соприкосновения правой руки с нижним краем симфиза



Рис. 21. Внутренняя пельвиометрия. Измерение тазомером расстояния между верхушкой среднего пальца и местом отметки на правой руке

Приложение 10

ИЗМЕРЕНИЕ РОМБА МИХАЭЛИСА

Пояснично-крестцовый ромб (или ромб Михаэлиса) представляет собой площадку на задней поверхности крестца, это расширенное углубление в крестцовой области, которое можно видеть при осмотре женщины (рис. 22-24). Ромб Михаэлиса сверху и снаружи ограничен выступами *mm. erectores trunci (seu longissimi dorsi)*. Нижненаружные стороны ромба ограничены выступами ягодичных мышц. Верхний угол ромба соответствует остистому отростку V поясничного позвонка. Боковые углы соответствуют задневерхним остям подвздошных костей (*spinae posteriors superiores*), нижний угол - верхушке крестца (крестцово-копчиковое сочленение).

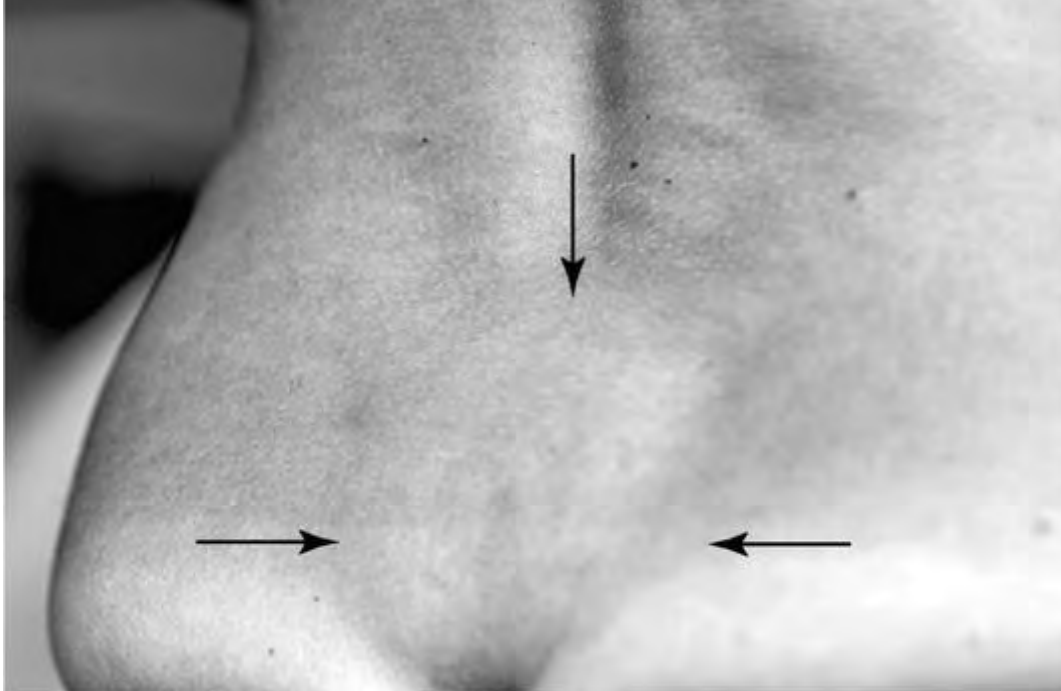


Рис. 22. Внешние ориентиры ромба Михаэлиса

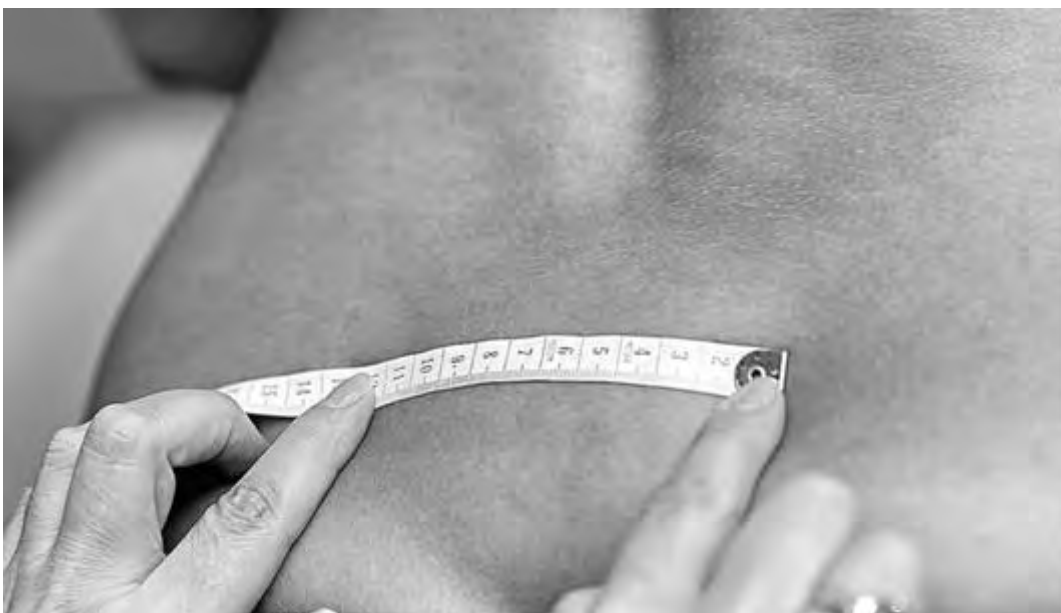

Рис. 23. Измерение горизонтали ромба Михаэлиса сантиметровой лентой

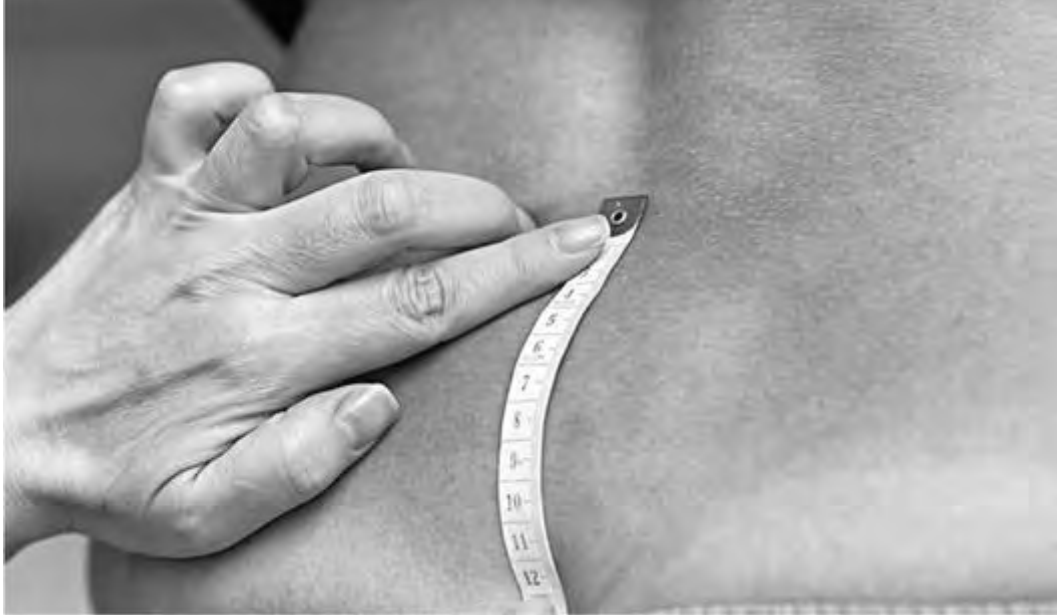

Рис. 24. Измерение вертикали ромба Михаэлиса сантиметровой лентой

Для измерения и оценки формы ромба необходимо светлое помещение. Женщина должна находиться в положении стоя. Латеральные углы ромба хорошо контурируются в виде небольших округлых углублений непосредственно над задневерхними остями подвздошных костей. Верхний угол ромба соответствует углублению между остистыми отростками последнего поясничного и I крестцового позвонков, называемому надкрестцовой ямкой (рис. 35-36). Ромб не у всех хорошо выражен, поэтому для нахождения надкрестцовой ямки пользуются таким приемом: проводят горизонтальную линию, соединяющую верхние края гребней подвздошных костей (*crista ossis ilei*) обеих сторон; точка по средней линии, расположенная ниже проведенной линии на два поперечных пальца, и будет надкрестцовой ямкой. Нижний угол ромба - верхушка крестца - примерно соответствует началу ягодичной складки и легко определяется пальпаторно как наиболее выступающая кзади нижняя часть крестца. Измерения проводят либо тазомером, либо сантиметровой лентой (рис. 25-27).

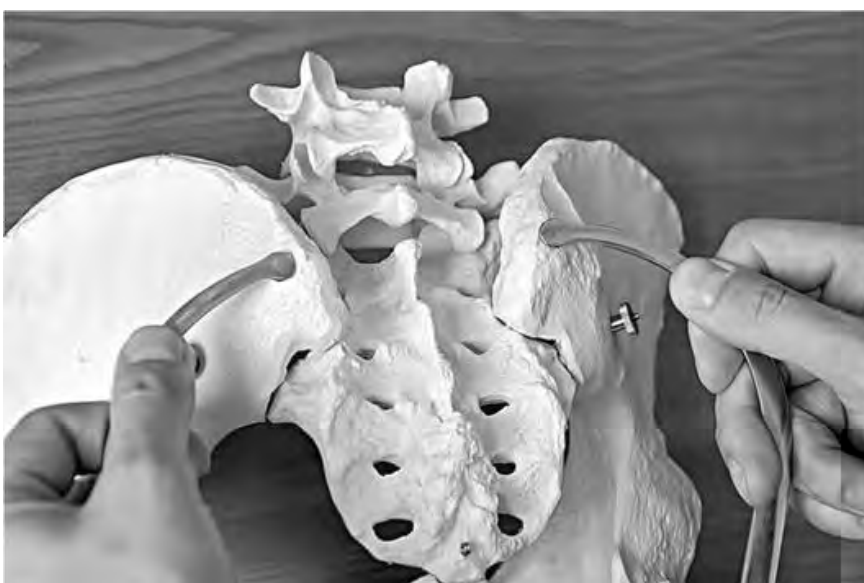

Рис. 25. Измерение тазомером расстояния между задними верхними подвздошными остями на примере костного таза

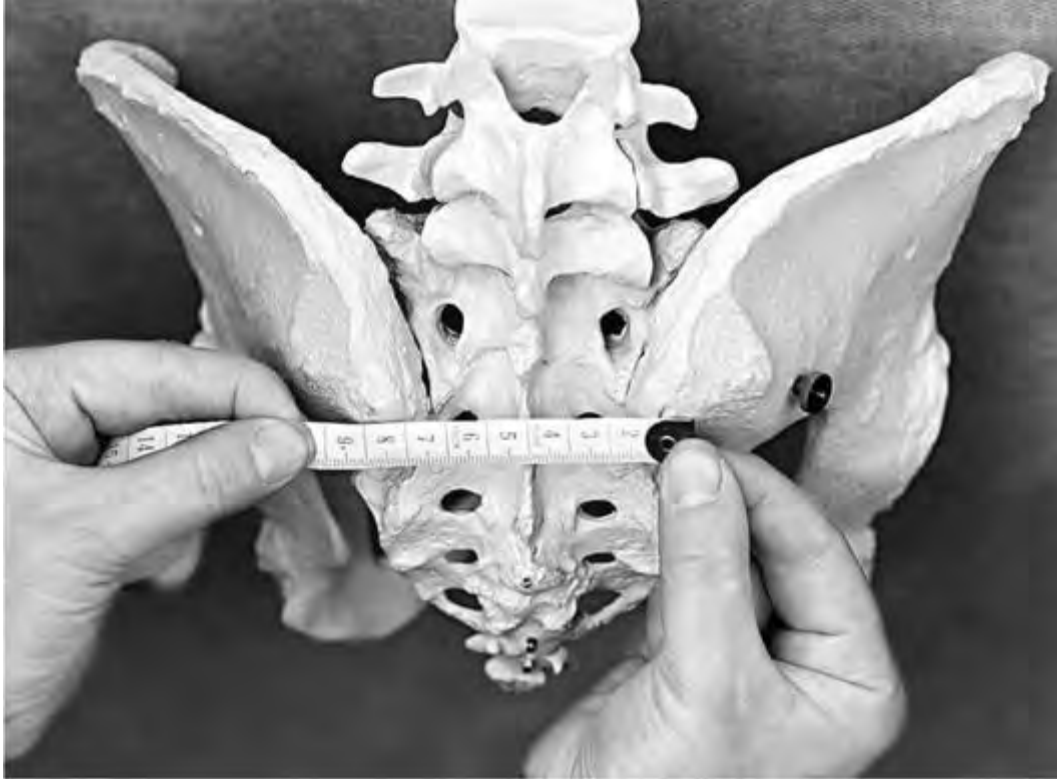

Рис. 26. Измерение горизонтального размера ромба Михаэлиса сантиметровой лентой на примере костного таза

У женщин с нормальными размерами таза форма его приближается к квадрату, все стороны которого равны, а углы приблизительно составляют 90° . Такая форма ромба интерпретируется как *правильная*. Уменьшение вертикальной или поперечной оси ромба, асимметрия его половин (верхней и нижней, правой и левой) свидетельствуют об аномалиях костного таза. Длинник ромба (вертикальная его диагональ) в нормальном тазу должен быть не меньше 11 см. Поперечная диагональ (расстояние между правой и левой подвздошной остью) в норме равна 10-11 см. Поперечная диагональ делит такой правильный ромб на два одинаковых по величине треугольника, сложенных своими основаниями друг к другу. При узких тазах формируются другие формы ромба. Так, при поперечно-суженном тазе вследствие сужения поперечника ромба последний весь (*in toto*) вытягивается в длину в сторону вертикальной диагонали, в результате чего верхний и нижний углы его становятся острыми, а боковые, наоборот, тупыми. При плоских тазах существуют обратные отношения: боковые углы ромба острые, а верхний и нижний - тупые. Помимо этого, в таких тазах ясно выступает разница в размерах обоих треугольников (уменьшен верхний треугольник). При резко деформированных рахитических тазах верхний угол до отказа сближается с основанием верхнего треугольника.

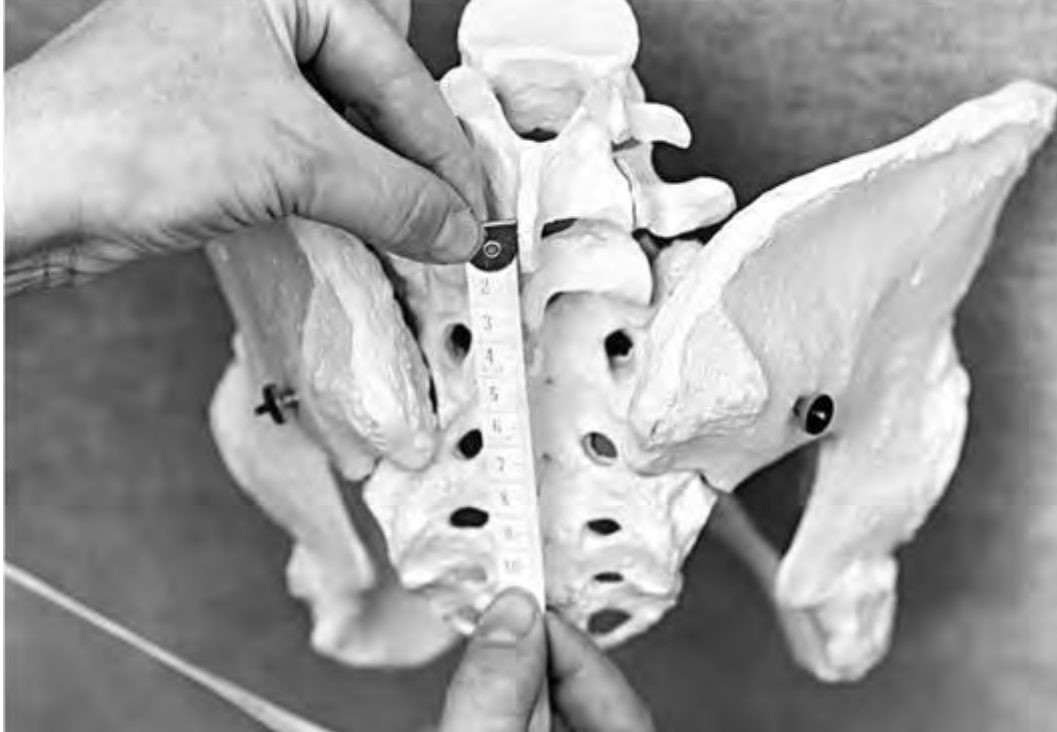

Рис. 27. Измерение вертикального размера ромба Михаэлиса сантиметровой лентой на примере костного таза

Distantia Tridondani (размер Тридондани) соответствует длиннику (вертикали) ромба Михаэлиса. По данному размеру можно судить о величине истинной конъюгаты. Профессор Г.Г. Гентер подтвердил параллельность между степенью укорочения истинной конъюгаты и размером Тридондани. В норме *distantia Tridondani* составляет 11 см.

Приложение 11

ИЗМЕРЕНИЕ ИНДЕКСА СОЛОВЬЕВА

В акушерской практике следует учитывать, что при одних и тех же наружных размерах таза его внутренние размеры могут оказаться различными в зависимости от толщины костей беременной. Чем толще кости, тем менее емким оказывается таз, и наоборот. Для получения представления о толщине костей в акушерстве пользуются индексом Соловьева. Индекс Соловьева - 1/10 окружности лучезапястного сустава, измеренного сантиметровой лентой (рис. 28). Чем тоньше кости обследуемой женщины, тем меньше индекс, и, наоборот, чем толще кости, тем больше индекс. У женщин с нормальным телосложением индекс составляет 1,45-1,50. Соответственно при уменьшении или увеличении данного интервала можно косвенно сделать вывод о толщине костей беременной. Если индекс Соловьева равен 1,55 и более, внутренние размеры и емкость полости таза при тех же наружных размерах будут меньше. Если индекс Соловьева составляет 1,4 или меньше, емкость таза и его внутренние размеры окажутся больше. Индекс Соловьева используют при вычислении истинной конъюгаты.



Рис. 28. Измерение индекса Соловьева

Приложение 12

ФОРМУЛЫ ПОДСЧЕТА ИСТИННОЙ КОНЪЮГАТЫ

1. По наружной конъюгате и индексу Соловьева:

- $conjugate\ vera = conjugata\ externa - 9$ (индекс Соловьева 1,40-1,45);
- $conjugate\ vera = conjugata\ externa - 10$ (индекс Соловьева $>1,45$);
- $conjugate\ vera = conjugata\ externa - 8$ (индекс Соловьева $<1,40$).

Индекс Соловьева косвенно свидетельствует о толщине костей, вычисляется как $1/10$ окружности лучезапястного сустава, в норме составляет 1,40-1,45.

2. По ромбу Михаэлиса:

- $conjugata\ vera = distantia\ Tridondani$ (вертикаль ромба Михаэлиса).

3. По диагональной конъюгате и индексу Соловьева:

- $conjugata\ vera = conjugata\ diagonalis - \text{индекс Соловьева}$.

4. По теореме Пифагора через диагональную конъюгату и высоту симфиза:

- $Conjugata\ vera = \sqrt{conjugata\ diagonalis^2 - \text{высота симфиза}^2}$.

5. По высоте симфиза:

- $conjugata\ vera = conjugata\ diagonalis - 2$ (высота симфиза ≥ 4 см);

- *conjugata vera* = *conjugata diagonalis* - 1,5 (высота симфиза 3,0-3,5 см).

6. По размеру Франка:

- *conjugata vera* = размер Франка (расстояние между яремной вырезкой и остистым отростком VII шейного позвонка).

Приложение 13

ПРИЕМЫ ЛЕОПОЛЬДА-ЛЕВИЦКОГО

Для определения расположения плода в матке используют четыре приема наружного акушерского исследования по Леопольду-Левицкому. Врач стоит справа от беременной или роженицы лицом к голове женщины.

Первым приемом определяют *ВДМ* и *крупную часть плода, которая находится в дне матки*. Ладони обеих рук располагаются на дне матки, концы пальцев рук направлены друг к другу, но не соприкасаются. Установив ВДМ по отношению к мечевидному отростку или пупку, определяют часть плода, находящуюся в дне матки. Тазовый конец определяется как крупная, мягковатая и не баллотирующая часть. Головка плода определяется как крупная, плотная и баллотирующая часть (рис. 29).

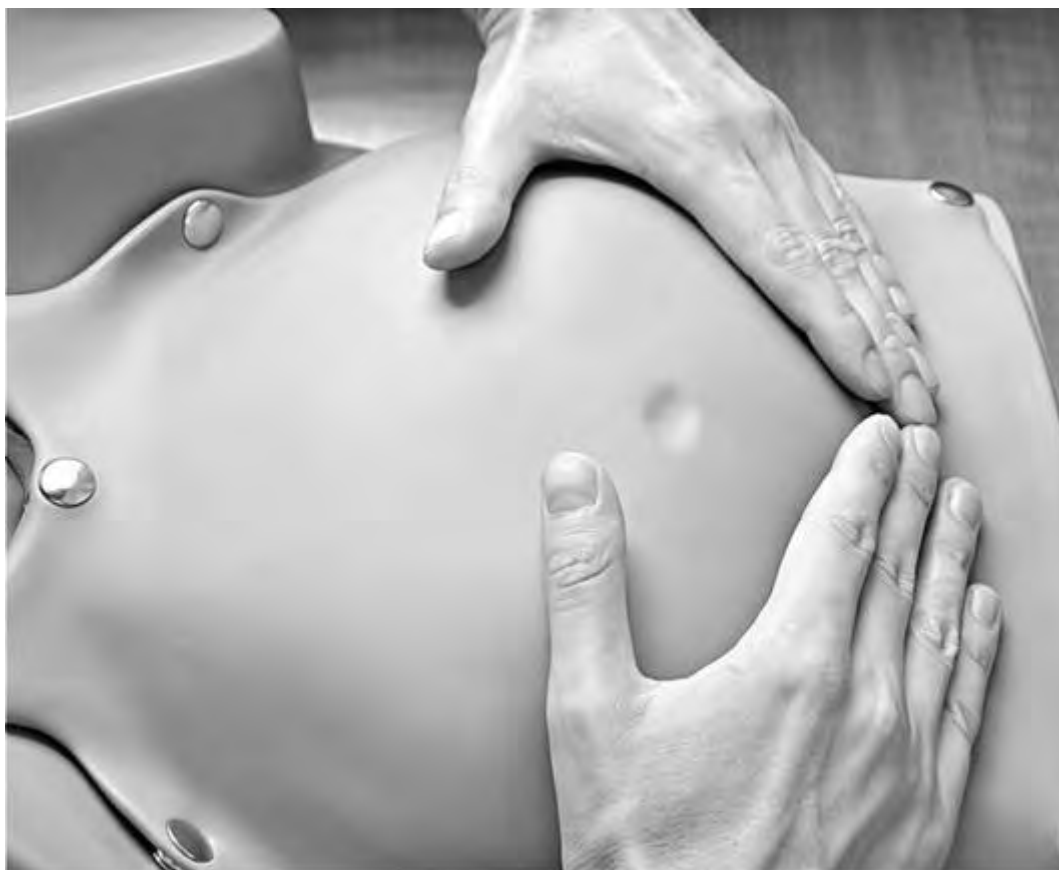

Рис. 29. Первый прием Леопольда-Левицкого. Пальпация части плода, расположенного в дне матки. Определение высоты стояния дна матки

При поперечных и косых положениях плода дно матки оказывается пустым, а крупные части плода (головка, тазовый конец) определяются справа или слева на уровне пупка (при поперечном положении плода) или в подвздошных областях (при косом положении плода).

С помощью **второго приема** Леопольда-Левицкого определяют *положение, позицию и вид* плода. Кисти рук сдвигаются со дна матки на боковые поверхности матки (приблизительно до уровня пупка). Ладонными поверхностями кистей рук производят пальпацию боковых отделов матки (рис. 30). Получив представление о расположении спинки и мелких частей плода, делают заключение о позиции плода. Если мелкие части плода пальпируются и справа, и слева, можно предположить двойню. Спинка плода определяется как гладкая, ровная, без выступов поверхность. При спинке, обращенной кзади (задний вид), мелкие части пальпируются более отчетливо. Установить вид плода при помощи этого приема в ряде случаев бывает сложно, а иногда и невозможно.

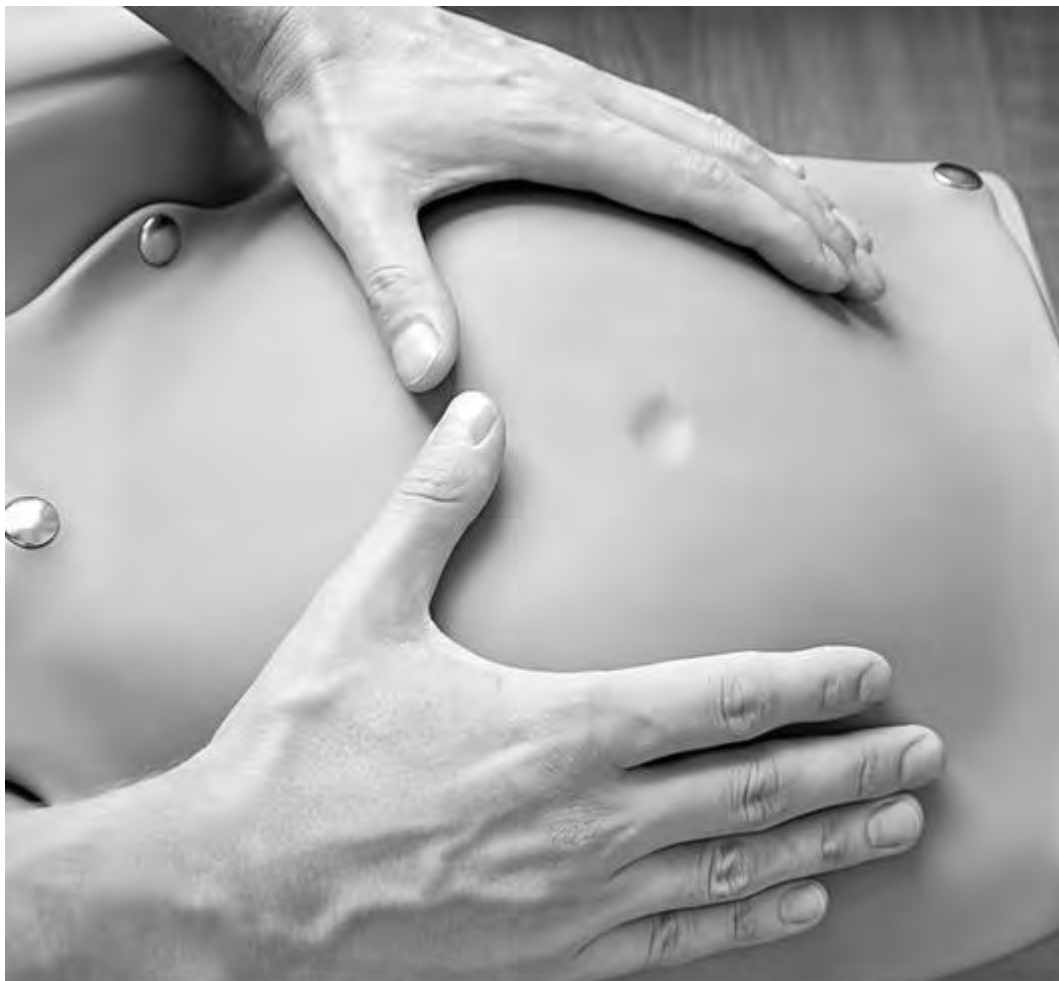

Рис. 30. Второй прием Леопольда-Левицкого. Определение положения, позиции и вида плода

С помощью **третьего приема** определяют предлежащую часть и ее отношение ко входу в малый таз. Прием проводят одной правой рукой. При этом большой палец максимально отводят от остальных четырех. Предлежащую часть захватывают между большим и средним пальцами (рис. 31). Этим приемом можно определить симптом баллотирования головки. Если предлежащей частью является тазовый конец плода, симптом баллотирования отсутствует. Третьим приемом до известной степени можно получить представление о величине головки плода.

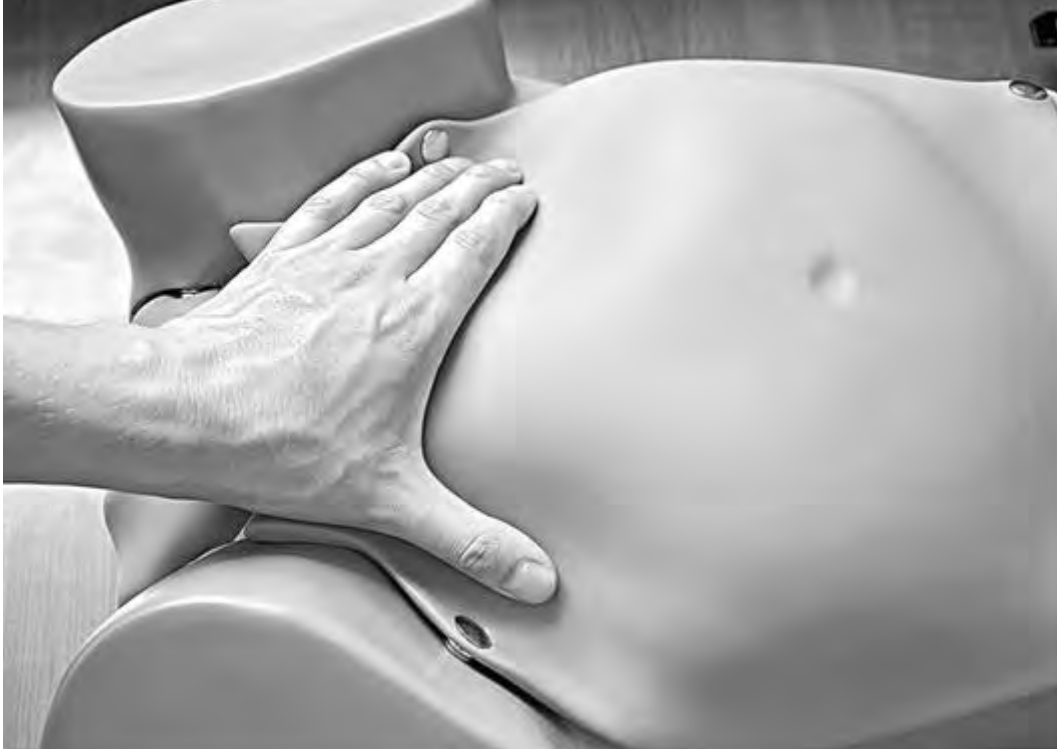

Рис. 31. Третий прием Леопольда-Левицкого. Определение предлежащей части и отношение ее ко входу в малый таз

Четвертым приемом Леопольда-Левицкого определяют характер предлежащей части и ее местоположение по отношению к плоскостям малого таза. Для выполнения данного приема врач поворачивается лицом к ногам обследуемой женщины. Кисти рук располагают латерально от средней линии над горизонтальными ветвями лобковых костей. Постепенно продвигая руки между предлежащей частью и плоскостью входа в малый таз, определяют характер предлежащей части (что предлежит) и ее местонахождение (рис. 32). Головка может быть подвижной, прижатой ко входу в малый таз или фиксированной малым или большим сегментом.

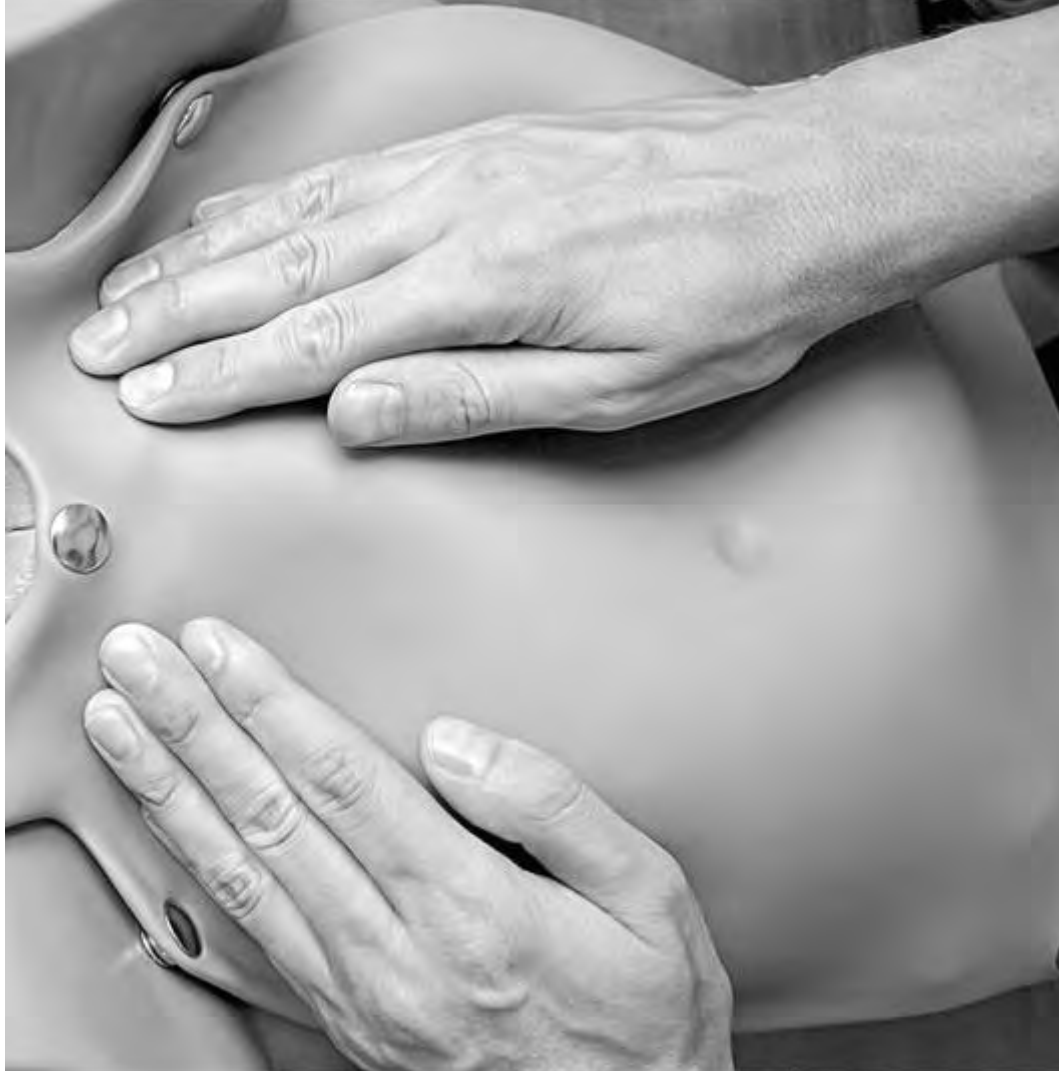

Рис. 32. Четвертый прием Леопольда-Левицкого. Определение характера предлежащей части и ее местоположения по отношению к плоскостям малого таза

Приложение 14

АУСКУЛЬТАЦИЯ СЕРДЕЧНЫХ ТОНОВ ПЛОДА. МЕСТО НАИЛУЧШЕГО ВЫСЛУШИВАНИЯ

Сердечные тоны плода могут быть услышаны начиная с 18-20-й недели беременности. Аускультацию сердцебиения плода проводят при каждом визите беременной к врачу (начиная с 18-й недели), в первом периоде родов - каждые 20 мин, во втором периоде родов - между каждой потугой (при отсутствии в родильном зале кардиомонитора).

Сердечные тоны плода выслушивают специальным акушерским стетоскопом, широкий раструб которого ставят на живот беременной или роженицы (рис. 33).



Рис. 33. Акушерский стетоскоп

Место, где выслушивается сердцебиение, зависит от положения, позиции, вида и предлежания плода (рис. 34-37). Отчетливее всего сердцебиение плода выслушивается со стороны спинки.

Только при лицевых предлежаниях плода сердцебиение лучше определяется со стороны грудки.

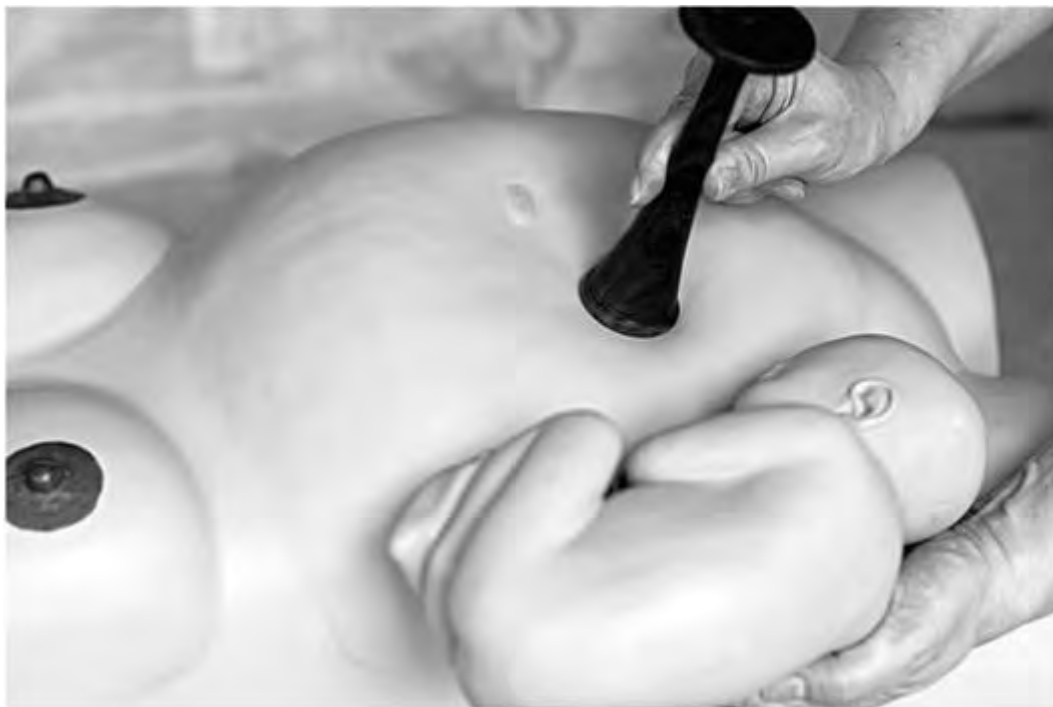

Рис. 34. Место наилучшего выслушивания сердцебиения плода при головном предлежании, второй позиции, переднем виде

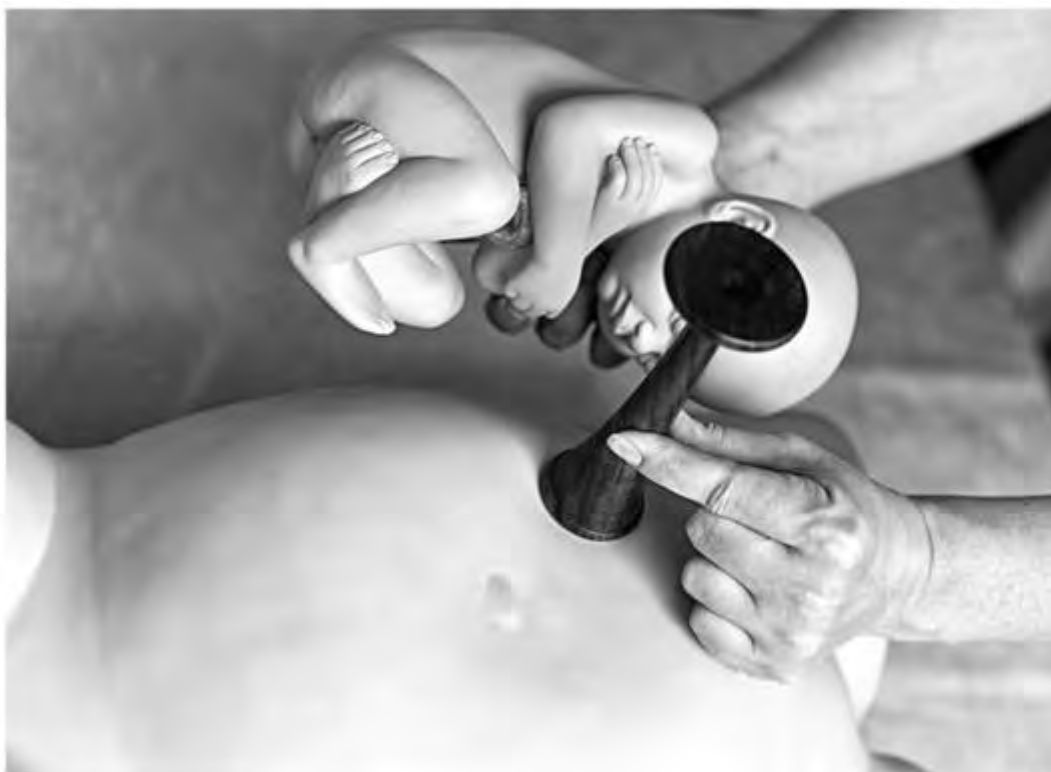

Рис. 35. Место наилучшего выслушивания сердцебиения плода при головном предлежании, первой позиции, переднем виде

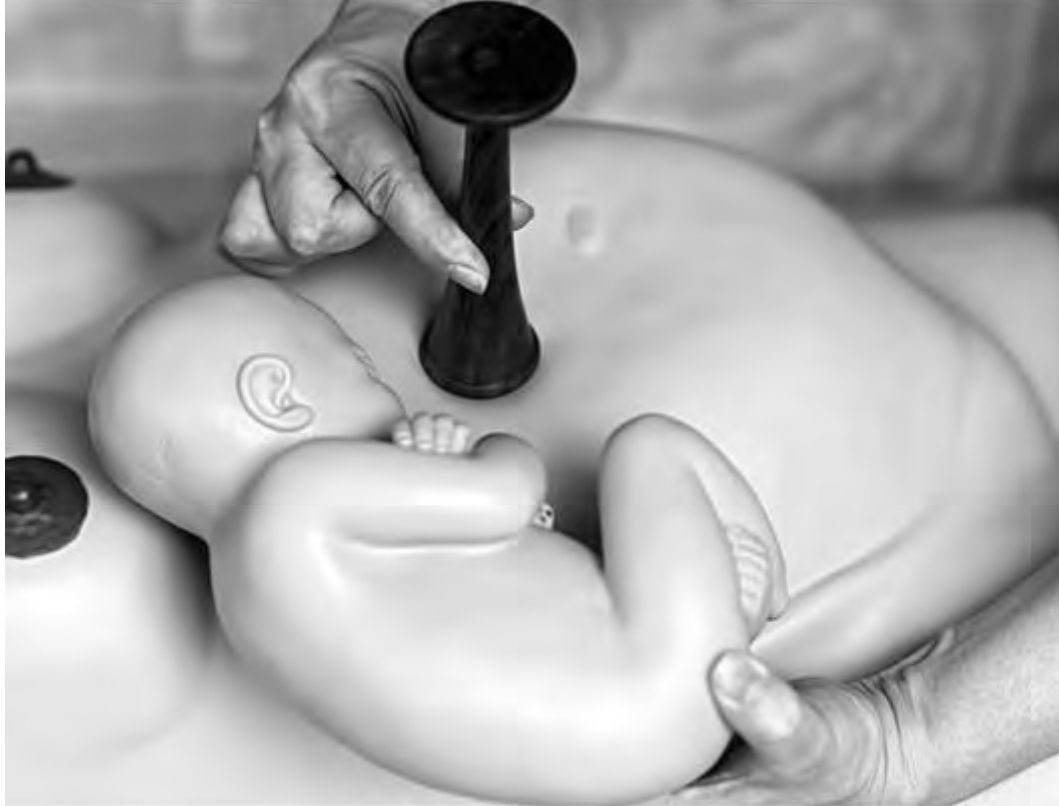

Рис. 36. Место наилучшего выслушивания сердцебиения плода при тазовом предлежании, второй позиции, переднем виде

При первой позиции плода сердцебиение лучше всего выслушивается слева, при второй - справа. При головных предлежаниях сердцебиение плода наиболее четко прослушивается ниже пупка, при тазовых предлежаниях - выше пупка. В родах, по мере опускания предлежащей части и постепенного поворота спинки вперед, меняется место наилучшей слышимости сердцебиения плода. Если головка плода находится в полости малого таза или на тазовом дне, сердцебиение плода выслушивается над лобком. При поперечных положениях плода сердцебиение обычно выслушивается ниже пупка или на его уровне.

При многоплодной беременности (двойне) в ряде случаев можно определить два фокуса наибольшей слышимости сердцебиения плода, а между ними - зону, где сердцебиение плода не выслушивается.

Последовательность выслушивания сердцебиения плода следующая.

- Беременная находится в положении лежа на спине с вытянутыми ногами на жесткой поверхности, живот открыт для исследования. Врач находится справа от женщины. Перед началом аускультации врач проводит пальпацию по Леопольду-Левицкому для определения положения спинки плода.

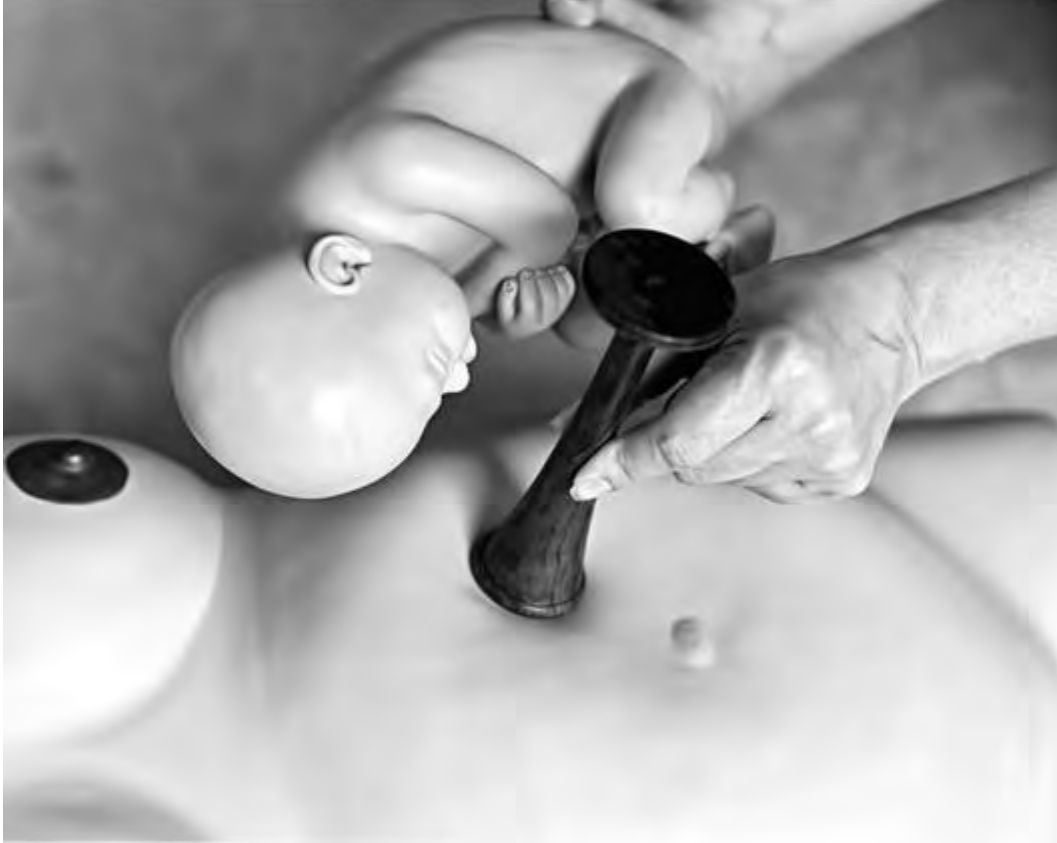

Рис. 37. Место наилучшего выслушивания сердцебиения плода при тазовом предлежании, первой позиции, переднем виде

- В присутствии беременной врач обрабатывает широкий раструб стетоскопа антисептическим раствором (например, ватным шариком, смоченным этиловым спиртом); после аускультации стетоскоп повторно должен быть обработан антисептиком. В правую руку берут стетоскоп, в левую - секундомер или часы с секундной стрелкой. Широкий конусовидный раструб стетоскопа располагают на животе беременной со стороны спинки плода, определенной по результатам пальпации. Плоский широкий раструб стетоскопа располагают на ушной раковине врача, соприкосновение должно быть плотное. Таким образом стетоскоп должен быть фиксирован на животе женщины давлением со стороны головы врача. Давление должно оказываться умеренное, но при этом достаточное для выслушивания сердцебиения плода; манипуляция не должна вызывать дискомфорта у беременной.
- Рекомендуют при аускультации убрать левую руку от трубки стетоскопа во избежание передачи через руку врача - как более плотной среды, чем воздух, - внешних шумов. Не забудьте перед проведением аускультации обеспечить тишину в палате!
- Передвигая последовательно стетоскоп по животу беременной, находят место наиболее ясного выслушивания сердцебиения плода.
- Частоту сердцебиения плода подсчитывают в течение 30 с. Чтобы уловить аритмию или изменение звучности тонов, необходимо выслушивать сердцебиение плода не менее 1 мин. Звучность тонов также зависит от условий проводимости звука - от акустических свойств

проводящей среды. Сердечные тоны могут быть глухими у женщин с ожирением и при большом количестве околоплодных вод.

- Для исключения ошибки подсчета частоты сердцебиения плода необходимо его сравнить с пульсом беременной, который по частоте не должен совпадать с сердцебиением плода - частота сердцебиения плода должна быть приблизительно в 2 раза выше пульса женщины. При этом секундомер кладут на кушетку рядом с женщиной, а правой рукой определяют пульс на запястье беременной над лучевой артерией. При частом пульсе роженицы может возникнуть необходимость в дифференциации сердцебиения плода и пульсации брюшного отдела аорты беременной. При задержке дыхания на фоне глубокого вдоха у женщины наступает замедление пульса, а частота сердцебиения плода не меняется.

Нормальная частота сердцебиения плода лежит в диапазоне 120-160 в минуту. Шевеление плода вызывает четкое учащение сердечных тонов (положительный миокардиальный рефлекс). В родах, во время схваток отмечают замедление сердцебиения, связанное с изменением кровотока в области маточно-плацентарной площадки. Ухудшается снабжение плода кислородом, нарастает содержание углекислого газа, и происходит замедление сердцебиения. После окончания схватки частота сердцебиения возвращается к исходному уровню быстрее чем через 1 мин. Если сердцебиение плода не восстанавливается до исходных величин на протяжении всей паузы между схватками, это свидетельствует об асфиксии плода.

При аускультации живота беременной или роженицы иногда можно выслушать шум сосудов пуповины, который имеет частоту сердцебиения плода и определяется на ограниченном участке (или вместе с сердечными тонами, или вместо них). Шум сосудов пуповины можно выслушать у 10-15% рожениц. В 90% случаев можно выявить «маточный шум», возникающий в извитых и расширенных маточных сосудах во второй половине беременности или в родах. Частота его совпадает с частотой пульса матери. Чаще всего он выслушивается в месте расположения плаценты. Расположение плаценты по передней стенке матки несколько затрудняет выслушивание сердцебиения плода.

Приложение 15

ФОРМУЛЫ ПОДСЧЕТА ПРЕДПОЛАГАЕМОЙ МАССЫ ПЛОДА

1. По И.Ф. Жордания:

- $ОЖ^1 (см) \times ВДМ (см)$.

2. По Л.И. Бубличенко:

- вычисляют как $1/20$ массы тела беременной (на момент осмотра).

3. По З.Ф. Якубовой:

- $\frac{ОЖ + ВДМ}{4} \times 100$ (при доношенной беременности);

- $\frac{ОЖ + ВДМ}{6} \times 100$ (при недоношенной беременности).

4. По А.В. Ланковицу:

- [ОЖ (см) + ВДМ (см) + рост беременной (см) + масса тела беременной (кг)] × 10.

5. По Джонсону:

- (ВДМ - 11) × 155 (если масса тела беременной ≤ 90 кг);
- (ВДМ - 12) × 155 (если масса беременной > 90 кг).

6. По З.В. Стройковой:

$$\frac{\text{Масса беременной, г}}{\text{Коэффициент}} + [\text{ОЖ (см)} \times \text{ВДМ (см)}]$$

2

| Масса тела беременной, кг | Коэффициент |
|---------------------------|-------------|
| до 51 | 15 |
| 52-53 | 16 |
| 54-56 | 17 |
| 57-62 | 18 |
| 63-65 | 19 |
| 66-73 | 20 |
| 74-81 | 21 |
| Более 82 | 22 |

7. По Добровольскому:

- (рост беременной - 96) × 0,05, где 0,05 - коэффициент отношения массы плода к массе тела беременной при доношенной беременности; предполагаемую массу плода получаем в килограммах.

8. По R.W. Johnson (Джонсон) и С.Е. Toshach (Тошач).

- Измеряют ВДМ над лоном.
- При значении ВДМ 34 см (головка прижата) средняя масса плода равна 3400 г.
- При ВДМ больше или меньше 34 см прибавляют или вычитают 156 г на каждый сантиметр соответственно.
- Делают поправку (вычитание соответствующего количества сантиметров) при головке плода, расположенной над входом таза, или при ожирении у матери (масса тела > 90 кг).

9. По А.В. Рудакову.

- Измеряют длину и ширину полуокружности пальпируемого плода (но не матки или живота беременной!) через переднюю брюшную стенку сантиметровой лентой, т.е. измеряют две взаимно перпендикулярные дуги передней полуокружности пальпируемого плода. Полуокружность длины плода измеряют от нижнего до верхнего полюса овоида плода (рис. 38).



Рис. 38. Измерение длины полуокружности пальпируемого овоида плода

- Если головка плода фиксирована во входе в таз, измерение длины начинают от верхненаружного края лонного сочленения.
- Полуокружность ширины плода измеряют между наиболее отделенными боковыми точками (рис. 39).
- На основании полученных величин по таблице вычисляют предполагаемую массу плода.

¹ ОЖ - окружность живота.

10. По данным последнего УЗИ: переписывается из истории родов.

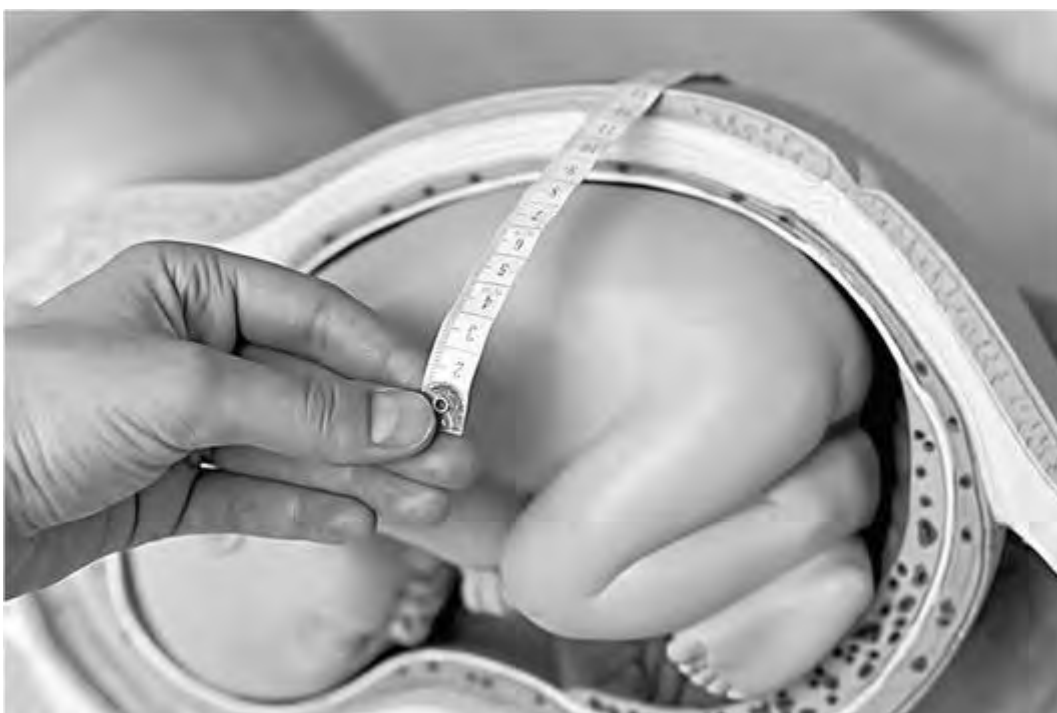

Рис. 39. Измерение ширины полуокружности пальпируемого овоида плода

| Полуокружность ширины плода, см | Полуокружность длины плода, см | | | | | | | | | | | | |
|---------------------------------|--------------------------------|------|------|------|------|------|------|------|------|------|------|------|------|
| | 25 | 26 | 27 | 28 | 29 | 30 | 31 | 32 | 33 | 34 | 35 | 36 | 37 |
| 20 | | | | | | | | | | | 2500 | 2500 | 2500 |
| 21 | | | | | | | | | | 2500 | 2600 | 2700 | 2800 |
| 22 | | | | | | | | 2500 | 2600 | 2600 | 2800 | 2800 | 2900 |
| 23 | | | | | | | 2500 | 2600 | 2600 | 2800 | 2900 | 3000 | 3100 |
| 24 | | | | | | 2500 | 2600 | 2700 | 2800 | 2900 | 3000 | 3100 | 3200 |
| 25 | | | | 2500 | 2600 | 2700 | 2800 | 2900 | 3000 | 3100 | 3200 | 3300 | 3400 |
| 26 | | | 2500 | 2600 | 2700 | 2800 | 2900 | 3000 | 3100 | 3200 | 3300 | 3400 | 3500 |
| 27 | | 2500 | 2600 | 2700 | 2800 | 2900 | 3000 | 3100 | 3200 | 3300 | 3500 | 3500 | 3600 |
| 28 | 2500 | 2600 | 2700 | 2800 | 2900 | 3000 | 3100 | 3200 | 3300 | 3500 | 3600 | 3700 | 3800 |
| 29 | 2600 | 2700 | 2800 | 2900 | 3000 | 3100 | 3300 | 3400 | 3500 | 3600 | 3700 | 3800 | 3900 |
| 30 | 2700 | 2800 | 2900 | 3000 | 3100 | 3300 | 3400 | 3500 | 3600 | 3700 | 3800 | 3900 | 4100 |
| 31 | 2800 | 2900 | 3000 | 3100 | 3200 | 3400 | 3500 | 3600 | 3700 | 3900 | 4000 | 4100 | 4200 |
| 32 | 2900 | 3000 | 3100 | 3200 | 3400 | 3500 | 3600 | 3700 | 3900 | 4000 | 4100 | 4300 | 4400 |

Приложение 16

ИЗМЕРЕНИЕ ДЛИНЫ ПЛОДА. ИЗМЕРЕНИЕ ГОЛОВКИ ПЛОДА

Измерение длины плода

Точно измерить длину ребенка затруднительно, и получаемые при этом данные имеют только ориентировочный характер. Измерение производят при помощи тазомера. Беременная лежит на спине, мочевого пузыря должен быть опорожнен до измерения. После пальпации живота одну ножку тазомера устанавливают на нижний полюс головки, другую - на дно матки. По В.В. Сутугину, расстояние от нижнего полюса головки плода до тазового конца составляет ровно половину длины внутриутробного плода, поэтому величину, полученную при измерении овоида, умножают на два. Из полученного числа вычитают 4-5 см в зависимости от толщины брюшной стенки.

Измерение головки плода

Беременная лежит на спине. Ощупывают головку плода, ножки тазомера устанавливают на самых выдающихся пунктах головки, которые обычно соответствуют области затылка и лба. Лобно-затылочный размер головки плода в 32 нед в среднем равен 9,5 см, в 35-36 нед - 11 см.

Приложение 17

ОПИСАНИЕ СОХРАНЕННОЙ ШЕЙКИ МАТКИ. ОПИСАНИЕ СГЛАЖЕННОЙ ШЕЙКИ МАТКИ - МАТОЧНОГО ЗЕВА. ОПИСАНИЕ ПЛОДНОГО ПУЗЫРЯ. ОПРЕДЕЛЕНИЕ И ОПИСАНИЕ ПРЕДЛЕЖАЩЕЙ ЧАСТИ. ОПРЕДЕЛЕНИЕ И ОПИСАНИЕ ОРИЕНТИРОВ НА ГОЛОВКЕ ПЛОДА

Описание сохраненной шейки матки

После введения пальцев необходимо пальпаторно определить местоположение шейки матки. При доношенной беременности шейка матки определяется как образование мягкой консистенции, выступающее над сравнительно ровной поверхностью нижнего сегмента. По своей форме шейка матки напоминает трапецию, основание которой обращено к предлежащей части плода. Шейка характеризуется следующими характеристиками:

- отношение к проводной оси малого таза;
- длина;
- консистенция;
- проходимость цервикального канала.

Для оценки отношения шейки матки к проводной оси малого таза следует сравнить ее положение с положением нижнего полюса предлежащей части, который находится по проводной оси. Шейка матки может быть отклонена кзади или быть центрирована (лежать по проводной оси малого таза) (рис. 40).

Длину шейки матки оценивают пальпаторно. После введения пальцев во влагалище необходимо достичь нижнего сегмента матки под предлежащей частью плода, после чего следует подушечкой указательного или среднего пальца пропальпировать с латеральной стороны шейку матки (рис. 41). По отношению ее длины к длине ногтевой фаланги можно с определенной точностью сказать о длине шейки матки. Длину указывают в сантиметрах. Для этого перед началом исследования рекомендуют измерить длину собственной ногтевой фаланги среднего и указательного пальца правой руки. Обычно они равны и составляют около 2,5-3,0 см.

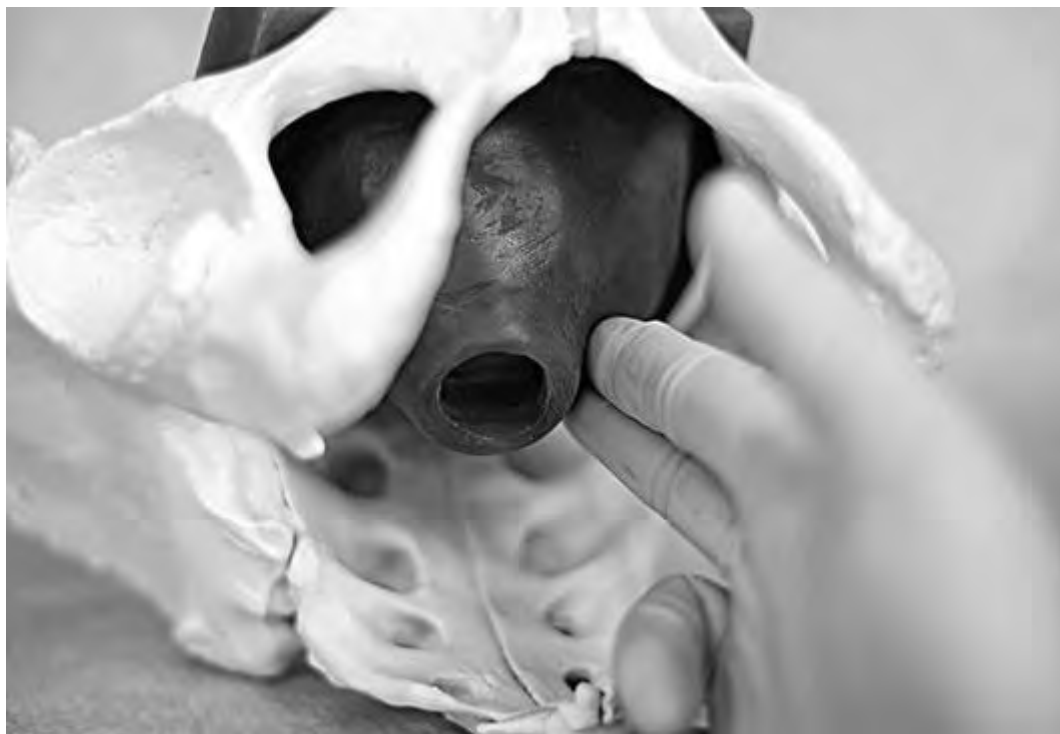

Рис. 40. Определение длины влагалищной порции шейки матки и отношения ее к проводной оси малого таза при размягченной шейке матки

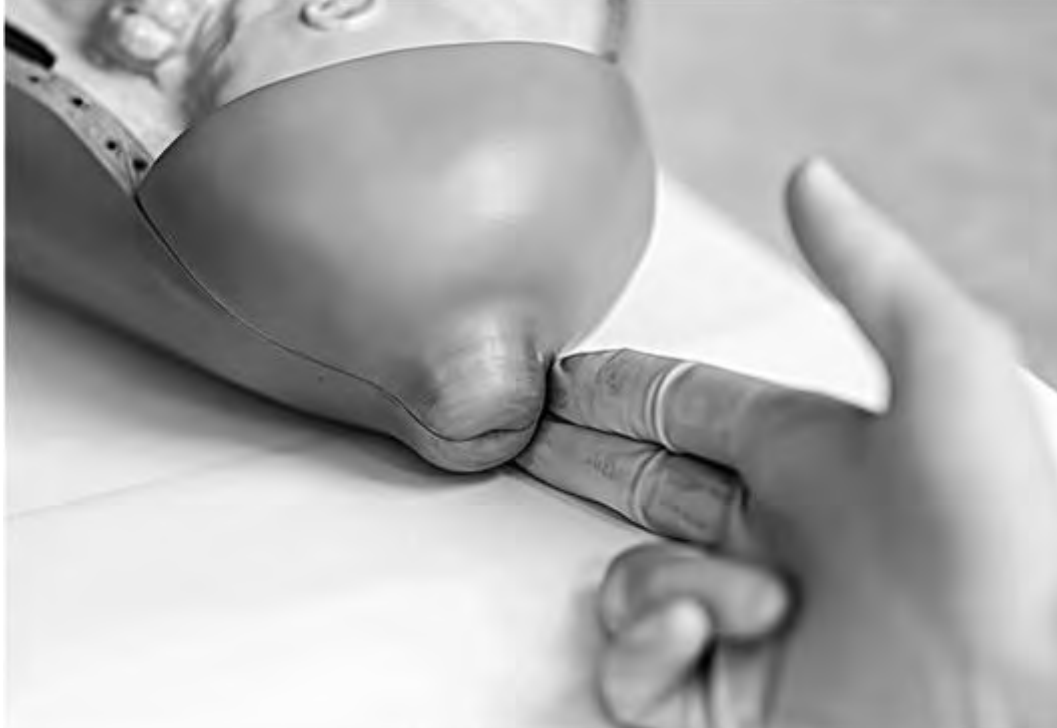

Рис. 41. Определение длины шейки матки на модели сохраненной плотной шейки матки

Консистенцию шейки матки также оценивают пальпаторно. Принято различать размягченную шейку матки, частично размягченную и плотную. От консистенции шейки матки напрямую зависит проходимость цервикального канала.

При размягченной шейке матки цервикальный канал, как правило, проходим для одного или двух пальцев (рис. 42). При частично размягченной шейке наружный зев будет пропускать кончик пальца (рис. 43), или цервикальный канал может быть проходим до области внутреннего зева (рис. 44). При плотной шейке матки наружный зев закрыт.

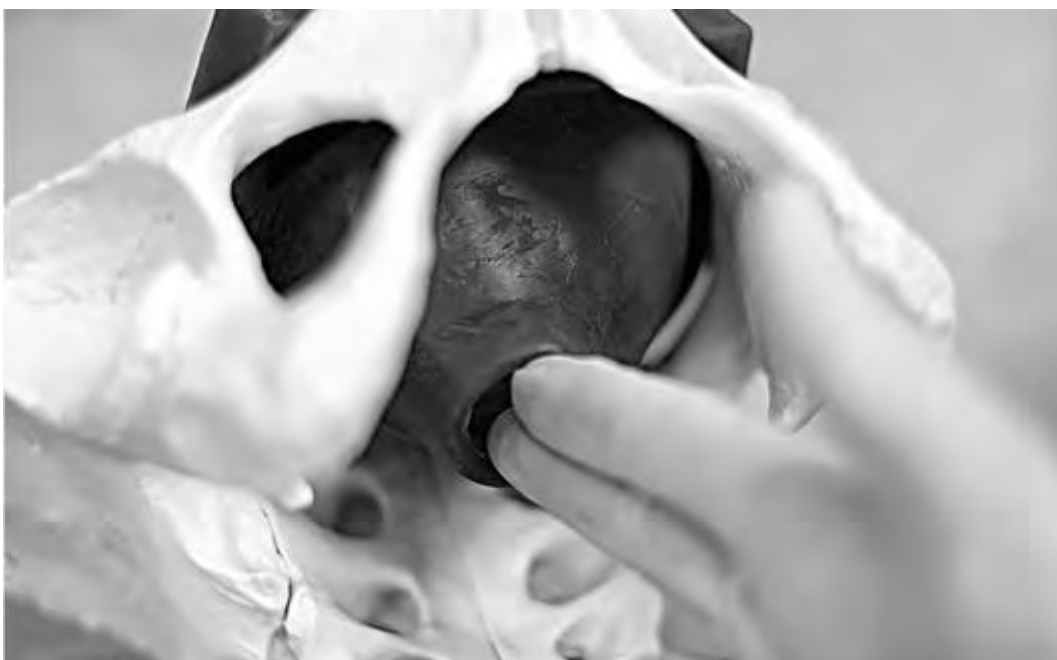

Рис. 42. Определение консистенции шейки матки и проходимости цервикального канала. Цервикальный канал проходим для двух пальцев

Пример формулировки состояния шейки матки: *шейка матки расположена по проводной оси малого таза, длиной до 2 см, мягкой консистенции; цервикальный канал свободно проходим для двух пальцев.*



Рис. 43. Определение консистенции шейки матки и проходимости цервикального канала. Наружный зев пропускает кончик пальца



Рис. 44. Определение консистенции шейки матки и проходимости цервикального канала. Цервикальный канал проходим до области внутреннего зева

Описание сглаженной шейки матки - маточного зева

При наличии структурных изменений шейки матки - ее полном сглаживании, происходящем в родах, - описывают степень открытия маточного зева. При длине шейки матки меньше 5 мм она определяется как *сглаженная*. Для определения степени открытия маточного зева необходимо двумя пальцами достичь нижнего полюса подлежащей части, при этом пальпаторно должны определяться либо непосредственно подлежащая часть пода (при вскрытом плодном пузыре), либо плодный пузырь (при его целостности). Определив подлежащую часть плода сомкнутыми пальцами, следует максимально развести их, определяя боковыми поверхностями ногтевых фаланг края маточного зева. При этом оценивают следующие параметры:

- степень открытия маточного зева;
- края маточного зева;
- состояние плодного пузыря;
- подлежащую часть.

Степень открытия маточного зева определяется стереометрически - по степени свободного разведения указательного и среднего пальцев в пределах кольца маточного зева (рис. 45). Края маточного зева описывают в зависимости от их толщины и податливости на растяжение. При толщине краев маточного зева менее 1 см их определяют как тонкие; в случае их толщины более 1 см - как толстые. Растяжимость оценивают по эластичности и податливости кольца маточного зева.

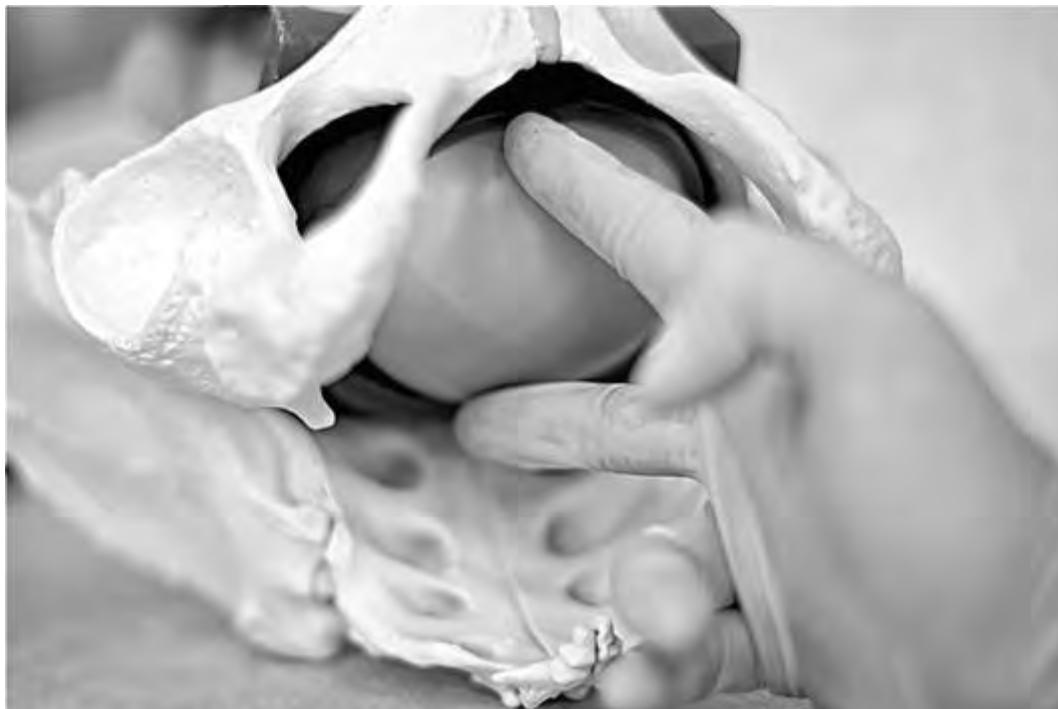

Рис. 45. Пальпаторное определение степени открытия маточного зева

Пример формулировки состояния маточного зева: *шейка матки сглажена, открытие маточного зева 4 см; края маточного зева тонкие, растяжимые.*

В родах определяют в динамике *структурные изменения шейки матки и опускание предлежащей части плода*. Эти два критерия являются ключевыми для оценки продуктивности родовой детальности.

При целых плодных оболочках описывают состояние плодного пузыря, который оценивают как:

- напряженный или ненапряженный;
- плоский (когда плодные оболочки плотно облегают головку плода).

В случае разрыва плодных оболочек указывают, подтекают ли околоплодные воды, отмечают их цвет.

Далее описывают *предлежащую часть*. Головка плода ощущается как плотное образование овоидной формы, на котором определяются швы и роднички, также может пальпироваться волосяной покров. Тазовый конец определяется как тугоэластическое образование неправильной формы, могут пальпироваться ягодичная складка, анус. При поперечном и косопоперечном положении плода предлежащая часть не определяется, однако могут пальпироваться мелкие части плода: ручка, плечико.

При открытии маточного зева более 3-4 см при головном предлежании описывают вставление головки - определяют положение швов и родничков относительно внешних костных ориентиров матери. При тазовом предлежании описывают положение межвертлужной линии.

Далее описывают состояние сводов влагалища, их емкость. Пальпируют пристеночные мышцы таза, исключают наличие инфильтративных, кистозных и мягкотканых образований. Отдельно пальпируют внутреннюю поверхность крестца, определяют степень его кривизны. Определяют диагональную конъюгату - делают попытку достичь средним пальцем правой руки крестцового мыса. При пальпации костных структур малого таза отмечают их симметричность, оценивают интерспинальное расстояние, при наличии экзостозов описывают их размеры и локализацию. Уточняют, достижим или не достижим мыс. В последнем случае делают вывод о достаточной емкости малого таза. Если мыс достижим, измеряют величину *истинной конъюгаты*. Оценивают состояние мышц тазового дна, особенно мышцы, поднимающей задний проход.

В конце исследования оценивают выделения из половых путей: цвет, консистенцию, наличие примесей, их количество, запах.

После занесения в историю родов данных влагалищного исследования ставят клинический *диагноз* и составляется *план ведения родов*.

Описание плодного пузыря

Плодный, или амниотический, пузырь (речь идет о нижней его части) формируется, когда головка плода прижимается ко входу в малый таз, в результате чего формируется внутренний пояс соприкосновения. Благодаря этому происходит разделение околоплодных вод на *передние* и *задние*, как их принято традиционно называть. Нижняя часть плодного пузыря (передние воды) становится доступной пальпации.

Плодный пузырь описывают следующим образом.

- *Цельный* (напряженный/ненапряженный). В этом случае ниже головки плода определяется жидкостное флюктуирующее образование с разной степенью напряженности. Плотный, упругий плодный пузырь описывают как *напряженный*; мягкий, флюктуирующий как *ненапряженный*.
- *Плоский* (плодные оболочки натянуты на головку плода). В этом случае плодный пузырь как таковой не определяется, на головке плода пальпируются гладкие плодные оболочки.
- *Отсутствует*. Плодный пузырь и оболочки на голове плода в этом случае не определяются. Как правило, в этом случае подтекают околоплодные воды.

Определение и описание предлежащей части плода

После описания плодного пузыря студент должен описать предлежащую часть плода. Возможны следующие варианты.

- *Предлежит головка плода*. В этом случае пальпаторно определяется плотное образование условно правильной сферической формы. В зависимости от характера головного предлежания могут определяться швы и роднички (затылочное, переднеголовное предлежание), структуры лица (лицевое предлежание), швы, родничок и лобные бугры (лобное предлежание).
- *Предлежит тазовый конец плода*. В случае чисто ягодичного предлежания будет определяться мягкое овоидное образование неправильной формы, могут пальпироваться анус плода и половые органы. В случае смешанного ягодичного предлежания, кроме ягодич, определяются ножки плода. При ножном предлежании определяется одна стопа (неполное ножное предлежание) или две стопы плода (полное ножное предлежание). В редких случаях могут определяться колени плода (коленное предлежание).
- *Предлежат мелкие части плода*. Бывают случаи аномального положения (например, при поперечном положении плода), при которых при влагалищном исследовании могут определяться ручки, плечико плода. В этом случае студент должен уточнить какая часть плода доступна пальпации.
- *Предлежат внеплодовые структуры*. Это достаточно редкая группа нозологических форм, однако данные ситуации зачастую требуют принятия экстренных мер. К ним относятся *предлежание плаценты* (пальпируются мягкая губчатая ткань плаценты), *предлежание сосудов* (могут пальпироваться оболочечные сосуды в случае оболочечного прикрепления пуповины и при наличии дополнительной дольки плаценты), а также *предлежание пуповины* (пальпируется пульсирующая свободная петля пуповины в виде подвижного тяжа).
- *Предлежащая часть плода не определяется*. Подобные ситуации возможны в случае аномальных положений плода (косое, поперечное), а также при высоком расположении предлежащей части плода (например, при преждевременных родах).

Определение и описание ориентиров на головке плода

При открытии маточного зева более чем на 4 см становятся доступными для исследования ориентиры на головке плода: четко пальпируемые во время родов на головке плода швы и роднички позволяют уточнить характер вставления головки, ее положение в малом тазу, по расположению швов и родничков при головном предлежании можно определить вид и позицию плода, а также вариант вставления головки (сгибательный, разгибательный).

Сагиттальный, или стреловидный, шов (*sut. sagittalis*) соединяет две теменные кости. Ламбдовидный, или затылочный, шов (*sut. lambdoidea*) в виде греческой буквы λ проходит между обеими теменными костями с одной стороны и затылочной костью с другой. Стреловидный шов определяется в виде желоба или борозды (в случае выраженной конфигурации головки в родах). В первом периоде и начале второго периода родов (при сгибательном биомеханизме родов) при затылочном предлежании стреловидный шов располагается в одном из косых размеров (или косо-поперечном размере) входа в малый таз. При совершении внутреннего поворота головки плода стреловидный шов переходит из косога размера в прямой.

К главным родничкам относятся передний (большой) и задний (малый) роднички. Передний, большой родничок (*fonticulus anterior, fonticulus magnus, bregmaticus, s. bregma*) расположен на месте пересечения венечного, лобного и сагиттального швов. Он лежит в центре между четырьмя костями (двумя лобными и двумя теменными) и имеет форму ромба. При пальпации данного родничка очень важно помнить, что он образован четырьмя костями. В переднем родничке сходятся четыре шва, каждый из них, будучи продолженным через родничок, снова ведет в шов.

Задний, малый родничок (*fonticulus posterior, fonticulus minor, parvus, s. lambda*) расположен на месте пересечения сагиттального и ламбдовидного швов. Он образован тремя костями - затылочной и двумя теменными, имеет форму треугольника. Чтобы не ошибиться при исследовании, следует строго подушечкой одного пальца скользить по периметру родничка, считая его стороны - косточки, которыми он образован (рис. 46-51). В малом родничке сходятся три шва, причем сагиттальный шов заканчивается в самом родничке и не переходит за его пределы, где определяется гладкая (затылочная) кость. Также необходимо помнить, что малый родничок соответствует затылку плода, т.е. на его стороне находится спинка плода.



Рис. 46. Определение нижнего полюса предлежащей части, малого родничка

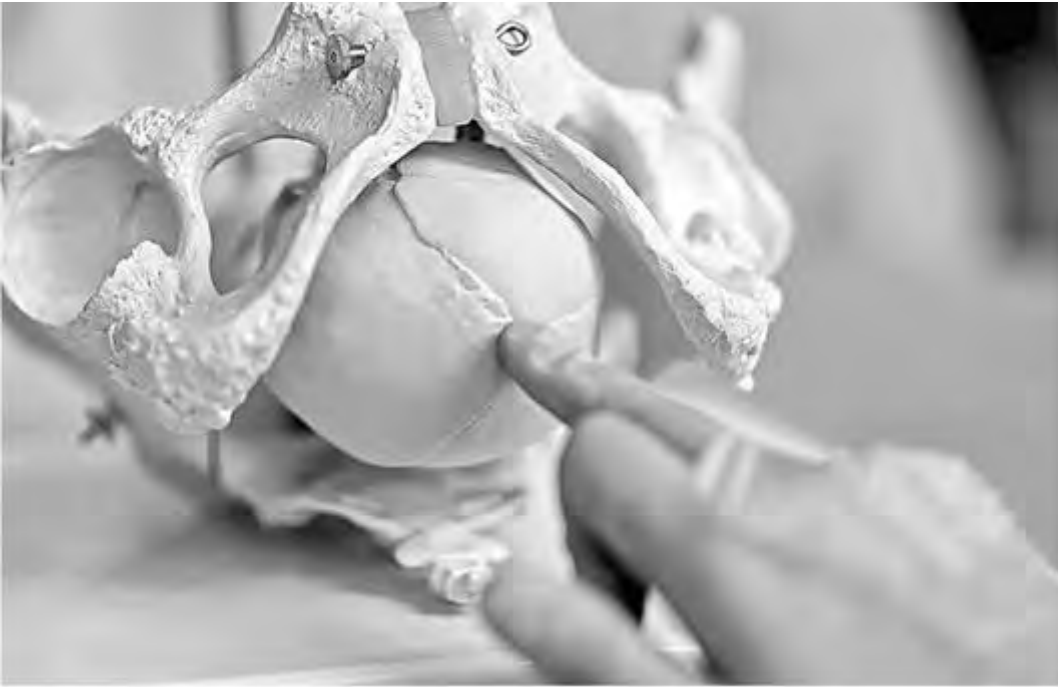

Рис. 47. Пальпация родничка



Рис. 48. Пальпаторное определение количества сторон (косточек), входящих в состав малого родничка при переднем виде



Рис. 49. Пальпаторное определение количества сторон (косточек), входящих в состав малого родничка при переднем виде



Рис. 50. Пальпаторное определение положения стреловидного шва при переднем виде



Рис. 51. Пальпаторное определение положения стреловидного шва при переднем виде

Приложение 18

ОЦЕНКА ЗРЕЛОСТИ ШЕЙКИ МАТКИ ПО Е.Н. VISHOP

| Признак | Баллы | | |
|--|--|-----------------------|----------------------------|
| | 0 | 1 | 2 |
| <i>Консистенция шейки матки</i> | Плотная | Частично размягчена | Мягкая |
| <i>Длина шейки матки</i> | >2 см | 1-2 см | <1 см |
| <i>Проходимость цервикального канала</i> | Наружный зев закрыт или пропускает кончик пальца | Пропускает один палец | Пропускает до двух пальцев |

| | | | |
|---|-------|---------------|--|
| Отношение шейки к проводной оси малого таза | Кзади | Промежуточное | По проводной оси малого таза - срединное, центрированное |
|---|-------|---------------|--|

0-2 балла - незрелая шейка матки.

3-4 балла - недостаточно зрелая шейка матки.

5-8 баллов - зрелая шейка матки.

Приложение 19

ОЦЕНКА ЗРЕЛОСТИ ШЕЙКИ МАТКИ ПО Г.Г. ХЕЧИНАШВИЛИ

| Характеристика признака | Степень зрелости шейки матки | | | |
|--|---|--|--|---|
| | незрелая | созревающая | недостаточно зрелая | зрелая |
| Консистенция шейки матки | Плотная | Размягчена не полностью, преимущественно в области наружного зева | Размягчена почти полностью, за исключением внутреннего зева | Размягчена полностью |
| Длина влагалищной части | Сохранена, иногда очень длинная | Слегка укорочена | Укорочена до 2 см | Укорочена до 2 см и менее |
| Степень проходимости цервикального канала и его отношение к нижнему сегменту матки | Наружный зев закрыт или пропускает кончик пальца | Наружный зев у первородящих пропускает кончик пальца, у повторнородящих - проходим для одного пальца до внутреннего зева | Проходим для одного пальца за внутренний зев, нет плавного перехода в нижний сегмент матки | Свободно проходим для одного или двух пальцев за внутренний зев. Имеется плавный переход в нижний сегмент матки |
| Толщина влагалищной части | 2 см | 1,5 см | 1 см | 0,5 см |
| Состояние нижнего сегмента матки | Предлежащая часть через своды пальпируется неотчетливо | Предлежащая часть определяется недостаточно отчетливо | Предлежащая часть определяется довольно отчетливо, ориентиры на ней определить нельзя | Предлежащая часть определяется отчетливо, ориентиры определяются |
| Расположение шейки матки | Отклонена кзади, наружный зев на середине расстояния между верхним и нижним краями лобкового сочленения | Отклонена от проводной оси таза, наружный зев на уровне нижнего края симфиза или несколько ниже | Ближе к проводной оси таза, наружный зев на уровне нижнего края симфиза или несколько ниже | Строго по проводной оси, наружный зев определяется на уровне седалищных бугров |

Приложение 20

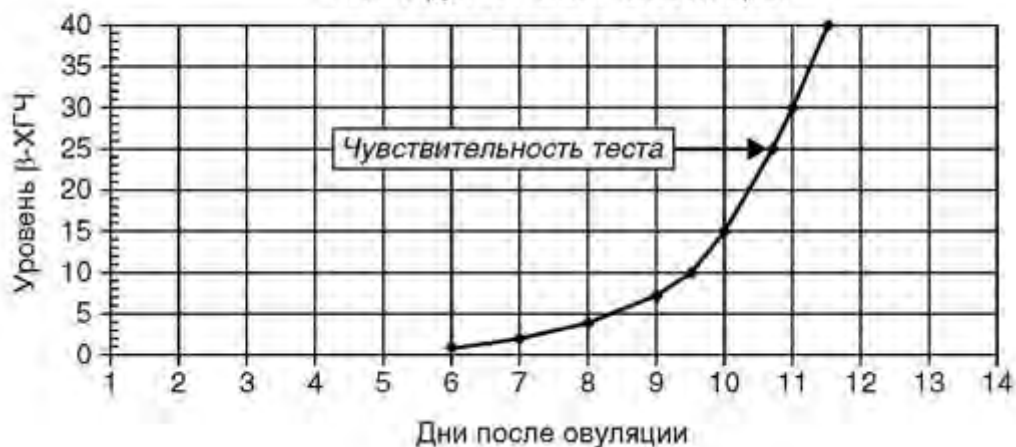ОПРЕДЕЛЕНИЕ СРОКА БЕРЕМЕННОСТИ

1. По задержке менструации.

У беременной с регулярным менструальным циклом к ожидаемой дате прихода очередной менструации срок беременности составляет 2 нед от момента зачатия, таким образом, задержка менструации на 7 дней соответствует эмбриональному сроку беременности 3 нед (от зачатия), что соответствует акушерскому сроку беременности 5 нед (от первого дня последней менструации). Акушерский срок опережает эмбриональный на 2 нед. Данный метод не может быть использован в случае нарушений менструального цикла.

2. По уровню β -субъединицы хорионического гормона человека (β -ХГЧ). В I триместре беременности экспоненциально увеличивается уровень β -ХГЧ в крови беременной, достигая пика к 11 нед. Тест высокоспецифичен, чувствительность данного теста представлена на графике.

**ПОДЪЕМ УРОВНЯ β -ХГЧ/МУИ ПРИ ИМПЛАНТАЦИИ
НА 7-й ДЕНЬ ПОСЛЕ ОВУЛЯЦИИ**



Как видно из представленных данных, биохимически беременность может быть диагностирована уже после 10-го дня от овуляции или после 24-го дня от начала последней менструации (при 28-дневном менструальном цикле) - до задержки менструации.

По уровню β -ХГЧ в крови матери можно с определенной точностью установить срок беременности.

| Срок беременности, нед | Уровень β-ХГЧ, мМЕ/мл |
|-------------------------------|---|
| <0,2 | 0-20 |
| 0,2-1,0 | 5-50 |
| 1,1-2,0 | 50-500 |
| 2,1-3,0 | 100-5000 |
| 3,1-4,0 | 500-10000 |
| 4,1-5,0 | 2500-70000 |
| 5,1-6,0 | 10000-100000 |
| 6,1-8,0 | 20000-200000 |
| 8,1-11,0 | 20000-250000 |
| 11,1-16,0 | 6000-100000 |
| 16,1-21,0 | 4500-80000 |
| >21,1 | 2700-80000 |

3. По данным УЗИ.

Точность определения срока беременности по данным УЗИ достаточно высока, особенно в I триместре. До 5 нед беременности, как правило, срок беременности устанавливают по диаметру плодного яйца (среднее от трех измерений в двух взаимно перпендикулярных плоскостях), после 5 нед - по копчико-теменному размеру эмбриона. Во II и в III триместрах ошибка определения срока беременности по УЗИ повышается, что связано с конституциональными особенностями развития плода или осложнениями беременности (внутриутробная задержка развития плода, диабетическая фетопатия и т.д.), поэтому начиная со II триместра антенатальная фетометрия служит основой для оценки динамики развития плода, а не для определения срока беременности.

4. По первой явке в женскую консультацию.

При постановке на учет в женскую консультацию по беременности обязательный момент исследования беременной - влагалищное исследование, при котором с определенной точностью можно установить срок беременности. В данном случае его устанавливают по размерам увеличивающейся матки, стереометрически. Ошибка будет минимальной при обращении до 12 нед беременности.

5. По формуле Гаазе.

До 20 нед беременности: $X = \sqrt{L}$.

После 20 нед беременности: $X = \frac{L}{5}$,

где X - срок беременности в лунных месяцах; L - длина плода в матке в сантиметрах (определяется по В.В. Сутугину).

Для получения акушерского срока (в неделях) необходимо полученное количество лунных месяцев умножить на 4.

6. По формуле Скульского.

Модифицированная формула Гаазе для второй половины беременности.

$$X = \frac{2L - 5}{5},$$

где X - искомый срок беременности в лунных месяцах; L - длина овоида плода в матке, измеренная тазомером; 2 - коэффициент удвоения для определения длины плода; 5 в числителе - толщина стенок матки; 5 в знаменателе - коэффициент, на который по формуле Гаазе умножают число месяцев для получения длины плода.

Для получения акушерского срока (в неделях) необходимо полученное количество лунных месяцев умножить на 4.

7. По формуле И.Ф. Жордания.

$$X = L + C,$$

где X - искомый срок беременности; L - длина плода в матке, измеренная тазомером; C - лобно-затылочный (прямой) размер головки плода (измеряют тазомером через переднюю брюшную стенку).

Приложение 21

ОПРЕДЕЛЕНИЕ ПРЕДПОЛАГАЕМОЙ ДАТЫ РОДОВ

1. По первому дню последней менструации.

От первого дня последней менструации отсчитывают количество дней (недель) на момент обследования беременной. Для определения дня родов к первому дню последней менструации *прибавляют 280 дней* (10 лунных месяцев) или используют формулу Негеле: от даты начала последней менструации *отнимают 3 мес и прибавляют 7 дней*. Подобный метод *не может* быть использован у женщин с *нерегулярным менструальным циклом*.

2. По овуляции.

Если известна дата зачатия (операция экстракорпорального оплодотворения и перенос эмбриона, инсеминация спермой донора), срок беременности отсчитывают от дня зачатия, *предварительно прибавив 2 нед*, а дату родов определяют, отсчитав от даты предполагаемой овуляции 38 нед. Или от даты овуляции *отнимают 3 мес и 7 дней* (модифицированная формула Негеле). Аналогично дату предполагаемых родов определяют в случае нарушений менструального цикла, когда пациентка проводила тесты на овуляцию или составляла график базальной температуры.

3. По дате полового контакта.

Если женщина может назвать дату предполагаемого зачатия (редкие или единственный половой контакт), особенно при нарушении менструального цикла, то от этой даты отнимают 3 мес.

4. По дате первого шевеления плода.

В среднем первородящие женщины ощущают шевеление ребенка начиная с 20 нед, повторнородящие - с 18 нед беременности. Соответственно к дате первого шевеления плода прибавляют 20 нед у первородящих и 22 нед у повторнородящих.

5. По дате выдачи дородового отпуска.

С 30 нед одноплодной беременности женщина имеет право на дородовой отпуск. К этой дате прибавляют 10 нед. Продолжительность дородового декретного отпуска - 70 дней.

6. По Келлеру.

В верхней строке таблицы находится первый день последней менструации, в нижней, соответственно, - предполагаемая дата родов. Подобный метод *не может* быть использован у женщин с *нерегулярным менструальным циклом*.

| | | | | | | | | | | | | | | | | | | | | | | | | | | | | | | | |
|----------------|---|---|----|----|----|----|----|----|----|----|----|----|----|----|----|----|----|----|----|----|----|----|----|----|----|----|----|----|----|----|----|
| Январь | 1 | 2 | 3 | 4 | 5 | 6 | 7 | 8 | 9 | 10 | 11 | 12 | 13 | 14 | 15 | 16 | 17 | 18 | 19 | 20 | 21 | 22 | 23 | 24 | 25 | 26 | 27 | 28 | 29 | 30 | 31 |
| Октябрь/Ноябрь | 8 | 9 | 10 | 11 | 12 | 13 | 14 | 15 | 16 | 17 | 18 | 19 | 20 | 21 | 22 | 23 | 24 | 25 | 26 | 27 | 28 | 29 | 30 | 31 | 1 | 2 | 3 | 4 | 5 | 6 | 7 |
| Февраль | 1 | 2 | 3 | 4 | 5 | 6 | 7 | 8 | 9 | 10 | 11 | 12 | 13 | 14 | 15 | 16 | 17 | 18 | 19 | 20 | 21 | 22 | 23 | 24 | 25 | 26 | 27 | 28 | | | |
| Ноябрь/Декабрь | 8 | 9 | 10 | 11 | 12 | 13 | 14 | 15 | 16 | 17 | 18 | 19 | 20 | 21 | 22 | 23 | 24 | 25 | 26 | 27 | 28 | 29 | 30 | 1 | 2 | 3 | 4 | 5 | | | |
| Март | 1 | 2 | 3 | 4 | 5 | 6 | 7 | 8 | 9 | 10 | 11 | 12 | 13 | 14 | 15 | 16 | 17 | 18 | 19 | 20 | 21 | 22 | 23 | 24 | 25 | 26 | 27 | 28 | 29 | 30 | 31 |
| Декабрь/Январь | 6 | 7 | 8 | 9 | 10 | 11 | 12 | 13 | 14 | 15 | 16 | 17 | 18 | 19 | 20 | 21 | 22 | 23 | 24 | 25 | 26 | 27 | 28 | 29 | 30 | 31 | 1 | 2 | 3 | 4 | 5 |
| Апрель | 1 | 2 | 3 | 4 | 5 | 6 | 7 | 8 | 9 | 10 | 11 | 12 | 13 | 14 | 15 | 16 | 17 | 18 | 19 | 20 | 21 | 22 | 23 | 24 | 25 | 26 | 27 | 28 | 29 | 30 | |

| | | | | | | | | | | | | | | | | | | | | | | | | | | | | | | | | |
|------------------|---|---|----|----|----|----|----|----|----|----|----|----|----|----|----|----|----|----|----|----|----|----|----|----|----|----|----|----|----|----|----|---|
| Январь/Февраль | 6 | 7 | 8 | 9 | 10 | 11 | 12 | 13 | 14 | 15 | 16 | 17 | 18 | 19 | 20 | 21 | 22 | 23 | 24 | 25 | 26 | 27 | 28 | 29 | 30 | 31 | 1 | 2 | 3 | 4 | | |
| Май | 1 | 2 | 3 | 4 | 5 | 6 | 7 | 8 | 9 | 10 | 11 | 12 | 13 | 14 | 15 | 16 | 17 | 18 | 19 | 20 | 21 | 22 | 23 | 24 | 25 | 26 | 27 | 28 | 29 | 30 | 31 | |
| Февраль/Март | 8 | 9 | 10 | 11 | 12 | 13 | 14 | 15 | 16 | 17 | 18 | 19 | 20 | 21 | 22 | 23 | 24 | 25 | 26 | 27 | 28 | 29 | 30 | 31 | 1 | 2 | 3 | 4 | 5 | 6 | 7 | |
| Июнь | 1 | 2 | 3 | 4 | 5 | 6 | 7 | 8 | 9 | 10 | 11 | 12 | 13 | 14 | 15 | 16 | 17 | 18 | 19 | 20 | 21 | 22 | 23 | 24 | 25 | 26 | 27 | 28 | 29 | 30 | | |
| Март/Апрель | 8 | 9 | 10 | 11 | 12 | 13 | 14 | 15 | 16 | 17 | 18 | 19 | 20 | 21 | 22 | 23 | 24 | 25 | 26 | 27 | 28 | 29 | 30 | 31 | 1 | 2 | 3 | 4 | 5 | 6 | | |
| Июль | 1 | 2 | 3 | 4 | 5 | 6 | 7 | 8 | 9 | 10 | 11 | 12 | 13 | 14 | 15 | 16 | 17 | 18 | 19 | 20 | 21 | 22 | 23 | 24 | 25 | 26 | 27 | 28 | 29 | 30 | 31 | |
| Апрель/Май | 8 | 9 | 10 | 11 | 12 | 13 | 14 | 15 | 16 | 17 | 18 | 19 | 20 | 21 | 22 | 23 | 24 | 25 | 26 | 27 | 28 | 29 | 30 | 31 | 1 | 2 | 3 | 4 | 5 | 6 | 7 | |
| Август | 1 | 2 | 3 | 4 | 5 | 6 | 7 | 8 | 9 | 10 | 11 | 12 | 13 | 14 | 15 | 16 | 17 | 18 | 19 | 20 | 21 | 22 | 23 | 24 | 25 | 26 | 27 | 28 | 29 | 30 | 31 | |
| Май/Июнь | 8 | 9 | 10 | 11 | 12 | 13 | 14 | 15 | 16 | 17 | 18 | 19 | 20 | 21 | 22 | 23 | 24 | 25 | 26 | 27 | 28 | 29 | 30 | 31 | 1 | 2 | 3 | 4 | 5 | 6 | 7 | |
| Сентябрь | 1 | 2 | 3 | 4 | 5 | 6 | 7 | 8 | 9 | 10 | 11 | 12 | 13 | 14 | 15 | 16 | 17 | 18 | 19 | 20 | 21 | 22 | 23 | 24 | 25 | 26 | 27 | 28 | 29 | 30 | | |
| Июнь/Июль | 8 | 9 | 10 | 11 | 12 | 13 | 14 | 15 | 16 | 17 | 18 | 19 | 20 | 21 | 22 | 23 | 24 | 25 | 26 | 27 | 28 | 29 | 30 | 31 | 1 | 2 | 3 | 4 | 5 | 6 | 7 | |
| Октябрь | 1 | 2 | 3 | 4 | 5 | 6 | 7 | 8 | 9 | 10 | 11 | 12 | 13 | 14 | 15 | 16 | 17 | 18 | 19 | 20 | 21 | 22 | 23 | 24 | 25 | 26 | 27 | 28 | 29 | 30 | 31 | |
| Июль/Август | 8 | 9 | 10 | 11 | 12 | 13 | 14 | 15 | 16 | 17 | 18 | 19 | 20 | 21 | 22 | 23 | 24 | 25 | 26 | 27 | 28 | 29 | 30 | 31 | 1 | 2 | 3 | 4 | 5 | 6 | 7 | |
| Ноябрь | 1 | 2 | 3 | 4 | 5 | 6 | 7 | 8 | 9 | 10 | 11 | 12 | 13 | 14 | 15 | 16 | 17 | 18 | 19 | 20 | 21 | 22 | 23 | 24 | 25 | 26 | 27 | 28 | 29 | 30 | | |
| Август/Сентябрь | 8 | 9 | 10 | 11 | 12 | 13 | 14 | 15 | 16 | 17 | 18 | 19 | 20 | 21 | 22 | 23 | 24 | 25 | 26 | 27 | 28 | 29 | 30 | 31 | 1 | 2 | 3 | 4 | 5 | 6 | | |
| Декабрь | 1 | 2 | 3 | 4 | 5 | 6 | 7 | 8 | 9 | 10 | 11 | 12 | 13 | 14 | 15 | 16 | 17 | 18 | 19 | 20 | 21 | 22 | 23 | 24 | 25 | 26 | 27 | 28 | 29 | 30 | 31 | |
| Сентябрь/Октябрь | 7 | 8 | 9 | 10 | 11 | 12 | 13 | 14 | 15 | 16 | 17 | 18 | 19 | 20 | 21 | 22 | 23 | 24 | 25 | 26 | 27 | 28 | 29 | 30 | 31 | 1 | 2 | 3 | 4 | 5 | 6 | 7 |

Приложение 22

ПРЕНАТАЛЬНЫЕ ФАКТОРЫ РИСКА

(по Фроловой О.Г., Николаевой Е.И., 1980; с адаптацией Радзинского В.Е., Князева С.А., Костина С.А., 2009)

| Пренатальные факторы риска | | Оценка в баллах |
|---|----------------|-----------------|
| 1. Социально-биологические факторы | | |
| Возраст матери | моложе 18 лет | 2 |
| | 30-34 года | 2 |
| | 35-39 лет | 3 |
| | 40 лет и более | 4 |
| Возраст отца | 40 лет и более | 2 |
| Профессиональные вредности | у матери | 3 |

| | | |
|--|-------------------------------------|---|
| | у отца | 3 |
| Вредные привычки у матери | курение (одна пачка в день и более) | 2 |
| | злоупотребление алкоголем | 4 |
| Семейное положение | одинокая | 1 |
| Вредные привычки у отца | злоупотребление алкоголем | 2 |
| Эмоциональные нагрузки у матери | | 1 |
| Рост и масса тела матери | рост 158 см и менее | 2 |
| | масса тела на 25% выше нормы | 2 |
| Сумма баллов | | |
| 2. Акушерско-гинекологический анамнез | | |
| Паритет (число предшествующих родов) | 4-7 | 1 |
| | 8 и более | 2 |
| Аборты перед родами у первородящих | 1 | 2 |
| | 2 | 3 |
| | 3 и более | 4 |
| Аборты в промежутках между родами | 3 и более | 2 |
| Внутриматочное вмешательство | | 2 |
| Преждевременные роды | 1 | 2 |
| | 2 и более | 3 |
| Мертворождение, невынашивание, неразвивающаяся беременность | 1 | 3 |
| | 2 и более | 8 |
| Смерть детей в неонатальном периоде | одного ребенка | 2 |
| | двух детей и более | 7 |
| Аномалии развития у детей от предыдущих беременностей | | 3 |
| Врожденный порок развития плода при данной беременности | | 5 |
| Неврологические нарушения у детей, рожденных ранее | | 2 |
| Масса тела доношенных детей менее 2500 или 4000 г и более | | 2 |
| Бесплодие | 2-4 года | 2 |
| | 5 лет и более | 4 |
| Истмико-цервикальная недостаточность; доброкачественные заболевания, деформация и перенесенные операции на шейке матки | | 2 |
| Рубец на матке после операции | | 4 |
| Опухоли матки и (или) яичников | | 4 |
| Пороки развития матки | | 3 |
| Хронические воспалительные процессы матки и придатков | | 3 |
| Осложнения после абортов, родов и внутриматочных контрацептивов | | 3 |
| Внематочная беременность в анамнезе | | 3 |

| | | |
|---|---|---|
| Вспомогательные репродуктивные технологии | экстракорпоральное оплодотворение и перенос эмбрионов | 1 |
| | введение сперматозоида в цитоплазму яйцеклетки (ICSI) | 2 |
| Сумма баллов | | |

Продолжение таблицы

| Пренатальные факторы риска | | Оценка в баллах | |
|---|---|-------------------------------------|--------|
| 3. Экстрагенитальные заболевания беременной | | | |
| Сердечно-сосудистые | пороки сердца | без нарушения кровообращения | 3 |
| | | с нарушением кровообращения степени | 2-8-12 |
| | гипертоническая болезнь I-II-III стадии | | 2-8-12 |
| | вегетативно-сосудистая дистония, гипертензивный синдром | | 2 |
| | варикозная болезнь | | 2 |
| Заболевания почек | до беременности | | 3 |
| | при беременности | | 4 |
| Заболевания надпочечников | | 7 | |
| Эндокринопатии | сахарный диабет | | 10 |
| | сахарный диабет у родственников | | 1 |
| | заболевания щитовидной железы | | 7 |
| | заболевания надпочечников | | 8 |
| | нейрообменно-эндокринный синдром | | 8 |
| | ожирение | | 2 |
| Анемия (содержание гемоглобина 90-100-110 г/л) | | 4-2-1 | |
| Нарушения свертываемости крови | | 2 | |
| Миопия и другие заболевания глаз | | 2 | |
| Хронические специфические инфекции (туберкулез, бруцеллез, сифилис, токсоплазмоз и др.) | | 3 | |
| Острые инфекции при данной беременности, в том числе острые респираторные вирусные инфекции | | 2 | |
| Положительный волчаночный коагулянт | | 4 | |

Продолжение таблицы

| Пренатальные факторы риска | | Оценка в баллах |
|---|-----------------|-----------------|
| Антитела к фосфолипидам | IgG 9,99 и выше | 2 |
| | IgM 9,99 и выше | 3 |
| Несовместимость по системе HLA и (или) иммуноцитотерапия | | 4 |
| Антиовариальные антитела, антитела к прогестерону, к β -ХГЧ | | 4 |

| | |
|---|------|
| Сумма баллов | |
| 4. Осложнения беременности | |
| Токсикоз первой половины беременности (рвота беременных) | 3 |
| Угрожающий аборт | 2 |
| Кровотечения в первой половине беременности | 3 |
| Угрожающие преждевременные роды | 3 |
| Кровотечения во второй половине беременности | 10 |
| Отеки беременных | 2 |
| Протеинурия без гипертензии | 3 |
| Артериальная гипертензия без протеинурии (гестационная артериальная гипертензия, преэклампсия легкой степени) | 5 |
| Артериальная гипертензия с протеинурией (преэклампсия средней степени) | 10 |
| Артериальная гипертензия, протеинурия и симптомы нарушения микроциркуляции (преэклампсия тяжелой степени) | 11 |
| Эклампсия | 12 |
| Тазовое предлежание плода, поперечное и косое положение плода | 3 |
| Крупный плод | 3 |
| Анатомически узкий таз I-II степени | 3 |
| Многоплодие | 3 |
| Резус- и ABO-изосенсибилизация | 5-10 |
| Многоводие | 3 |

Продолжение таблицы

| Пренатальные факторы риска | | Оценка в баллах | |
|---|---------------|------------------------|---|
| Маловодие | | 4 | |
| Перенашивание беременности | | 3 | |
| Незрелость мягких родовых путей в 40 нед | | 4 | |
| Вульвовагинальная инфекция | | 3 | |
| Биохимический пренатальный скрининг I, II | β-ХГЧ | повышен | 3 |
| | | понижен | 4 |
| | α-фетопротеин | повышен | 6 |
| | | понижен | 8 |
| | РАРР-А | повышен | 2 |
| | | понижен | 3 |
| Сумма баллов | | | |
| 5. Оценка состояния плода | | | |
| Гипотрофия плода | I степени | 10 | |
| | II степени | 15 | |
| | III степени | 20 | |

| | | |
|--|----------------------------------|-----------------------|
| Нарушение доплерометрических показателей в системе «мать-плацента-плод» (по Митькову В.В., 1996) | IA степени | 5 |
| | III степени | 10 |
| | II степени | 15 |
| | III степени | 20 |
| Оценка результатов кардиотокографии (по Fisher W.M., 1976) | 7 баллов и более | 4 |
| | 6 баллов | 8 |
| | 5 баллов | 12 |
| | 4 балла | 16 |
| | 3 балла и менее | 20 |
| Сумма баллов | | |
| 6. Интранатальные осложнения | | |
| Мекониальная окраска околоплодных вод | | 8 |
| Преждевременный разрыв плодных оболочек | | 6 |
| Патологический прелиминарный период | | 4 |
| Аномалии родовой деятельности | | 10 |
| Хориоамнионит | | 4 |
| Сумма баллов | | |
| Риск пренатальной патологии | | |
| | По каждой группе факторов | Суммарный риск |
| Высокий | 10 баллов и более | 25 баллов и более |
| Средний | 5-9 баллов | 15-24 балла |
| Низкий | 4 балла и менее | 14 баллов и менее |

Приложение 23

ОБРАЗЦЫ ЗАПИСЕЙ НЕКОТОРЫХ АКУШЕРСКИХ ОПЕРАЦИЙ

Операция. Ручное обследование стенок послеродовой матки.

Показания. Кровотечение в раннем послеродовом периоде.

Обезболивание. Общее (наркоз) - раствор кетамина калипсола®) внутривенно в количестве_мл, закисно-кислородный наркоз (2:1 или 3:1).

Ход операции. В асептических условиях рукой, введенной в полость матки, произведено обследование ее стенок. Плацентарная площадка расположена на передней стенке матки. Удалены пристеночные сгустки крови. Целостность стенок матки не нарушена. Произведен массаж матки на кулаке. Матка хорошо сократилась. Общая кровопотеря_мл.

Хирург -

Операционная сестра (акушерка) -

Анестезиолог -

Операция. Ручное обследование стенок послеродовой матки и удаление остатков плацентарной ткани.

Показания. Дефект плацентарной ткани.

Обезболивание. Общее (наркоз) - раствор кетамина (калипсола®) внутривенно в количестве_мл, закисно-кислородный наркоз (2:1 или 3:1)

Ход операции. В асептических условиях рукой, введенной в полость матки, произведено обследование ее стенок. Плацентарная площадка расположена на задней стенке матки. Удалены остатки плацентарной ткани и пристеночные сгустки крови. Целостность стенок матки не нарушена. Произведен массаж матки на кулаке. Матка хорошо сократилась. Кровотечение прекратилось. Общая кровопотеря_мл.

Хирург -

Операционная сестра (акушерка) -

Анестезиолог -

- Остатки плацентарной ткани посланы на гистологическое исследование.

Операция. Ручное отделение плаценты и выделение последа.

Показания. Частичное плотное прикрепление плаценты.

Обезболивание. Общее (наркоз) - раствор кетамина (калипсола®) внутривенно в количестве_мл, закисно-кислородный наркоз (2:1 или 3:1)

Ход операции. В асептических условиях рукой, введенной в полость матки, пилящими движениями произведено отделение плотно прикрепленной плаценты, которая располагалась в области задней стенки и дна. Потягиванием за пуповину послед удален из матки. Детское место целое, оболочки все. Произведен массаж матки на кулаке. Матка хорошо сократилась. Общая кровопотеря_мл.

Хирург -

Операционная сестра (акушерка) -

Анестезиолог -

- Выделенная плацента (послед) послана на гистологическое исследование.

Операция. Кольпоперинеорафия.

Показания. Разрыв промежности II степени.

Обезболивание. Местная инфильтрационная или пудендальная анестезия прокаином (Новокаином*, 0,5%), лидокаином (10%), хлорпрокаином (1,0%) в количестве_мл, реже под продолжающейся длительной перидуральной анестезией или внутривенным наркозом кетамином (калипсолом®) в количестве_мл.

Ход операции. В асептических условиях произведено послойное зашивание раны промежности: на заднюю стенку влагалища наложены отдельные (непрерывные) дексоновые (викриловые, кетгутовые) швы (3-4), на мышцу, поднимающую задний проход, - погружных

дексоновых (викриловых, кетгутовых) шва, на поверхностные мышцы промежности - отдельных дексоновых (викриловых, кетгутовых) шва. Края каждой раны соединены отдельными подкожными швами. Линии швов обработаны Йодонатом*.

Хирург -

Ассистент -

Операционная сестра (акушерка)

Операция. Эпизиорафия.

Показания. Правосторонняя эпизиотомия.

Обезболивание. Местная инфильтрационная или пудендальная анестезия прокаинном (Новокаином*, 0,5%), лидокаином (10%), хлорпрокаином (1,0%) в количестве_мл, реже под продолжающейся длительной перидуральной анестезией или внутривенным наркозом кетамином (калипсолом) в количестве_мл.

Ход операции. В асептических условиях произведено послойное восстановление рассеченного вульварного кольца: на боковую стенку влагалища наложены отдельные (непрерывные) дексоновые (викриловые, кетгутовые) швы (3-4), на мышцы промежности - 3-4 погружных дексоновых (викриловых, кетгутовых) шва. Края каждой раны соединены отдельными шелковыми швами. Линии швов обработаны Йодонатом*.

Хирург -

Ассистент -

Операционная сестра (акушерка) -

Анестезиолог -

Операция. Эпизиорафия по Шуте.

Показания. Правосторонняя срединно-латеральная эпизиотомия.

Обезболивание. Местная инфильтрационная или пудендальная анестезия прокаинном (Новокаином*, 0,5%), лидокаином (10%), хлорпрокаином (1,0%) в количестве_мл, реже под продолжающейся длительной перидуральной анестезией или внутривенным наркозом кетамином (калипсолом[®]) в количестве_мл.

Ход операции. В асептических условиях на заднюю стенку влагалища наложены отдельные (непрерывный) дексоновые (викриловые, кетгутовые) швы (3-4). На кожу, подкожную клетчатку, мышцы промежности наложены отдельные 8-образные швы (викрил, дексон, кетгут) в количестве трех-четырех. Линии швов обработаны Йодонатом*.

Хирург -

Ассистент -

Операционная сестра (акушерка) -

Анестезиолог -

Операция. Зашивание разрыва промежности III степени.

Показания. Разрыв промежности III степени (полный).

Обезболивание. Общее (наркоз) - раствор кетамина (калипсола®) внутривенно в количестве _мл; пудендальная анестезия прокаином (Новокаином*, 0,5%), лидокаином (10%), хлорпрокаином* (1,0%) в количестве _мл, под продолжающейся перидуральной анестезией (тримекаин и др.).

Ход операции. В асептических условиях наложены отдельные викриловые (дексонные, кетгутные) швы атравматичной иглой на разрыв прямой кишки, не прокалывая слизистой оболочки (вворачивая ее в просвет кишки), до места соединения слизистой оболочки с кожей промежности. (Можно ушить прямую кишку шелком с прокалыванием слизистой оболочки и завязыванием узлов в просвет кишки.) Наложены отдельные швы (викрил, дексон, кетгут) на глубокую тазовую фасцию, отдельные швы - на мышцу, поднимающую задний проход, и сфинктер прямой кишки (матрачный шов). Наложены отдельные швы на мышцы среднего и поверхностного слоев промежности и фасцию, отдельные шелковые (капроновые) швы - на подкожную клетчатку и кожу. Линии швов обработаны Йодонатом*.

Хирург -

Ассистент -

Операционная сестра (акушерка) -

Анестезиолог -

Назначения:

Операция. Наложение полостных акушерских щипцов.

Показания. Начавшаяся острая гипоксия плода.

Обезболивание. Общее (наркоз) - раствор кетамина (калипсола®) внутривенно в количестве _мл, закисно-кислородный наркоз (2:1 или 3:1), под продолжающейся длительной перидуральной анестезией, реже пудендальная анестезия [прокаин (Новокаин*), лидокаин].

Ход операции. В асептических условиях на головку плода, находящуюся в узкой части полости малого таза (2/3 крестца и весь симфиз заняты головкой, седалищные ости не достигаются, крестцово-копчиковое сочленение свободное) стреловидным швом в правом косом размере, малый родничок слева спереди, наложены акушерские щипцы модели Симпсона-Феноменова в левом косом размере. Введение и замыкание ложек щипцов без особенностей. После пробной тракции тракциями средней силы на себя (книзу) и кпереди головка выведена до теменных бугров. Произведена срединно-латеральная эпизиотомия справа. Сняты ложки щипцов, ручными приемами выведена головка плода.

В 10:00 извлечен мальчик массой тела 3900 г, длиной 52 см. Оценка состояния ребенка по шкале Апгар 8 баллов.

Хирург -

Ассистент -

Акушерка -

Анестезиолог -

Назначения:

Операция. Вакуум-экстракция плода.

Показания. Слабость родовой деятельности, не поддающаяся медикаментозному лечению.

Обезболивание. Пудендальная анестезия прокаином (Новокаином*, 0,5%), лидокаином (10%), хлорпрокаином® (1,0%) в количестве_мл, реже под продолжающейся перидуральной анестезией тримекаином (2,5%), лидокаином (2,0%) в количестве_мл.

Ход операции. В асептических условиях на головку плода, находящуюся в широкой части полости малого таза(2/3 лона и верхняя половина крестца заняты головкой, мыс, седалищные ости недостижимы пальцами), малый родничок справа сзади, большой - слева спереди, стреловидный шов в правом косом размере, наложена чашечка вакуум-экстрактора (металлическая, силиконовая) № 5 ближе к малому родничку. Создано отрицательное давление 500-600 мм рт.ст. После пробной тракции тракциями средней силы кзади, вниз и кпереди головка плода извлечена до теменных бугров. Произведена правосторонняя срединно-латеральная эпизиотомия. Чашечка вакуум-экстрактора снята, ручными приемами выведена головка плода.

В 9:15 извлечена девочка массой тела 4000 г, длиной 53 см. Оценка состояния ребенка по шкале Ангар 7 (2 + 1 + 2 + 1 + 1) баллов.

Хирург -

Ассистент -

Акушерка -

Анестезиолог -

Назначения:

Операция. Поперечное надлобковое (продольное нижесрединное) чревосечение. Кесарево сечение в нижнем маточном сегменте поперечным разрезом (корпоральное, истмико-корпоральное).

Показания. Острая гипоксия плода.

Обезболивание. Эндотрахеальный наркоз динитрогена оксидом (Азота закисью*) в сочетании с нейролептическими и анальгетическими средствами, перидуральная (эпидуральная) анестезия (см. запись протокола наркоза).

Ход операции. В асептических условиях поперечным надлобковым (продольным) разрезом послойно вскрыта брюшная полость, произведен гемостаз. В рану предлежит матка, увеличенная соответственно доношенной беременности. Салфетками отграничена брюшная полость. Вскрыта пузырно-маточная складка и тупо отсепарована книзу. Матка рассечена поперечным разрезом в нижнем сегменте (2,5-3 см), рана тупым путем расширена в стороны (11-12 см). В рану предлежит головка (тазовый конец). Выведена головка плода, и за

подмышечные впадины, без затруднений извлечен живой мальчик (девочка) массой тела_г, длиной_см (с обвитием пуповиной вокруг шеи, туловища) в удовлетворительном состоянии. Оценка по шкале Апгар_баллов.

В мышцу матки введен 1,0 мл 0,02% раствора метилэргометрина. На углы разреза наложены зажимы Микулича. Послед удален рукой, произведено контрольное обследование полости матки. Плацента цела, оболочки все. (Произведено пальцевое расширение цервикального канала со стороны полости матки.) Рана на матке ушита однорядным обвивным непрерывным викриловым (дексоновым) швом. Перитонизация непрерывным викриловым (дексоновым) швом за счет пузырно-маточной складки. Придатки матки без особенностей. Туалет брюшной полости. Рапорт операционной сестры - материал и инструменты в наличии. Брюшная стенка восстановлена послойно: на брюшину наложен непрерывный викриловый (дексоновый) шов с переходом на мышцы; непрерывный шов (максон, ПДС) на апоневроз; отдельные швы - на подкожную клетчатку (дексон, викрил); края кожной раны соединены непрерывным подкожным швом (дермалон, эталон). Асептическая повязка. Моча выведена по катетеру в количестве_мл, светлая. Общая кровопотеря _мл. Интраоперационно внутривенно введен антибиотик (название, количество). Длительность операции_мин (длительность до извлечения ребенка_мин).

Хирург -

Ассистент -

Операционная сестра -

Анестезиолог -

Назначения:

Операция. Экстраперитонеальное кесарево сечение в модификации Е.Н. Морозова.

Показания.

Обезболивание. Эндотрахеальный наркоз динитрогена оксидом (Азота закисью*) в сочетании с нейролептическими и анальгетическими средствами, перидуральная (эпидуральная) анестезия (см. запись протокола наркоза).

Ход операции. В асептических условиях поперечным надлобковым разрезом брюшная стенка рассечена до брюшины. Произведен гемостаз. Обнажены правое ребро матки и складка брюшины. Тупым и острым путем произведено разъединение тканей до *fascia endopelvina*. Ножницами (остроконечными или пинцетом) вскрыта *fascia endopelvina*. Пальцами отслоены пузырно-маточная складка и верхушка мочевого пузыря до левого ребра матки. «Мост», образованный пузырно-маточной складкой и верхушкой мочевого пузыря, зеркалом отведен влево. Обнажен нижний сегмент матки. Произведен поперечный разрез матки в нижнем сегменте, рана тупым путем расширена. За головку без затруднений извлечен мальчик массой тела 3600 г, длиной 50 см в удовлетворительном состоянии (с обвитием пуповины вокруг шеи). Оценка состояния ребенка по шкале Апгар 9 (2 + 2 + 2 + 2 + 1) баллов. В мышцу матки введен 1,0 мл метилэргометрина. На углы раны наложены зажимы Микулича. Послед удален рукой, произведено контрольное обследование стенок матки. Плацента цела, оболочки все. Произведено пальцевое расширение

цервикального канала со стороны полости матки. Рана на матке ушита однорядным обвивным непрерывным викриловым (дексоновым) швом. Гемостаз. Брюшина цела. (Имеется разрыв брюшины на всем протяжении, разрыв до 5 см, целостность ее восстановлена.) Брюшная стенка восстановлена послойно: непрерывный викриловый (дексоновый) шов на мышцы; непрерывный шов (максон, ПДС) на апоневроз; отдельные швы на подкожную клетчатку (дексон, викрил); края кожной раны соединены непрерывным подкожным швом (дермалон, эталон). Асептическая повязка. Моча выведена по катетеру в количестве 120 мл, светлая. Общая кровопотеря 500 мл. Интраоперационно внутривенно введен антибиотик (название, количество). Длительность операции_мин (длительность до извлечения ребенка_мин).

Хирург -

Ассистенты -

Операционная сестра -

Анестезиолог -

Назначения:

Приложение 24

АЛГОРИТМ ФИЗИКАЛЬНО-ИНСТРУМЕНТАЛЬНОГО ОБСЛЕДОВАНИЯ БЕРЕМЕННОЙ

1. Беременная лежит **на спине**, проводят следующие манипуляции:

- окружность живота;
- ВДМ;
- высота лона;
- *distantia spinarum*;
- *distantia cristarum*;
- *distantia trochanterica*;
- индекс Соловьева;
- пальпация живота (матки);
- приемы Леопольда-Левицкого;
- измерение длины овоида плода тазомером;
- измерение длины овоида плода сантиметровой лентой;
- измерение полуокружности овоида плода сантиметровой лентой;
- измерение лобно-затылочного размера головки плода;
- аускультация сердечной деятельности плода.

2. Беременная лежит **на боку**, измеряют:

- *conjugata externa* (диаметр Боделока);

- ромб Михаэлиса (пояснично-крестцовый ромб) и *distantia Tridondani*, соответствующая вертикальному размеру ромба Михаэлиса;

- *conjugata lateralis* (боковая конъюгата Кернера).

3. Переписывают **из истории родов**:

- *conjugata diagonalis*;

- данные влагалищного исследования.

4. Беременная находится **в положении сидя**, измеряют:

- размер Франка.

Приложение 25

ОСНОВНЫЕ АКУШЕРСКИЕ ИЗМЕРЕНИЯ, ВЫПОЛНЯЕМЫЕ СТУДЕНТОМ САМОСТОЯТЕЛЬНО ВО ВРЕМЯ КУРАЦИИ

| | |
|--|---------------------|
| Дата курации | |
| Первый день последней менструации | |
| Общая прибавка массы тела на дату курации | |
| Размеры таза: | Нормальные размеры: |
| <i>Distantia spinarum</i> | |
| <i>Distantia cristarum</i> | |
| <i>Distantia trochanterica</i> | |
| <i>Conjugata externa</i> | |
| Ромб Михаэлиса | |
| Индекс Соловьева | |
| Расчет <i>conjugata vera</i> (см. приложение 12) | |
| Положение плода | |
| Предлежание плода | |
| Позиция плода | |
| Вид позиции плода (если удастся определить наружными приемами) | |
| Место наилучшего выслушивания сердцебиения плода | |
| Окружность живота | |
| Высота стояния дна матки (см. приложение 13) | |
| Расчет предполагаемой массы плода (см. приложение 15) | |
| Расчет срока беременности на момент курации (см. приложение 20): | |
| - по дате последней менструации | |
| - по дате первой явки в женскую консультацию | |
| - по овуляции | |
| - по данным первого УЗИ | |
| - по данным последнего УЗИ | |
| - по дате первого шевеления плода | |
| Определение даты выдачи дородового отпуска и его продолжительность | |

| |
|--|
| Определение предполагаемого срока родов |
| Определение группы риска пренатальной патологии по четырем классам (см. приложение 22) |
| Диагноз |
| Обоснование диагноза |
| План обследования и лечения |
| План ведения родов |

СПИСОК ЛИТЕРАТУРЫ

1. Айламазян Э.К. Акушерство: Учебник для студентов медицинских вузов. - СПб.: Специальная литература, 2000.
2. Акушерский фантом: учебно-методическое пособие / Под ред. И.Д. Евтушенко, Т.В. Иванова. - Томск, 2007. - 85 с.
3. Акушерство и гинекология: Краткое пособие по практическим умениям / Под ред. Д.Ф. Костючек. - СПб.: СПбГМА, 2001. - 116 с.
4. Бодяжина В.И., Жмакин К.И. Гинекология. - М.: Медицина, 1977.
5. Жиляев Н.И., Жиляев Н.Н., Сопель В.В. Акушерство. Фантомный курс. - М.: Книга плюс, 2002. - 236 с.
6. Жордания И.Ф. Учебник акушерства. - М.: Медгиз, 1964.
7. Иванов А.А., Ланковиц А.В. Акушерский фантом. Пособие для студентов по фантомному курсу акушерства / Под ред. и с предисл. И.Ф. Жордания. - М.: Медгиз, 1952. - 168 с.
8. Руководство по практическим занятиям по акушерству: Учебное пособие / Под ред. В.Е. Радзинского. - М.: МИА, 2004. - 576 с.
9. Сидорова И.С. Акушерство: Руководство для практических врачей. - М.: МИА, 2013.
10. Хачкурузов С.Г. УЗИ в гинекологии. Симптоматика. Диагностические трудности и ошибки. - СПб.: ЭЛБИ, 2000.
11. Чернуха Е.А. Родовой блок. - М.: Триада-Х, 1999.